Thieme

Anatomie der V. saphena accessoria anterior

Oksana Riabinska, Erika Mendoza

Die V. saphena accessoria anterior (VSAA) stört die Patienten insbesondere wegen ihres auffälligen schlängelnden Verlaufs an der Oberschenkelvorderseite. Die anatomischen Besonderheiten der VSAA beeinflussen die hämodynamischen Varianten ebenso wie die klinischen Manifestationen und sollten bei der Festlegung der Behandlungsstrategie berücksichtigt werden. Exemplarisch werden 2 klinische Fälle vorgestellt.

ABKÜRZUNGEN

CHIVA	Venenerhaltende blutflusskorrigierende Behandlung der Varikose (Cure hemaodynamique de la Insufficiance veneouse on Ambulatoire)
CVI	chronische venöse Insuffizienz
OS	Oberschenkel
SFÜ	saphenofemoraler Übergang
UPMT	upper postero-medial Tributary (oberer posteromedialer Seitenast)
VFC	V. femoralis communis
VSAA	V. saphena accessoria anterior
VSAP	V. saphena accessoria posterior
VSM	V. saphena magna

Einleitung

Die V. saphena accessoria anterior (VSAA) ist einer der Venensternäste, die am saphenofemoralen Übergang (SFÜ) zusammen mit der V. saphena magna (VSM) in die V. femoralis communis in der Leiste einmünden. Sie ist in ca. 50 % der Beine vorhanden [1]. In der Phlebologie fällt sie den Patienten oft besonders wegen ihres störenden, sich schlängelnden Verlaufs an der Oberschenkelvorderseite auf (▶ **Abb. 1**). Bei Anwendung der Krossektomie mit Stripping wird diese Vene grundsätzlich während der Behandlung der Krosse mit unterbrochen, und zwar unabhängig davon, ob sie selbst kompetent ist oder nicht.

In den letzten Jahren wurde der V. saphena accessoria anterior mehr Aufmerksamkeit geschenkt. Dies liegt daran, dass sie durch die Duplex-Ultraschalldiagnostik besser untersucht werden kann. Darüber hinaus bieten die neuen Techniken besondere Möglichkeiten zur Therapie der VSAA – diese kann mit Schaumverödung oder endoluminal thermischen Verfahren isoliert behandelt werden. Außerdem macht die VSAA von sich reden, weil sie bei

▶ **Abb. 1** **a** Typisches klinisches Bild bei isolierter Insuffizienz der V. saphena accessoria anterior am linken Bein. Quelle: Arrien GmbH. **b** Grafische Darstellung. V. saphena magna mit Seitenästen am rechten Bein. Die Haut und die Faszia saphena sind entfernt. Roter Kreis: Saphenofemoraler Übergang mit angedeuteter V. femoralis communis (tiefes Venensystem) und Arterie (rot). 1: V. saphena accessoria anterior, 2 V. saphena magna, V. saphena accessoria posterior (mit untypisch hoher Mündung in die V. saphena magna). Quelle: Schünke M, Schulte E, Schumacher U. Prometheus LernAtlas der Anatomie. Allgemeine Anatomie und Bewegungssystem. Illustrationen von Voll M und Wesker K. 5., vollständig überarbeitete Auflage. Stuttgart: Thieme 2018

Dieses Dokument wurde zum persönlichen Gebrauch heruntergeladen. Vervielfältigung nur mit Zustimmung des Verlages.

▶ **Tab. 1** Häufigkeit der Refluxquellen und der Drainagewege in den verschiedenen Venen des Venensterns bei Patienten, die zur Behandlung der V. saphena magna (VSM) bei Reflux vorgesehen waren [4]. Patienten mit Reflux in die VSAA sind kursiv dargestellt.

Typ	Kennzeichen	Summe	Reflux in die V. saphena magna (VSM)	Reflux in die V. saphena accessoria anterior (VSAA)	Reflux in die V. saphena accessoria posterior (VSAP)	Reflux in die V. saphena magna (VSM) und die V. saphena accessoria anterior (VSAA)	Reflux in die V. saphena magna und die V. saphena accessoria posterior	Reflux in die V. saphena magna (VSM), die V. saphena accessoria anterior (VSAA) und posterior (VSAP)
Typ A axialer Reflux	axialer Reflux aus der tiefen Beinvene über die terminale Klappe in die V. saphena magna hinein (komplett nach Hach)	1348 (66,8 %)	1067 (52,8 %)	122 (6,0 %)	2 (0,1 %)	154 (7,6 %)	2 (0,1 %)	1 (< 0,1 %)
Typ B „beide"	Refluxquelle aus der tiefen Beinvene und mindestens eines Sternseitenastes	170 (8,4 %)	117 (5,8 %)	22 (1,1 %)	0 (–)	31 (1,5 %)	0 (–)	0 (–)
Typ C „kranialer" Reflux	„kranialer" Reflux bei kompetenter terminaler Klappe mit Reflux aus einem Sternseitenast	430 (21,3 %)	314 (15,6 %)	74 (3,7 %)	2 (0,1 %)	39 (1,9 %)	1 (< 0,1 %)	0 (–)
Typ 0	Reflux in der V. saphena magna ohne Refluxquelle im Leistenbereich (gefüllt z. B. weiter distal aus einer Perforansvene oder aus gesunden Seitenästen	71 (3,5 %)	63 (3,1 %)	3 (0,1 %)	0 (–)	5 (0,2 %)	0 (–)	0 (–)
Summe		2019 (100 %)	1561 (77,3 %)	221 (10,9 %)	4 (0,2 %)	229 (11,3 %)	3 (0,1 %)	1 (< 0,1 %)

der endoluminal thermischen Behandlung der V. saphena magna (VSM) als neue Art der Rezidivquelle entdeckt wurde.

Daher ist es ein „Muss", die V. saphena accessoria anterior zu untersuchen, wenn wir einen Patienten mit chronischer venöser Insuffizienz (CVI) mittels Duplex-Ultraschall studieren. Dies ist besonders der Fall im Kontext der wachsenden Zahl endoluminaler Behandlungen bei Patienten mit Reflux in der VSAA.

Wir wissen heute, dass die V. saphena accessoria anterior primär erkrankt sein kann oder die Grundlage für das Rezidiv bilden kann. Außerdem kann die VSAA in der Leistenregion mit der V. saphena magna verwechselt werden. Daher ist eine exakte anatomische Unterscheidung zwischen beiden bei der Planung der korrekten Therapiemodalitäten für einen Patienten und bei der Untersuchung der postoperativen Ergebnisse wichtig.

Anatomie der V. saphena accessoria anterior

Allgemeine Beschreibung der V. saphena accessoria anterior (VSAA)

Die V. saphena accessoria anterior ist einer der distalen Venensternäste. Nach der Untersuchung an Leichen von Mühlberger et al. ist sie in 51 % der Fälle vorhanden [1]. Ein isolierter Reflux in der VSAA kann in 10,9–14 % der Beine mit primärer venöser Insuffizienz gefunden werden [2–4]; ein Reflux in beiden Venen – VSM und VSAA – kann in 1,6–11,5 % der Fälle vorliegen (▶ **Tab. 1**) [4, 5]. Bei Patienten mit Rezidiven nach Krossektomie und Stripping ist die VSAA in bis zu 43 % beteiligt [6], nach endovenöser Hitzeablation der V. saphena magna in 8–35 % [7].

Dieses Dokument wurde zum persönlichen Gebrauch heruntergeladen. Vervielfältigung nur mit Zustimmung des Verlages.

TAKE HOME MESSAGE

Die V. saphena accessoria anterior liegt in ca. 50 % der Fälle vor [1] und ist in ca. 22 % der Fälle an der Rezirkulation beteiligt bei Vorliegen eines interfaszialen Refluxes am proximalen Oberschenkel.

Meist verläuft der Anteil der V. saphena accessoria anterior unmittelbar vor der Mündung interfaszial und wird daher als dem Netz 2 zugehörig bezeichnet (s. Infobox „Hintergrundinformation").

HINTERGRUNDINFORMATION

Die 3 Venennetze

Das Venensystem der Beine wird nach der neuen Nomenklatur in 3 Venennetze aufgeteilt:

- Netz 1 = N1 = tiefe Beinvenen
- Netz 2 = N2 = interfasziale oberflächliche Venen, das sind die Saphena-Stämme
- Netz 3 = N3 = extrafasziale oberflächliche Venen, das sind die frei im Unterfettgewebe verlaufenden Seitenäste

(nach [19])

Der Ursprung der V. saphena accessoria anterior wird durch extrafasziale Seitenäste gebildet (N3) – somit ist die VSAA eine der seltenen Venen, die einen epifaszialen und einen interfaszialen Anteil haben.

Die V. saphena accessoria anterior verläuft lateral und teilweise parallel zur V. saphena magna (VSM) im oberen Anteil des Oberschenkels und mündet im Bereich der Krosse, oft zwischen der terminalen und der präterminalen Klappe, in die VSM ein. An dieser Stelle ist die V. saphena accessoria anterior fast immer interfaszial, sodass sie im Ultraschall ähnliche Eigenschaften hat wie die VSM:

- geradliniger Verlauf,
- Abwesenheit von äußeren Zeichen bei Reflux und
- Aufdehnung.

Der interfasziale Verlauf der V. saphena magna erstreckt sich auf eine Länge von 5–20 cm [7], in anekdotischen Fällen kann sie interfaszial bis zum Knie verfolgt werden (persönliche Daten, O.R.). Der epifasziale Anteil der VSAA kann seinen Ursprung am ventralen oder lateralen Bereich der Wade oder des Oberschenkels nehmen und aus einem oder mehreren Ästen entstehen. Sehr selten mündet die V. saphena accessoria anterior distal der Krosse in die V. saphena magna ein.

Der epifasziale Anteil der V. saphena accessoria anterior ist bei der gesunden Vene selten zu sehen; eine Ausnahme bilden sehr dünne Personen.

Bei Beteiligung an einer Rezirkulation können folgende Bilder beobachtet werden:

- Varikose am anterolateralen Anteil des Oberschenkels, Verlauf lateral zur Patella und seitlich an der Wade (sehr häufig),
- Varikose am anterolateralen Anteil des Oberschenkels und Verlauf direkt über die Patella (weniger häufig) sowie
- Varikose im medialen Bereich der Wade in Fällen, wo die VSAA am Oberschenkel mit der VSM verschmilzt, ohne die Faszienloge zu verlassen (sehr selten) [8].

Merke

Prominente, sich schlängelnde Seitenäste ventrolateral am Oberschenkel und seitlich an der Wade sind typisch für eine Insuffizienz der V. saphena accessoria anterior (▶ Abb. 1).

Einmündungshöhe der V. saphena accessoria anterior in die V. saphena magna und Normvarianten

Üblicherweise mündet die V. saphena accessoria anterior im Bereich der Krosse in die V. saphena magna. Dabei hält sie einen mittleren Abstand von 2 cm vom Ostium [1]. In den allermeisten Fällen liegt die Mündung zwischen der terminalen und der präterminalen Klappe. Das bedeutet, sie mündet im selben Bereich, in dem die anderen Venensternäste einmünden (s. ▶ **Tab. 2**, Variante 1). Diese Art der Mündung erklärt den Ursprung des isolierten Refluxes in der VSAA: Dies geschieht meist, wenn die terminale Klappe inkompetent ist, die präterminale jedoch kompetent. Der Reflux aus der V. femoralis communis füllt die V. saphena magna im Mündungsbereich, die kompetente präterminale Klappe schützt die V. saphena magna im weiteren Verlauf vor dem Reflux. Der Reflux tritt dann in die V. saphena accessoria anterior über und füllt diese retrograd (Stücker Typ 1, Hach I) (s. ▶ **Tab. 2**, Variante 3).

In 90 % der Fälle nimmt die V. saphena accessoria anterior vor ihrer Mündung in die V. saphena magna andere inguinale Seitenäste auf, besonders die V. epigastrica superficialis oder die V. circumflexa ileum superficialis oder beide [1], mit denen sie einen gemeinsamen Stamm bildet. Somit kann der Reflux in der V. saphena accessoria anterior auch direkt aus den Venensternästen kommen, ohne Reflux aus der V. femoralis communis (VFC) und ohne Beteiligung der V. saphena magna bzw. bei kompetenten Klappen der V. saphena magna in der Krossenregion (s. ▶ **Tab. 2**, Variante 7). Selten mündet die V. saphena accessoria anterior direkt in die VFC ein (s. ▶ **Tab. 2**, Variante 2). In diesem Fall haben V. saphena magna und

Dieses Dokument wurde zum persönlichen Gebrauch heruntergeladen. Vervielfältigung nur mit Zustimmung des Verlages.

▶ **Tab. 2** Varianten der V. saphena accessoria anterior (VSAA) mit Reflux.

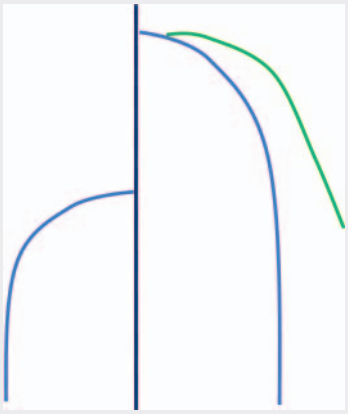

Variante 1: Typischer Verlauf der VSAA mit Mündung der VSAA in die VSM im saphenofemoralen Übergang. Quelle: Arrien GmbH.

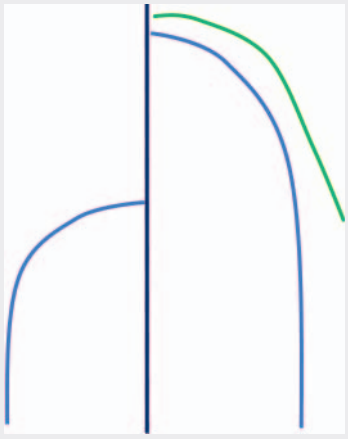

Variante 2: Mündung der VSAA direkt in die tiefe Beinvene; VSM und VSAA münden separat. Quelle: Arrien GmbH.

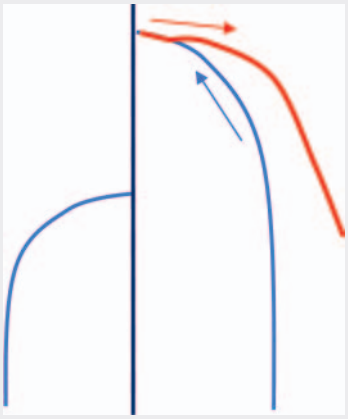

Variante 3: Reflux aus der V. femoralis communis über die V. saphena magna (inkompetente terminale Klappe) in die V. saphena accessoria anterior (rot);
in der V. saphena magna ist die präterminale Klappe kompetent. Quelle: Arrien GmbH.

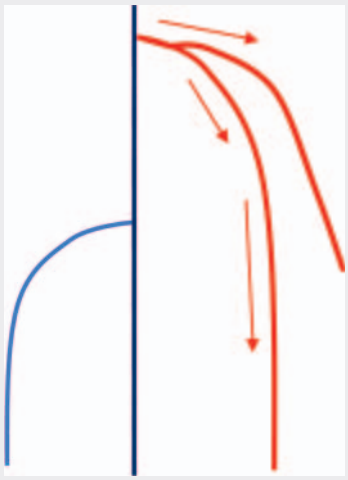

Variante 4: Reflux in die VSM und VSAA. Quelle: Arrien GmbH.

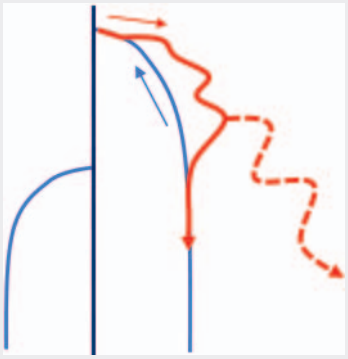

Variante 5: Reflux in die VSAA wie bei Variante 3, mit späterer Füllung der VSM über die V. communicans am Oberschenkel. Quelle: Arrien GmbH.

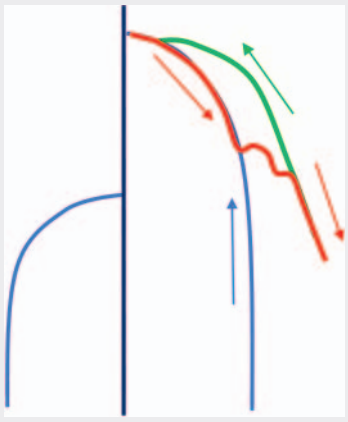

Variante 6: Axialer Reflux in der VSM (Hach II) mit Füllung der proximal suffizienten (oder aplastischen) VSAA über die V. communicans. Quelle: Arrien GmbH.

Dieses Dokument wurde zum persönlichen Gebrauch heruntergeladen. Vervielfältigung nur mit Zustimmung des Verlages.

▶ **Tab. 2** (Fortsetzung)

	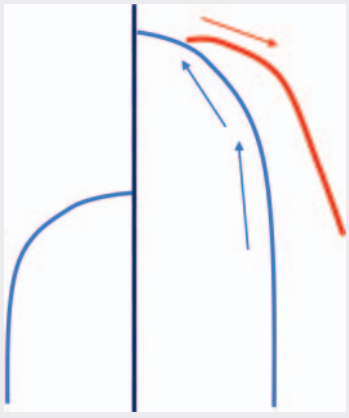
Variante 7: Reflux aus Venensternästen direkt in die VSAA, ohne Beteiligung der VSM. Quelle: Arrien GmbH.	Variante 8: Reflux aus der gesunden VSM in die VSAA. Quelle: Arrien GmbH.
Legende	▪ VSAA = V. saphena accessoria anterior (grün) ▪ VSM = V. saphena magna (mittelblau) ▪ VSP = V. saphena parva (hellblau) ▪ tiefes Venensystem (dunkelblau) ▪ refluxive Vene (rot)

VSM = V. saphena magna; VSAA = V. saphena accessoria anterior.

V. saphena accessoria anterior komplett unabhängige Fließverhalten (▶ **Abb. 2**).

Verbindungen zwischen V. saphena accessoria anterior und V. saphena magna

Der saphenofemorale Übergang ist nicht der einzige Ort, an dem die V. saphena magna und die V. saphena accessoria anterior miteinander verbunden sein können. Sogenannte Venae communicantes können am mittleren Oberschenkel eine hämodynamisch relevante Verbindung zwischen beiden Venen schaffen. Diese Verbindung kann extrafaszial oder interfaszial verlaufen. Vv. communicantes können den Reflux aus der V. saphena magna in die V. saphena accessoria anterior oder umgekehrt führen. Als Beispiel sei ein Reflux in der V. saphena accessoria anterior ab Leiste genannt, gefüllt über die terminale Klappe aus der tiefen Beinvene (Hach I, Stücker Typ 1) mit gesunder V. saphena magna distal der präterminalen Klappe.

Über die V. communicans wird die V. saphena magna am Oberschenkel innen dann wieder refluxiv gefüllt (s. ▶ **Tab. 2**, Variante 5). Ebenso kann es geschehen, dass eine refluxive V. saphena magna im oberen Anteil des Oberschenkels über eine V. communicans die proximal suffiziente V. saphena accessoria anterior nach distal insuffizient füllt (s. ▶ **Tab. 2**, Variante 6).

V. saphena accessoria anterior im Ultraschall

Wie unterscheidet man die V. saphena accessoria anterior von der V. saphena magna?

Die Untersuchung der V. saphena accessoria anterior im Ultraschall erfolgt im Stehen. Sie wird von der Leiste nach distal verfolgt. Der Schallkopf wird waagerecht gehalten (Querschnitt), unmittelbar unterhalb der Einmündung der V. saphena magna in die tiefe Beinvene, sprich unterhalb des sogenannten „Mickey-Mouse-Zeichens“. Das ist das Bild mit der A. femoralis communis, der V. femoralis communis und der Mündung der V. saphena magna, wobei die Mündung der V. saphena magna das mediale Ohr von Mickey darstellt.

Mündet die V. saphena accessoria anterior sehr nahe am saphenofemoralen Übergang in die V. saphena magna im Leistenbereich ein, hat Mickey ein doppeltes mediales Ohr (▶ **Abb. 3**). In diesem Fall ist das seitliche „Ohrläppchen“ die VSAA, das mediale die V. saphena magna [7]. Bewegt man den Schallkopf im Querschnitt weiter nach distal (meist an der Stelle, wo die A. femoralis sich vor die V. femoralis schiebt), werden V. saphena accessoria anterior und V. saphena magna in der Faszienloge als „2 Saphena-Augen“ sichtbar – manchmal haben sie auch 2 getrennte Logen (▶ **Abb. 4**).

Dieses Dokument wurde zum persönlichen Gebrauch heruntergeladen. Vervielfältigung nur mit Zustimmung des Verlages.

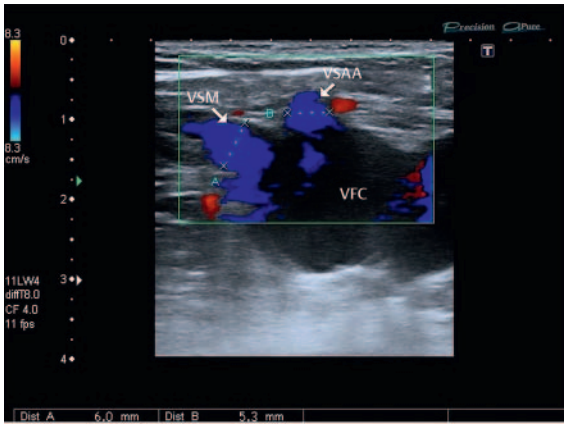

▶ **Abb. 2** Querschnitt durch die linke Leiste mit getrenntem saphenofemoralem Übergang der V. saphena accessoria anterior und V. saphena magna, beide sind kompetent. VSM **a** und VSAA **b** drainieren unabhängig in die V. femoralis communis ein. VFC = V. femoralis communis, VSM = V. saphena magna, VSAA = V. saphena accessoria anterior. Quelle: Oksana Riabinska

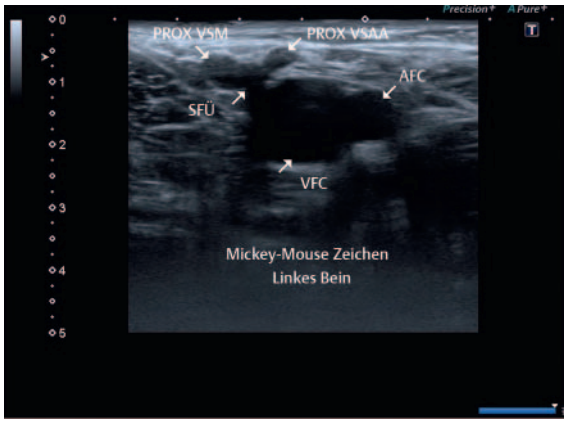

▶ **Abb. 3** Querschnitt durch die linke Leiste mit „Mickey-Mouse-Zeichen". Bei hoher Mündung der VSAA in die VSM in der Nähe der tiefen Beinvene ist das mediale Ohr geteilt, medial liegt die VSM, lateral die VSAA. VFC = V. femoralis communis; ACF = A. femoralis communis; SFÜ = saphenofemoraler Übergang; VSM = V. saphena magna; VSAA = V. saphena accessoria anterior; prox = proximal. Quelle: Oksana Riabinska

Auf dieser Höhe sieht man typischerweise auch 2 Lymphknoten, die die V. saphena accessoria anterior umgeben (▶ **Abb. 5**), oder zumindest einen Lymphknoten zwischen der V. saphena accessoria anterior und der V. saphena magna [8]. Entdeckt man also Lymphknoten zwischen 2 interfaszialen Venen im Leistenbereich, ist die seitliche Vene die V. saphena accessoria anterior und die mediale die V. saphena magna.

Üblicherweise gibt es keine Schwierigkeiten, die V. saphena accessoria anterior im Mündungsbereich und distal des saphenofemoralen Übergangs zu erkennen und

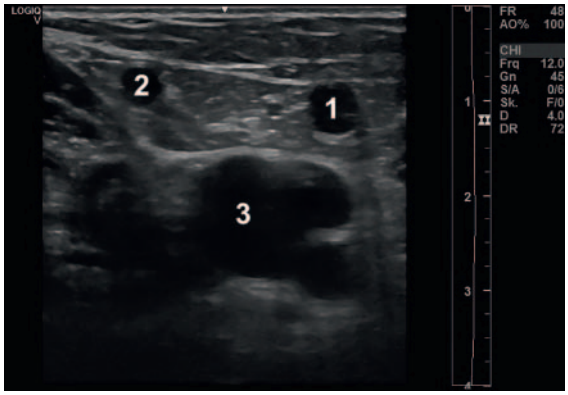

▶ **Abb. 4** Querschnitt durch dasselbe Bein wie in ▶ **Abb. 3** etwas weiter distal. VSM und VSAA liegen in derselben Faszienloge. 1 = V. saphena accessoria anterior, 2 = V. saphena magna, Pro 3 = V. femoralis communis. Quelle: Oksana Riabinska

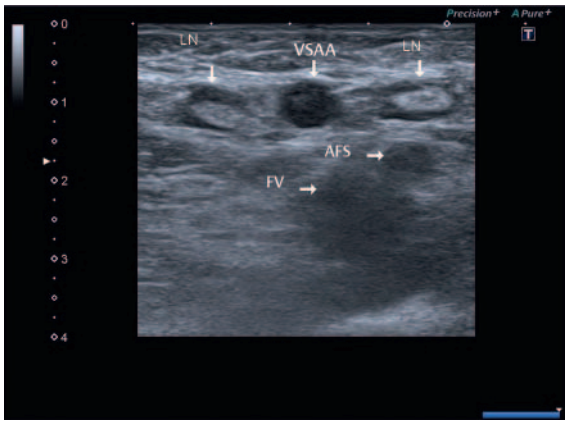

▶ **Abb. 5** Querschnitt durch die linke Leiste mit Lymphknoten neben der V. saphena accessoria anterior. FV = V. femoralis; AFS = A. femoralis superficialis; VSAA = V. saphena accessoria anterior; LN = Lymphknoten. Quelle: Oksana Riabinska

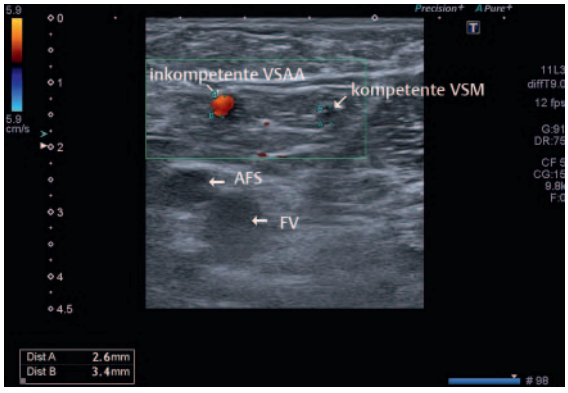

▶ **Abb. 6** Querschnitt durch die rechte Leiste, die refluxive V. saphena accessoria anterior liegt in derselben Achse wie die femorale Vene und Arterie, dies wird „Alignment Sign" genannt. Die kompetente VSM liegt medial davon. FV = V. femoralis; AFS = A. femoralis superficialis; VSAA = V. saphena accessoria anterior; VSM = V. saphena magna. Quelle: Oksana Riabinska

Dieses Dokument wurde zum persönlichen Gebrauch heruntergeladen. Vervielfältigung nur mit Zustimmung des Verlages.

▶ **Abb. 7** Typischer Verlauf der V. saphena magna (VSM) und V. saphena accessoria anterior (VSAA) am rechten Bein. Die VSAA verläuft lateral zur VSM und hat einen kurzen interfaszialen Verlauf am proximalen Oberschenkel (grün), während die VSM einen interfaszialen Verlauf an Oberschenkel und Wade hat. Quelle: Oksana Riabinska.

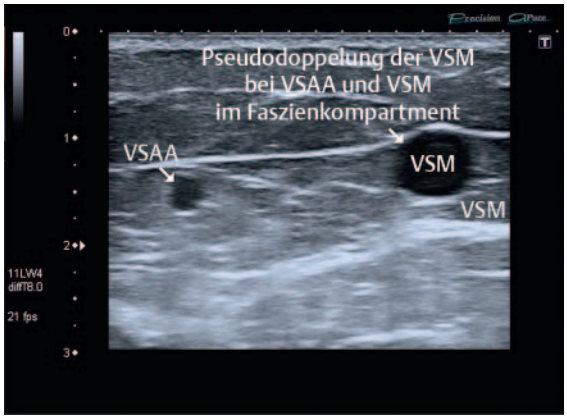

▶ **Abb. 8** Pseudo-Doppelung der VSM im Querschnitt am rechten Oberschenkel: Gedehnte, refluxive VSM und kompetente VSAA in derselben Faszienloge, mit 2 cm Abstand zwischen beiden. Ein paar Zentimeter weiter distal verlässt die VSAA die Faszienloge. VSM = V. saphena magna; VSAA = V. saphena accessoria anterior. Quelle: Oksana Riabinska

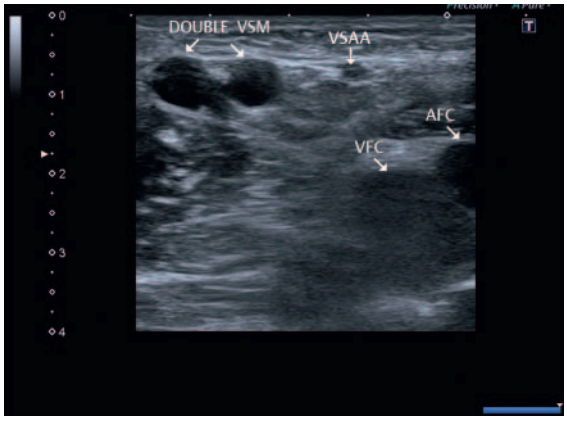

▶ **Abb. 9** Echte Doppelung der V. saphena magna (VSM) als Vergleich. Querschnitt 2 cm distal der linken Leiste, beide Lumina liegen nah nebeneinander und sind oft mit einem Bindegewebsstrang verbunden. Die V. saphena accessoria anterior (VSAA) mit kleinem Durchmesser ist lateral zu sehen. CFV = V. femoralis communis; ACF = A. femoralis communis. Quelle: Oksana Riabinska

sie von der V. saphena magna oder auch von extrafazialen Seitenästen zu unterscheiden. Die V. saphena accessoria anterior kann ventral am Oberschenkel nach distal verfolgt werden, solange sie in der Faszienloge, seitlich zur V. saphena magna, verläuft. Sie zieht ventral zur A. und V. femoralis nach distal, diese Anordnung wird „Alignment Sign“ genannt (▶ **Abb. 6**) [10]. Die V. saphena magna verläuft hingegen medial zur femoralen Vene und hat meist eine interfasziale Verlängerung auch an der Wade (▶ **Abb. 7**).

Der interfasziale Verlauf der V. saphena accessoria anterior erlaubt auch eine Unterscheidung zur V. circumflexa femoris anterior. Dieser Venensternast kann auch ventral am Oberschenkel bzw. der Leiste gesehen werden, er hat typischerweise keinen interfaszialen Verlauf, sondern durchstößt die Faszie direkt in der Leiste, um in die V. saphena magna einzumünden.

Dieses Dokument wurde zum persönlichen Gebrauch heruntergeladen. Vervielfältigung nur mit Zustimmung des Verlages.

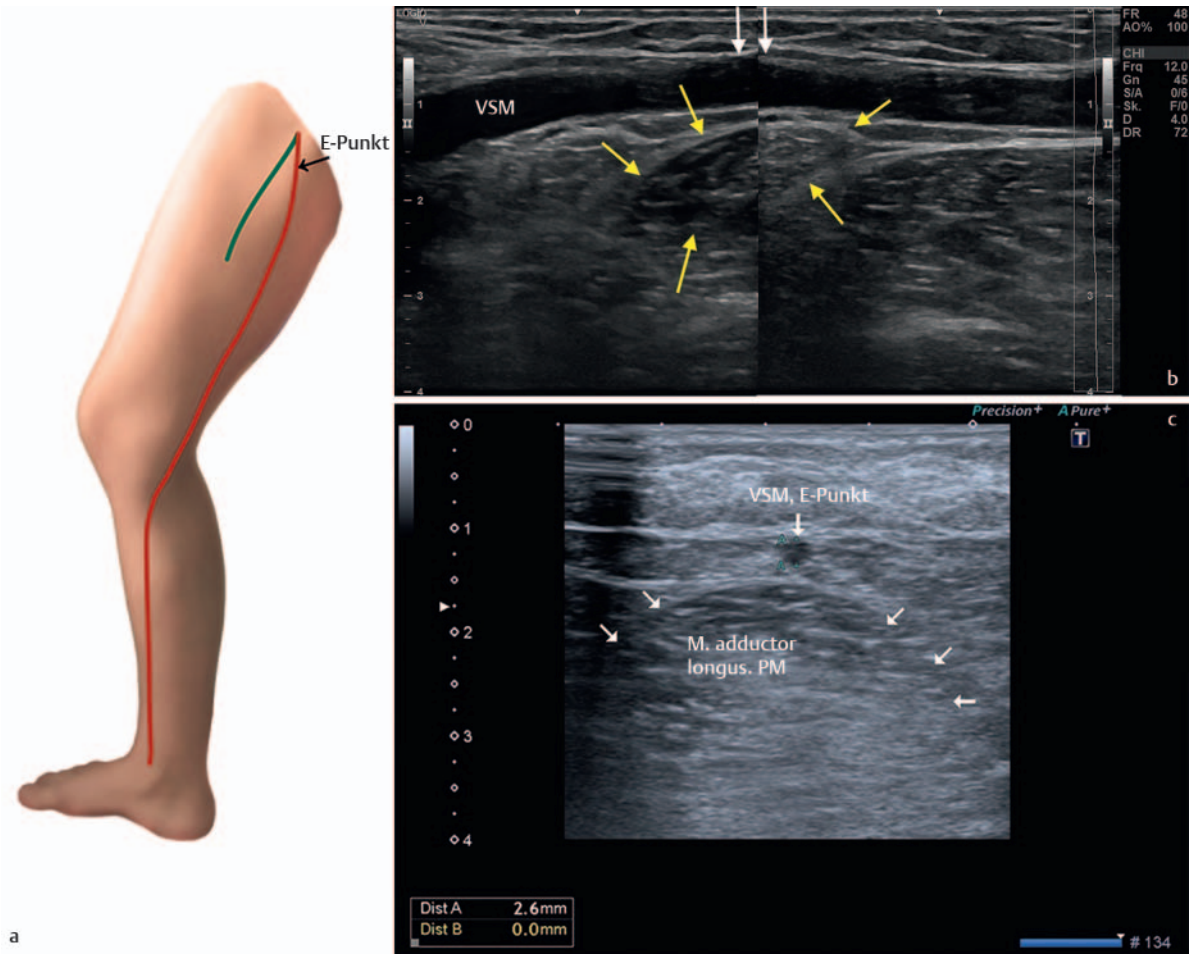

▶ **Abb. 10** **a** Schematische Darstellung: Der E-Punkt liegt 3–5 cm distal der Mündung, an dem Punkt, wo die V. saphena magna (VSM) die Verdickung des M. adductor longus kreuzt. Diese Stelle kann im Schall leicht gesehen werden. Einen E-Punkt hat nur die VSM, nicht die V. saphena accessoria anterior (VSAA). Quelle: Oksana Riabinska. **b** Längsschnitt an der Oberschenkelinnenseite über dem Verlauf der V. saphena magna (VSM; weiße Pfeile = E-Punkt, gelbe Pfeile deuten den M. adductor longus an). Quelle: Oksana Riabinska. **c** Querschnitt über die Oberschenkelinnenseite, die V. saphena magna (VSM) ist der Haut hier sehr nah. Quelle: Oksana Riabinska

Merke

Können 2 parallele Venen in der Faszienloge am proximalen Oberschenkel dargestellt werden, ist es manchmal nicht leicht, eine segmentale Doppelung der V. saphena magna von einer VSM mit begleitender V. saphena accessoria anterior zu unterscheiden (▶ Abb. 8).

Die V. saphena accessoria anterior wird im Verlauf die Faszie verlassen, während die gedoppelte V. saphena magna zum einen interfaszial bleibt [11, 12], zum anderen sind beide Lumina sehr nah nebeneinander und meist durch ein Ligament verbunden (▶ **Abb. 9**).

Im distalen Drittel des Oberschenkels ist so gut wie nie eine V. saphena accessoria anterior in der Faszienloge anzutreffen.

Zusätzliche Marker zur Identifizierung der V. saphena accessoria anterior

In seltenen Fällen kann es jedoch schwierig sein, zwischen den Saphena-Stämmen der Leiste zu unterscheiden. Dies kann geschehen, wenn:

- der einzige klar darstellbare interfasziale Stamm, der über die Krosse in die tiefe Beinvene einmündet, seitlicher verläuft als typisch für die V. saphena magna – dieser Stamm könnte „single saphenous Trunk“ (SST) für einziger Saphena-Stamm genannt werden.
- der einzige Saphena-Stamm am Oberschenkel nur einen kurzen interfaszialen Verlauf hat, oder
- besonders dieser Stamm nicht einen typischen Verlauf hat wie die V. saphena magna.

E-Punkt

Eine Unterscheidungshilfe ist der „E-Punkt“: Dieser Begriff wurde von Stephano Ricci vorgeschlagen für den

Dieses Dokument wurde zum persönlichen Gebrauch heruntergeladen. Vervielfältigung nur mit Zustimmung des Verlages.

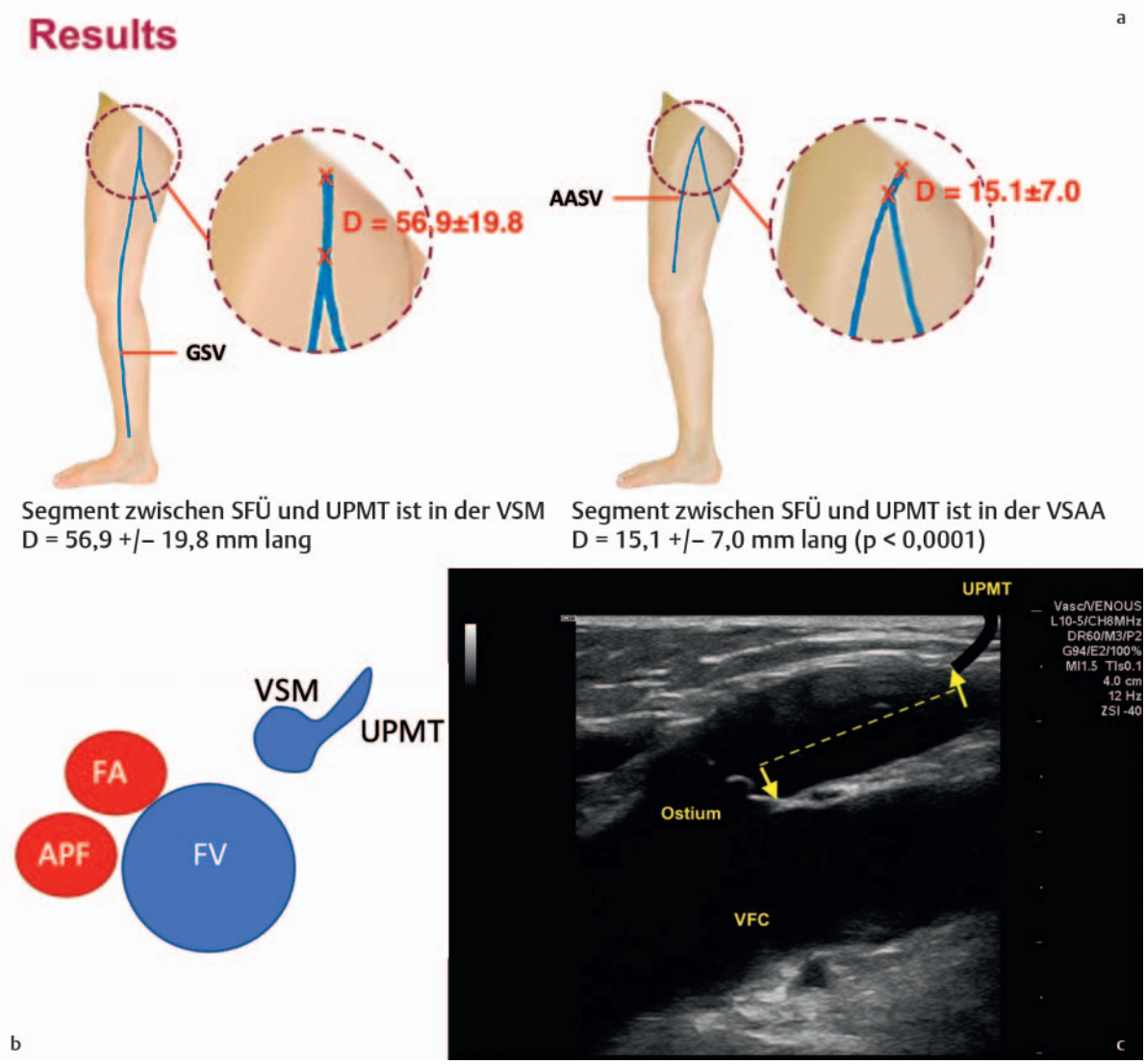

▶ **Abb. 11** Unterscheidung zwischen VSAA und VSM bei anatomisch untypischer Lage: **a** Links: Schematische Darstellung des oberen posteromedialen Seitenastes (UPMT) im Querschnitt. Rechts: Studienergebnisse mit Messergebnissen des Abstands zwischen dem Ostium und des UPMT auf dem einzigen Saphena-Stamm [15]: Dieser Abstand war deutlich höher bei der V. saphena magna (links) als bei der V. saphena accessoria anterior (rechts). Quelle: Oksana Riabinska. **b** Längsschnitt mit genauen Messpunkten für den Abstand des Ostiums und des Seitenastabgangs (UPMT). VSM = V. saphena magna; FA = Femoralarterie; FV = Femoralvene; APF = A. profunda femoris. Quelle: Oksana Riabinska **c** Darstellung im Ultraschallbild. VCF = V. femoralis communis; UPMT = upper postero-medial Tributary/oberer posteromedialer Seitenast. Quelle: Oksana Riabinska

Punkt, an dem die V. saphena magna leicht erkannt wird während der Ultraschalluntersuchung, nämlich 3–5 cm distal der Einmündung in die tiefe Beinvene, wo die V. saphena magna über den M. adductor longus kreuzt (▶ **Abb. 10**). Die V. saphena magna verläuft hier sehr oberflächlich und kann daher auch bei übergewichtigen Patienten leicht dargestellt werden. Verläuft der „einzige“ Saphena-Stamm an diesem Punkt, kann man mit Sicherheit von der V. saphena magna sprechen. Liegt die einzige darstellbare interfasziale Vene lateral davon, ist sie als V. saphena accessoria anterior zu bezeichnen. Es ist dann von einer Aplasie der V. saphena magna im Leistenbereich auszugehen [13].

Es ist nicht so selten, dass nur ein Saphena-Stamm in der Leistenregion vorliegt. Ricci et al. fanden in 172 untersuchten Beinen in 48 % der Fälle eine V. saphena magna ohne V. saphena accessoria anterior sowie in 11 % der Beine eine V. saphena accessoria anterior und keine V. saphena magna [14]. In dieselbe Richtung weisen unsere Ergebnisse: Wir fanden eine isolierte V. saphena accessoria anterior in 12 % von 978 Beinen [15].

Abstand zwischen dem Ostium und dem ersten posteromedialen Seitenast

Ein weiteres Unterscheidungskriterium, um bei einzelnem Saphena-Stamm in der Leiste die Zuordnung zu V. saphena

Dieses Dokument wurde zum persönlichen Gebrauch heruntergeladen. Vervielfältigung nur mit Zustimmung des Verlages.

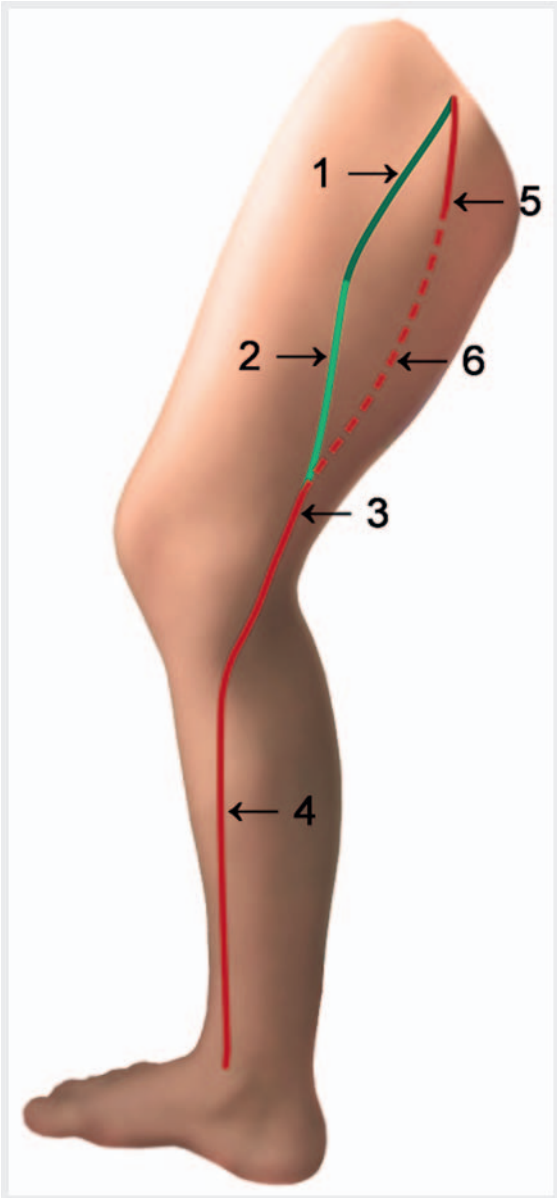

▶ **Abb. 12** Verlauf der V. saphena accessoria anterior (VSAA) und V. saphena magna (VSM) im Fall einer Hypoplasie der VSM am proximalen Oberschenkel und Aplasie am mittleren Oberschenkel mit Bypass über die VSAA: 1. Segment: VSAA als Haut-Saphena-Stamm am proximalen Oberschenkel. Dieses Gefäß projiziert sich auf die Femoralvene und -arterie (dunkelgrün); 2. Segment: Der Saphena-Stamm wendet sich von der Projektion der Achse der tiefen Beinvenen nach medial ab (hellgrün); Segmente 3 und 4: VSM am Knie und der Wade im typischen Verlauf (rot); 5. Segment: Hypoplasie der VSM in der Leiste (rot); 6. Segment: Aplastisches Segment der VSM (rot gepunktet). Quelle: Oksana Riabinska

accessoria anterior oder V. saphena magna zu klären, ist der Abstand zwischen dem Ostium und dem ersten/obersten posteromedialen Seitenast, der in diesen Stamm einmündet (upper postero-medial Tributary, UPMT). Dieser Abstand ist deutlich länger auf der V. saphena magna (56,9 ± 19,8 mm) im Vergleich zur V. saphena accessoria anterior (15,1 ± 7,0 mm) (▶ **Abb. 11a**). Daher wurde dieser Abstand als Unterscheidungsmerkmal vorgeschlagen.

PRAXIS

Tipp

Die Länge des Segments zwischen Ostium und UPMT unter 40 mm weist auf eine V. saphena accessoria anterior hin und über 40 mm auf eine V. saphena magna [16].

Interessanterweise kann die gesamte Länge des interfaszialen Venenverlaufs nicht als Kriterium verwendet werden [16]. Dafür gibt es einige Erklärungen: In 15–30 % der Fälle gibt es eine segmentale Aplasie oder Hypoplasie der V. saphena magna auf verschiedenen Punkten im Verlauf der Vene, meist am distalen OS und in der Knieregion, sodass der interfaszial sichtbare Verlauf der V. saphena magna kürzer ausfallen kann [17, 18]. Zum anderen kann die V. saphena accessoria anterior die V. saphena magna am proximalen Oberschenkel über den aplastischen Verlauf ersetzen und dann in der Mitte des Oberschenkels in die V. saphena magna übergehen, ohne die Faszienloge verlassen zu haben. Dies erweckt dann den Eindruck, als wäre die V. saphena accessoria anterior in der V. saphena magna verlängert, eine genaue Länge des Gefäßes ist nicht anzugeben (▶ **Abb. 12**).

FALLBEISPIEL

Fall 1

Eine 28-jährige Frau stellte sich vor zur Untersuchung von Venen im Bereich der Beininnenseite rechts. Bei der klinischen Untersuchung fielen Seitenastvarizen an der rechten Wade auf (▶ **Abb. 13a**). Im Duplex-Ultraschall zeigte sich eine inkompetente terminale Klappe mit einem einzigen gedehnten Saphena-Stamm, der sich über die tiefen Gefäße projizierte in der Mündungsregion und am proximalen Oberschenkel (V. saphena accessoria anterior, VSAA), der dann aber nach medial zog und im weiteren Verlauf des distalen Oberschenkels und der Wade den Verlauf der V. saphena magna (VSM) annahm. Es lag daher wohl eine Aplasie oder eine übersehene Hypoplasie der V. saphena magna im Leistenbereich vor (▶ **Abb. 12**). Der Reflux zog sich bis zum proximalen Drittel der Wade in der VSM, um dann die Seitenäste zu füllen.

Eine minimalinvasive Behandlung mit Laserablation der inkompetenten V. saphena (accessoria anterior in der Leiste, magna im weiteren Verlauf) und Mini-Phlebektomien der Seitenastvarikose führten zum sofortigen Verschwinden der sichtbaren Gefäße.

Nach 3 Monaten erschien die Patientin zur Kontrolle mit neuen sichtbaren Krampfadern an der Ober-

Dieses Dokument wurde zum persönlichen Gebrauch heruntergeladen. Vervielfältigung nur mit Zustimmung des Verlages.

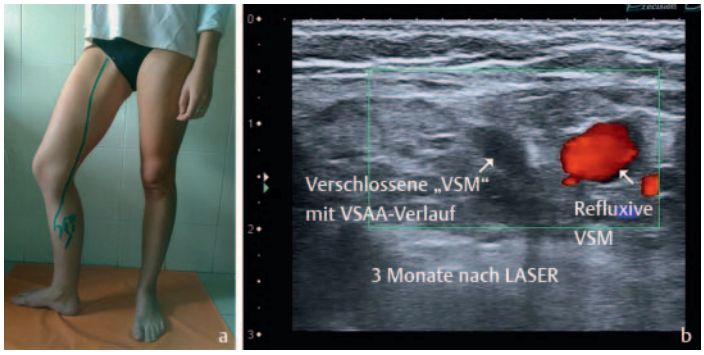

▶ **Abb. 13** **a** Präoperative refluxive Strecken an der Beininnenseite rechts. Quelle: Oksana Riabinska. **b** Ultraschallquerschnitt distal der Leistenbeuge rechts mit Darstellung der verschlossenen VSAA und der neu refluxiven VSM (rot gefüllt). Quelle: Oksana Riabinska

schenkelinnenseite. Im Ultraschall zeigte sich ein (neuer) Reflux in der V. saphena magna am saphenofemoralen Übergang, medial zur sichtbar verschlossenen VSAA (▶ **Abb. 13b**).
Es muss demnach eine hypoplastische VSM vorgelegen haben, die sich nach der Ablation der VSAA aufgedehnt hat und weitere Seitenäste refluxiv füllte.

Aplasie der V. saphena magna in der Leiste mit Ersatz über die V. saphena accessoria anterior

Eine Aplasie der V. saphena magna im Leistenbereich liegt in 6,6 % der Fälle mit Reflux über den saphenofemoralen Übergang vor. Der Reflux wird dann von der V. saphena accessoria anterior übernommen [15]. Im proximalen Drittel oder in der Hälfte des Oberschenkels finden wir einen einzelnen Saphena-Stamm, der in Linie mit den femoralen Gefäßen (Arterie und Vene) verläuft (Alignment Sign) (Segment 1 in ▶ **Abb. 12**). Weiter distal wendet sich die Vene nach mediokaudal (Segment 2 in ▶ **Abb. 12**). Vom Knie abwärts zeigt die Vene den für die V. Saphena magna typischen Verlauf (Segmente 3 und 4 in ▶ **Abb. 12**).

Interessanterweise kann man am Punkt, an dem sich die Richtung des Stamms ändert, eine Kurve in der Vene darstellen (▶ **Abb. 14**), manchmal sogar ein interfasziales „Kinking“, wie wir es von epifaszialen Varizen kennen (▶ **Abb. 14c**); dies kann über eine kurze Strecke fast wie eine Doppelung imponieren (▶ **Abb. 14c**).

Merke

Eine hypoplastische Saphena-Vene (Durchmesser 1–2 mm) oder eine aplastische Vene ist immer darstellbar medial zum einzelnen Saphena-Stamm – dieses Segment hat eine Länge von 50–80 mm und endet im saphenofemoralen Übergang (▶ Abb. 12).

Das hypoplastische Segment weist einen für die V. saphena magna typischen Kurs auf (man kann es am E-Punkt sehen, s. Segment 5 in ▶ **Abb. 12**). Nach distal verlässt diese Vene oft die Faszienloge oder verläuft dorsal als V. saphena accessoria posterior (VSAP), um als Giacomini-Anastomose auf die V. saphena parva zu treffen. Unterhalb des Fasziensprungs ist die Faszienloge medial am Oberschenkel leer (s. Segment 6 in ▶ **Abb. 12**) [15]. Möglicherweise kann man in diesem Fall von einer segmentalen Hypoplasie der V. saphena magna in der Leiste und einer Aplasie im mittleren Oberschenkel sprechen [19].

Refluxvarianten in Zusammenhang mit der V. saphena accessoria anterior

Bei Reflux der VSAA sind die Quellen in den meisten Fällen die tiefe Beinvene (V. femoralis communis) oder die pelvinen Venen bzw. Sternseitenäste.

Reflux aus der tiefen Beinvene über die V. saphena magna in die V. saphena accessoria anterior

Ist die terminale Klappe der V. saphena magna inkompetent, kann der Reflux auch in die V. saphena accessoria anterior übergehen. In diesen Fällen kann die V. saphena accessoria anterior sehr geweitet sein bis hin zur Aneurysmenbildung im kranialen Segment (s. ▶ **Tab. 2**, Variante 3).

Bei kompetenter präterminaler Klappe (nur V. saphena accessoria anterior refluxiv am proximalen Oberschenkel)

Ist die terminale Klappe inkompetent, die präterminale jedoch kompetent, ist die proximale V. saphena magna kompetent. Der Reflux drainiert meist in die V. saphena accessoria anterior und bildet einen Reflux nach Hach oder Stücker Typ I. Diese Variante tritt in 6 % der Beine mit Indikation zur invasiven Behandlung auf (s. ▶ **Tab. 1**) [4].

Wir unterscheiden 3 Möglichkeiten:

- Refluxive VSAA im inter- und extrafaszialen Anteil ohne Kontakt zur VSM, die vorhanden ist; normalkalibrig und kompetent von Knöchel bis zur präterminalen Klappe (s. ▶ **Tab. 2**, Variante 3).
- Refluxive VSAA im inter- und extrafaszialen Anteil: Die proximale VSM ist vorhanden, normalkalibrig und kompetent. Ein Seitenast der VSAA (inter- oder extrafaszial) füllt die distale VSM refluxiv. Das distale Refluxende auf der VSM kann am Oberschenkel oder der Wade liegen (s. ▶ **Tab. 2**, Variante 5). Klassisch wird dies in Deutschland als Korbhenkelanastomose bezeichnet.
- Die refluxive VSAA ist der einzige Saphena-Stamm in der Leiste und füllt die distale VSM (deren Leistensegment hypo- oder aplastisch ist, typischerweise mit Aplasie am proximalen Oberschenkel) (s. ▶ **Abb. 12**).

Dieses Dokument wurde zum persönlichen Gebrauch heruntergeladen. Vervielfältigung nur mit Zustimmung des Verlages.

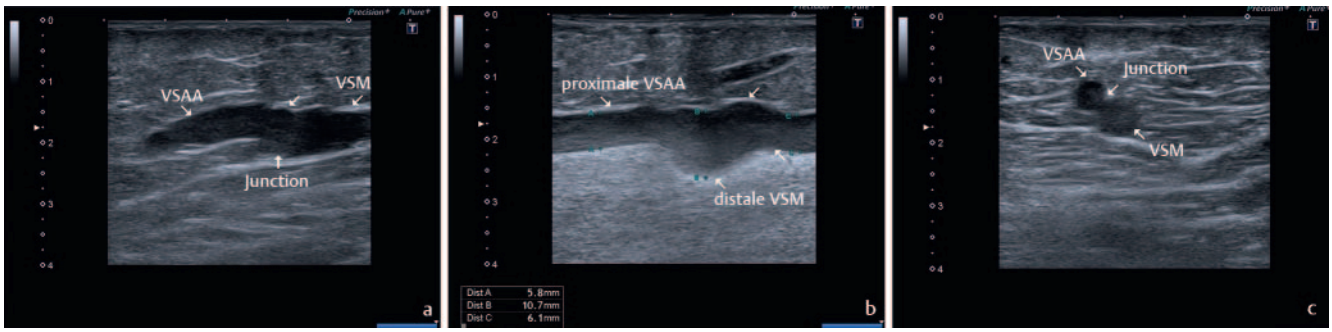

▶ **Abb. 14** Ultraschalldarstellung des Übergangs zwischen der VSAA und der VSM (Übergang zwischen den Segmenten 2 und 3 in ▶ **Abb. 12**). VSAA = V. saphena accessoria anterior; GSV = V. saphena magna; Junction = Übergang. Quelle: Oksana Riabinska

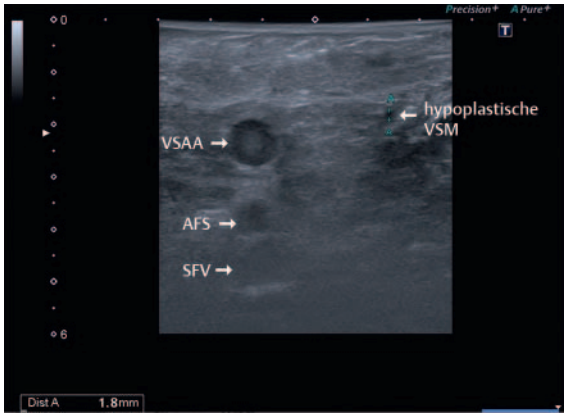

▶ **Abb. 15** Querschnitt durch die rechte Leiste: V. saphena accessoria anterior (VSAA) als einziger Stamm mit hypoplastischer V. saphena magna (VSM), die nur 1,8 mm misst AFS = A. femoris superficialis; VFS = V. femoris superficialis. Quelle: Oksana Riabinska

Bei inkompetenter präterminaler Klappe (V. saphena magna und V. saphena accessoria anterior sind refluxiv)

Gelegentlich finden wir bei inkompetenter terminaler Klappe einen Reflux entlang der V. saphena magna und der V. saphena accessoria anterior (s. ▶ **Tab. 2**, Variante 4); dies geschieht in 7 % der Patienten mit OP-Indikation [4].

Reflux aus der tiefen Vene direkt in die V. saphena accessoria anterior bei isolierter Mündung

Ein isolierter Reflux aus der tiefen Beinvene in der V. saphena accessoria anterior ohne Beteiligung der V. saphena magna ist nur möglich, wenn die VSAA direkt in die tiefe Beinvene mündet, was selten der Fall ist (▶ **Tab. 2**, Variante 2).

Reflux aus pudendalen oder epigastrischen Venen in die V. saphena accessoria anterior (bei kompetenter terminaler und präterminaler Klappe)

Ein Reflux aus dem Venenstern kann auch statt der V. saphena magna direkt die V. saphena accessoria anterior füllen, zumal die Sternäste oft über die V. saphena accessoria anterior in die V. saphena magna münden. Die V. saphena magna wird in diesem Fall nicht von der Rezirkulation betroffen sein, der Reflux geht „durch" die V. saphena magna zwischen der terminalen und präterminalen Klappe bei isolierter Mündung der Sternäste und der V. saphena accessoria anterior, ohne die V. saphena magna refluxiv zu füllen. Die V. saphena accessoria anterior wird dann nicht sehr geweitet sein. Dies geschieht häufig nach Schwangerschaften (▶ **Tab. 2**, Variante 7).

Reflux in der V. saphena accessoria anterior gefüllt aus einer gesunden V. saphena magna

Sehr selten und meist bei nur kosmetisch störender V. saphena accessoria anterior kann der Reflux in der V. saphena accessoria anterior aus der gesunden V. saphena magna gespeist werden (▶ **Tab. 2**, Variante 8).

Andere Refluxquellen

Selten finden wir für die V. saphena accessoria anterior andere Refluxquellen, wie z. B.

- Perforansvenen am Oberschenkel oder im Kniebereich,
- Reflux aus dem saphenopoplitealen Übergang und der V. saphena parva mit Verbindung über Seitenäste zur distalen V. saphena accessoria anterior oder
- Reflux über Kommunikansvenen aus der V. saphena magna wie oben beschrieben.

Diese Möglichkeiten sollten in Betracht gezogen werden, wenn bei klinisch refluxiver V. saphena accessoria anterior keine typische Refluxquelle vorliegt.

Dieses Dokument wurde zum persönlichen Gebrauch heruntergeladen. Vervielfältigung nur mit Zustimmung des Verlages.

Die diversen Varianten des Refluxes unter Beteiligung der V. saphena accessoria anterior und V. saphena magna sind in ▶ **Tab. 2** schematisch dargestellt.

Klinische Bedeutung der anatomischen Gegebenheiten

Behandlungsoptionen bei abwesendem Reflux in der V. saphena accessoria anterior

Meist mündet die V. saphena accessoria anterior in die V. saphena magna unmittelbar vor der Mündung zur tiefen Beinvene im Bereich der Krosse oder des saphenofemoralen Übergangs als ein weiterer Venensternast. Daher haben V. saphena magna und V. saphena accessoria anterior oft gemeinsame Refluxquellen, sei es die tiefe Beinvene oder andere kraniale Venensternäste. Diese Tatsache erklärt auch die Häufigkeit der Rezidive über die V. saphena accessoria anterior nach OP oder Ablation [4, 6].

Es gibt allerdings bisher keine publizierten Daten, dass die gleichzeitige Behandlung einer gesunden V. saphena accessoria anterior zusammen mit der refluxiven V. saphena magna bei endoluminalen Ablationsverfahren ein Rezidiv vermeidet, wenngleich die jüngst vorgestellten vorläufigen Ergebnisse des SYNCHRONOUS Trial aus Deutschland suggerieren, dass eine kompetente V. saphena accessoria anterior nach endothermischer Behandlung der V. saphena magna refluxiv werden kann [21].

Daher ist die derzeit übliche Vorgehensweise bei endothermischer Ablationsbehandlung einer refluxiven V. saphena magna, die V. saphena accessoria anterior nicht zu behandeln, sie jedoch zu beobachten. Bei Auftreten eines Refluxes über die V. saphena accessoria anterior nach Ablation der V. saphena magna kann die V. saphena accessoria anterior mit schallgesteuerter Schaumverödung behandelt werden, bei kaliberstarker Entwicklung der V. saphena accessoria anterior mit thermischer Ablation. Es ist jedoch wichtig, den Patienten vor dem Eingriff an der V. saphena magna über diese spätere Möglichkeit aufzuklären.

Behandlungsoptionen im Fall einer isolierten Insuffizienz der V. saphena accessoria anterior bei inkompetenter terminaler Klappe und sonst kompetenter V. saphena magna (Hach-Stadium I und Stücker Typ 1)

Nach den Empfehlungen des American College of Phlebology ist die endoluminal-thermische Ablation das Vorgehen der Wahl bei isolierter symptomatischer Insuffizienz der V. saphena accessoria anterior (Empfehlungsgrad 1C) [20]. In der täglichen Praxis wird diese Therapie begleitet von einer Phlebektomie oder Schaumverödung der Seitenäste. Die isolierte schallgesteuerte Schaumverödung der V. saphena accessoria anterior kann auch erwogen werden mit demselben Empfehlungsgrad. Dies ist besonders dann die Methode der Wahl, wenn der interfasziale Anteil der V. saphena accessoria anterior sehr kurz ist und somit die Vene bis zur Leiste geschlängelt verläuft bzw. wenn die V. saphena accessoria anterior nur einen geringen Durchmesser hat.

Unabhängig von der gewählten Methode bleibt in beiden Fällen die proximale, die terminale Klappe der V. saphena magna unbehandelt. Es gibt keine publizierte Evidenz über die Entwicklung der präoperativ inkompetenten terminalen Klappe der V. saphena magna nach isolierter Behandlung der V. saphena accessoria anterior.

Die chirurgische Routinebehandlung für diese Situation ist die Krossektomie mit Stripping bzw. Phlebektomie der V. saphena accessoria anterior. Die V. saphena magna im weiteren Verlauf ist gesund und muss daher nicht entfernt werden. Unter der Idee des Venenerhalts der Stammvenen nach CHIVA wäre die laterale Krossektomie indiziert, sprich die Unterbrechung der V. saphena accessoria anterior an der V. saphena magna. Zunächst ergibt sich im Verlauf immer eine kompetente V. saphena magna, sehr selten und erst nach vielen Jahren zeigt sich ein Reflux in die V. saphena magna im Hach-Stadium II oder mehr (Mendoza, nicht publizierte eigene Daten). Leider gibt es hierzu keine publizierten Daten.

Ablation der V. saphena accessoria anterior im Fall einer Hypo- oder Aplasie der V. saphena magna im Leistenbereich

Liegt ein einziger, refluxiver Saphena-Stamm (VSAA) im Mündungsbereich vor bei Aplasie oder Hypoplasie der V. saphena magna, kann die isolierte Behandlung der V. saphena accessoria anterior durchgeführt werden, jedoch wäre dann zusätzlich die Ablation der distalen V. saphena magna zu erwägen, wenn diese refluxiv ist. Bei Saphena-sparendem Ansatz sollte nach Ablation des Mündungsbereichs der V. saphena accessoria anterior zunächst abgewartet werden, da sich die Stammvenen im Verlauf meist erholen, wenn die Refluxquelle verschlossen wurde [22].

Merke

In jedem Fall ist die exakte Ultraschalluntersuchung vor dem Eingriff obligat, um die Anatomie und die Unterscheidung zwischen V. saphena accessoria anterior und V. saphena magna im Leistenbereich zu sichern und die Refluxquelle und die Refluxwege zu dokumentieren, um die Behandlungsstrategie zu planen.

Ansonsten werden im Fall eines Rezidivs falsche Interpretationen möglich sein – wie z. B. belassene refluxive V. saphena accessoria anterior (wenn nicht sicher ist, dass diese präoperativ suffizient war) oder belassener Stumpf der

Dieses Dokument wurde zum persönlichen Gebrauch heruntergeladen. Vervielfältigung nur mit Zustimmung des Verlages.

▶ **Abb. 16** **a** Patient mit refluxiven Seitenästen der V. saphena accessoria anterior (VSAA; klinischer Aspekt). Quelle: Arrien GmbH. **b** Querschnitt unter dem saphenofemoralen Übergang mit Darstellung der VSAA ventral der tiefen Gefäße (A. und V. femoralis communis). Quelle: Arrien GmbH. **c** Querschnitt 2 cm weiter distal mit Darstellung eines Refluxes in der VSAA. Quelle: Arrien GmbH. **d** Längsschnitt der VSAA mit intraluminaler Laser-Sonde, die distal zum Ostium positioniert wurde. e Klinisches Bild des Patientenbeins im Liegen unmittelbar nach Ende der Laserablation (9 cm) des proximalen interfaszialen Gefäßes sowie Sklerotherapie des Seitenastes (10 ml 1 % Äthoxysklerolschaum). Quelle: Arrien GmbH

V. saphena magna, wenn nicht klar ist, dass diese präoperativ hypoplastisch im Leistenbereich war mit Reflux über die V. saphena accessoria anterior in die distale V. saphena magna hinein.

FALLBEISPIEL

Fall 2

Es handelt sich um einen 68-jährigen Patienten mit sichtbaren Krampfadern am proximalen Oberschen-

Dieses Dokument wurde zum persönlichen Gebrauch heruntergeladen. Vervielfältigung nur mit Zustimmung des Verlages.

kel schon seit 20 Jahren (▶ **Abb. 16a**). Nun verspürte er eine Schwellung und Juckreiz am Knöchel. Im Ultraschall sah man einen einzelnen Saphena-Stamm, der lateral lief und daher einer V. saphena accessoria anterior (VSAA) entsprach mit inkompetenter terminaler Klappe und axialem Reflux in die VSAA hinein und mit Füllung der sichtbaren Varikose distal der Leiste (▶ **Abb. 16b, c**). Eine V. saphena magna war nicht darstellbar in der Leiste, es lag eine Aplasie vor. Weiter distal fanden wir eine kompetente V. saphena magna.
Die Behandlung bestand in der Punktion der VSAA am distalsten Punkt mit interfaszialem Verlauf, Laserablation unter Tumeszenz-Anästhesie des proximalen Anteils (▶ **Abb. 16d**) und Verödung des extrafaszialen Anteils. Der Eingriff dauerte 20 Minuten, das unmittelbare Ergebnis ist in ▶ **Abb. 16e** dargestellt.

Schlussfolgerung

Die V. saphena accessoria anterior mündet üblicherweise von seitlich im Mündungsbereich der V. saphena magna in der Leiste ein. Die V. saphena accessoria anterior drainiert dann das Blut des Unterhautfettgewebes von der anterolateralen Seite des Beins. Sie kann in diesem Fall leicht im Ultraschall identifiziert werden, da sie lateral zur V. saphena magna verläuft.

Selten kann sie aber die hypoplastische V. saphena magna ersetzen und verwandelt sich dann in die einzige drainierende Vene auch des medialen Unterhautfettgewebes. In diesen Fällen ist die anatomische Zuordnung herausfordernd, ebenso wie die Wahl der korrekten Therapie. Die Kenntnis der Anatomie unterstützt den Kliniker an dieser Stelle sehr.

KERNAUSSAGEN

- Die V. saphena accessoria anterior (VSAA) ist eine Vene, die bei 50 % der Menschen im Leistenbereich in die V. saphena magna mündet, um zusammen mit ihr (selten auch allein) ihr Blut der tiefen Beinvene zuzuführen. Sie drainiert das Blut aus der Haut der ventralen und lateralen Partie des Beins.
- Die Anatomie des sogenannten Venensterns ist sehr variabel. Beim Venenstern handelt es sich um die Seitenäste der V. saphena magna (VSM), die in der Leiste in die VSM einmünden und ihr Blut über die Mündung der VSM der tiefen Beinvene zuführen.
- Durch die Möglichkeit, Gefäße mit Ultraschall zu untersuchen, ist die Aufmerksamkeit für die V. saphena accessoria anterior gestiegen.
- Die V. saphena accessoria anterior kann isoliert refluxiv sein oder zusammen mit der V. saphena magna in verschiedenen Varianten an der Rezirkulation bei Varikose beteiligt sein. Neue Behandlungsmethoden eröffnen die Möglichkeit, selektiv nur die erkrankte V. saphena accessoria zu behandeln und somit deutlich schonender vorzugehen.
- Die V. saphena accessoria anterior spielt auch eine besondere Rolle als Rezidivträger. Dies ist bekannt für Reflux nach Stripping, gilt aber auch besonders nach den neuen endoluminal-thermischen Verfahren. Bei diesen Verfahren wird die V. saphena accessoria anterior meist nicht primär behandelt, wenn sie selbst nicht refluxiv ist.
- In seltenen Fällen (ca. 5 %) übernimmt die V. saphena accessoria anterior bei Hypoplasie der V. saphena magna im Mündungsbereich deren Blutfluss. Die Diagnostik und die therapeutischen Überlegungen in diesem Fall sind etwas komplexer und werden im Text beschrieben.

Wissenschaftlich verantwortlich gemäß Zertifizierungsbestimmungen

Wissenschaftlich verantwortlich gemäß Zertifizierungsbestimmungen für diesen Beitrag ist Oksana Riabinska MD, Kharkiv, Ukraine.

Interessenkonflikt

Erklärung zu finanziellen Interessen

Forschungsförderung erhalten: nein; Honorar/geldwerten Vorteil für Referententätigkeit erhalten: nein; Bezahlter Berater/interner Schulungsreferent/Gehaltsempfänger: nein; Patent/Geschäftsanteile/Aktien (Autor/Partner, Ehepartner, Kinder) an Firma (Sponsor der Veranstaltung): nein; Patent/Geschäftsanteile/Aktien (Autor/Partner, Ehepartner, Kinder) an Firma (Nicht-Sponsor der Veranstaltung): nein.

Erklärung zu nichtfinanziellen Interessen

Erika Mendoza: Generalsekretärin der Dt. Gesellschaft für Phlebologie.

Autorinnen/Autoren

Oksana Riabinska

MD, PhD, 1980–1986 Studium der Humanmedizin am Kharkiv Medical Institute, Ukraine. 1987–1988 Facharztausbildung zur Internistin. 2004–2017 tätig in der medizinischen Forschung am Institute of General and Emergency Surgery NAMS of Ukraine, dort hat sie sich auf Gefäßultraschall spezialisiert sowie auf endoluminale Therapien der Varikose. Seit 2017 ist sie phlebologisch tätig am Institute of Veins, Kharkiv, Ukraine. Sie hat sich spezialisiert auf den Duplex-Ultraschall der oberflächlichen Beinvenen und die Behandlung von Krampfadererkrankungen.

Dieses Dokument wurde zum persönlichen Gebrauch heruntergeladen. Vervielfältigung nur mit Zustimmung des Verlages.

Erika Mendoza

Dr. med., Studium der Medizin in Madrid (Universidad Autónoma) bis 1990; 1994 Fachärztin für Allgemeinmedizin, Madrid, Spanien. 1995–1996 tätig als Allgemeinärztin in eigener Praxis in Trujillo, Spanien. Erlernen der Duplex-Sonografie zur Durchführung der CHIVA-Methode in Barcelona, Paris, Ferrara. Seit 1997 tätig in eigener Praxis in Wunstorf/Hannover mit Schwerpunkt Phlebologie. 2003 Weiterbildung in Palliativmedizin an der Mildred-Scheel-Akademie, Köln.

Korrespondenzadresse

MD Oksana Riabinska
Institute of veins, Kharkiv
Yaroslava Mudrogo Street 37
61024 Kharkiv
Ukraine
oriabinska@gmail.com

Dr. Erika Mendoza
Venenpraxis Wunstorf
Speckenstraße 10
31515 Wunstorf
Deutschland
erika.mendoza@t-online.de

Literatur

[1] Mühlberger D, Morandini L, Brenner E. Venous valves and major superficial tributary veins near the saphenofemoral junction. J Vasc Surg 2009; 49: 1562–1569

[2] Garcia-Gimeno M, Rodriguez-Camarero S, Taggarro-Villalba S et al. Duplex mapping of 2036 primary varicose veins. J Vasc Surg 2009; 49: 681–689

[3] Ricci S, Georgiev M. Ultrasound anatomy of the superficial veins of the lower limb. J Vasc Technol 2002; 26: 183–199

[4] Zollmann P, Zollmann C, Zollmann P et al. Determining the origin of superficial venous reflux in the groin with duplex ultrasound and implications for varicose vein surgery. J Vasc Surg Venous Lymphat Disord 2017; 5 (1): 82–86. doi:10.1016/j.jvsv.2016.10.001

[5] Shin S, Lee BB, Deaton DH et al. Endovenous laser ablation of the anterior accessory greater saphenous vein. Society for Military Vascular Surgery and Chesapeake Vascular Society 36th Annual Meeting. Bethesda, MD 2009 December 3–5

[6] Garner JP, Heppell PS, Leopold PW. The lateral accessory saphenous vein – a common cause of recurrent varicose veins. Ann R Coll Surg Engl 2003; 85: 389–392

[7] De Maesseneer MG. What a phlebologist should know about the anterior accessory saphenous vein? Phlebolymphology 2019; 26 (2): 66–72

[8] Caggiati A, Mendoza E, Murena-Schmidt R et al. Anatomy of the superficial veins. In: Mendoza E, Lattimer C, Morrison N, eds; Duplex ultrasound of superficial leg veins. Berlin Heidelberg: Springer; 2014: 201–215

[9] Lemasle P, Uhl JF, Lefebvre-Vilardebo M et al. Veines lymphoganglionnaires inguinales. Aspects anatomiques et échographiques. Conséquences sur la définition de la néogenèse. Conséquences thérapeutiques. Phlebologie 1999; 52 (3): 263–269

[10] Cavezzi A, Labropoulos N, Partsch H et al. A duplex ultrasound investigation of the veins in chronic venous disease of the lower limbs – UIP consensus document. Part II. Anatomy. Eur J Vasc Endovasc Surg 2006; 31: 288–299

[11] Ricci S, Caggiati A. Does a double long saphenous vein exist? Phlebology 1999; 14: 59–64

[12] Kockaert M, de Roos KP, van Dijk L et al. Duplication of the great saphenous vein: a definition problem and implications for therapy. Dermatol Surg 2012; 38: 77–82

[13] Ricci S, Moro l, Ferrini A et al. The E point: a new echographic great saphenous identification sign in specific anatomical variants and applications. Phlebology 2017; 32 (2): 120–124

[14] Ricci S, Georgiev M, Cappelli M. Définition de la veine saphène accessoire antérieure et de son rôle dans la maladie veriqueuse. Phlébologie 2004; 57: 135–140

[15] Riabinska O, Osmanov R. Hybrid AASV – GSV vein: incidence and peculiar course. Phlebological review. International Union of Phlebology Chapter Meeting, Krakow 2019 August 25–27, Abstract: 21

[16] Riabinska O. New ultrasound criterion for differentiation between GSV and AASV. Int Angiol 2018; 37 (Suppl. 1): 43

[17] Ricci S, Cavezzi A. Echo-anatomy of long saphenous vein in the knee region: proposal for a classification in five anatomical patterns. Phlebology 2002; 16: 111–116

[18] Caggiati A, Mendoza E. Segmental hypoplasia of the great saphenous vein and varicose disease. Eur J Vasc Endovasc Surg 2004; 28: 257–261

[19] Caggiati A, Bergan JJ, Gloviczki P et al. Nomenclature of the veins of the lower limb: extensions, refinements, and clinical application. J Vasc Surg 2005; 41 (4): 719–724. doi:10.1016/j.jvs.2005.01.018

[20] Gibson K, Khilnani N, Schul M et al. American College of Phlebology Guidelines – Treatment of refluxing accessory saphenous veins. Phlebology 2017; 32 (7): 448–452

[21] Fink C. Simultaneous preventive ablation of the AASV after thermal ablation of an insufficient great saphenous vein – the SYNCHRONOUS tria. Annual Meeting of the German Society of Phlebology, Leipzig 2020

[22] Zamboni P, Gianesini S, Menegatti E et al. Great saphenous varicose vein surgery without saphenofemoral junction disconnection. Brit J Surg 2010; 97: 820–825

Bibliografie

Phlebologie 2021; 50: 24–41
DOI 10.1055/a-1246-5731
ISSN 0939-978X

© 2021. Thieme. All rights reserved.

Georg Thieme Verlag KG, Rüdigerstraße 14,
70469 Stuttgart, Germany

Dieses Dokument wurde zum persönlichen Gebrauch heruntergeladen. Vervielfältigung nur mit Zustimmung des Verlages.

Punkte sammeln auf CME.thieme.de

Diese Fortbildungseinheit ist in der Regel 12 Monate online für die Teilnahme verfügbar. Den genauen Einsendeschluss finden Sie unter **https://eref.thieme.de/CXFL7J9**. Sollten Sie Fragen zur Online-Teilnahme haben, finden Sie unter **https://cme.thieme.de/hilfe** eine ausführliche Anleitung. Wir wünschen viel Erfolg beim Beantworten der Fragen!

Unter **https://eref.thieme.de/CXFL7J9** oder über den QR-Code kommen Sie direkt zur Startseite des Wissenstests.

VNR 2760512021160214379

Thieme CME · Zertifizierte Fortbildung 3

Frage 1

Die V. saphena accessoria anterior (VSAA) ist

A ein epifaszialer distaler Ast des saphenofemoralen Übergangs (SFÜ).
B ein ausschließlich interfaszialer distaler Ast des SFÜ.
C ein epifaszialer kranialer Seitenast des SFÜ.
D ein interfaszialer und epifaszialer distaler Seitenast des SFÜ.
E eine Doppelung der V. saphena magna.

Frage 2

Wodurch ist die Anatomie der V. saphena accessoria anterior (VSAA) gekennzeichnet?

A Die VSAA verläuft zwischen der V. saphena magna (VSM) und der Haut.
B Die VSAA verläuft lateral zur VSM.
C Die VSAA verläuft medial zur VSM.
D Die VSAA verläuft chaotisch, ohne definierten Kurs an der Oberschenkelrückseite.
E Die VSAA verläuft an der Beinrückseite.

Frage 3

Die V. saphena accessoria anterior mündet am häufigsten

A in die V. saphena magna (VSM) distal der präterminalen Klappe.
B direkt auf die V. femoralis communis.
C in die VSM an der Wade.
D in die VSM zwischen terminaler und präterminaler Klappe.
E in die V. saphena parva.

Frage 4

Distal des saphenofemoralen Übergangs gibt es Zeichen, die die V. saphena accessoria anterior im Ultraschall von der V. saphena magna unterscheiden helfen. Welches gehört dazu?

A das ägyptische Auge
B das „Alignment Sign“
C das tibiofibulare Zeichen
D das Mickey-Mouse-Zeichen
E die typische Lokalisierung in der Fossa poplitea

Frage 5

Schwierigkeiten bei der Unterscheidung der V. saphena accessoria anterior (VSAA) und der V. saphena magna in der Leiste können vorliegen, wenn

A ihr Verlauf geschlängelt ist.
B der Durchmesser der VSAA kleiner ist.
C die VSAA epifaszial läuft.
D sie in die V. saphena parva mündet.
E die VSAA der einzige sichtbare Ast ist, der über die Krosse in die tiefe Beinvene mündet.

Frage 6

Wozu dient der sogenannte E-Punkt in der Ultraschalluntersuchung?

A Der E-Punkt ist ein Hilfsmarker zur Bestimmung der V. saphena magna.
B Der E-Punkt ist ein Hilfsmarker zur Bestimmung der V. saphena accessoria anterior.
C Der E-Punkt ist ein Hilfsmarker zur Bestimmung der V. saphena parva.
D Der E-Punkt ist ein Hilfsmarker zur Bestimmung der V. saphena accessoria posterior.
E Der E-Punkt ist ein Hilfsmarker zur Bestimmung der Giacomini-Vene.

Frage 7

Der upper postero-medial Tributary (UPMT) ist ein Marker, der welchen Abstand misst?

A zwischen Ostium und oberster Perforansvene
B zwischen Ostium und präterminaler Klappe
C zwischen terminaler und präterminaler Klappe
D zwischen Ostium und oberstem posteriomedialem Seitenast, der in den Saphena-Stamm mündet
E zwischen Ostium und erstem inguinalem Seitenast in der Leiste

▶ **Weitere Fragen auf der folgenden Seite...**

Dieses Dokument wurde zum persönlichen Gebrauch heruntergeladen. Vervielfältigung nur mit Zustimmung des Verlages.

Punkte sammeln auf CME.thieme.de

Frage 8

Bei Vorliegen eines einzelnen Saphena-Stamms mit lateralem Verlauf beim saphenofemoralen Übergang ist die V. saphena magna meist

A aplastisch in der Leiste und im mittleren Oberschenkelbereich.
B hypoplastsich in der Leiste und im mittleren Oberschenkelbereich.
C hypoplastisch in der Leiste und aplastisch im mittleren Oberschenkelbereich.
D aplastisch in der Leiste und hypoplastisch im mittleren Oberschenkelbereich.
E aplastisch in der Leiste und gedoppelt im mittleren Oberschenkelbereich.

Frage 9

Liegt ein Reflux in der V. saphena accessoria anterior vor, ist die Quelle meistens welches/welche der genannten Gefäße?

A V. femoralis communis und/oder pelvine Seitenäste
B V. femoralis über Perforansvenen
C V. saphena parva
D V. saphena magna über Perforansvenen
E pelvine Venen über die V. saphena parva

Frage 10

Eine der folgenden Aussagen ist bei Vorliegen eines isolierten Refluxes in der V. saphena accessoria anterior in Bezug auf die Behandlung *falsch*. Welche?

A Bei diskreten Refluxmengen ist die schallgesteuerte Schaumverödung eine gute Option zur Behandlung.
B In jedem Fall muss die V. saphena magna bis zum Knöchel entfernt werden.
C Die endoluminale Ablation (thermisch oder nichtthermisch) ist bei vorhandenem interfaszialem Segment eine gute Therapieoption.
D Nach Unterbrechung des Refluxes in der V. saphena accessoria anterior kann der extrafasziale Anteil mit Verödung oder Mini-Phlebektomie behandelt werden.
E Vertreter des CHIVA-Verfahrens führen eine isolierte Unterbrechung der V. saphena accessoria anterior an der V. saphena magna durch (sogenannte laterale Krossektomie).

Dieses Dokument wurde zum persönlichen Gebrauch heruntergeladen. Vervielfältigung nur mit Zustimmung des Verlages.