

# Anatomie der V. saphena magna und parva

## Anatomy of the great and small saphenous veins

### Autor

Erika Mendoza

### Institut

Venenpraxis Wunstorf

### Schlüsselwörter

V. saphena magna, V. saphena parva, saphenofemorale Übergang, saphenopoplitealer Übergang, Venenstern, Muskelvenen

### Key words

great saphenous vein, small saphenous vein, saphenofemoral junction, saphenopopliteal junction, muscle veins

### Bibliografie

Phlebologie 2021; 50: 13–23

DOI 10.1055/a-1287-6932

ISSN 0939-978X

© 2021. Thieme. All rights reserved.

Georg Thieme Verlag KG, Rüdigerstraße 14,  
70469 Stuttgart, Germany

### Korrespondenzadresse

Dr. Erika Mendoza

Venenpraxis Wunstorf, Speckenstr. 10, 31515 Wunstorf,  
Deutschland  
erika.mendoza@t-online.de

### ZUSAMMENFASSUNG

In der Phlebologie ist die Varikose die häufigste Erkrankung. Dabei sind die V. saphena magna und V. saphena parva meist in die pathologische Rezirkulation involviert. Ihre Anatomie ist

relativ konstant, bis auf Feinheiten im Mündungsbereich und Verlauf, die jedoch in einer Zeit, in der es verschiedene Techniken und Strategien zur Behandlung der Varikose gibt, mit ins Kalkül gezogen werden müssen. Somit kann man es erlauben, den Patienten den möglichst nebenwirkungsarmen Eingriff mit der geringsten Rezidivhäufigkeit anzubieten. Der Ultraschall ist heute der Goldstandard in der Untersuchung der Beinvenen; daher muss die Anatomie der Venen immer auch im Ultraschall verstanden werden. Der Artikel beleuchtet schematisch die Anatomie und ergänzt die Beschreibung mit typischen Schallbildern zur V. saphena magna und parva.

### ABSTRACT

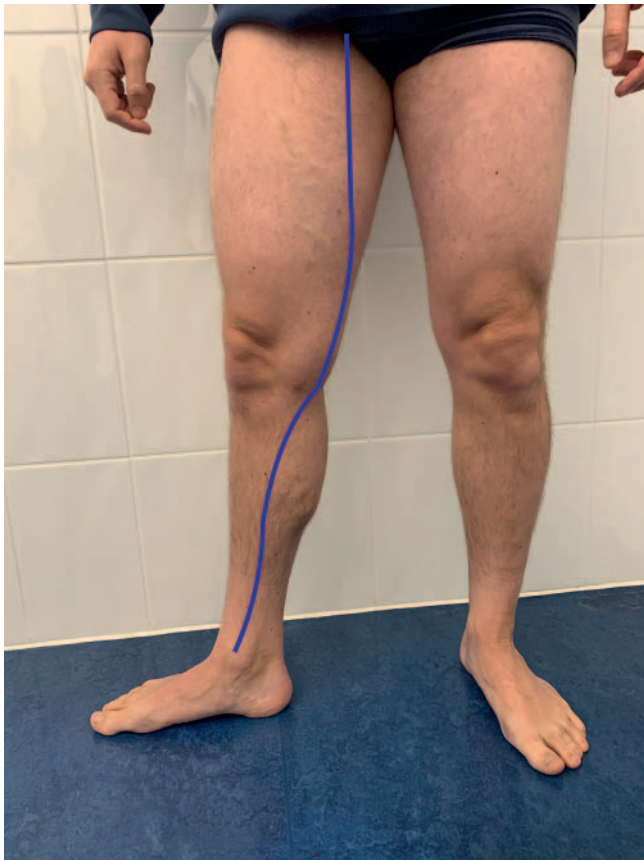Varicose veins are by far the most frequent illness phlebologists deal with. Great and small saphenous vein are nearly always involved in the pathological recirculation. Their anatomy is constant, excepting for variation in their course and junctions. In times where we can apply patient tailored treatments, adapting different techniques and strategies to the findings, we can offer the least harming method after analyzing the anatomy of the patient and perhaps reduce recurrence rate. Today ultrasound is the gold standard to explore varicose veins. Thus, information about anatomy of superficial leg veins has to be implemented with the ultrasound anatomy of the situs. The present article describes the anatomy of the saphenous veins with schematic images and ultrasound examples of the typical findings.

## Einleitung

Der Begriff „saphena“ wurde von Avicenna geprägt, nach dem arabischen Wort „el safin“, die Verborgene [1]. Je Bein gibt es eine V. saphena magna an der Beininnenseite und eine V. saphena parva an der Wadenrückseite. Sie sind in der Pathologie des oberflächlichen Venensystems am häufigsten therapierelevant involviert. Im proximalen Anteil des Oberschenkels können 2 sogenannte akzessorische Saphena-Stämme vorliegen, die V. saphena accessoria anterior (s. Beitrag Riabinska und Mendoza in diesem Heft) und die V. saphena accessoria posterior (s. Beitrag Valesky und Brenner in diesem Heft).

Im Kontext des Internationalen Konsensus zur Nomenklatur der Anatomie der Beinvenen (UIP 2001, Rom, publiziert 2002

[2]) wurden die verschiedenen Namen der Vv. saphenae aus der Literatur als „Great saphenous vein“ für die V. saphena magna und „Small saphenous vein“ für die V. saphena parva geprägt. Außerdem wurde die Zuordnung der Venen zu verschiedenen anatomischen Kompartimenten definiert. Früher wurden Venen am Bein in „tiefe Beinvenen“ (innerhalb der Muskelfaszia verlaufend) und „oberflächliche Beinvenen“ (außerhalb der Muskelfaszia verlaufend) aufgeteilt. Nach der neuen Nomenklatur bleibt das tiefe Venensystem wie zuvor definiert und erhält den Überbegriff Netz 1 (N1). Das oberflächliche Venensystem wurde nach den Arbeiten von Caggiati und Ricci [3–5] in 2 Kompartimente aufgeteilt: das „Saphenous Vein Compartment“ mit den darin laufenden Saphena-Venen (Netz 2 = N2) und das epifasziale Kompartiment mit allen anderen oberflächlichen Beinvenen (Netz 3 = N3).



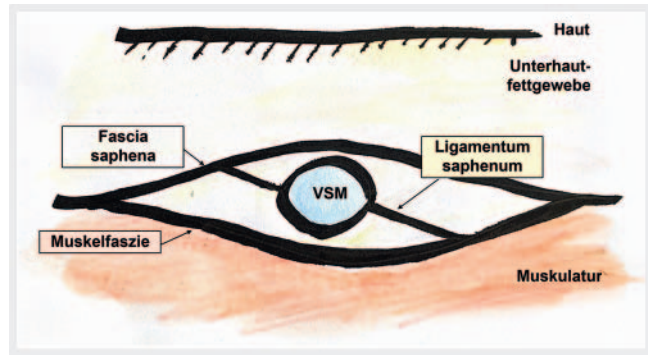
► **Abb. 1** Verlauf der V. saphena magna am Bein. Erklärung s. Text. Quelle: Arrien GmbH.

Die Saphena-Venen laufen somit direkt auf der Muskelfaszie und werden vom Unterhautfettgewebe durch eine eigene Faszie, der Fascia saphena, getrennt. Ein Ligament, das „Ligamentum saphenum“, fixiert die V. saphena an der Muskelfaszie und der Fascia saphena, weswegen die Saphena-Venen so gut wie nie geschlängelt verlaufen können (► **Abb. 1, 2**).

## Verlauf der V. saphena magna

Die V. saphena magna entspringt am Fuß den Fußrückenvenen und ist am Innenknöchel ventral des Malleolus medialis zu sehen. Sie zieht dann parallel zur Schienbeinkante nach proximal, um unterhalb des Knies leicht dorsal abzuweichen und am Oberschenkel medial zur Leiste zu ziehen (► **Abb. 1**). Die V. saphena magna mündet ziemlich konstant unter der Leistenbeuge in die V. femoralis communis. Dabei nimmt sie verschiedene Äste auf; diese Venen bilden den sogenannten Venenstern. Diese Region wird „Krosse“ oder neu auch saphenofemorale Übergang („sapheno-femoral junction“) benannt und wird im nächsten Absatz beschrieben.

Die V. saphena magna verläuft immer in der Fasziengloge. Eine Doppelung der V. saphena magna liegt also nur dann vor, wenn in der Loge tatsächlich 2 Lumina parallel laufen. diese Normvariante findet man in 1 % der Fälle [6]. Sie sind dann mit einem Teil des Ligamentum saphenum untereinander verbunden. Die früher mit 27 % angegebene Doppelung der V. saphena magna [7] errechnet



► **Abb. 2** Schematische Darstellung der V. saphena magna in der Fasziengloge, wie sie üblicherweise am Oberschenkel im Ultraschall gesehen wird (Querschnitt durch die VSM). Quelle: Arrien GmbH.

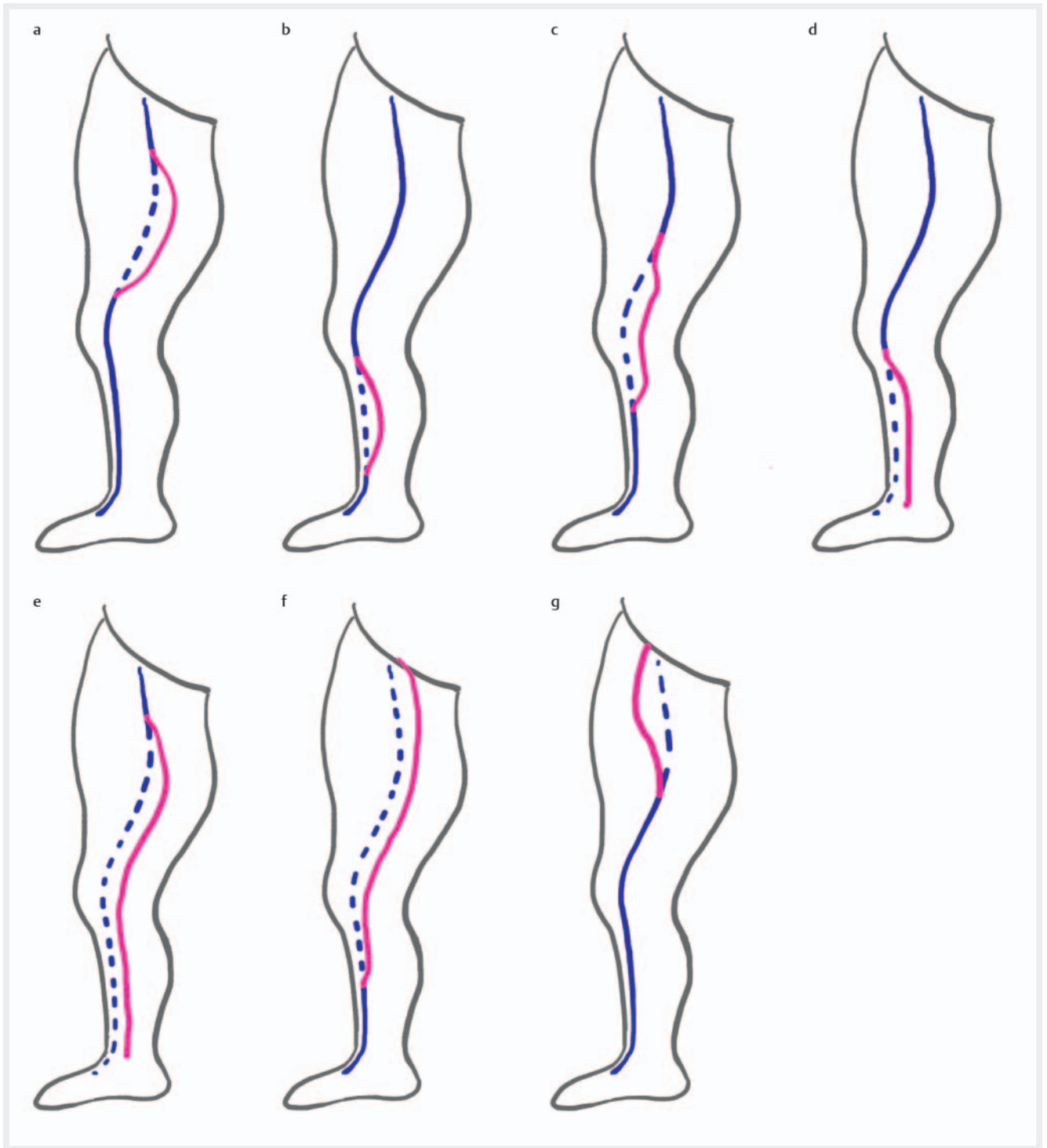
► **Tab. 1** Verteilung der segmentalen Aplasie der V. saphena magna nach Seidel [10] (vgl. ► **Abb. 3a–f**). Von 2665 Beinen wiesen 442 eine Aplasie auf (16,7 %). Die erste Prozentangabe (% der Aplasien) bezieht sich auf das Kollektiv der Aplasien, die zweite Angabe (% Gesamt) auf die Gesamtzahl der untersuchten Beine.

Aplasie Typ	Anzahl	% der Aplasien	% gesamt
I	18	4,1 %	0,7 %
II	61	13,8 %	2,3 %
III	319	72,2 %	12 %
IV	15	3,4 %	0,6 %
V	28	6,3 %	1,1 %
VI	1	0,2 %	0,04 %
gesamt	442	100 %	16,74 %

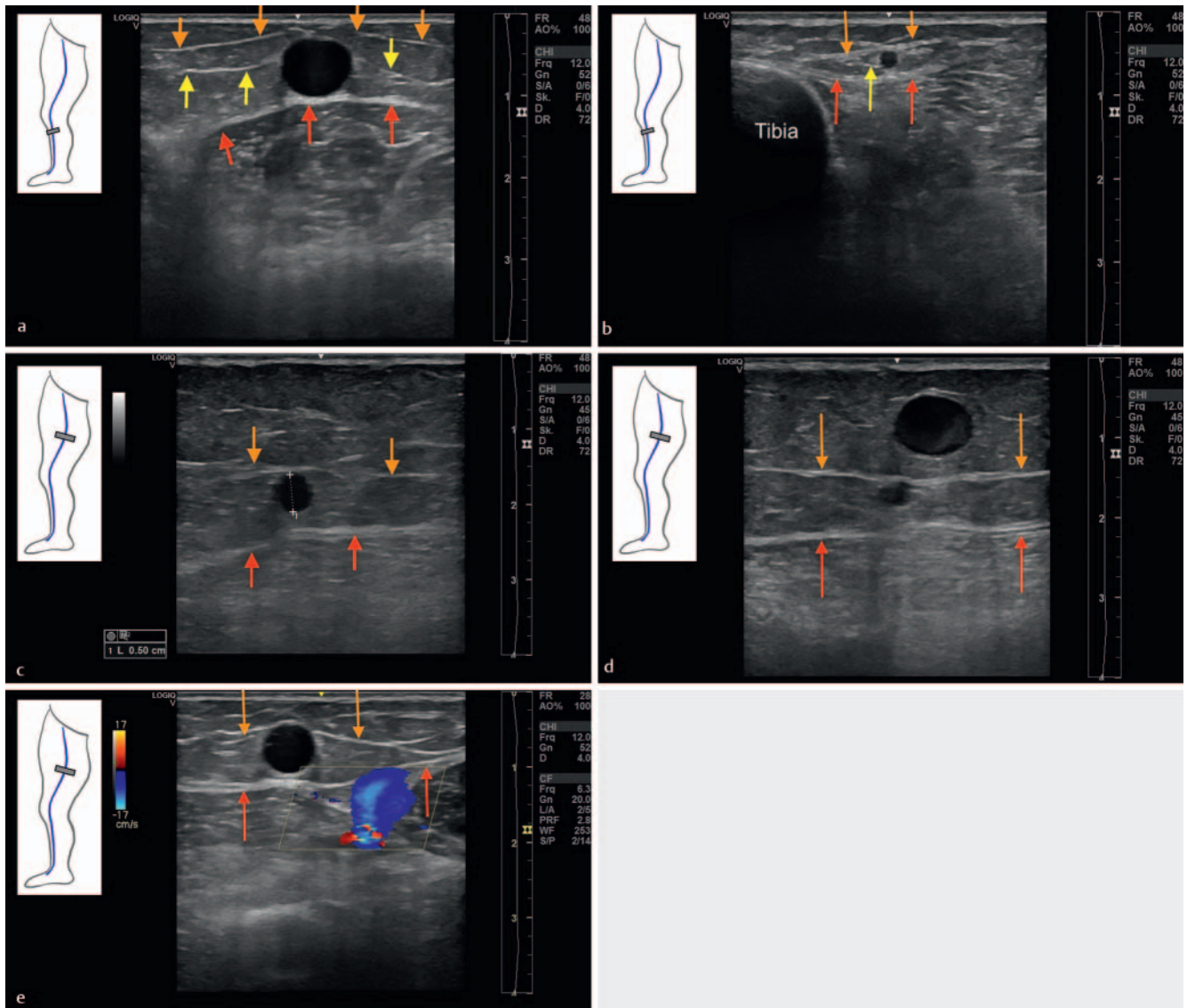
sich aus der Summe der tatsächlichen Doppelungen (1 %) und einer in 26 % der Fälle parallel zur VSM verlaufenden, extrafaszialen V. saphena accessoria superficialis [6].

Eine segmentale Aplasie der V. saphena magna wird dann beschrieben, wenn in der Fasziengloge sonografisch oder bei der Präparation kein Lumen darstellbar ist. Histologisch findet sich dann immer ein Zellenrudiment der VSM ohne Lumen [8]. Diese Variante findet sich am Oberschenkel von Venengesunden in 12 % und von Patienten mit Reflux in 25 % der Fälle [9]. Einige Autoren unterscheiden dann noch die Hypoplasie, in diesem Fall ist die V. saphena magna darstellbar, das Lumen hat aber einen sehr dünnen Durchmesser von zwischen 1 und 2 mm. Distal und proximal dieser aplastischen oder hypoplastischen Segmente mündet eine V. saphena accessoria superficialis in die V. saphena magna ein und ermöglicht so eine Kontinuität des Flusses als Bypass für das aplastische Segment – sei der Fluss nun orthograd beim Venengesunden oder retrograd im Fall einer Klappeninsuffizienz. Es handelt sich dabei aber nicht um eine „extrafasziale Vena saphena“, sondern um einen superfiziellen Bypass.

Seidel hat die möglichen Formen der aplastischen Segmente analysiert und 6 Formen beschrieben (► **Abb. 3a–g**, ► **Tab. 1**) [10]. In den Augen der Autorin gehört noch eine weitere Form



► **Abb. 3 a–f** Varianten der Aplasie der VSM nach Seidel. **a** Typ I: Segmentale Aplasie der VSM am Oberschenkel. Quelle: Arrien GmbH. **b** Typ II: Segmentale Aplasie der VSM an der Wade. Quelle: Arrien GmbH. **c** Typ III: Segmentale Aplasie der VSM über das Knie Quelle: Arrien GmbH. **d** Typ IV: Segmentale Aplasie der VSM an der Wade, ohne dass distal die VSM wieder in der Loge darstellbar ist. Quelle: Arrien GmbH. **e** Typ V: Segmentale Aplasie der VSM an Oberschenkel, Knie und Wade, ohne dass distal die VSM wieder in der Loge darstellbar ist. Quelle: Arrien GmbH. **f** Typ VI: Segmentale Aplasie der VSM ab der Mündung über den Oberschenkel und das Knie; die VSM ist lediglich an der Wade in der Faszienloge darstellbar. Quelle: Arrien GmbH. **g** Weitere Variante, vorgeschlagen von Mendoza in Anlehnung an Riabinska: Aplasie am Oberschenkel bis zur Mündung der V. saphena magna; die V. saphena accessoria anterior dient als Bypass für das Blut. Quelle: Arrien GmbH.

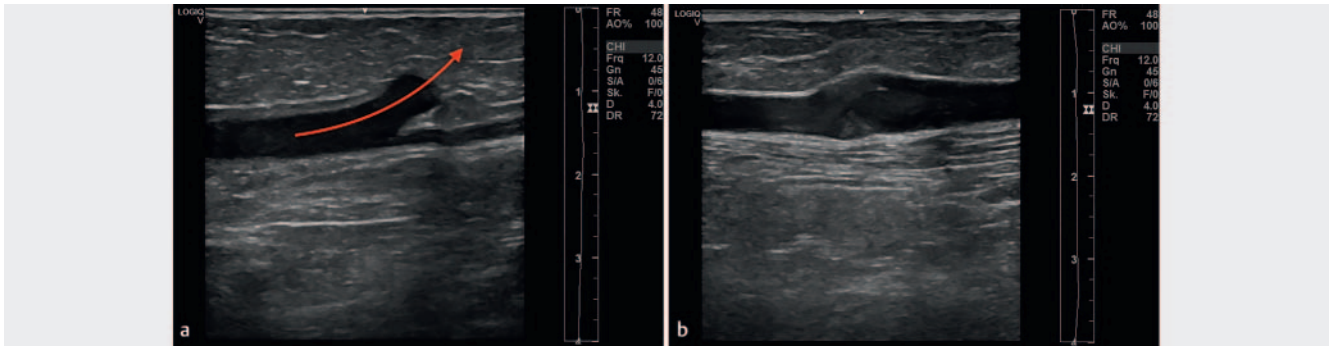


► **Abb. 4** Querschnitt durch die V. saphena magna (Position Sonde, s. Ikon). Faszia saphena (orange Pfeile), Ligamentum saphenum (gelbe Pfeile), Muskelfaszie (rote Pfeile). **a** Querschnitt durch die Wade innen: Kaliberstarke (refluxive) V. saphena magna bei extrem dünnem Patienten. Kaum Fettgewebe zwischen der Faszia saphena und der Haut. Die Faszia saphena ist sichtbar sowie das Ligamentum saphenum und die Muskelfaszie. Quelle: Arrien GmbH. **b** Querschnitt durch die Wade innen mit suffizienter (dünner) V. saphena magna und Faszien in Verbindung zur Tibiakante dargestellt. Quelle: Arrien GmbH. **c** Querschnitt am Oberschenkel innen mit diskret aufgeweiteter V. saphena magna (5 mm) bei diskretem Reflux, Faszia saphena und Muskelfaszie sind sichtbar, das Ligamentum saphenum nicht. Quelle: Arrien GmbH. **d** Unterscheidung zwischen dem Saphena-Stamm und einem Seitenast: Der Seitenast (refluxiv, aufgedehnt) liegt zwischen der Faszia saphena und der Haut, die V. saphena magna (kompetent, dünn) verläuft in der Fasziennoge. Quelle: Arrien GmbH. **e** Unterscheidung zwischen dem Saphena-Stamm und einer Perforansvene, die das oberflächliche mit dem tiefen Venensystem verbindet: Die Perforansvene (hier blau gefüllt) durchstößt die Muskelfaszie und zieht zur Tiefe. Quelle: Arrien GmbH.

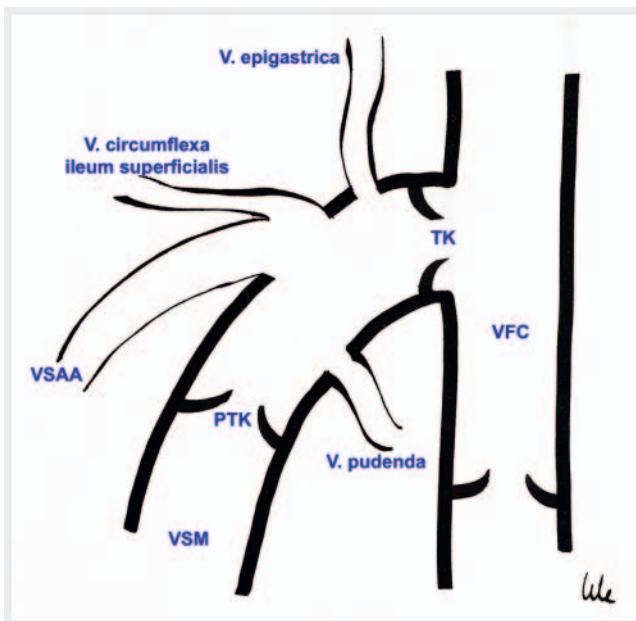
mit Aplasie der VSM distal der terminalen Klappe bis Mitte Oberschenkel mit Bypass über die V. saphena accessoria anterior dazu, die detailliert im Beitrag zur V. saphena accessoria anterior von Riabinska im selben Heft beschrieben wird (► **Abb. 3 g**).

Im Ultraschall zeigt die V. saphena magna im Verlauf der Wade und des Oberschenkels (ausgenommen der Leiste) relativ konstante Durchmesser, die beim Venengesunden gering sind (unter 4 mm am Oberschenkel [11]). Im Querschnitt zeigt sich die Vene

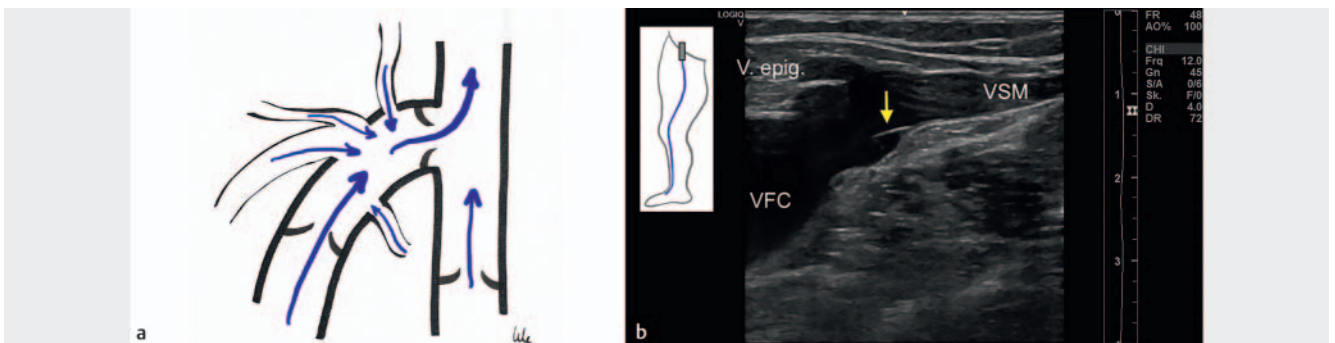
kreisrund, eingebettet in der Fasziennoge und manchmal auch mit sichtbarem Ligamentum saphenum (► **Abb. 4a–c**). Seitenäste der Stammvene verlassen das Saphena-Kompartiment, indem sie durch die Faszia saphena hindurch zur Haut ziehen; daher verlaufen Seitenäste immer zwischen der Faszia saphena und der Haut (► **Abb. 4 d, 5 b**), Perforansvenen hingegen durchtreten die Muskelfaszie und ziehen von der Hautoberfläche weg (► **Abb. 4 e**).



► **Abb. 5** Längsverlauf der V. saphena magna. **a** Verlauf der Venenwände, in der Mitte der Abbildung der Seitenastabgang. Der linke Anteil ist refluxiv, der rechte Anteil ist kompetent, der Reflux drainiert in den Seitenast (roter Pfeil). Daher ist das Kaliber in der distalen VSM (rechts im Bild) kleiner als in der proximalen VSM (links im Bild). Quelle: Arrien GmbH. **b** Klappe im Verlauf der V. saphena magna mit Aufweitung der Vene. Quelle: Arrien GmbH.



► **Abb. 6** Schematische Darstellung des saphenofemorale Übergangs. VFC = V. femoralis communis; TK = terminale Klappe; PTK = präterminale Klappe; VSM = V. saphena magna; VSAA = V. saphena accessoria anterior. Quelle: Arrien GmbH.



► **Abb. 7** **a** Normale Flussverhältnisse im saphenofemorale Übergang, die terminale und die präterminale Klappe sind suffizient. Quelle: Arrien GmbH. **b** Darstellung der terminalen Klappe (gelber Pfeil) im Ultraschall. V. epig. = V. epigastrica. Längsschnitt durch die Leiste. Quelle: Arrien GmbH.

Im Längsschnitt stellt sich die Vena saphena im Verlauf als glattes Rohr mit parallelen Wänden dar (► **Abb. 5a**). Ist ein Segment der Vene refluxiv und gibt den Reflux an einen Seitenast ab, werden wir einen Kalibersprung sehen. Im Verlauf der Vene sind oft die Klappen sichtbar, an diesen Stellen weiten sich die Venenwände dann auf (► **Abb. 5b**).

## Mündung der V. saphena magna

Die V. saphena magna mündet in die V. femoralis communis auf Höhe der Leistenbeuge. Sie hat im Mündungsbereich typischerweise 2 Klappen: die terminale Klappe und die präterminale Klappe (► **Abb. 6, 7**), die aber nicht bei jedem Menschen präsent sind und auch häufig im Ultraschall nicht darstellbar sind [12].

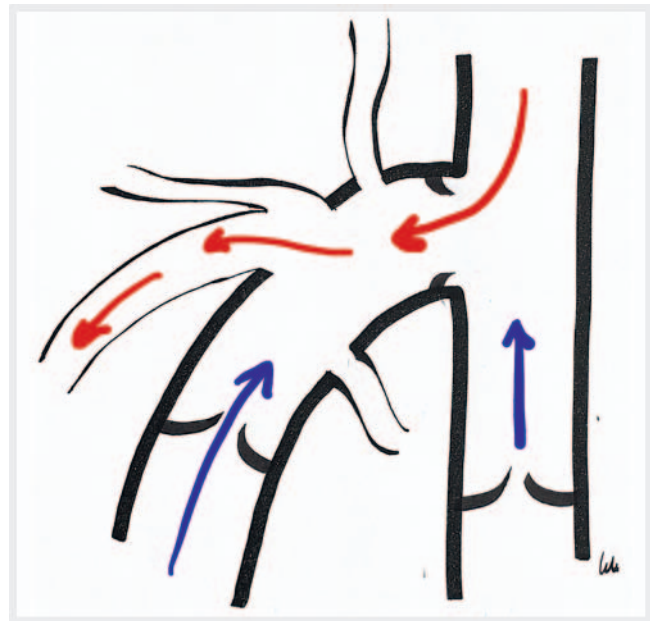Im Mündungsbereich verläuft die V. saphena magna gekrümmt, weswegen sie in Anlehnung an den Bischofsstab „Krosse“ genannt wird. Die Öffnung der V. femoralis communis, über die das Blut aus der V. saphena magna zur tiefen Beinvene drainiert, ist das „Ostium“, der gesamte Mündungsbereich wird saphenofemorale Übergang genannt. Hier nimmt die V. saphena magna diverse Seitenäste auf, die aufgrund ihres „von allen Seiten“ auf die Mündung zulaufenden Bildes als Venenstern bezeichnet wird. Die Venen können komplett variabel vorhanden sein oder nicht, sie können einzeln in die V. saphena magna münden oder gemeinsam, oder auch selten direkt in die tiefe Beinvene.

Man unterscheidet kraniale Äste, die von proximal einmünden, das sind die V. circumflexa ileum superficialis und die V. epigastrica von kranial und lateral, sowie die V. pudenda von kranial und medial. Von distal und lateral mündet die V. saphena accessoria anterior ein. Sie kann isoliert oder auch oft mit der V. epigastrica zusammen in die V. saphena magna einfließen. Von distal und medial mündet selten im Krossenbereich, meist weiter distal die V. saphena accessoria posterior ein (► **Abb. 6**).

Je nachdem, wie die Klappen im Mündungsbereich kompetent sind oder nicht, werden sich verschiedene Refluxkonstellationen ergeben. Schließen alle Klappen, ergibt sich nur ein orthograde Fluss zur tiefen Beinvene hin drainierend. Dieser ist in den kranialen Venensternästen fußwärts gerichtet, aber typischerweise nicht länger als 0,5 Sekunden anhaltend nach einem Provokationsmanöver [13].

Bei Kompetenz der präterminalen und Inkompetenz der terminalen Klappe werden wir einen Reflux nach Stücker Typ 1 [14] in die V. saphena accessoria anterior vorfinden (s. Beitrag Riabinska, selbes Heft). Die V. saphena magna selbst wird nur im Mündungsbereich refluxiv sein, nach distal schützt die kompetente präterminale Klappe sie vor einem Reflux (► **Abb. 8**).

Bei Kompetenz der terminalen und Inkompetenz der präterminalen Klappe werden wir in der Stammvene keinen Reflux aus der tiefen Beinvene vorfinden, sondern aus den Venensternästen (Stücker Typ 2) [14] und in unterschiedlichen Konstellationen: nur eine kraniale Vene (► **Abb. 9a, b**), nur die pudendale Vene (► **Abb. 9c**) oder beide (► **Abb. 9d**). Die Häufigkeit dieses kranialen Refluxes ist mit 21,3% nicht selten [15] (vgl. Tabelle in Beitrag Riabinska, selbes Heft).



► **Abb. 8** Stücker Typ 1. Inkompetente terminale Klappe und kompetente präterminale Klappe mit Reflux aus der tiefen Beinvene über die Mündung der V. saphena magna in die V. saphena accessoria anterior. Quelle: Arrien GmbH.

Grundsätzlich ist es möglich, dass der kraniale Reflux sowohl die V. saphena accessoria anterior als auch die V. saphena magna füllt (► **Abb. 10**); dies geschieht laut Zollmann in 2% der Fälle [15].

Bei Inkompetenz der terminalen und präterminalen Klappe liegt ein sogenannter axialer Reflux vor, auch genannt Stücker Typ 3 (► **Abb. 11a**). Der Reflux an der terminalen Klappe wird direkt im Mündungsbereich gemessen (► **Abb. 11b**).

In 7,6% der Fälle [15] finden wir einen axialen Reflux aus der tiefen Beinvene mit gleichzeitiger Drainage über die V. saphena magna und die V. saphena accessoria anterior vor (► **Abb. 12**).

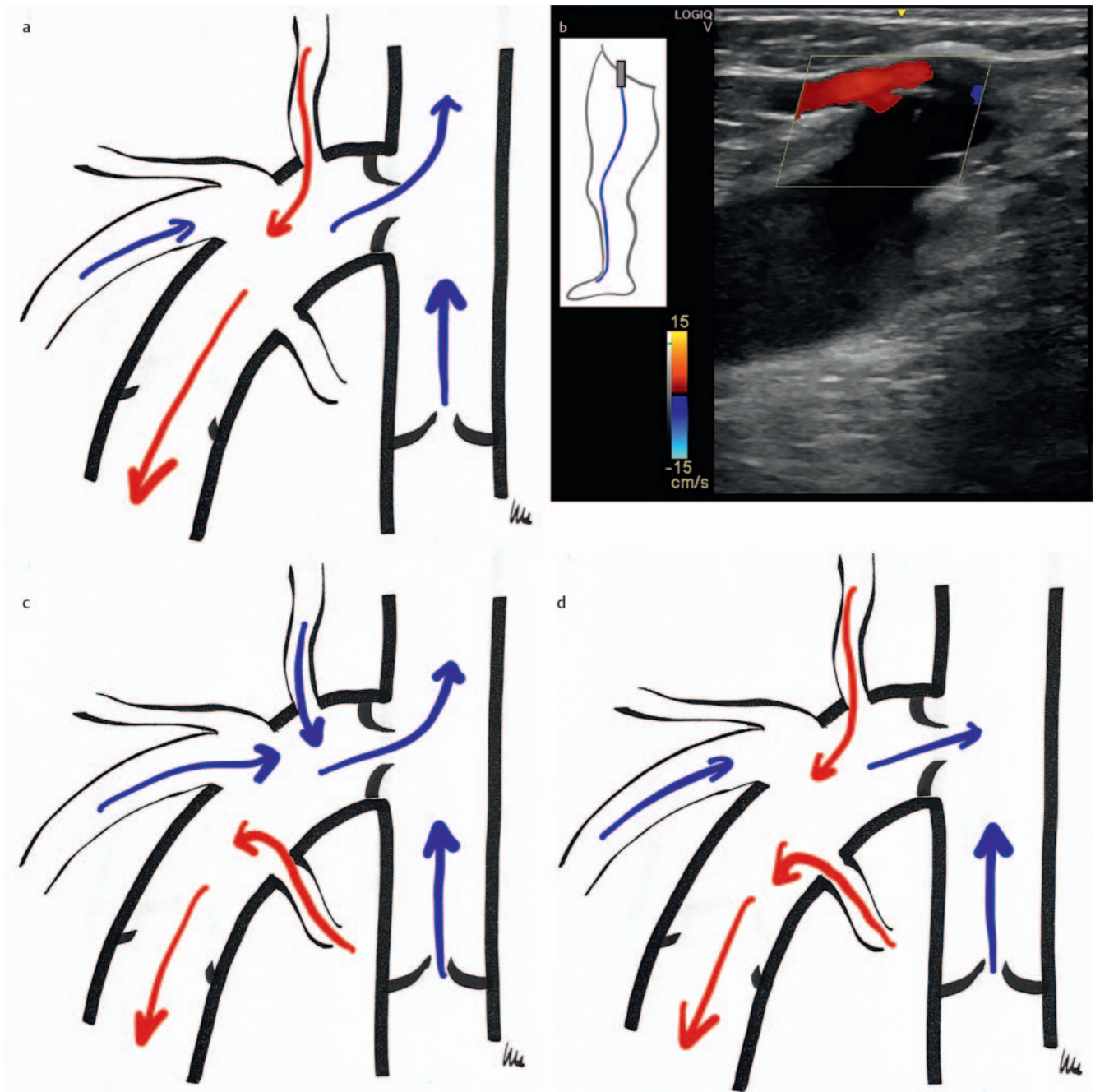
In 1,1% finden wir einen simultanen Reflux aus der V. femoralis communis und den kranialen Venen in die V. saphena accessoria anterior vor, bei kompetenter präterminaler Klappe (► **Abb. 13a**).

Nicht in der Originalpublikation von Stücker zur Stadieneinteilung [14] enthalten ist der sogenannte Typ 4 mit Kompetenz beider Klappen und Reflux aus einem Venensternast in die V. saphena accessoria anterior, die nach Zollmann in 3,7% der Fälle vorliegt (► **Abb. 13b**) [16].

## V. saphena parva im Verlauf

Die V. saphena parva (VSP) verläuft vom Außenknöchel an der Wadenrückseite bis zur Kniekehle, wo sie auf sehr variabler Höhe in die V. poplitea einmündet (► **Abb. 14**).

An der Wade ist sie eindeutig in der Fasziennische enthalten, auf der Muskelfaszie und unter der Faszia saphena (► **Abb. 15**). Eine Aplasie ist bei der VSP nicht beschrieben, segmentale Doppelungen bei 1% der Fälle. Selten verläuft neben der VSP eine kleine Arterie, die beim Veröden nicht punktiert werden darf; daher ist



► **Abb.9** Stücker Typ 2. Kompetente terminale Klappe und inkompetente präterminale Klappe. **a** Reflux aus der V. epigastrica in die V. saphena magna. Quelle: Arrien GmbH. **b** Längsschnitt durch die Leiste mit Darstellung des Refluxes (rot), der hinter der kompetenten terminalen Klappe die V. saphena magna füllt. Quelle: Arrien GmbH. **c** Reflux aus der V. pudenda in die V. saphena magna. Quelle: Arrien GmbH. **d** Reflux aus beiden, der V. epigastrica und pudenda, in die V. saphena magna. Quelle: Arrien GmbH.

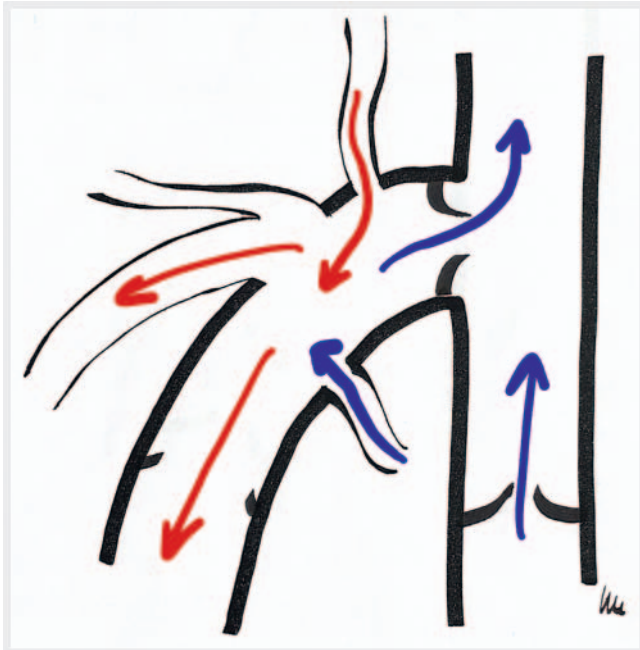die Untersuchung im Verlauf der Vene im Farbduplex-Modus vor einer Sklerotherapie sehr wichtig.

## Mündung der VSP

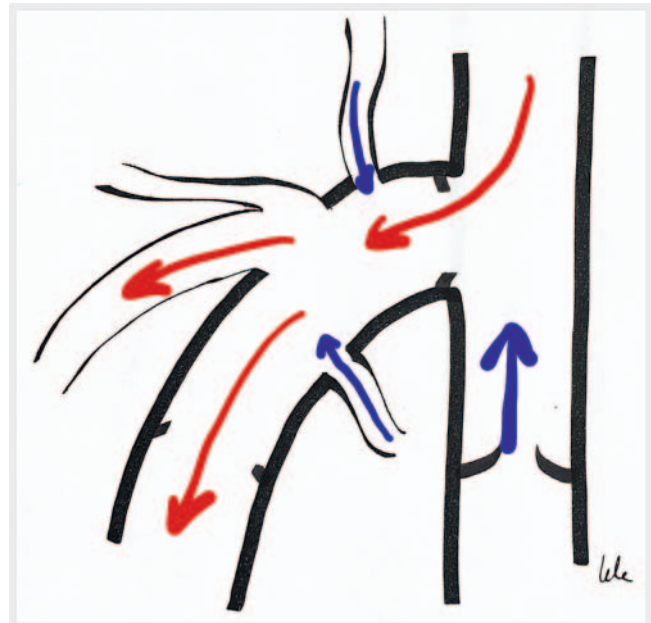
Meist liegt die Mündung im Bereich des Kniegelenkspalts bis 5 cm darüber, sie kann aber auch deutlich weiter proximal am Oberschenkel liegen oder ganz selten distal der Beuge über einer Muskelvene. In 60% der Fälle findet sich eine kraniale Verlängerung der V. saphena parva („thigh extension of small saphenous vein“

oder je nach Verlauf V. Giacomini genannt, s. Beitrag Valesky, Brenner, selbes Heft). Die Mündungsvarianten wurden im Anatomie-Konsensus-Dokument der UIP zusammengefasst [17]:

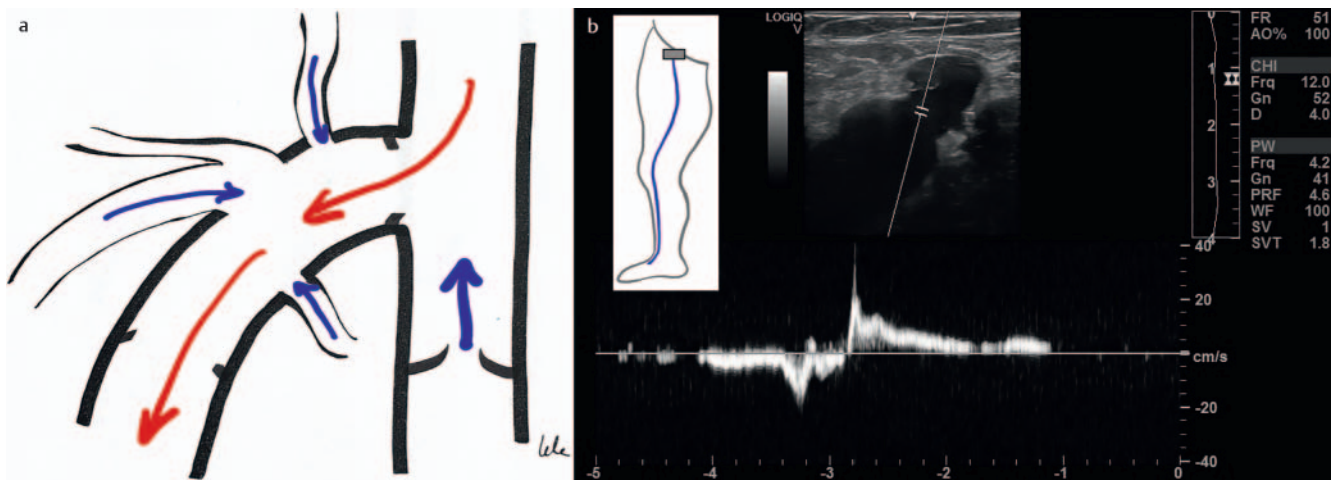
- Mündungstyp A: Deutliche Einmündung der VSP in die tiefe Beinvene (mit oder ohne Vorliegen einer V. Giacomini).
  - A1: die VSP mündet in die V. poplitea unabhängig von den Muskelvenen (► **Abb. 16a, b**)
  - A2: die VSP nimmt vor der Einmündung in die V. poplitea Muskelvenen auf (► **Abb. 16c, d**)
- Mündungstyp B: Die VSP geht in die kraniale Verlängerung (V. Giacomini) über und es liegt nur eine ganz dünne Verbin-



► **Abb. 10** Reflux aus der V. epigastrica in die V. saphena magna und die V. saphena accessoria anterior. Quelle: Arrien GmbH.

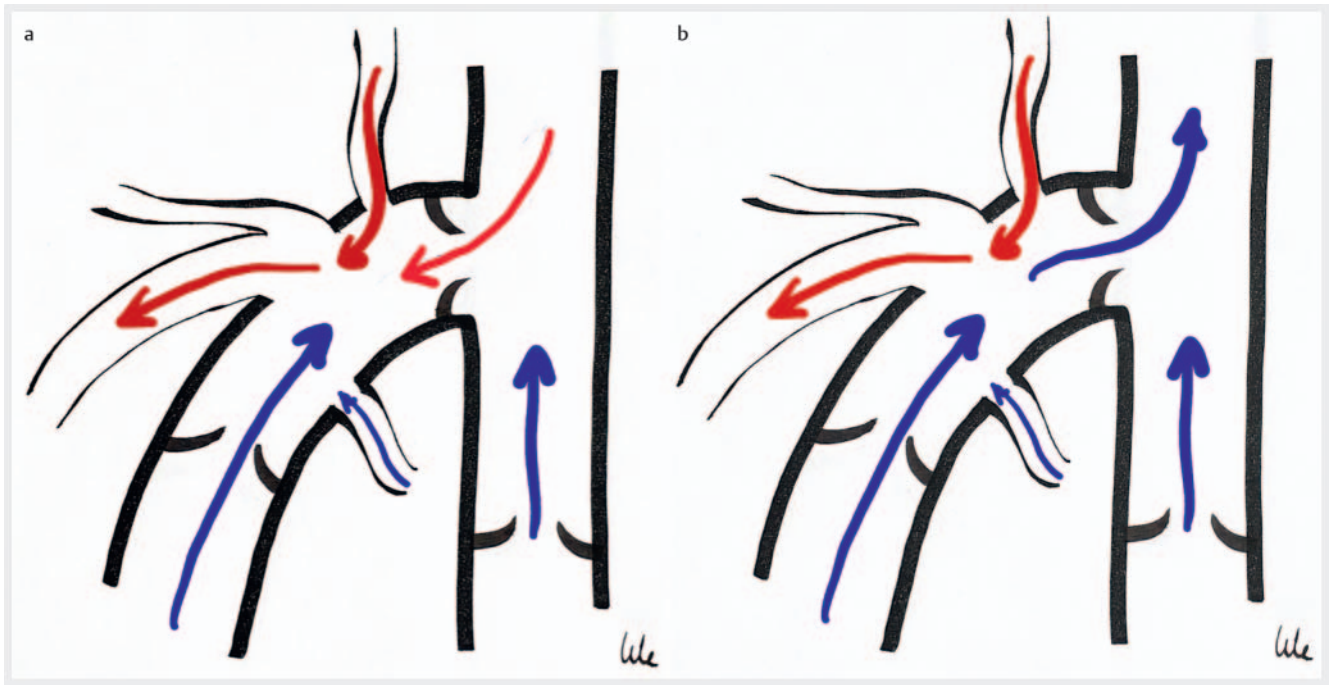


► **Abb. 12** Axialer Reflux in die V. saphena magna und zusätzlich in die V. saphena accessoria anterior hinein. Quelle: Arrien GmbH.

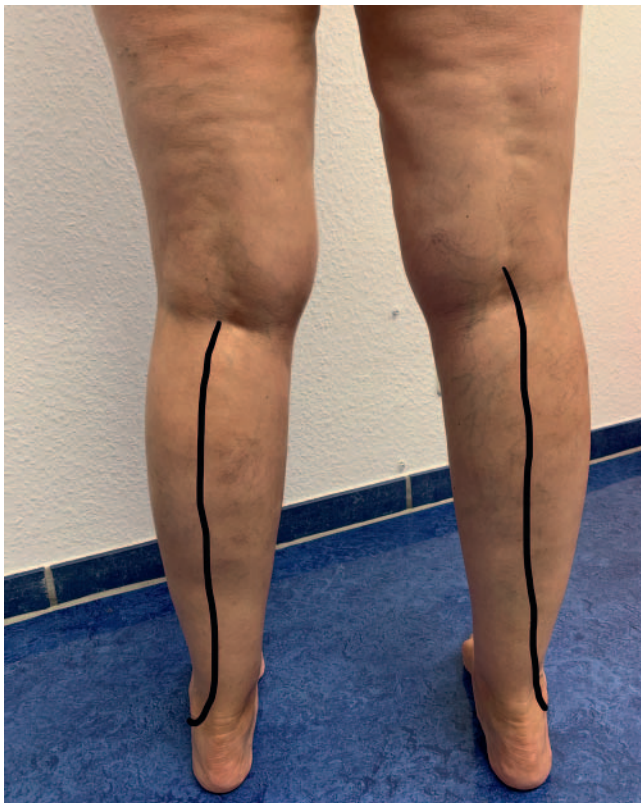

► **Abb. 11 a** Schematische Darstellung des Refluxes bei Inkompetenz der terminalen und präterminalen Klappe. Quelle: Arrien GmbH. **b** Messung des Refluxes an der terminalen Klappe im Querschnitt, die PW-Kurve wird direkt am Übergang zwischen der tiefen Vene und der V. saphena magna abgeleitet. Quelle: Arrien GmbH.





► **Abb. 13 a** Schematische Darstellung eines Refluxes aus der tiefen Beinvene und einem Venensternseitenast in die V. saphena accessoria anterior. Quelle: Arrien GmbH. **b** Schematische Darstellung eines Refluxes nur aus einem Venensternast in die V. saphena accessoria anterior (Stücker Typ 4). Quelle: Arrien GmbH.



► **Abb. 14** Verlauf der V. saphena parva (VSP) an der Beinrückseite vom Außenknöchel zur Kniekehle: Links Einmündung in der Kniebeuge, rechts Einmündung in der tiefen Beinvene knapp oberhalb der Beuge. Quelle: Arrien GmbH.

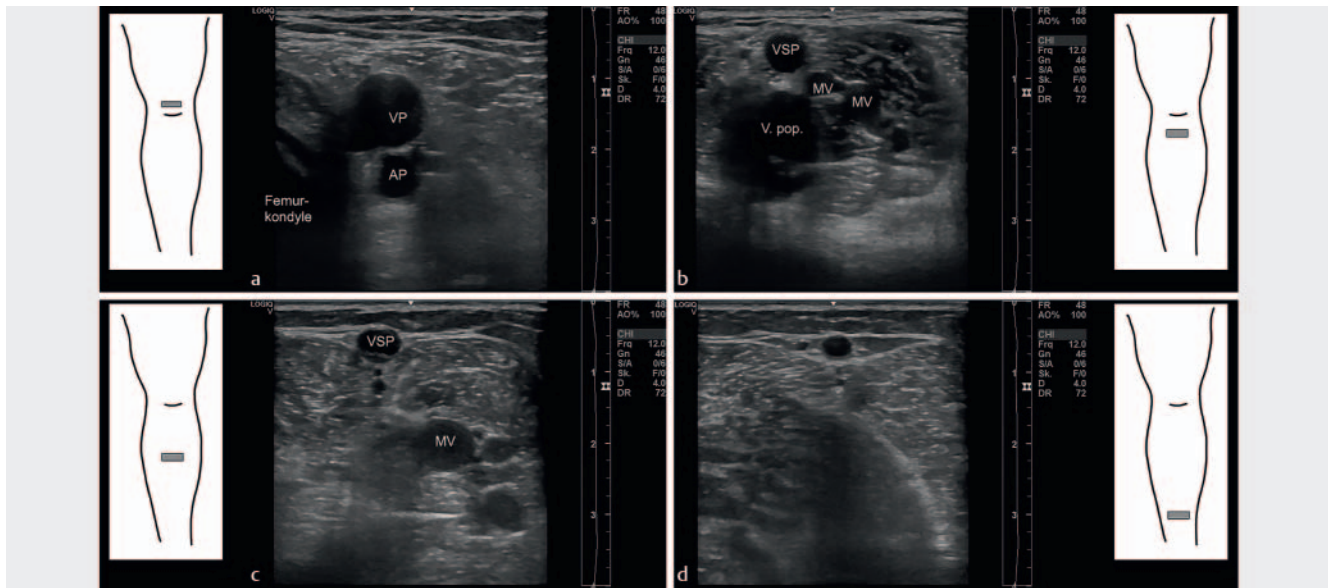
dung zur tiefen Achse vor, die fast als Perforansvene gedeutet werden könnte (► **Abb. 17a**).

- Mündungstyp C: Es gibt keine Verbindung zwischen der VSP und der tiefen Beinvene. Meist findet sich dann in der VSP kein Reflux (► **Abb. 17b, c**).

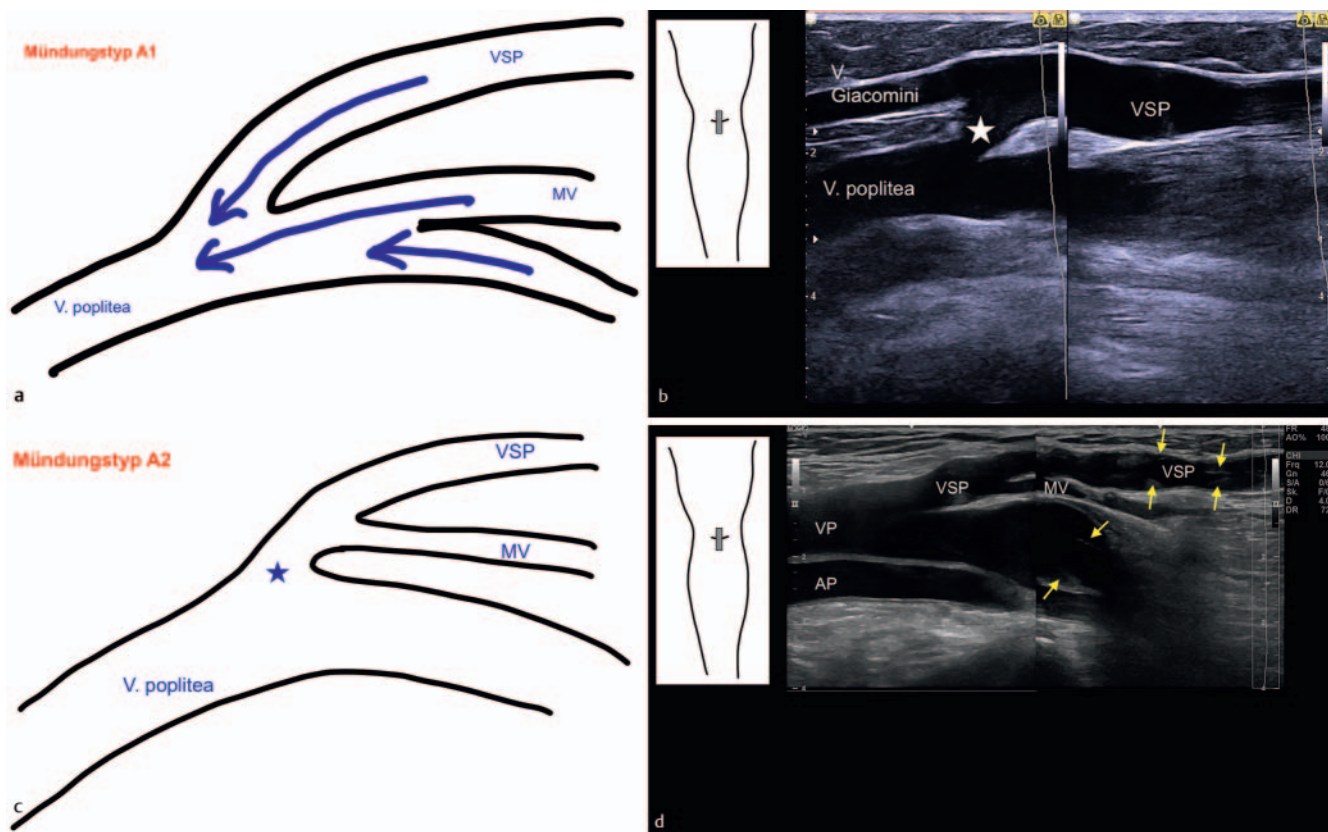
Die sehr variable Mündung der VSP, vor allem die Tatsache, dass sie manchmal im Mündungsbereich Muskelvenen aufnimmt, macht es zu einer zwingenden Maßnahme, präoperativ den Situs mit Duplex-Sonografie zu untersuchen. Die Planung der Art des Eingriffs und auch die Planung der Höhe der Unterbrechung ist relevant: Mündet die Vene sehr hoch, ist sie chirurgisch meist nicht – oder nur mit einem sehr großen Schnitt – zu erreichen. Bei einmündenden Muskelvenen muss die VSP distal davon abgesetzt werden, um sehr schmerzhafte Muskelvenenthrombosen zu vermeiden.

## Zusammenfassung

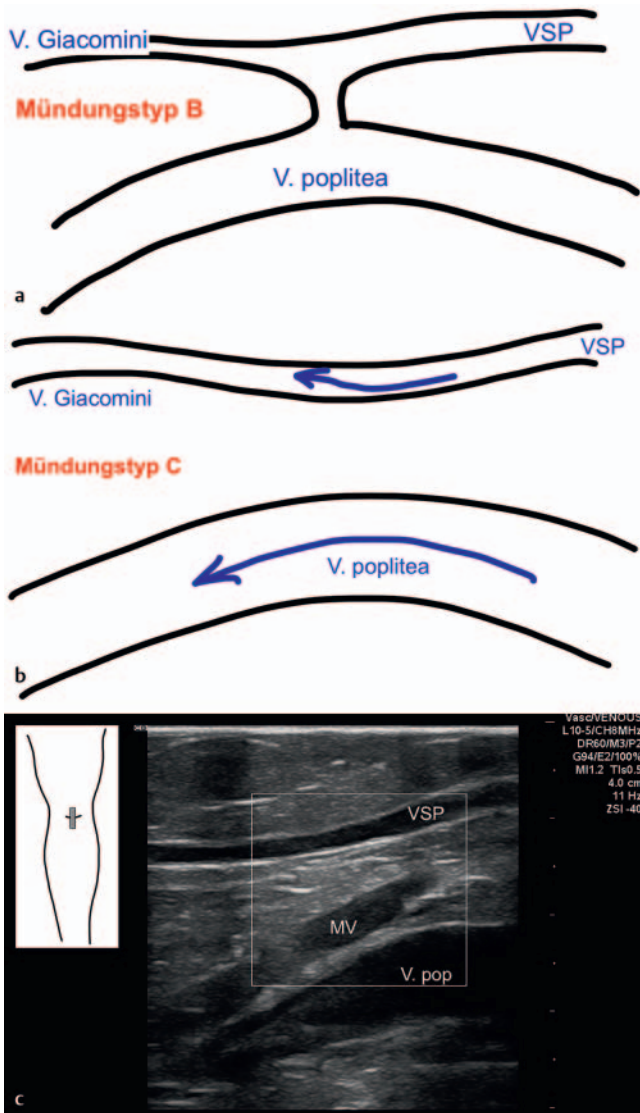
Die V. saphena magna und seltener die V. saphena parva sind meist in die Rezirkulation bei Varikose involviert. Die Kenntnis ihrer Anatomie sowie der verschiedenen Normvarianten ist grundlegend für die Diagnostik und die Therapieplanung. Der Ultraschall ist heute der Goldstandard in der Untersuchung der Beinvenen, daher muss die Anatomie der Venen immer auch im Ultraschall verstanden werden.



► **Abb. 15** Querschnitt durch die V. saphena parva (VSP) von proximal nach distal. **a** Querschnitt knapp oberhalb der Kniekehle, zur Darstellung kommen nur die V. poplitea (VP) und die A. poplitea (AP), die VSP ist nicht zu sehen. Quelle: Arrien GmbH. **b** Querschnitt knapp distal der Mündung der VSP. Es sind zusätzlich Muskelvenen im Bild, direkt in Nachbarschaft der VP und der VSP. Quelle: Arrien GmbH. **c** Querschnitt im proximalen Drittel der Wade. Die VSP verläuft in der Fasziengloge, in der darunter liegenden Muskulatur sind Muskelvenen sichtbar. Quelle: Arrien GmbH. **d** Querschnitt weiter distal mit sehr abgeflachter Fasziengloge der VSP. Quelle: Arrien GmbH.



► **Abb. 16** Schematische Darstellung der Einmündung der V. saphena parva (VSP) in die V. poplitea im Verhältnis zu Muskelvenen (MV). Stern: Saphenopoplitealer Übergang. **a** Mündungstyp A1: Die VSP mündet in die V. poplitea, die Muskelvenen münden unabhängig von der VSP in die V. poplitea. Quelle: Arrien GmbH. **b** Längsschnitt durch die Fossa poplitea mit Darstellung eines Mündungstyps A1 bei vorhandener V. Giacomini. Quelle: Arrien GmbH. **c** Schematische Darstellung des Mündungstyps A2. Die V. saphena parva nimmt Muskelvenen auf, bevor sie in die tiefe Beinvene einmündet. Quelle: Arrien GmbH. **d** Längsschnitt durch die Fossa poplitea mit Darstellung eines Mündungstyps A2. Die gelben Pfeile deuten auf Klappensegel hin. Quelle: Arrien GmbH.



► **Abb. 17** a Mündungstyp B mit vorhandener Achse zwischen V. saphena parva und V. Giacomini, mit schmaler Verbindung zur V. poplitea, die eher aussieht wie eine Perforansvene. Quelle: Arrien GmbH. b Mündungstyp C ohne Verbindung zwischen der VSP und der V. poplitea. Quelle: Arrien GmbH. c Ultraschallbild des Mündungstyps C. Typischerweise ist die V. saphena parva kompetent bei diesem Mündungstyp. Quelle: Arrien GmbH.

### Interessenkonflikt

Die Autorinnen/Autoren geben an, dass kein Interessenkonflikt besteht.

### Literatur

- [1] Caggiati A, Bergan J. The saphenous vein: Derivation of its name and its relevant anatomy. *J Vasc Surg* 2002; 35: 172–175
- [2] Caggiati A, Bergan JJ, Gloviczki P et al. International Interdisciplinary Consensus Committee on Venous Anatomical Terminology. Nomenclature of the veins of the lower limbs: an international interdisciplinary consensus statement. *J Vasc Surg* 2002; 36: 416–422
- [3] Caggiati A, Ricci S. The long saphenous vein compartment. *Phlebology* 1999; 12: 107–111
- [4] Caggiati A. Fascial relations and structure of the tributaries of the saphenous veins. *Surg Radiol Anat* 2000; 22: 1–4
- [5] Caggiati A. Fascial relationships of the short saphenous vein. *J Vasc Surg* 2001; 34: 241–246
- [6] Ricci S, Caggiati A. Does a Double Long Saphenous Vein Exist? *Phlebology* 1999; 14: 59–64
- [7] Kubik S. Anatomie der Beinvenen. In: Wuppermann T, (Hrsg) Varizen, Ulcus cruris und Thrombose. Berlin Heidelberg: Springer Verlag; 1986: 1–54
- [8] Kokova J, Horakova M, Horakova MA. The development of pre- and post-natal veins. *Phlebologie* 1993; 46: 241–251
- [9] Caggiati A, Mendoza E. Segmental Hypoplasia of the Great Saphenous Vein and Varicose Disease. *Eur J Vasc Endovasc Surg* 2004; 28: 257–261
- [10] Seidel AC, Cavalari PJr, Rossi RM et al. Proposal for Classification of the Saphenous Vein Aplasia by the B-Mode Ultrasound. *Ann Vasc Surg* 2016; 31: 170–178
- [11] Mendoza E, Blättler W, Amsler F. Great Saphenous Vein Diameter at the Saphenofemoral Junction and Proximal Thigh as Parameters of Venous Disease Class. *European Journal of Vascular and Endovascular Surgery* 2013; 45 (1): 76–83
- [12] Mühlberger D, Morandini L, Brenner E. Venous valves and major superficial tributary veins near the saphenofemoral junction. *J Vasc Surg* 2009; 49: 1562–1569
- [13] Mendoza E. V. saphena magna. In: Mendoza E, (Hrsg) Duplexsonographie der oberflächlichen Beinvenen. 3. Auflage Springer Verlag; 2020: 133–186 [https://doi.org/10.1007/978-3-662-58982-3\\_7](https://doi.org/10.1007/978-3-662-58982-3_7)
- [14] Stücker M, Moritz R, Altmeyer P et al. New concept: different types of insufficiency of the saphenofemoral junction identified by duplex as a chance for a more differentiated therapy of the great saphenous vein. *Phlebology* 2013; 28: 268–274
- [15] Zollmann P, Zollmann C, Zollmann P et al. Determining the origin of superficial venous reflux in the groin with duplex ultrasound and implications for varicose vein surgery. *JVS V&L* 2017; 5 (1): 82–86
- [16] Mendoza E, Stücker M. Duplex-ultrasound assessment of the saphenofemoral junction (Review). *Phlebological Review* 2015; 23 (3): 1–8
- [17] Cavezzi A, Labropoulos N, Partsch H et al. Duplex Ultrasound Investigation of the Veins in Chronic Venous Disease of the Lower Limbs – UIP Consensus Document. Part II. Anatomy *Eur J Vasc Endovasc Surg* 2006; 31: 288–299

Dieses Dokument wurde zum persönlichen Gebrauch heruntergeladen. Vervielfältigung nur mit Zustimmung des Verlages.