

Stellenwert und qualitative Voraussetzungen der Magnetresonanztomografie (MRT) für die Therapieplanung beim Rektumkarzinom – Interdisziplinäre Empfehlungen der AIO, ARO, ACO und der Deutschen Röntgengesellschaft

Importance and Qualitative Requirements of Magnetic Resonance Imaging for Therapy Planning in Rectal Cancer – Interdisciplinary Recommendations of AIO, ARO, ACO and the German Radiological Society

Autoren

Ulrike Irmgard Attenberger¹, Stephan Clasen², Michael Ghadimi³, Ulrich Grosse⁴, Gerald Antoch⁵, Andreas G. Schreyer⁶, Johannes Wessling⁷, Daniel Hausmann⁸, Pompiliu Piso⁹, Verena Plodeck¹⁰, Sebastian Stintzing¹¹, Claus Michael Rödel¹², Ralf Dieter Hofheinz¹³

Institute

- 1 Department of Diagnostic and Interventional Radiology, University Hospital Bonn, Germany
- 2 Department of Radiology, Hospital Reutlingen, Reutlingen, Germany
- 3 Clinic for Surgery, University Hospital Göttingen, Göttingen, Germany
- 4 Department of Radiology, Cantonal Hospital Münsterlingen, Münsterlingen, Switzerland
- 5 President, German Radiological Society, Berlin, Germany
- 6 Institute for Diagnostic and Interventional Radiology, Brandenburg Medical School Theodor Fontane, Brandenburg a. d. Havel, Germany
- 7 Department of Diagnostic and Interventional Radiology and Neuroradiology, Clemenshospital GmbH Münster, Germany
- 8 Department of Radiology, Baden Cantonal Hospital, Baden, Switzerland
- 9 Clinic for General and Visceral Surgery, Barmherzige Brüder Hospital Regensburg, Germany
- 10 Institute and Polyclinic for Diagnostic and Interventional Radiology, University Hospital Carl Gustav Carus, Dresden, Germany
- 11 Division of Hematology, Oncology and Tumor Immunology, Charité, Medical Department, Berlin, Germany
- 12 Department of Radiotherapy and Oncology, University Hospital Frankfurt, Frankfurt am Main, Germany
- 13 III Medical Clinic, Day Therapy Centre, Medical Faculty of the University of Heidelberg, Mannheim, Germany

Key words

MRI, CRM, therapeutic stratification, rectal cancer

eingereicht 25.05.2020

akzeptiert 24.09.2020

online publiziert 16.12.2020

Bibliografie

Fortschr Röntgenstr 2021; 193: 513–520

DOI 10.1055/a-1299-1807

ISSN 1438-9029

© 2020, Thieme. All rights reserved.

Georg Thieme Verlag KG, Rüdigerstraße 14, 70469 Stuttgart, Germany

Korrespondenzadresse

Prof. Ulrike Irmgard Attenberger

Department of Diagnostic and Interventional Radiology, University Hospital Bonn, Venusberg-Campus 1, 53127 Bonn, Germany

Tel.: +49/2 28/28 71 58 71

ulrike.attenberger@ukbonn.de

ZUSAMMENFASSUNG

Die Magnetresonanztomografie (MRT) erlaubt aufgrund ihres ausgezeichneten intrinsischen Weichteilkontrastes bei Patienten mit Rektumkarzinom eine hervorragende Darstellung und anatomische Separation therapie-relevanter Risikostrukturen wie der mesorektalen Faszie, lokaler Lymphknoten und benachbarter Organe. Dies macht die MRT zu einer wertvollen Bewertungsmethode für die therapeutische Stratifizierung. Insbesondere ist die MRT unverzichtbar für die Entscheidung für den Verzicht auf eine neoadjuvante Therapie und die Wahl eines primär operativen Vorgehens. Neben den onkologisch allgemein relevanten T-, N- und M-Kriterien finden 2 weitere Parameter Eingang: die extramurale Gefäßinfiltration und der zirkumferenzielle Resektionsrand. Aufgrund des wesentlichen Einflusses des MRTs auf die therapeutische Ent-

scheidungsfindung ist eine flächendeckende, standardisierte Bildqualität essenziell.

Kernaussagen:

- Die MRT ist eine wertvolle Bewertungsmethode für die weitere therapeutische Stratifizierung des Rektumkarzinoms.
- Wesentliche Kriterien für die therapeutische Stratifizierung sind: mesorektale Faszie (MRF), Lymphknotensituation, extramurale Gefäßinfiltration.

Zitierweise

- Attenberger UI, Clasen S, Ghadimi M et al. Importance and Qualitative Requirements of Magnetic Resonance Imaging for Therapy Planning in Rectal Cancer – Interdisciplinary Recommendations of AIO, ARO, ACO and the German Radiological Society. *Fortschr Röntgenstr* 2021; 193: 513–520

ABSTRACT

Due to its excellent intrinsic soft tissue contrast, magnetic resonance imaging allows excellent visualization and anatomical separation of therapy-relevant risk structures such as the mesorectal fascia, local lymph nodes, and vascular structures in patients with rectal carcinoma. This makes magnetic resonance imaging (MRI) a valuable evaluation method for further therapeutic stratification. In particular, MRI is indispensable for the decision to refrain from neoadjuvant therapy and to choose a primary surgical approach. In addition to the oncologically generally relevant T-, N-, and M-criteria, two further parameters are included: the extramural vascular infiltration and the circumferential resection margin. Due to the significant impact of MRI on further therapeutic decision-making, standardized MR image quality is considered essential.

Einleitung

Behandlungsangebote an Patienten mit Rektumkarzinom können heutzutage auf der Basis optimierter Bildgebung deutlich differenzierter gemacht werden. Darüber hinaus beruhen die beiden kurz vor der Initiierung stehenden prospektiven randomisierten Studien der Deutschen Rektum-Studiengruppe auf einer detaillierten Diagnostik mittels Magnetresonanztomografie (MRT). Patienten werden hier nach Maßgabe des MRT-Stagings in verschiedene Studienkonzepte eingebracht, die einerseits bei Patienten mit hohem Risiko für ein Rezidiv eine Intensivierung der neoadjuvanten Therapie im Sinne einer „total neoadjuvant therapy“ (ACO/ARO/AIO 18.1 Studie, vgl. ► **Abb. 1**) oder aber andererseits eine Deeskalation der Lokaltherapie bei niedrigem Risiko für ein Lokalrezidiv vorsehen (ACO/ARO/AIO 18.2, vgl. ► **Abb. 2**). Im Folgenden werden Daten zur MRT-Untersuchung des Rektumkarzinoms für verschiedene Fragestellungen summarisch dargestellt und praktische Hinweise für eine qualitätsgesicherte MRT-Diagnostik gegeben.

Technische Anforderungen

Der ausgezeichnete intrinsische Weichteilkontrast der MRT erlaubt eine exzellente Darstellung und anatomische Separation therapierelevanter Risikostrukturen wie der mesorektalen Faszie (MRF), lokaler Lymphknoten und Gefäßstrukturen sowie von Nachbarorganen bei Patienten mit neu diagnostiziertem Rektumkarzinom. Dies macht die MRT zu einer wertvollen Bewertungsmethode für die weitere therapeutische Stratifizierung [1], insbesondere bei der Entscheidung zwischen einem primären operativen Vorgehen und der Durchführung einer neoadjuvanten Therapiemaßnahme.

Untersuchungsvorbereitung

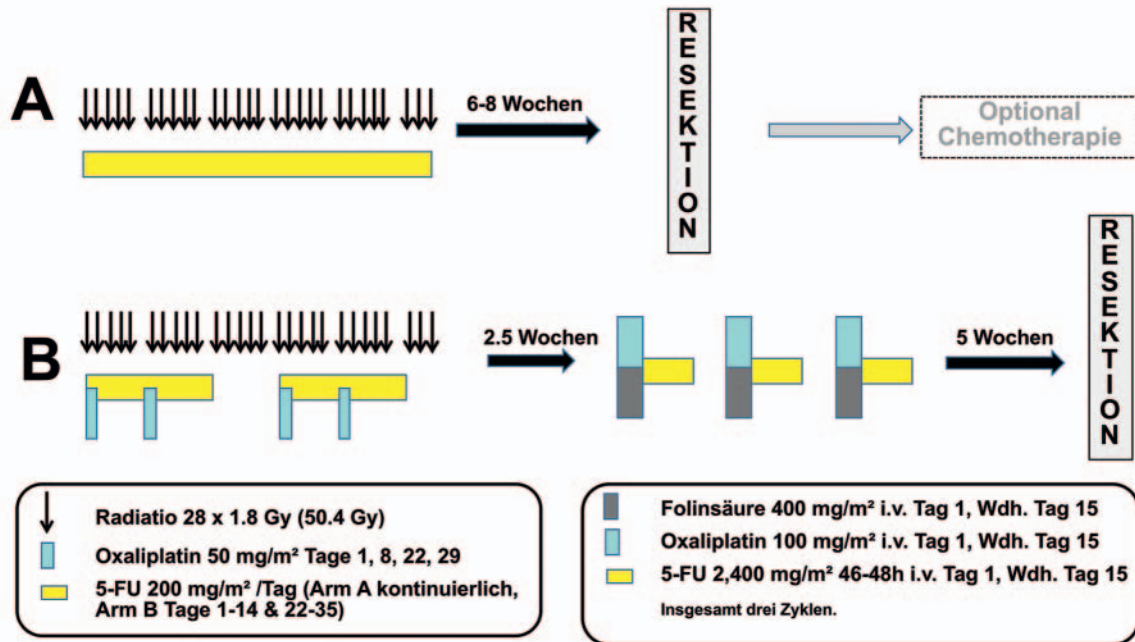
Ungeklärt ist bisher der Stellenwert der rektalen Füllung mit Ultraschallgel. Während in einigen Zentren die Ultraschallgel-Füllung

der Rektumampulle zum klinischen Standard gehört, gibt es kritische Stimmen, die anprangern, dass es durch die Gelfüllung der Rektumampulle zu einer Verfälschung in der Beurteilung des Lagebezugs zwischen Tumor und MRF durch den kompressiven Effekt der Gelfüllung auf die tumorbefallene Rektumwand kommt [2, 3]. Hier kann bis dato keine allgemeine Empfehlung gegeben werden. Als empfehlenswert, wenngleich es auch hier keinen allgemeinen Konsensus gibt [4], gilt die Gabe von Spasmolytika vor der Untersuchung, um eine Einschränkung der diagnostischen Genauigkeit durch Darmbewegungen zu verhindern. In den ACO/ARO/AIO-Studien 18.1 und 18.2 wird eine Dosis von 20 mg Butylscopolamin für Patienten mit einem Körpergewicht von <90 kg und von 40 mg für Patienten mit einem Körpergewicht >90 kg empfohlen, das ca. 20 Minuten vor der Untersuchung verabreicht wird zur Reduktion der Darmbewegungen [5].

MRT-Protokoll

Für den qualitätsgesicherten Einsatz der MRT für die therapeutische Stratifizierung anhand definierter Kriterien (Abstand zur MRF, T-Stadium, extramurale vaskuläre Invasion (EMVI), L-Stadium) beim Rektumkarzinom sind Mindestanforderungen an die Datenakquisition zu stellen. Wesentlicher Faktor für eine ausreichend hohe räumliche Auflösung der Risikostrukturen ist die Feldstärke des MRT. Mit der zunehmenden Verbreitung von MRTs mit einer Feldstärke >1,0 Tesla wird dies mit einer relativen hohen räumlichen Auflösung möglich. Mit 3-Tesla-MRT-Systemen, die derzeit in der klinischen Praxis höchste verbreitete Feldstärke, wird eine Matrixgröße von 320 × 301 bei einem Field-of-View (FOV) von 200 × 200 mm² realisiert. Hierdurch wird eine exakte Bestimmung des Tumorabstands von der mesorektalen Faszie möglich und damit eine, unter allen vorhandenen diagnostischen Verfahren höchstmögliche, genaue Beurteilung des zirkumferenziellen Resektionsrandes (CRM) [1, 6]. Neben dem Bezug des Tumors zur MRF ist die räumliche Auflösung auch eine wesentliche Grundvoraussetzung für die Beurteilung des Vorliegens von Lymphknotenmetastasen und der EMVI.

German Rectal Cancer Study Group ACO/ARO/AIO 18.1 Studie



► **Abb. 1** ACO/ARO/AIO-18.1-Studie: Randomisierter Vergleich einer neoadjuvanten 5-FU- oder Capecitabin-basierten RChT mit einer Oxaliplatin-basierten „Total neoadjuvant Therapy“. Einschlusskriterien: Karzinome im unteren oder mittleren Drittel sowie Vorliegen zumindest eines der folgenden Kriterien: (i) jedes cT3 im unteren Drittel, (ii) jedes cT3c/d im mittleren Drittel (d. h. Infiltration über 5 mm), (iii) jedes cT3 mit klarem Lymphknotenbefall, (iv) jedes cT4, (iv) mrCRM-Positivität, (v) EMVI-Positivität; ACO = Association Chirurgische Onkologie; AIO = Arbeitsgemeinschaft Internistische Onkologie; ARO = Arbeitsgemeinschaft Radioonkologie; FU = Fluorouracil; Gy = Gray; eigene Darstellung für die Beantragung der 18.1- und 18.2-Studie.

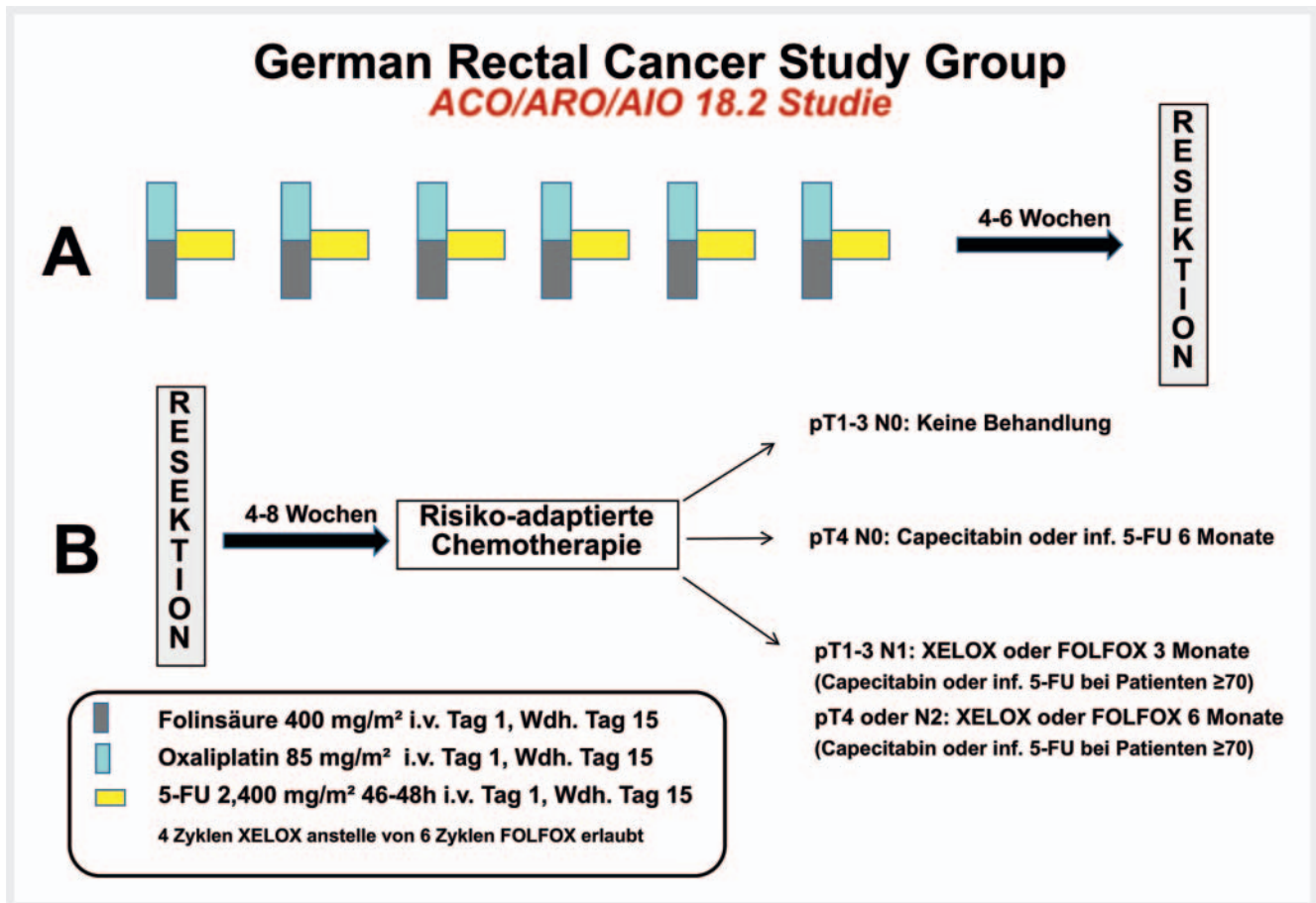
Die Akquisition von hochauflösenden T2-gewichteten Sequenzen in 3 Achsen – transversal, koronar, sagittal – wird als Routineprotokoll empfohlen und sollte sich an der Tumorachse orientieren [7, 8]: bei Tumoren des mittleren Rektumdrittels sollten axiale und koronare Schichten auf die Tumorachse orientiert werden, während bei Tumoren des unteren Rektumdrittels die koronare Sequenz parallel zur Achse des Analkanals orientiert werden sollte, um eine Analkanalinfiltration besser beurteilen zu können.

Durch die Aufnahme in mehreren Ebenen können weitere, für die Festlegung des therapeutischen Prozederes und einer Abschätzung des Outcomes essenzielle Strukturen beurteilt werden; hierzu zählen die Höhenlokalisierung des Tumors und Miteinbeziehung der peritonealen Umschlagsfalte (Level), die Infiltration lokaler Strukturen wie der Levatorschlinge – v. a. bei tiefsitzenden Rektumkarzinomen – von Organen des kleinen Beckens sowie das Vorhandensein von Lymphknotenmetastasen [8]. ► **Tab. 1** stellt die Sequenzparameter, wie sie als Mindestkonsensus in den oben genannten Studien der Deutschen Rektumkarzinom-Studiengruppe empfohlen werden, zusammen. Am wichtigsten für die Planung (Angulierung auf Tumorachse im distalen mittleren Drittel des MRTs) ist – nach primärer anatomischer Lokalisierung des Rektums durch Übersichtssequenzen – die sagittale T2w-TSE (Turbo-Spin-Echo). Moderne 3T-MRT ermöglichen die Akquisition

von 3D-Sequenzen, die eine Reformatierung in allen Raumrichtungen ermöglichen, sodass die primäre Bilddatenakquisition in nur einer Ebene durchgeführt wird. Die Daten der MERCURY Study Group (n = 679) zeigen, dass bei adäquat durchgeführter MRT der Lagebezug zwischen Tumor und MRF mit einer Genauigkeit von 92,5 % diagnostiziert werden kann [6]. Al-Sukhni E et al. berichten hingegen für die MRT eine Sensitivität von 77 % und eine Spezifität von 94 % für die CRM-Beteiligung (n = 986) [9].

Die T2w-TSE-Sequenzen sind erforderlich für die Beurteilung des T-Stadiums (beste Identifikation der L. muscularis propria), des CRM sowie der EMVI und die Beurteilung des Therapieansprechens nach Radiochemotherapie (RChT).

Die diffusionsgewichtete Bildgebung (DWI) erleichtert die Tumordetektion sowie durch die Veränderung des apparenten Diffusionskoeffizienten die Beurteilung des Therapieansprechens. Für die Beurteilung lokaler Lymphknoten ist die DWI nur eingeschränkt geeignet. Das hier abgebildete Protokoll illustriert den Minimalstandard, der im Rahmen der ACO/ARO/AIO-Studien durchgeführt wird. Es gibt Ansätze, die das Rektumprotokoll zusätzlich durch T1w-Sequenzen +/- Kontrastmittel ergänzen mit dem Ziel, die Identifikation von muzinösen Tumoren zu erleichtern, sowie zur Planung der Strahlentherapie.



► **Abb. 2** ACO/ARO/AIO-18.2-Studie: Randomisierter Vergleich einer neoadjuvanten Chemotherapie mit FOLFOX oder XELOX mit sofortiger Chirurgie bei Patienten mit einem niedrigen Lokalrezidivrisiko. Einschlusskriterien: unteres Drittel (0–6 cm): cT1/2 mit klarem Nodalbefall, falls CRM-negativ und keine EMVI; mittleres Drittel (≥ 6–12 cm): cT1/2 mit klarem Nodalbefall und cT3a/b (d. h. Infiltration in das perirektale Fett ≤ 5 mm) falls CRM-negativ, kein eindeutiger Nodalbefall und keine EMVI; oberes Drittel (≥ 12–16 cm): cT1/2 mit klarem Nodalbefall; jedes cT3/4-Karzinom, unabhängig vom Nodalstatus. ACO = Association Chirurgische Onkologie; AIO = Arbeitsgemeinschaft Internistische Onkologie; ARO = Arbeitsgemeinschaft Radioonkologie; XELOX: Capecitabin/Oxaliplatin; FOLFOX: 5-Fluorouracil, Folinsäure, Oxaliplatin; eigene Darstellung für die Beantragung der 18.1- und 18.2-Studie.

Stellenwert der MRT-Kriterien für die Therapie des Rektumkarzinoms

T-Stadium

Das T-Stadium beschreibt die lokale Tumorausdehnung in Bezug zur Muscularis propria. Ein T3-Tumor liegt vor, wenn der Tumor bereits die Muscularis propria (MP) überschritten hat und sich in der Subserosa oder dem Fettgewebe ausbreitet. Bei einem T3a-Tumor beträgt die Tumorausbreitung über die MP hinaus < 1 mm, bei einem T3b-Stadium beträgt sie > 1–5 mm [8]. Sobald das perirektale, d. h. mesorektale Fettgewebe infiltriert bzw. die Muscularis propria überschritten ist, wird in der deutschen S3-Leitlinien [10] prinzipiell eine neoadjuvante RChT empfohlen. Eine Ausnahme von diesem Vorgehen wird für Tumoren beschrieben, deren Infiltration ins perirektale Fettgewebe 5 mm nicht überschreitet (d. h. sogenannte T3a- oder T3b-Tumoren) [10].

Hier kann bei Erfüllung weiterer Kriterien (adäquate Qualitätssicherung der Bildgebung und Chirurgie, keine EMVI, kein Lymphknotenbefall, kein Befall der MRF) ein primär operatives Vorgehen gewählt werden [10]. Die MRT ist bis dato, was die Bestimmung der Infiltrationstiefe bei Tumoren größer T2 angeht, jedem anderen bildgebenden Verfahren überlegen.

Zirkumferenzieller Resektionsrand

Die Tumorresektion erfolgt bei der totalen mesorektalen Exzision (TME) entlang der MRF. Beträgt der Abstand des Tumors in der MRT weniger als 1 mm bzw. liegt eine Infiltration der MRF vor, ist eine primäre Resektion aufgrund einer stark erhöhten Lokalrezidivrate onkologisch nicht sinnvoll. Eine exakte Beurteilung des CRM, der anatomisch durch die MRF definiert wird, ist daher ein wesentliches therapieentscheidendes Kriterium. ► **Abb. 3** illustriert die Infiltration der MRF durch den Tumor.

► **Tab. 1** Überblick über das MRT-Protokoll der aktuellen ACO/ARO/AIO-Studien (18.1 und 18.2).

Sequenz	Schichtführung	TR/TE (ms)	Schichtdicke (mm)	Schichten	dist. Faktor	FOV	Matrix	Voxelgröße (mm ³)	Aufnahmedauer (min:s)
T2w-HASTE	koronar	400/92	6	24		420	256 × 256	1,6 × 1,6 × 1,6	0:22
T2w-TSE	sagittal	4700/100	3 (max)	40	10	320	384 × 384	0,8 × 0,8 × 3	2:04
T2w-TSE	axial	5600/110	3 (max)	50	10	200	310 × 320	0,8 × 0,8 × 3	2:26
T2w-TSE	axial		3 (max)			160	256 × 256		
T2w-TSE	koronar	5850/91	3 (max)	50	10	250	310 × 384		3:20
EPI-DWI	axial	6500/76	5 (max)	50	0	350	192 × 192	1,8 × 1,8 × 4	4:14
b = 50/400/800									

DWI (diffusion weighted imaging) = diffusionsgewichtete Bildgebung; EPI (Echo Planar Imaging) = Echo-Planar-Bildgebung; FOV (Field of View) = Untersuchungsfeld; HASTE = Half fourier-Acquired Single shot Turbo spin Echo; TE = Echozeit; TR = Repetitionszeit; TSE = Turbo-Spin-Echo.

► **Tab. 2** Relevante Befundungskriterien für die Beurteilung des Rektumkarzinoms gemäß strukturierter Befundungsvorlage der Deutschen Röntgengesellschaft [13].

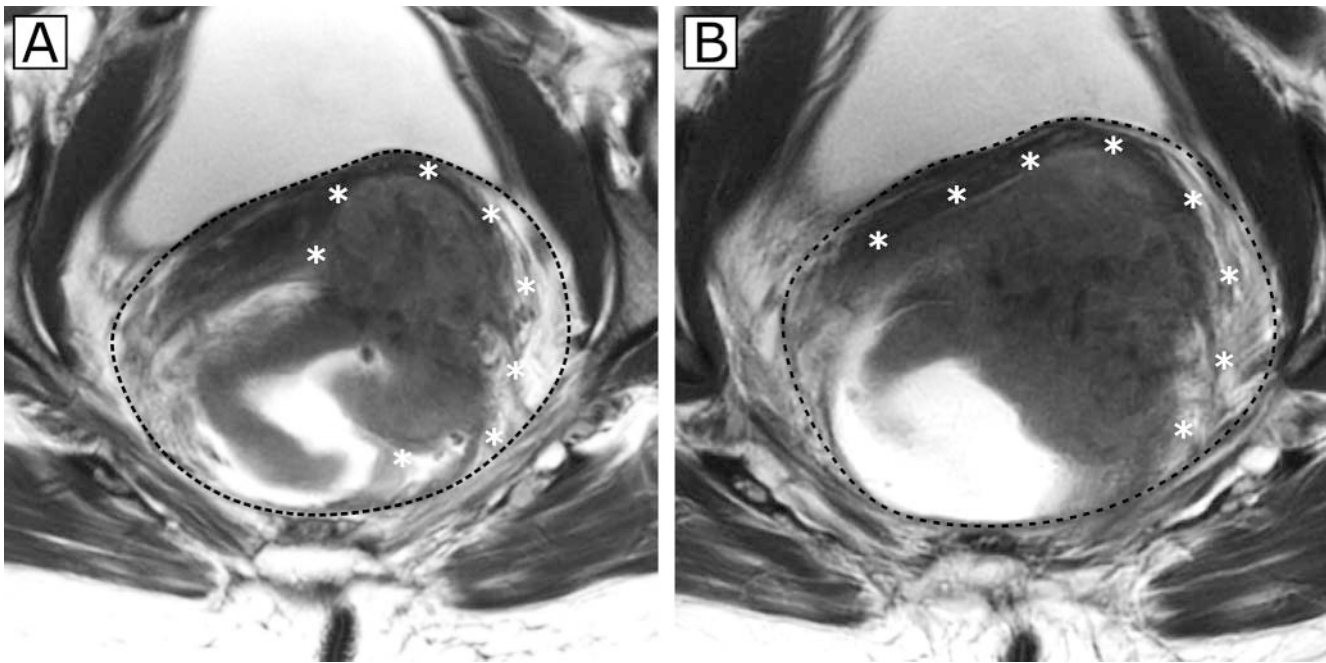
Manifestationsorte	Befundungskriterien
Primärtumor	<ul style="list-style-type: none"> ▪ Tumorlokalisierung ▪ Distanz zur Anokutanlinie ▪ Tumorausdehnung (Länge) ▪ Zirkumferenz in SSL ▪ Tumordinfiltration ▪ Abstand zur mesorektalen Faszie (CRM) ▪ Veneninfiltration (EMVI)
Lymphknoten lokal	<ul style="list-style-type: none"> ▪ mesorektal/präsakral ▪ Abstand zur mesorektalen Faszie (CRM)
Fernmetastasen	<ul style="list-style-type: none"> ▪ Lymphknoten extramesorektal ▪ Aszites ▪ Peritoneum ▪ Beckenstrukturen ▪ Skelett
CRM = zirkumferenzieller Resektionsrand; EMVI = extramurale vaskuläre Invasion; SSL = Steinschnittlage.	

Extramurale vaskuläre Invasion

Ein weiterer negativer prognostischer Faktor ist das Vorliegen einer EMVI. EMVI beschreibt eine Invasion des Tumors in lokale Gefäße, dabei gelten bisher v. a. die Dilatation lokaler Gefäße > 3 mm sowie eine Alteration des Flusssignals als Kriterien für das Vorliegen einer EMVI [8]. Zhang et al. zeigten hierbei, dass eine vorliegende EMVI ein wesentlicher Risikofaktor für ein Rezidiv (Lokalrezidiv, Metastasierung sowie Gesamtüberleben) ist [11]. Dabei ist v. a. die Lokalisation der EMVI mit der Rezidiv-Wahrscheinlichkeit assoziiert. V. a. bei einer Lokalisation der EMVI im oberen Drittel liegt ein im Vergleich zu den Kriterien Gefäßdurchmesser sowie Anzahl der infiltrierten Gefäße ein signifikanter Unterschied vor (p = 0,01) [11].

Lymphknoten

Lymphknotenmetastasen stellen einen weiteren prognostischen Faktor dar, dessen Beurteilung im Vergleich zur MRF jedoch mit einer größeren Unsicherheit behaftet ist [12]. In der aktuellen S3-Leitlinie werden für die derzeit zur Verfügung stehende Diagnostik (endoluminaler Ultraschall, Computertomografie, MRT [12]) von Lymphknoten Sensitivitäten und Spezifitäten von 55–73 % respektive 74–78 % angegeben [10]. Schwierigkeiten bereitet in diesem Zusammenhang insbesondere die differenzialdiagnostische Abgrenzung zwischen reaktiven Lymphknoten und Lymphknotenmetastasen [8, 10]. Hier ist die Größe des Lymphknotens als Kriterium für eine Lymphknoten-Positivität stark limitiert. Werden neben der Größe jedoch weitere Evaluationskriterien wie Form-, Rand- und Signalintensitätscharakteristiken der



► **Abb. 3** zeigt 2 axiale T2w-Aufnahmen des Rektums eines Patienten mit Rektumkarzinom in 2 unmittelbar aufeinanderfolgenden Schichten **a, b** auf Höhe des mittleren Rektums zur besseren Darstellung der Tumorausdehnung. Der semiannuläre Tumor dehnt sich im Maximum von 10–5 Uhr SSL (die genaue Ausdehnung mit * markiert) aus **b**. Nach ventrolateral links wird die Adventitia durchbrochen **b**. Damit liegt ein cT3-Stadium vor. Die Tumorausläufer erreichen die MRF, die durch die schwarze gestrichelte Linie demarkiert wird, mit einem Abstand < 1 mm. Damit gilt der CRM als positiv. MRF = mesorektale Faszie; SSL = Steinschnittlage.

Lymphknoten hinzugezogen, so kann die Genauigkeit der MRT auf bis zu 85 % gesteigert werden [8]. Die Kriterien für positive Lymphknoten lassen sich wie folgt darstellen: Ein Lymphknoten gilt als suspekt, wenn

- a) er einen Kurzachsen-Durchmesser von >9 mm hat oder
- b) der Durchmesser 5–9 mm beträgt und mindestens 2 der folgenden Kriterien zutreffen: runde Form, irregulärer Rand, heterogenes Signal oder
- c) der Durchmesser <5 mm beträgt und er eine runde Form, einen irregulären Rand und ein heterogenes Signal aufweist [4].

► **Abb. 4** illustriert einen suspekten lokalen Lymphknoten im primären Staging (cN+).

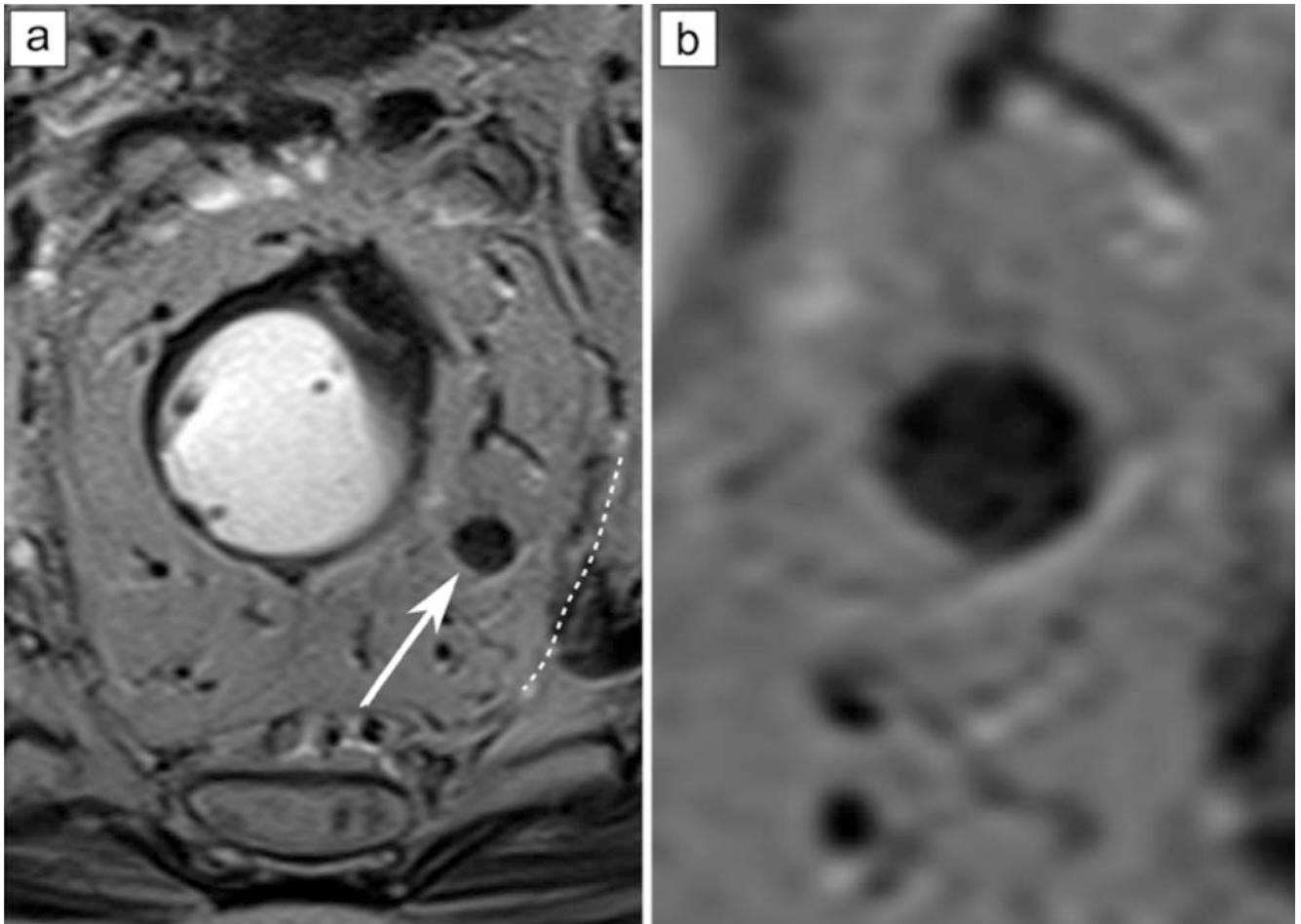
Diese für die weitere therapeutische Stratifizierung erforderlichen Befundungskriterien sollten in einem strukturierten Befundbericht berücksichtigt werden [13]. ► **Tab. 2** fasst diese relevanten Befundungskriterien für die Beurteilung des Rektumkarzinoms zusammen.

Auf Basis der MRT-Kriterien ist es zunehmend möglich, jenseits der klassischen (klinischen) UICC-Einteilung Risikofaktoren zu identifizieren, die eine Eskalation oder eine Deeskalation der neoadjuvanten Therapie erlauben, und so den bisherigen Standard einer neoadjuvanten Therapie für alle Tumoren in den Stadien II und III zu hinterfragen. Um die Behandlungsentscheidung zu erleichtern und ein differenziertes risikoadaptiertes therapeutisches Prozedere zu ermöglichen, wird eine Einteilung in 4 therapierelevante klinische Subkategorien vorgeschlagen [14]. Ein

kürzlich publizierter Vorschlag für einen Therapiealgorithmus unterscheidet beispielsweise 4 Risikogruppen:

1. *Sehr frühe Karzinome (cT1sm1 / sm2 low risk G1/2, N0):* Lokale Exzision mittels transanaler endoskopischer Mikrochirurgie (TEM); nur bei negativen prognostischen Faktoren (sm3, high risk Grading [G3/4], T2, V1). Für die Diagnostik der sehr frühen Karzinome spielt die MRT keine Rolle. Diese erfolgt endoskopisch.
2. *Frühe Karzinome (cT1–2, cT3a/b im mittleren oder oberen Drittel, cN0, cN1 im oberen Drittel, CRM im MRT negativ, keine EMVI):* Die wesentlichen Informationen, die die MRT in diesem Zusammenhang bietet, sind die Beurteilungen des CRM sowie der EMVI und der Lymphknotensituation. Dies gilt in ähnlicher Weise für Risikogruppe 3/4.
3. *Intermediäre Karzinome (cT2 ultratief, cT3b/c und d, CRM negativ nach MRT-Evaluation, cT4a mit geringer peritonealer Infiltration, jedes N, EMVI)*
4. *Lokal fortgeschrittene Karzinome (cT3, CRM-positiv nach MRT-Evaluation, cT4a/b, iliakale Lymphknotenmetastasen):* Der Mehrwert der MRT besteht hier neben der Beurteilung des CRM, der EMVI sowie der lokalen perimesorektalen Lymphknotensituation insbesondere in der Beurteilung der miterfassten iliakalen Lymphknoten.

Anhand einer solchen Einteilung wird es in Zukunft möglich werden, im Rahmen dezidierter Studienkonzepte optimierte Behandlungskonzepte zu erarbeiten, die entweder auf Deeskalation ausge-



► **Abb. 4** illustriert einen suspekten Lymphknoten perirektal links. In der T2w-axialen Aufnahme **a** stellt sich der Lymphknoten vergrößert, rundlich konfiguriert und mit Verlust des Fetthilus dar. Die Darstellung rechts **b** zeigt eine 3,4-fache Vergrößerung des Lymphknotens und dessen inhomogene Binnentextur (**b**, 8 mm). Die gestrichelte Linie in Abbildung **a** markiert den Verlauf der mesorektalen Faszie in diesem Bereich.

legt sind (z. B. im Sinne einer Vermeidung einer Strahlentherapie bei Tumoren der 2. Gruppe) oder eine Intensivierung der neoadjuvanten RChT bei den Gruppen 3 und 4.

Fazit/Summary

Um einen zügigen therapeutischen Entscheidungsprozess zu ermöglichen, empfiehlt es sich, die Therapie respektive prognose-relevanten Strukturen stratifiziert zu beurteilen. Dazu gehört bei Tumoren die T-Stadieneinteilung unter Berücksichtigung der T3-Subgruppen (frühes T3a/b vs. spätes T3c/d), die Beurteilung der mesorektalen Faszie, der Infiltrationstiefe in das perirektale Fettgewebe, der EMVI sowie der lokalen Lymphknoten. Grundvoraussetzung sind hierfür MRT-Aufnahmen, die bzgl. Schichtführung und räumlicher Auflösung einem entsprechenden Qualitätsstandard zur optimierten Darstellung dieser Entitäten folgen.

Eine flächendeckend qualitätsgesicherte MRT-Diagnostik mit strukturierter Darstellung aller oben beschriebener MRT-Kriterien liefert die Basis für die beiden von der Deutschen Krebshilfe geförderten Studien der Deutschen Rektumkarzinom-Studiengruppe. Eine differenziertere und maßgeschneiderte perioperative

Behandlung unserer Patienten mit einem lokal fortgeschrittenen Rektumkarzinom kann nur auf dieser Basis implementiert werden.

Interessenkonflikt

Ulrike Attenberger hat von Siemens Healthineers ein Sprecherhonorar erhalten. Sebastian Stintzing hat Folgendes erhalten: Forschungsstipendien von Merck KGaA, Pierre-Fabre, Servier und Roche; Sprecherhonorar von AMGEN, Bayer, BMS, ESAI, Lilly, Merck KGaA, MSD, Pierre-Fabre, Roche, Sanofi, Servier, Taiho und Takeda; sowie Beratungstätigkeiten für AMGEN, Bayer, BMS, ESAI, Lilly, Merck KGaA, MSD, Pierre-Fabre, Sanofi, Servier, Taiho, Takeda und Roche geleistet. Michael Ghadimi erhielt: Reisekostenerstattungen von der MHH-Stiftung, der Deutschen Krebshilfe, der Elsevier GmbH, der Deutschen Forschungsgemeinschaft, Johnson & Johnson, der Charité Berlin, der Deutschen Krebsgesellschaft, dem MCI Deutschland, der Klinik für Allgemeine Chirurgie Bonn, der Klinik für Radioonkologie Tübingen, der Strahlenklinik des Universitätsklinikums Frankfurt, dem Georg Thieme Verlag, dem Krankenhaus Bremerhaven, der Interplan Congress, der Meeting & Event Management AG, der MCI Deutschland GmbH, dem Krankenhaus Bremerhaven Reinkenheide und Boehringer Ingelheim Pharma; Honorare von Klinikum Bremerhaven, MCI Deutschland GmbH und Boehringer Ingelheim Pharma. Die anderen Autorinnen/Autoren geben an, dass kein Interessenkonflikt besteht.

Literatur

- [1] Beets-Tan RG, Beets GL. Rectal cancer: review with emphasis on MR imaging. *Radiology* 2004; 232: 335–346. doi:10.1148/radiol.2322021326
- [2] Slater A, Halligan S, Taylor SA et al. Distance between the rectal wall and mesorectal fascia measured by MRI: Effect of rectal distension and implications for preoperative prediction of a tumour-free circumferential resection margin. *Clin Radiol* 2006; 61: 65–70. doi:10.1016/j.crad.2005.08.010
- [3] Ye F, Zhang H, Liang X et al. JOURNAL CLUB: Preoperative MRI Evaluation of Primary Rectal Cancer: Intrasubject Comparison With and Without Rectal Distention. *Am J Roentgenol* 2016; 207: 32–39. doi:10.2214/AJR.15.15383
- [4] Horvat N, Carlos Tavares Rocha C, Clemente Oliveira B et al. MRI of Rectal Cancer: Tumor Staging, Imaging Techniques, and Management. *RadioGraphics* 2019; 39: 367–387. doi:10.1148/rg.2019180114
- [5] Hamm B, Krestin GB, Laniado M et al. MRT von Abdomen und Becken: 2. Völlig überarbeitete und erweiterte Auflage; Thieme; 2007. doi:10.1055/b-0036-137158
- [6] Group MS. Extramural depth of tumor invasion at thin-section MR in patients with rectal cancer: results of the MERCURY study. *Radiology* 2007; 243: 132–139. doi:10.1148/radiol.2431051825
- [7] Hoeffel C, Mule S, Laurent V et al. Current imaging of rectal cancer. *Clin Res Hepatol Gastroenterol* 2015; 39: 168–173. doi:10.1016/j.clinre.2014.07.014
- [8] Nougaret S, Reinhold C, Mikhael HW et al. The use of MR imaging in treatment planning for patients with rectal carcinoma: have you checked the “DISTANCE”? *Radiology* 2013; 268: 330–344. doi:10.1148/radiol.13121361
- [9] Al-Sukhni E, Milot L, Fruitman M et al. Diagnostic accuracy of MRI for assessment of T category, lymph node metastases, and circumferential resection margin involvement in patients with rectal cancer: a systematic review and meta-analysis. *Ann Surg Oncol* 2012; 19: 2212–2223. doi:10.1245/s10434-011-2210-5
- [10] Leitlinienprogramm Onkologie (Deutsche Krebsgesellschaft, Deutsche Krebshilfe, AWMF): S3-Leitlinie Kolorektales Karzinom, Langversion 2.1, 2019, AWMF Registrierungsnummer: 021/007OL. <http://www.leitlinienprogramm-onkologie.de/leitlinien/> [abgerufen am: 27.01.2020]
- [11] Zhang XY, Wang S, Li XT et al. MRI of Extramural Venous Invasion in Locally Advanced Rectal Cancer: Relationship to Tumor Recurrence and Overall Survival. *Radiology* 2018; 289: 677–685. doi:10.1148/radiol.2018172889
- [12] Bipat S, Glas AS, Slors FJ et al. Rectal cancer: local staging and assessment of lymph node involvement with endoluminal US, CT, and MR imaging—a meta-analysis. *Radiology* 2004; 232: 773–783. doi:10.1148/radiol.2323031368
- [13] Befundungstemplate für Rektumkarzinom (L2, V1, no JS). 2017. Im Internet (Stand: 20.04.2020): https://www.befundung.drg.de/de-DE/3199/befundvorlagen/041807.00001-mrt_rectalca.html/
- [14] Juchems MS, Wessling J. [Rational staging and follow-up of colorectal cancer: Do guidelines provide further help?]. *Radiologe* 2019; 59: 820–827. doi:10.1007/s00117-019-0578-6