

# Therapieoptionen bei postoperativen Seromen

## Therapy Options for Postoperative Seroma

### Autoren

Franziska M. Wigbers, Jasmin Woitalla-Bruning

### Institut

Zentrum für Venen- und Dermatochirurgie, Krankenhaus  
Tabea GmbH & Co. KG, Hamburg

### Schlüsselwörter

postoperative Komplikationen, Serom, Sklerosierung,  
Drainage

### Key words

postoperative complications, seroma, sclerotherapy, drainage

online publiziert 22.01.2021

### Bibliografie

Phlebologie 2021; 50: 81–84

DOI 10.1055/a-1322-7093

ISSN 0939-978X

© 2021. Thieme. All rights reserved.

Georg Thieme Verlag KG, Rüdigerstraße 14,  
70469 Stuttgart, Germany

### Korrespondenzadresse

Franziska M. Wigbers  
Krankenhaus Tabea GmbH & Co. KG  
im Artemed-Klinikverbund, Kösterbergstraße 32,  
22587 Hamburg, Deutschland  
Tel.: +49/40/86 69 21 11  
Fax: +49/40/86 69 23 00  
fwigbers@tabea-krankenhaus.de

### ZUSAMMENFASSUNG

Postoperative Serome können im chirurgischen Alltag immer wieder eine Herausforderung darstellen. Die Therapiemöglichkeiten sind vielfältig. Oftmals erfolgt zunächst die sterile Punktion mit anschließender Aspiration der Seromflüssigkeit und Anlage eines Druckverbandes. Eine alternative Therapiemöglichkeit bietet der zusätzliche Einsatz von Polidocanol oder Antibiotika, wie z. B. Erythromycin oder Doxycyclin. Bei besonders hartnäckigen, punktionsresistenten Seromen sollte eine perkutane Durchstichdrainage oder eine offene Revision als Therapiealternative in Betracht gezogen werden.

### ABSTRACT

Postoperative seromas can be a challenge in everyday surgical practice. The therapy options are manifold. In many cases, sterile puncture is performed first, followed by aspiration of the seroma fluid and application of a pressure bandage. An alternative therapy option is the additional use of polidocanol or antibiotics, such as erythromycin or doxycycline. For particularly stubborn, puncture-resistant seromas, the method of percutaneous puncture drainage or an open revision should be considered as an alternative therapy.

## Einleitung

Das postoperative Serom ist eine Ansammlung von Wundsekret und Lymphe in einem nicht vorgebildeten Gewebehohlraum bei primär verschlossenen Wunden. Gehäuft tritt es als Komplikation sowohl in der Dermatochirurgie als auch in der Varizenchirurgie auf. Die in der Literatur beschriebene Inzidenz von postoperativen Seromen in der Varizenchirurgie variiert von 0–3,8% [1–5]. Insbesondere die Re-Crossektomie stellt mit ca. 8,4% ein deutlich erhöhtes Risiko für die Entwicklung eines Seroms dar [5]. Während sich kleinere Serome häufig spontan zurückbilden, können größere Befunde zu Schmerzen, Bewegungseinschränkungen oder sogar zu einer Superinfektion führen. Für den Patienten stellen Serome darüber hinaus eine erhebliche Einschränkung der Lebensqualität dar [6]. Wichtig ist eine nachhaltige, effiziente,

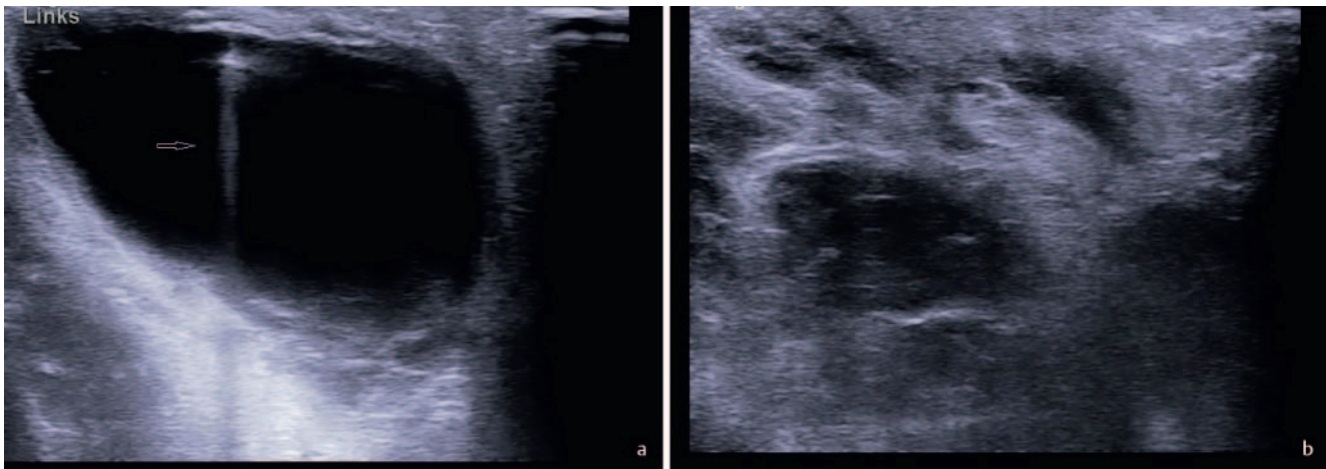
leicht durchführbare und kostengünstige Therapiemethode. Wir stellen gängige Therapiemethoden in einer kurzen Übersicht vor.

## Therapiemethoden

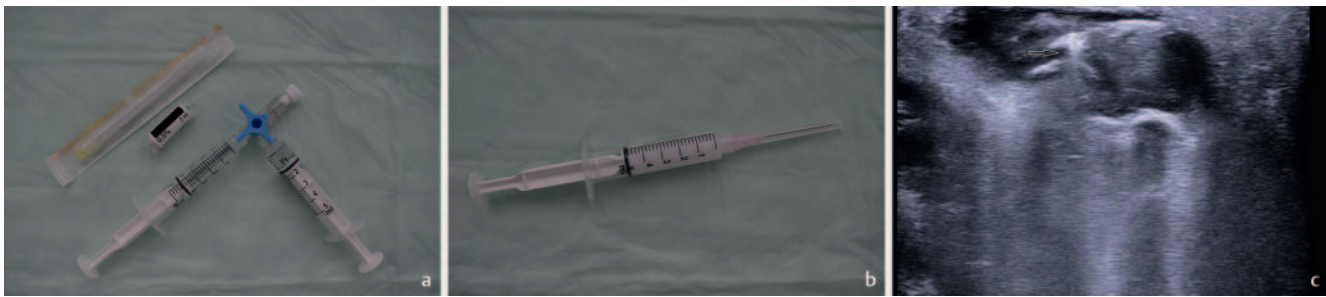### Sterile Punktion

Therapeutisch erfolgt bei einem postoperativen Serom in der Regel zunächst das sterile Abpunktieren der Seromflüssigkeit mit anschließender Anlage eines Druckverbandes. Hierzu bedient man sich, nach gründlicher Desinfektion der Einstichstelle, einer Spritze mit einer möglichst großlumigen Kanüle.

Die Punktion sollte möglichst immer unter Ultraschallkontrolle (► **Abb. 1a**) erfolgen, um die ungewollte Verletzung umliegender Strukturen zu vermeiden. Entscheidend für eine erfolgreiche



► **Abb. 1** **a** Ultraschallgesteuerte Punktion mit einer großlumigen Nadel (echoreiche Raumforderung im Serum mit echoreicher dorsaler Schallverstärkung, siehe Pfeil). **b** Sonografisch im B-Bild dargestelltes leeres Serum nach erfolgreicher Punktion.



► **Abb. 2** **a** Herstellung des Polidocanol-Schaums in einem Mischverhältnis von 4 (Luft): 1 (Polidocanol). **b** Fertiger Schaum. **c** Ultraschallkontrollierte Injektion des fertigen Polidocanol-Schaums im B-Bild (der fertige Schaum zeigt sich echoreich, die Nadel ist mit einem Pfeil markiert).

Durchführung ist neben dem vollständigen Entleeren der Seromhöhle (► **Abb. 1b**) ein gut haftender Druckverband. Dieser kann z. B. inguinal in Form von aufgerollten sterilen Kompressen mit anschließender Anheftung breit-haftender Klebegaze und mit dem zusätzlichen Tragen einer Strumpfhose angelegt werden.

Die sterile Punktion kann theoretisch beliebig häufig durchgeführt werden. Nach mehrmaligem Nachlaufen sollte ein alternatives Verfahren erwogen werden.

## Verklebung durch Injektion von Sklerosierungsmitteln

### Polidocanol

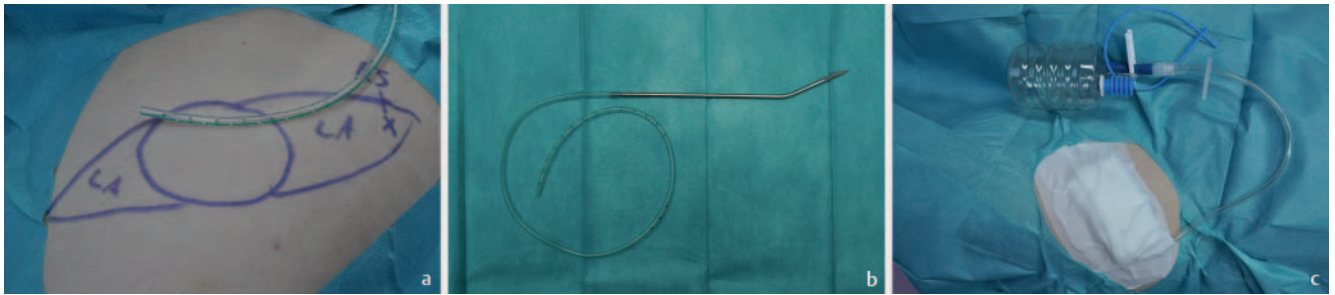
Polidocanol, ein zugelassenes Sklerosierungsmittel für Besenreiser und Varizen, kann als Off-label-Therapie ebenfalls zur Therapie von Seromen eingesetzt werden [7]. Patienten müssen vor dem Verfahren nicht nur über die bekannten Nebenwirkungen, sondern ebenfalls über den Off-Label-Use schriftlich aufgeklärt werden. Polidocanol kann in flüssiger oder aufgeschäumter Form eine endotheliale Entzündung provozieren, die zu einer Nekrose des Gewebes führt [8]. Vor der Sklerosierung muss das Serom unter sonografischer Kontrolle vollständig abpunktiert werden. Anschließend erfolgt die Herstellung eines feinviskösen Schaums. Hierzu bedient man sich zweier Luer-Lock-Spritzen, die mit einem 3-Wege-Hahn verbunden werden (► **Abb. 2a**). Die Spritzengröße

hängt von der gewünschten Schaummenge ab. Das Verhältnis von Luft zu Polidocanol-Lösung beträgt dabei 1:4. Je nach Literatur wird hierzu 0,5–1 % Polidocanol verwendet [7]. Durch das Hin- und Herbewegen der Kolben beider Spritzen entsteht ein feinvisköser Schaum (► **Abb. 2b**) [9]. Die Injektion des Schaums in die Seromhöhle sollte über die noch von der Punktion liegende Nadel ebenfalls unter sonografischer Kontrolle erfolgen, bis die gesamte Seromhöhle mit dem echoreichen Schaum gefüllt ist (► **Abb. 2c**). Anschließend erfolgt auch hier, zur Erleichterung des Verklebens des Gewebes, die Anlage eines Druckverbandes.

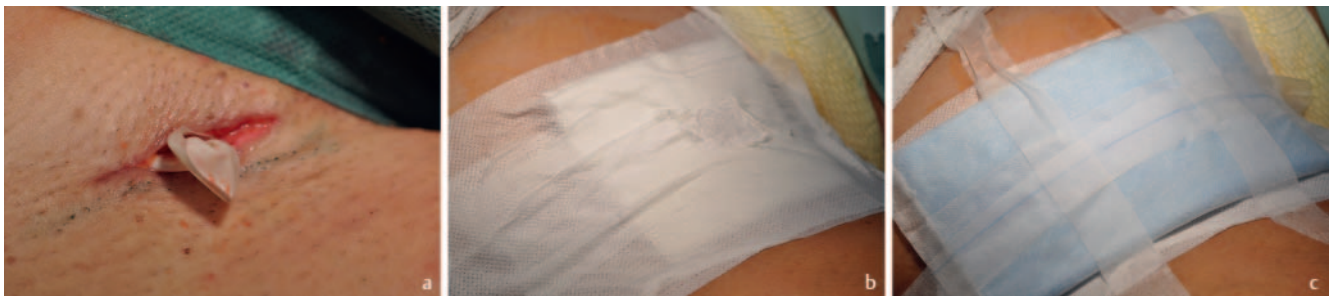### Andere Sklerotherapeutika

Neben Polidocanol werden weitere Substanzen als Sklerosierungsmittel eingesetzt. Hierzu gehören unter anderen Doxycyclin, Erythromycin [10] und Bleomycin oder das Schichtsilikat Talkum [8]. Darüber hinaus wird in der Literatur der Einsatz von Low-Dose-Radiatio beschrieben [11]. Dabei wird das Serom mit Einzeldosen von bis zu 0,5 Gy bestrahlt.

Zunehmend beliebt ist der Einsatz von Doxycyclin, welches als Sklerosierungsmittel bei Pleurodesen, Lymphozelenverödungen und Perikardergüssen seit vielen Jahren erfolgreich eingesetzt wird. Aufgrund der geringen Kosten, hohen Erfolgsrate, geringen Nebenwirkungen, einfachen Anwendung und Zugänglichkeit ist die Verwendung auch bei postoperativen Seromen sehr gut zu



► **Abb. 3** **a** 10er-Redon-Drainage mit Spieß. **b** Vorbereitung der perkutanen Durchstichdrainage. LA = Lokalanästhesie, hier Tumescenz-Lokalanästhesie; x = Ausstichstelle. **c** Links inguinal: Anlage der Redon-Flasche sowie des Kompressionsverbandes nach perkutaner ultraschallgesteuerter Durchstichdrainage.



► **Abb. 4** **a** Rechts inguinal: Einlage einer sterilen Handschuhlasche in die Seromhöhle. **b** Erste Schicht des 2-Schicht-Verbandes: Sterile Komresse, die mit Klebegaze versiegelt ist. Das zentrale Loch in der Klebegaze sorgt für den vereinfachten Abtransport der Seromflüssigkeit. **c** Zweite Schicht des 2-Schicht-Verbandes: Saugkomresse.

realisieren [12]. Auch hier erfolgt unter sonografischer Kontrolle zunächst die sterile Punktion und Aspiration der serösen Flüssigkeit. Im Anschluss wird flüssiges Doxycyclin über die von der Serompunktion liegende Nadel in die Seromhöhle gespritzt. Alternativ wird in der Literatur von der Verwendung von 500 mg gelöstem Doxycyclin in 25 ml Natriumchlorid berichtet [13]. Anschließend erfolgt die Anlage eines Druckverbandes. Über einen Off-Label-Use sowie die gängigen Nebenwirkungen von Doxycyclin sollten die Patienten vor der Durchführung schriftlich aufgeklärt werden.

Ob die genannten Sklerotherapeutika in der Seromhöhle verbleiben oder nach einer kurzen Verweildauer wieder aspiriert werden, wird in der Literatur unterschiedlich gehandhabt [7, 8, 12]. Für alle Sklerotherapeutika gilt, dass sie in der Regel mehrmals durchgeführt werden müssen, um den gewünschten therapeutischen Effekt zu erzielen.

### Perkutane Durchstichdrainage

Bei der perkutanen Durchstichdrainage wird ein Redon-Schlauch ultraschallgesteuert in die Seromhöhle gelegt [14]. Vor der Behandlung sollten hierfür das Serom sowie die zu betäubenden Areale mit Einstichstelle der Redon-Drainage auf der Haut markiert werden (► **Abb. 3a**). Anschließend werden die 2 Hautareale über und unter dem Serom sowie die Haut um das Serom betäubt. Gut geeignet für die Lokalanästhesie ist die Tumescenz-Lokalanästhesie, z. B. auf Prilocain-Basis. Der Redon-Spieß (► **Abb. 3b**) wird dann in das vorbetäubte Areal unter dem Serom

in die Haut eingestochen, durch das Serom hindurchgeführt und schließlich auf der gegenüberliegenden betäubten Seite über dem Serom wieder aus der Haut herausgeführt. Die Größe des Redon-Schlauchs sollte in Abhängigkeit der Seromgröße gewählt werden. Gegebenenfalls ist ein Kürzen des Redon-Schlauchs vor Einlage notwendig. Um ein Verrutschen des Schlauchs am Austrittspunkt der Haut zu vermeiden, bietet es sich an, den Schlauch an der Austrittsstelle mit einem Hautfaden zu fixieren. Aufgrund der Dochtwirkung empfiehlt es sich hier, ein monofiles Nahtmaterial zu verwenden. Anschließend wird die Redon-Flasche mit dem Schlauch verbunden und geöffnet, um die Sogwirkung zu aktivieren. Danach erfolgt die Anlage eines Kompressionsverbandes (► **Abb. 3c**). Die Kombination aus dem Unterdruck und der Reibung des Redon-Schlauchs an der Seromwand soll zur lokalen Entzündungsreaktion und schließlich zu einer Atresie des Seroms führen. Der Redon-Schlauch sollte je nach Lagedauer und Sekretion, in der Regel nach einer Woche, wieder entfernt werden.

### Offene Revision

Bei therapierefraktären Seromen bleibt häufig als Ultima Ratio nur die Möglichkeit einer chirurgischen Revision mit geplanter sekundärer Wundheilung. Hierzu eröffnet und entleert man unter einem sterilen Setting das Serom in Tumescenz-Lokalanästhesie, z. B. durch die Eröffnung der alten Naht oder durch eine Inzision des Seroms. Anschließend erfolgt die Einlage einer Lasche, z. B. in Form einer sterilen Handschuhlasche (► **Abb. 4a**). Dies verhindert einen vorzeitigen Verschluss der oberen Hautschichten und

ermöglicht einen kontinuierlichen Abfluss des Sekrets. Daraufhin erfolgt die Anlage eines 2-Schicht-Verbandes. Hierfür wird eine erste Schicht, bestehend aus sterilen Mullkompressen, auf die Wundöffnung gelegt und mittels einer Klebegaze befestigt. Um die Haut um die Wundöffnung herum zu schützen, erfolgt vor der Fixierung der Klebegaze das Einsprühen der Haut mit einem Sprühpfaster. Alternativ kann als Hautschutz die Anwendung von Dimeticon-Lösung mithilfe eines Applikators („Lolli“) in Betracht gezogen werden. Das Einschneiden eines mittig platzierten Lochs in der Klebegaze ermöglicht den Abfluss der serösen Flüssigkeit durch die erste Verbandsschicht nach außen (► **Abb. 4b**). Die zweite Schicht besteht aus einer herkömmlichen Saugkompressen (► **Abb. 4c**), welche mittels Klebestreifen befestigt wird und einfach durch den Patienten gewechselt werden kann.

Der 2-Schicht-Verband hat den Vorteil, dass die Patienten die Möglichkeit haben, eigenständig und autark einen Verbandswechsel durchzuführen. Dabei wird lediglich die obere Saugkompressen bzw. die zweite Schicht bei Bedarf ausgewechselt, ohne jedes Mal die erste Verbandsschicht mit zu wechseln. Dies gewährleistet ein steriles Milieu der ersten Schicht des Verbandes.

## Fazit

Es bestehen mehrere Therapieoptionen des postoperativen Seroms. Allesamt sind wenig invasiv und in der Regel ambulant durchführbar. Für den Patienten stellt das Serom eine enorme Belastung und Einschränkung der Lebensqualität dar. Daher ist eine primäre sterile Punktion als simple, kostengünstige und schnelle Variante als erste Hilfe eine gute Therapieoption. Nach mehrmaligen Rezidiven sollte ein alternatives Verfahren gewählt werden. Hierzu gehört die Sklerosierungstherapie mit den unterschiedlichen Sklerotherapeutika. Oftmals bleibt nach ausbleibendem Erfolg für den Patienten nur noch die perkutane Drainage entweder als Durchstichdrainage oder als offene Revision.

## Interessenkonflikt

Die Autorinnen/Autoren geben an, dass kein Interessenkonflikt besteht.

## Literatur

- [1] Ouvry P, Guenneguez H, Ouvry PA. Lymphatic complications from variceal surgery. *Phlebologie* 1993; 46: 563–568
- [2] Elvy M. Post ambulatory phlebectomy: chronic peripheral lymphocele. *Phlebology* 2010; 25: 158–160
- [3] Baier PN, König ZT, Miszczak HJ. Stark lymphatic complications following an operation on varicose veins by patients with advanced venous insufficiency. *Phlebologie* 2008; 37: 227–282
- [4] Pittaluga P, Chastanet S. Lymphatic complications after varicose veins surgery: risk factors and how to avoid them. *Phlebology* 2012; 27 (Suppl. 1): 139–142
- [5] Bruning G, Donath M, Buhr JK. Varizenchirurgie bei Adipositas. *Phlebologie* 2018; 47 (2): 71–74
- [6] Mouton WG, Keller S, Naef M et al. Primary surgery for sapheno-femoral incompetence: A randomised controlled trial to compare two techniques to reduce lymphatic complications. *VASA. Zeitschrift für Gefasskrankheiten* 2009; 38 (3): 234–237. doi:10.1024/0301-1526.38.3.234
- [7] Moritz RKC, Reich-Schupke S, Altmeyer P et al. Polidocanol foam sclerotherapy of persisting postoperative seromas after varicose vein surgery: a series of six cases. *Phlebology* 2013; 28 (7): 341–346. doi:10.1258/phleb.2012.011152
- [8] Sood A, Kotamarti VS, Therattil PJ et al. Sclerotherapy for the Management of Seromas: A Systematic Review. *Eplasty* 2017; 17: e25
- [9] Tessari L. Nouvelle technique d'obtention de la sclero-mousse. *Phlebologie* 2000; 53: 129–133
- [10] Ali-Khan AS, Orlando A, Kenealy J. Erythromycin sclerotherapy in the management of seroma. *Journal of plastic, reconstructive & aesthetic surgery: JPRAS* 2009; 62 (3): e55–e58. doi:10.1016/j.bjps.2008.08.016
- [11] Dietl A, Pfister K, Aufschlager C et al. Radiotherapy of inguinal lymphorrhea after vascular surgery. A retrospective analysis. *Strahlenther Onkol* 2005; 181: 396–400
- [12] Gericke KR. Doxycycline as a sclerosing agent. *The Annals of pharmacotherapy* 1992; 26 (5): 648–649
- [13] Bansal A, Bhatia N, Singh A et al. Doxycycline sclerodesis as a treatment option for persistent Morel-Lavallée lesions. *Injury* 2013; 44: 66–69
- [14] Baltzer A, Brehmer F, Forkel S et al. Perkutane Ultraschall-gesteuerte Durchstichdrainage therapierefraktärer Serome nach Lymphknotenexzision. *Journal der Deutschen Dermatologischen Gesellschaft = Journal of the German Society of Dermatology: JDDG* 2016; 14 (8): 850–852