

Seltene Erkrankungen der Mundhöhle, des Halses und des Pharynx

Rare Diseases of the Oral Cavity, Neck, and Pharynx




Autor

Christoph A. Reichel

Institut

Klinik und Poliklinik für Hals-Nasen-Ohrenheilkunde,
KUM-Klinikum, Ludwig-Maximilians-Universität München,
München

Schlüsselwörter

Seltene Erkrankung, Hals, Pharynx, Mundhöhle, Lippe

Key words

rare disease, orphan disease, neck, Pharynx, oral cavity, lip

Bibliografie

Laryngo-Rhino-Otol 2021; 100: S1–S24

DOI 10.1055/a-1331-2851

ISSN 0935-8943

© 2021. The Author(s).

This is an open access article published by Thieme under the terms of the Creative Commons Attribution-NonDerivative-NonCommercial-License, permitting copying and reproduction so long as the original work is given appropriate credit. Contents may not be used for commercial purposes, or adapted, remixed, transformed or built upon. (<https://creativecommons.org/licenses/by-nc-nd/4.0/>)

Georg Thieme Verlag KG, Rüdigerstraße 14,
70469 Stuttgart, Germany

Korrespondenzadresse

Prof. Dr. med. Christoph A. Reichel

Univ. HNO-Klinik, Großhadern

Marchioninistraße 15

D-81377 München

Christoph.Reichel@med.uni-muenchen.de

ZUSAMMENFASSUNG

Erkrankungen, welche mit einer Häufigkeit von weniger als 1–10 Fällen pro 10 000 Personen in der Bevölkerung auftreten, gelten als selten. Derzeit sind zwischen 5000 und 8000 seltene Krankheiten bekannt, jedes Jahr werden etwa 250 seltene Krankheitsbilder neu beschrieben. Eine Vielzahl dieser Pathologien betrifft den Kopf-Halsbereich. Für die Diagnosestellung einer seltenen Erkrankung bedarf es oftmals langer Zeit. Das Leben betroffener Patientinnen und Patienten ist häufig von Arztbesuchen und Krankenhausaufenthalten geprägt. Die meisten seltenen Krankheiten besitzen eine genetische Ursache und sind trotz des medizinischen Fortschritts bis heute unheilbar. In den letzten Jahren sind jedoch die Wahrnehmung und das Wissen von bzw. zu seltenen Krankheitsbildern unter anderem durch die Schaffung von öffent-

lich zugänglichen Datenbanken gestiegen, die Etablierung von Selbsthilfegruppen hat zudem die Mündigkeit Betroffener gestärkt. Seit kurzem erlauben nun neuartige technische Errungenschaften im biomedizinischen Bereich genetische Ursachen seltener Erkrankungen bei einzelnen Patientinnen und Patienten individuell zu charakterisieren. Auf Grundlage dessen sollte es in naher Zukunft möglich werden, im Sinne der translationalen und personalisierten Medizin maßgeschneiderte Behandlungskonzepte für Patientinnen und Patienten mit seltenen Krankheiten zu erarbeiten. Mit dem vorliegenden Referat, welches sich mit seltenen Erkrankungen von Lippe, Mundhöhle, Pharynx und Halsweichteilen beschäftigt, soll ein Beitrag zu diesen Entwicklungen geleistet werden. Den Leserinnen und Lesern wird dabei ein kompakter Überblick zu einer Auswahl diesen anatomischen Bereich betreffender Krankheitsbilder gegeben. Verweise auf weiterführende Informationen für das medizinische Fachpersonal und betroffene Patientinnen und Patienten unterstützen die weitere Vertiefung ihres Wissens und führen gezielt zum aktuellen Kenntnisstand in diesem hoch-dynamischen Themengebiet.

ABSTRACT

Diseases occurring with an incidence of less than 1–10 cases per 10 000 individuals are considered as rare. Currently, between 5 000 and 8 000 rare or orphan diseases are known, every year about 250 rare diseases are newly described. Many of those pathologies concern the head and neck area. In many cases, a long time is required to diagnose an orphan disease. The lives of patients who are affected by those diseases are often determined by medical consultations and inpatient stays. Most orphan diseases are of genetic origin and cannot be cured despite medical progress. However, during the last years, the perception of and the knowledge about rare diseases has increased also due to the fact that publicly available databases have been created and self-help groups have been established which foster the autonomy of affected people. Only recently, innovative technical progress in the field of biogenetics allows individually characterizing the genetic origin of rare diseases in single patients. Based on this, it should be possible in the near future to elaborate tailored treatment concepts for patients suffering from rare diseases in the sense of translational and personalized medicine. This article deals with orphan diseases of the lip, oral cavity, pharynx, and cervical soft tissues depicting these developments. The readers will be provided with a compact overview about selected diseases of these anatomical regions. References to further information for medical staff and affected patients support deeper

knowledge and lead to the current state of knowledge in this highly dynamic field.

Contents

| | |
|--|----|
| Zusammenfassung | 1 |
| Abstract | 1 |
| 1. Einleitung | 1 |
| 2. Lippe, Mundhöhle und Pharynx | 2 |
| 2.1 Seltene Anomalien und Fehlbildungen | 2 |
| 2.1.1 Zenker-Divertikel | 2 |
| 2.1.1 Isolierte Gaumenspalte | 3 |
| 2.1.3 Van-der-Woude-Syndrom (VWS) | 3 |
| 2.1.4 22q11.2-Deletions-Syndrom | 5 |
| 2.1.5 Doppellippe | 5 |
| 2.2 Seltene Nicht-Neoplastische Erkrankungen | 5 |
| 2.2.1 Spezifische Tonsillopharyngitiden | 6 |
| 2.2.2 Arzneimittelexantheme und -enantheme | 7 |
| 2.2.3 Blasenbildende Autoimmundermatosen | 7 |
| 2.2.4 PFAPA-Syndrom | 8 |
| 2.2.5 Melkersson-Rosenthal-Syndrom | 8 |
| 2.2.6 Morbus Adamantiades-Behcet | 8 |
| 2.2.7 Vago-glossopharyngeale Neuralgie | 9 |
| 2.4 Seltene Neoplastische Erkrankungen | 9 |
| 3. Halsweichteile | 9 |
| 3.1 Seltene Anatomische Anomalien und Fehlbildungen | 9 |
| 3.1.1 Lymphatische und arteriovenöse Malformationen | 10 |
| 3.1.2 Angeborene Halsspalte | 10 |
| 3.1.3 Hypertrichose der Halsvorderseite | 11 |
| 3.1.4 Familiäre mediane Halszyste | 11 |
| 3.2 Seltene Nicht-Neoplastische Erkrankungen | 11 |
| 3.2.1 Thrombose der Vena jugularis interna | 11 |
| 3.3.2 Nekrotisierende Fasiitits | 12 |
| 3.2.3 Gutartige Lymphknotenerkrankungen und Pseudotumore | 12 |
| 3.3 Seltene Neoplastische Erkrankungen | 13 |
| 3.3.1 Hamartom | 13 |
| 3.3.2 Teratome | 14 |
| 3.3.3 Schwannome | 14 |
| 3.3.4 Extrakranielle Meningeome | 14 |
| 3.3.5 Ektope Chordome | 15 |
| 3.3.6 Neuroblastome | 15 |
| 3.3.7 Extra-adrenale Paragangliome | 15 |
| 3.3.8 Weichteilsarkome | 16 |
| 4 Schlussfolgerungen und Ausblick | 17 |
| Interessenkonflikt | 18 |
| Literatur | 18 |

1. Einleitung

Patientinnen und Patienten mit seltenen Erkrankungen galten lange Zeit als die „Waisen der Medizin“. Trotz des medizinischen Fortschritts ist ihr Leben oftmals noch immer von unzähligen Arztbesuchen und Krankenhausaufenthalten geprägt. Nach wie vor sind viele seltene Krankheiten unheilbar. Ein nicht unwesentlicher Anteil dieser Pathologien manifestiert sich im Kopf-Halsbereich.

Die Definition einer „seltenen Erkrankung“ (englisch: *rare disease*, *orphan disease*) ist uneinheitlich und unterscheidet sich zwischen den verschiedenen Kontinenten: In der Europäischen Union (EU) wird eine Krankheit als selten betrachtet, wenn 50 oder weniger als 100 000 Personen in der Bevölkerung (< 0,050 %) davon betroffen sind. In den Vereinigten Staaten von Amerika hingegen wird ein Krankheitsbild als selten angesehen, wenn es bei weniger als 200 000 Einwohnern (< 0,060 %) auftritt, in Asien und Australien mit einer Häufigkeit von 0,010 bis 0,040 %. Nach der Definition der Weltgesundheitsorganisation WHO gelten Krankheiten als selten, wenn sie eine Prävalenz von weniger als 0,065 bis 0,100 % in der Bundesarbeitsgemeinschaft. Ungefähr 80 % der sogenannten seltenen Erkrankungen haben eine genetische Ursache und etwa 50 % der betroffenen Patienten sind Kinder, von welchen mehr als die Hälfte (circa 60 %) das fünfte Lebensjahr nicht erreichen. Derzeit sind zwischen 5000 und 8000 seltene Krankheitsbilder bekannt, jedes Jahr werden 250 seltene Krankheiten neu beschrieben (www.eurordis.org).

Um das Wissen zu seltenen Erkrankungen zu erweitern und die Versorgung betroffener Patientinnen und Patienten zu verbessern, wurden in der Vergangenheit spezielle Datenbanken und Netzwerke geschaffen. In diesem Zusammenhang sind unter anderem die *Internationale Datenbank zu seltenen Erkrankungen Orphanet* (EU) (<http://www.orphanet.net>) und die Datenbank der *National Organization for Rare Disorders* (USA) (<https://www.rarediseases.org>) zu erwähnen. Parallel dazu haben sich Selbsthilfegruppen und Patientennetzwerke etabliert, welche sich unter dem Dach der *Europäischen Organisation für seltene Krankheiten* (EU) (<http://www.eurordis.org>), dem *Versorgungsatlas für Menschen mit seltenen Erkrankungen* (<http://www.se-atlas.de>) und der *Allianz Chronischer Seltener Erkrankungen ACHSE* (<https://www.achse-online.de>) bzw. über die *Bundesarbeitsgemeinschaft Selbsthilfe* (<http://www.bag-selbsthilfe.de>) oder die Nationale Kontakt- und Informationsstelle für Selbsthilfegruppen NAKOS (<http://www.nakos.de>) zusätzlich um die Belange der Betroffenen kümmern.

Für die Jahresversammlung 2021 der Deutschen Gesellschaft für Hals-Nasen-Ohrenheilkunde, Kopf- und Hals-Chirurgie e.V. wurde der thematische Schwerpunkt unter anderem auf „Seltene Erkrankungen“ gelegt. Hierdurch soll ein Beitrag zur weiteren Verbesserung der Versorgung und Behandlung von Patientinnen und Patienten mit seltenen Krankheiten in der Kopf-Halsregion geleistet werden. Mit dem vorliegenden Referat wird den Leserinnen und Lesern dabei ein kompakter Überblick zu einer Auswahl seltener Pathologien im Bereich der Lippe, der Mundhöhle, des Pharynx und der Halsweichteile gegeben. Verweise auf weiterführende Informationen zu diesem hoch-dynamischen Themengebiet erlauben dem interessierten medizinischen Fachpersonal darüber hinaus ihr Wissen zu individuellen Krankheitsbildern zusätzlich zu vertiefen und benennen gezielte Zugangswege zum jeweils aktuellen Kenntnisstand. Abschließend werden für betroffene Patientinnen und

Patienten – soweit vorhanden – Kontaktdaten entsprechender Selbsthilfegruppen und Patientennetzwerke zur Verfügung gestellt.

2. Lippe, Mundhöhle und Pharynx

2.1 Seltene Anomalien und Fehlbildungen

Der Kopf-Halsbereich weist aufgrund seiner besonderen anatomischen Verhältnisse als Eintrittspforte des Körpers ein besonders enges Verhältnis zum Immunsystem auf. In den ersten Lebensjahren vollziehen sich hier durch den direkten Kontakt mit Pathogenen entscheidende Reifungsprozesse des Immunsystems, welche ihren Ausdruck unter anderem in einer Hyperplasie der Rachen- und Gaumenmandeln finden. Bekanntermaßen kann es unter bestimmten Umständen durch diese anatomischen Veränderungen zur Entstehung von Mittelohrpathologien oder einer Beeinträchtigung der Atmung (v. a. im Schlaf) kommen, welche unbehandelt weitreichende Folgen für die Entwicklung der betroffenen Kinder haben. Im Erwachsenenalter werden anatomische Alterationen in Mundhöhle und Rachen, welche obstruktive Atemstörungen im Schlaf verursachen, zudem als wesentlicher Risikofaktor für die Entstehung von Herz-Kreislaufkrankungen angesehen. Bei der Abklärung dieser mutmaßlich unterdiagnostizierten pathologischen Veränderungen sollte in diesem Bereich auch auf Heterotopien von Speicheldrüsen-, Schilddrüsen-, Thymus- oder Nebenschilddrüsen-gewebe geachtet werden [84, 175, 189, 205]. Anatomische Anomalien der Zungenoberfläche, wie sie bei der Lingua geografica (Prävalenz: 0,3–15 %), der Lingua villosa nigra (Prävalenz: 0,15–3 %), der Lingua plicata (Prävalenz: 2–20 %) oder der Glossitis mediana rhombica auftreten, finden sich in der Bevölkerung ebenfalls häufig, sind für sich genommen jedoch ohne Krankheitswert [128]. Bei Patientinnen und Patienten mit diffusen Schluckbeschwerden und/oder Schmerzen im Kopf-Halsbereich sollte in differenzialdiagnostische Überlegungen auch das Vorliegen eines überlangen Processus styloideus (Prävalenz: 4–7 %) oder einer Verknöcherung des Ligamentum stylohyoideum (Prävalenz: 4–30 %) einbezogen werden (Eagle-Syndrom), welche in bis zu 10 % der Fällen derartige Beschwerden verursachen können [152, 214]. Seltener können auch Osteophyten der Wirbelsäule (Morbus Forestier, Spondylosis hyperostotica) [1], ein verlängertes Cornu superior des Schildknorpels [138] oder ein ausladender Hakenfortsatz des Flügelbeins (Hamulus pterygoideus) [197] für solche Symptome verantwortlich sein. Auch eine sehr seltene Amyloidose, Xanthomatose oder Lipoidproteinose (Urbach-Wiethe-Syndrom) in diesem Bereich ist bei Schluckbeschwerden differenzialdiagnostisch in Betracht zu ziehen [20, 79, 176]. Im Folgenden soll eine Auswahl seltener anatomischer Anomalien und Fehlbildungen im Bereich der Lippe, der Mundhöhle und des Pharynx genauer betrachtet werden.

2.1.1 Zenker-Divertikel

Das Zenker-Divertikel beschreibt eine sackartige Ausstülpung von Mukosa und Submukosa der dorsalen Wand des Hypopharynx kranial des oberen Ösophagusphinkters, dem sogenannten Killian-Dreieck. Es handelt sich somit um ein sogenanntes Pulsions- oder Pseudodivertikel, welches erstmals im Jahr 1764 von dem Anatomen Abraham Ludlow beschrieben und nach dem Erlanger Pathologen Friedrich Albert von Zenker benannt wurde. Das Zenker-Divertikel manifestiert sich zumeist bei Männern im höheren Lebensalter, weist eine Prävalenz von weniger als 0,1 % auf und ist somit

nicht häufig. Typische Symptome betroffener Patienten sind Dysphagie, Regurgitation unverdauter Speisen und Hallitosis. Kachexie und Aspirationspneumonien können schwerwiegende Komplikationen darstellen. Mithilfe einer präoperativen Ösophagusbreischluck-Untersuchung lässt sich die Diagnose eines Zenker-Divertikels bestimmen [92, 100]. Differenzialdiagnostisch abzugrenzen ist das Killian-Jamieson-Divertikel (im Bereich des oberen Ösophagusphinkters) bzw. Pharyngozele. Therapeutisch kommt neben der chirurgischen transzervikalen Divertikelresektion mittels Klammernahtgerät heutzutage zunehmend die transorale, starr-endoskopisch-kontrollierte Durchtrennung der Divertikelschwelle mithilfe des CO₂-Lasers, diathermischer Scheren oder eines Klammernahtgerätes zum Einsatz. Auch eine Schwellendurchtrennung unter Verwendung von flexiblen Endoskopen in Analgosedierung ist bei geeigneten anatomischen Verhältnissen möglich. Alle 3 Methoden haben hinsichtlich einer Beschwerdeverbesserung bzw. -freiheit gute Erfolgsaussichten. Die Komplikationsrate ist bei der offenen-chirurgischen Technik im Vergleich zu den endoluminalen Verfahren tendenziell höher, die Anwendung letzterer Techniken sind allerdings bei bis zu 13 % der Patienten aus anatomischen Gründen nicht möglich [92, 100].

Weiterführende Informationen

Für medizinisches Fachpersonal: [92]

2.1.1 Isolierte Gaumenspalte

Kraniofaziale Spaltbildungen stellen die zweithäufigste Gruppe angeborener Fehlbildungen dar und sind mit einer Prävalenz von 1 zu 500 Personen (entspricht 0,2 %) in der Bevölkerung vergleichsweise häufig. Hierbei handelt es sich vornehmlich um Spalten im Bereich der Lippe, des Oberkiefers und/oder des Gaumens. Deutlich seltener treten Spalten im Bereich der Nase, der Wange oder des Unterkiefers auf. Kombinierte Lippen-Kiefer-Gaumenspalten finden sich insgesamt am häufigsten (circa 40–65 %), gefolgt von Lippen-Kieferspalten, Lippenspalten (circa 20–25 %) oder Gaumenspalten (bis zu 30 %). Jungen sind davon etwas häufiger betroffen als Mädchen (Verhältnis 3 zu 2), linksseitige Spaltbildungen zeigen sich etwas häufiger als rechtsseitige Spaltbildungen (Verhältnis 2 zu 1) oder als mediane Spalten [27, 159].

Lippen- und Kieferspalten entstehen zwischen fünfter und siebter Schwangerschaftswoche, Gaumenspalten zwischen achter und zwölfter Schwangerschaftswoche. Ihre Ätiologie beruht auf einem komplexen Zusammenspiel zwischen Genetik und Umweltfaktoren. Alkohol- und Nikotinkonsum, Einnahme von Retinoiden oder dem Antiepileptikum Topiramamat, ionisierende Strahlung und Umweltgifte sowie Folsäuremangel während der Schwangerschaft werden als für eine Spaltbildung begünstigend angesehen [27, 159]. Die Diagnosestellung ist in der Regel ab der 22. Schwangerschaftswoche sonografisch möglich. Kinder von Eltern mit Spalten tragen ein erhöhtes Risiko für kraniofaziale Spaltbildungen, ebenso weitere Kinder gesunder Eltern, welche bereits ein Kind mit einer Spalte haben. Oftmals sind diese Spaltbildungen mit anderen anatomischen Fehlbildungen kombiniert oder finden sich im Rahmen von Syndromen (► **Tab. 1**), wie dem Van-der-Woude-Syndrom (**siehe 2.1.3**). Das Auftreten einer isolierten Gaumenspalte ist mit einer Prävalenz von 1 zu 2000 Personen (entspricht 0,05 %) in der Bevölkerung jedoch selten [27, 159].

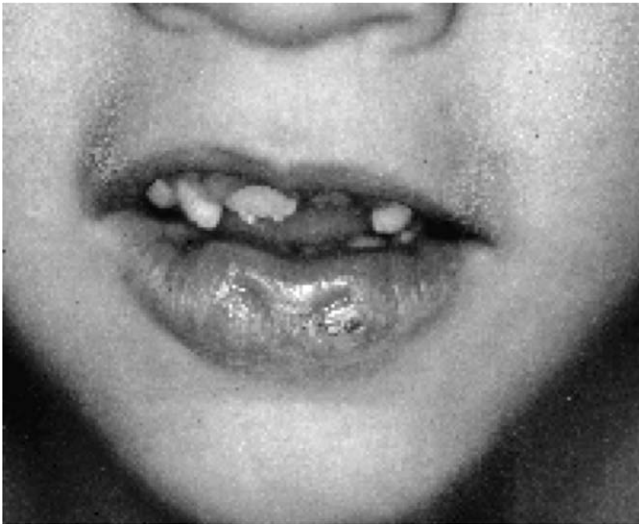► **Tab. 1** Seltene syndromale Fehlbildungen.

| |
|---|
| Abruzzo-Erickson-Syndrom |
| Ankyloblepharon filiformis adnatum-Anus imperforatus-Syndrom |
| Ankyloblepharon-Ektodermale Defekte-Lippen-Kiefer-Gaumenspalten-Syndrom |
| Arthrogryposis-Ektodermale Dysplasie-Lippen-Kiefer-Gaumenspalten-Entwicklungsverzögerungs-Syndrom |
| Atelosteogenesis Typ 1 |
| Atelosteogenesis Typ 2 |
| Atelosteogenesis Typ 3 |
| Auriculo-kondylares Syndrom |
| Ausems-Wittebol-Post-Hennekam-Syndrom |
| Bamforth-Syndrom |
| Barakat-Syndrom |
| Beckwith-Wiedemann-Syndrom |
| Bixler-Christian-Gorlin-Syndrom |
| Blepharo-Cheilo-Odontisches Syndrom |
| Blepharo-Naso-Faziales Malformations-Syndrom |
| Kiemenbogen-Syndrom, X-chromosomal |
| Branchio-Okkulo-Faziales Syndrom |
| Branchio-Otisches Syndrom |
| Branchio-Oto-Renales Syndrom |
| Carey-Fineman-Ziter-Syndrom |
| Catel-Manzke-Syndrom |
| Cerebro-Okkulo-Fazio-Skelettales Syndrom |
| Charcot-Marie-Tooth-Krankheit |
| CHARGE-Syndrom |
| Chitayat-Meunier-Hodgkinson-Syndrom |
| Gaumenspalte-Kleinwuchs-Fehlbildungen der Wirbel-Syndrom |
| Schalleitungsschwerhörigkeit-Fehlbildung des äußeren Ohres-Syndrom |
| Cornelia-de-Lange-Syndrom |
| Crane-Heise-Syndrom |
| Diamond-Blackfan-Anämie |
| Femoral-Faziales Syndrom |
| Fetales Hydantoin-Syndrom |
| Fraser-Syndrom |
| Fryns-Syndrom |
| Genito-Palato-Kardiales Syndrom |
| Goldberg-Shprintzen-Megakolon-Syndrom |
| Goldenhar-Syndrom |
| Gordon-Syndrom |
| Hardikar-Syndrom |
| Hemifaziale Mikrosomie |
| Histiozytose-Lymphadenopathie-Syndrom |
| Hydrocephalus-Gaumenspalte-Gelenkkontraktur-Syndrom |
| Hypoglossie-Hypodactylie-Syndrom |
| Jones-Syndrom |
| Kapur-Toriello-Syndrom |
| Kniest-Dysplasie |
| Larsen-Syndrom |
| Maligne Hyperthermie-Arthrogrypose-Torticollis-Syndrom |

► **Tab. 1** Fortsetzung.

| |
|---|
| Mandibulo-Faziale-Dysostose-mit-Mikrozephalie-Syndrom |
| Maternale Hyperphenylalaninämie |
| Marden-Walker-ähnliches Syndrom |
| Marden-Walker-Syndrom |
| Maxillo-nasale Dysplasie, Typ Binder |
| Meckel-Syndrom |
| Medeira-Dennis-Donnai-Syndrom |
| Mediane-Oberlippenspalte-mit-Polypen-der-Gesichtshaut-und-Nase-Syndrom |
| Mikrobrachyzephalie-Ptozis-Lippenspalte-Syndrom |
| Mikrozephalie-Taubheit-Syndrom |
| Miller-Syndrom |
| Nager-Syndrom |
| Omphalozele-Gaumenspalte-Syndrom, letal |
| Oro-fazio-digitales Syndrom, Typ 1–11 |
| Oto-palato-digitales Syndrom, Typ 1 |
| Oto-palato-digitales Syndrom, Typ 2 |
| PAI-Syndrom |
| Pallister-W-Syndrom |
| PARC-Syndrom |
| Pierre-Robin-Sequenz |
| Popliteales Pterygium-Syndrom |
| Popliteales Pterygium-Syndrom, Typ Bartsocas-Papas |
| Rapadilino-Syndrom |
| Richieri-Costa-Pereira-Syndrom |
| Roberts-Syndrom |
| Say-Syndrom |
| STAC3-Erkrankung |
| Syngnathie-Gaumenspalte-Syndrom |
| TARP-Syndrom |
| Toriello-Carey-Syndrom |
| Treacher-Collins-Syndrom |
| Ventrikuläre Extrasystolen mit synkopalen Episoden-Perodactylie-Robin Sequenz-Syndrom |
| Verloove-Vanhorick-Brubakk-Syndrom |
| Vohwinkel-Syndrom |
| Waardenburg-Syndrom, Typ 1–4 |
| Warfarin-Syndrom |
| Zlotogora-Syndrom |

Eine Auswahl seltener Syndrome, welche sich unter anderem im Rahmen von Fehlbildungen im Bereich der Lippe, der Mundhöhle, des Pharynx und der Halsweichteile manifestieren, sind aufgelistet (eigene Zusammenstellung aus www.orpha.net).



► **Abb. 1** Unterlippenfisteln. Klinisches Bild von Fisteln im Bereich der Unterlippe (bilateral) eines 7-jährigen männlichen Patienten (Bildmaterial aus [40]).

Therapeutisch wird angestrebt, bis zum Zeitpunkt der Einschulung eine normale Atmungs-, Hör-, Sprach-, Sprech- und Kaufunktion herzustellen, was eine interdisziplinäre Therapie der betroffenen Patientinnen und Patienten erforderlich macht und als Primärbehandlung bezeichnet wird. Hierbei kommen kieferorthopädische, chirurgische, phoniatisch-pädaudiologische und logopädische Maßnahmen zum Einsatz. Der chirurgische Verschluss der Lippe erfolgt zumeist zwischen dem vierten und sechsten Lebensmonat bzw. mit einem Körpergewicht von mindestens 5 kg, der Verschluss des weichen Gaumens zwischen siebten und fünfzehnten Lebensmonat und der Verschluss des harten Gaumens zwischen zweitem und fünften Lebensjahr. Im Rahmen der Sekundärbehandlung werden Korrekturoperationen nach erfolgtem Spaltverschluss durchgeführt. Spaltbildungen im Bereich der Nase hingegen werden zumeist mit dem Erreichen des Erwachsenenalters korrigiert [195].

2.1.3 Van-der-Woude-Syndrom (VWS)

Beim Van-der-Woude-Syndrom (VWS, Synonyme: Lip-Pit-Syndrom, Demarquay-Syndrom, *Lippenspalte und/oder Gaumenspalte mit Schleimzysten der Unterlippe; Unterlippenfisteln in fakultativer Kombination mit Spalten*) finden sich Grübchen oder Fisteln im Bereich der Unterlippe (► **Abb. 1**) zusammen mit Spaltbildungen der Lippe und/oder des Gaumens [204]. Zusätzlich wird bei von diesem Syndrom betroffenen Personen häufig auch eine Hypodontie und Zahnhypoplasie beobachtet [142]. Diese zumeist autosomal-dominant vererbte Erkrankung stellt mit einer Prävalenz von 1 bis 9 zu 100 000 Personen (entspricht 0,001 bis 0,009 %) in der europäischen und asiatischen Bevölkerung bei hoher Penetranz und variabler Expression die häufigste monogene Form der Lippen-Kiefer-Gaumenspalte dar, welche somit für circa 2 % aller Lippen-Kiefer-Gaumenspalten verantwortlich ist. Beide Geschlechter sind gleichermaßen von VWS betroffen. Dabei liegen in der Typ-1-Form (welche ungefähr 70 % der Personen mit VWS betrifft) Mutationen im *Interferon-regulierenden Faktor-6-Gen* (IRF-6; Genlocus: 1q32.2) vor, dessen Genprodukt die Proliferation und Differenzierung von

Keratinocyten reguliert. Die Mehrheit dieser Mutationen befindet sich in Exon 3 und 4 (DNA-Bindungsdomäne) sowie in Exon 7 bis 9 (Protein-Bindungsdomäne) [47]. Bei der Typ-2-Form (welche ungefähr 5 % der Personen mit VWS betrifft) zeigen sich Mutationen im Gen des nukleären Transkriptionsfaktors *grainyhead-like transcription factor 3* (GRHL3; Genlocus 1p36.11). Die Ursache für die restlichen 25 % der Fälle ist unbekannt [121]. Die Diagnose dieser Erkrankung wird anhand der typischen klinischen Befunde, der Familienanamnese und genetischer Untersuchungsergebnisse gestellt. Die Behandlung ist typischerweise chirurgisch und orthodontisch (**siehe 2.1.2**).

Kongenitale Grübchen im Bereich der Unterlippe kommen auch bei anderen Syndromen vor:

- das Oro-faziale-digitale Syndrom Typ I (OFDI; kongenitale Grübchen im Bereich der Unterlippe zusammen mit Anomalien im Bereich von Mundhöhle, Gesicht, Händen, Füßen, Gehirn und Nieren), welches mit einer Prävalenz von 1 zu 50 000 Personen in der Bevölkerung (entspricht 0,002 %) X-chromosomal-dominant durch Mutationen im Bereich des CXORF5-Gens vererbt wird [63] sowie mit einer Dysfunktion primärer Zilien vergesellschaftet und in männlichen Feten letal ist [52, 70];
- das Kabuki-Syndrom (Synonym: Kabuki-Make-up-Syndrom, Niiikawa-Kuroki-Syndrom; Prävalenz: 1 zu 36 000, entspricht 0,003 %; kongenitale Grübchen im Bereich der Unterlippe zusammen mit einer Gesichtsdysmorphie, postnataler Wachstumsretardierung, skelettalen Anomalien, geistiger Retardierung, ungewöhnliche Dermatoglyphen), welches durch Mutationen im KMT2D- (56–75 %) oder KDM6A-Gen (3–8 %) hervorgerufen wird und dem Make-up von Schauspielern des traditionellen japanischen Theaters („Kabuki“) ähneln [23, 144];
- das sehr seltene Popliteale Pterygium-Syndrom (PPS; kongenitale Grübchen im Bereich der Unterlippe zusammen mit poplitealen Pterygien, oraler Spaltbildung, Syngnathie, Dysplasie der Zehennägel, Syndaktylie der Zehen, angeborenen Herzfehlern und genitalem Fehlbildungen), welches bei einer Prävalenz von 1 zu 300 000 Neugeborenen (entspricht 0,0003 %) ebenfalls mit autosomal-dominant vererbten Mutationen im IRF-6-Gen einhergeht [115].

2.1.4 22q11.2-Deletions-Syndrom

Das 22q11.2-Deletions-Syndrom (Synonyme: *Velokardiofaziales Syndrom, Shprintzen-Syndrom* oder – bei Immundefekten – *DiGeorge-Syndrom*) ist eine spontan auftretende (circa 85 %) bzw. autosomal-dominant (circa 15 %) vererbte Erkrankung, welche ein hoch variables Krankheitsbild aufweist. Sie stellt mit einer Prävalenz von 0,025–0,05 % in der Bevölkerung die häufigste chromosomale Mikrodeletion beim Menschen dar. Die Mehrheit der betroffenen Patienten zeigt eine 3 Mb-DNA-Deletion auf Chromosom 22, welche zu einer Haploinsuffizienz von ungefähr 106 Genen führt. Diese beinhalten kodierende und nicht-kodierende RNA sowie Pseudogene. Eine entscheidende Rolle für die Klinik betroffener Patienten spielen dabei *T-box Transcription Factor 1* (TBX1) und *DiGeorge Critical Region 8* (DGCR8). Die erheblichen Unterschiede in der Krankheitsausprägung werden durch Veränderungen weiterer genetischer und epigenetischer Faktoren erklärt [53]. Die Diagnose der

Erkrankung erfolgt über eine Genanalyse, bei Kinderwunsch wird eine genetische Beratung empfohlen.

Das 22q11.2-Deletions-Syndrom beinhaltet neben angeborenen Mittelohrfehlbildungen, Herzfehlern (z. B. Ventrikelseptumdefekt, Fallot-Tetralogie, Truncus arteriosus, unterbrochener Aortenbogen), Immundefekten (durch Thymushypoplasie), Hypo-parathyreodismus, Entwicklungsstörungen, Verhaltensauffälligkeiten und fazialen Dismorphien oftmals Anomalien im Bereich des Gaumens. Hierbei finden sich eine Schwäche der Gaumenmuskulatur, eine (submuköse) Gaumenspalte oder eine Uvula bifida. Darüber hinaus können mit dem 22q11.2-Deletions-Syndrom auch laryngotracheoösophageale, gastrointestinale, genitale, skelettale, ophthalmologische und zentralnervöse Anomalien sowie psychiatrische, autoimmune und maligne Erkrankungen vergesellschaftet sein. Weibliche und männliche Individuen sind gleichermaßen von diesem Syndrom betroffen, ebenso gibt es keine ethnische Prädisposition. Allerdings ist die mittlere Lebenserwartung von Patienten mit 22q11.2-Deletions-Syndrom eingeschränkt [15, 162].

Die Therapie von Herzfehlern, Gaumenspalten und Mittelohrfehlbildungen erfolgt bei Patienten mit 22q11.2-Deletions-Syndrom in der Regel multidisziplinär. Daneben ist eine frühzeitige, umfassende und langjährige sozialmedizinische Betreuung der Betroffenen notwendig. Für infektanfällige Kinder ist eine Infektionsprophylaxe notwendig [16].

Weiterführende Informationen

Für medizinisches Fachpersonal: Leitlinie der Arbeitsgemeinschaft der Wissenschaftlichen Medizinischen Fachgesellschaften e.V. (AWMF; <http://www.awmf.org>).

Für betroffene Patientinnen und Patienten: Selbsthilfevereinigung für Lippen-Gaumen-Fehlbildungen e.V. (<http://www.lkg-selbsthilfe.de>). Lippen-Kiefer-Gaumenspalten Forum (<http://www.lkgs.net>). Deutscher interdisziplinärer Arbeitskreis Lippen-Kiefer-Gaumenspalte/Kraniofaziale Anomalien (<http://www.ak-lkg.de>).

2.1.5 Doppellippe

Als Doppellippe wird ein Weichteilüberschuss im Bereich der Innenseite der Lippe bezeichnet, welcher aus einer Hyperplasie des labialen Drüsengewebes hervorgeht. Dieser tritt zumeist bilateral im Bereich der Oberlippe auf, kann aber auch unilateral ausgebildet sein und/oder die Unterlippe betreffen. Eine ethnische oder geschlechterspezifische Häufung dieser Erkrankung ist nicht bekannt. Allerdings wird eine angeborene von einer erworbenen Form unterschieden. Dabei wird angenommen, dass die angeborene Form der Doppellippe durch eine Persistenz des Sulcus zwischen der Pars glabra und Pars villosa der Lippe im ersten Trimenon entsteht. Die erworbene Form der Doppellippe hingegen wird auf (wiederkehrende) lokale Traumata zurückgeführt [8]. Darüber hinaus tritt eine Doppellippe im Rahmen des Ascher-Syndroms mit der Trias Blepharochalasis, nicht-toxische Schilddrüsenvergrößerung und Doppellippe auf, welches bislang in etwa 100 Fälle beschrieben wurde [3]. Die Doppellippe verläuft in vielen Fällen symptomlos, kann jedoch Kau- und Sprechprobleme verursachen. Die chirurgische Entfernung des überschüssigen Gewebes unter Schonung der darunter liegenden Muskulatur liefert gute funktionelle und kosmetische Ergebnisse.

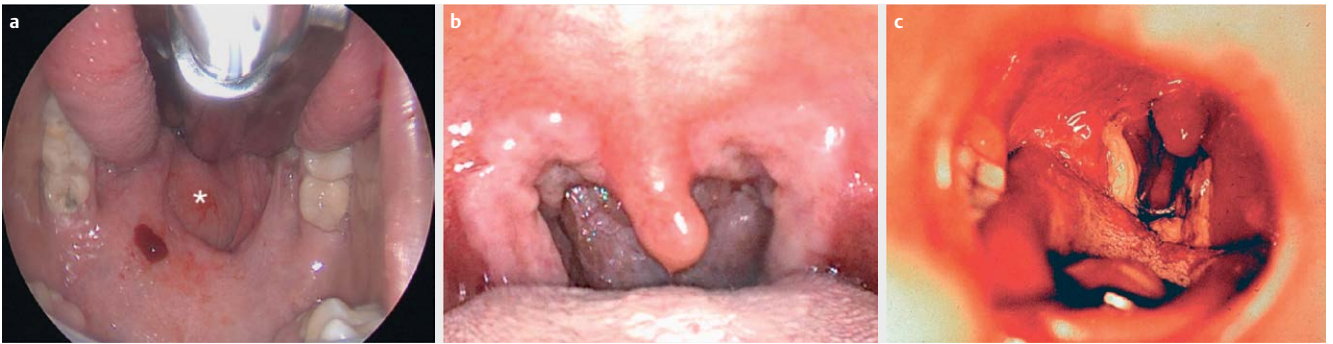Weiterführende Informationen

Für medizinisches Fachpersonal: [3]

Teleangiektasien im Rahmen des M. Rendu-Osler (Prävalenz < 0,0005 %) treten zwar häufig auch im Bereich von Lippe, Mundhöhle und Pharynx auf, sind jedoch hauptsächlich im Bereich der Nasenschleimhaut symptomatisch. Hierzu sei deshalb auf das Referat von Fabian Sommer in diesem Referateband sowie den Übersichtsartikel von Haubner und Kühnel [81] verwiesen. Eine Übersicht zu weiteren seltenen syndromalen Fehlbildungen von Lippe, Mundhöhle und Pharynx ist in ► **Tab. 1** zusammengefasst.

2.2 Seltene Nicht-Neoplastische Erkrankungen

Die besonderen anatomischen Gegebenheiten des Kopf-Halsbereiches erklären nicht nur die herausragende Bedeutung dieser Körperregion für immunologische Vorgänge, sondern begründen auch den außerordentlichen Stellenwert von Infektionserkrankungen in der Hals-Nasen-Ohrenheilkunde. Virale (zumeist durch Adenoviren, Influenza-/Parainfluenzaviren, Rhinoviren, Enteroviren, Coronaviren, Respiratory Syncytial Virus, Epstein-Barr-Virus und andere Viren verursacht) und bakterielle (zumeist durch Streptokokkus pyogenes, Streptokokken der Gruppe C und G, Haemophilus influenzae, Nocardien, Corynebakterien, Neisseria gonorrhoeae und andere Bakterien verursacht) Tonsillopharyngitiden zählen dabei zu den häufigsten Krankheiten des Kopf-Halsbereiches, welche Anlass zu insgesamt mehr als 5 % aller Arztbesuche in Deutschland geben. Aus diesem Grund ist auch die Erkennung und Behandlung selten auftretender Komplikationen dieser Pathologien wie eine Abszessbildung (30 Fälle pro 100 000 Personen im Jahr) für Hals-Nasen-Ohrenärzte Routine [85]. Darüber hinaus sind auch entzündliche Veränderungen im Bereich der Lippe (Cheilitis), wie sie im Rahmen des Herpes simplex labialis (Prävalenz mehr als 90 % in der Bevölkerung) und des Angulus infectiosus (Synonyme: *Mundwinkelrhagaden*, *Perlèche*; Prävalenz 0,7 %) vorkommen, oder der Mundschleimhaut, wie sie bei der Gingivostomatitis herpetica (Synonyme: *aphthöse Stomatitis*, *Mundfäule*), dem Herpes zoster (Inzidenz ungefähr 1 % pro Jahr) oder habituelle Aphthen (Prävalenz circa 5–60 %) auftreten, sehr häufig. Ferner zeigen sich auch im Rahmen autoimmuner Prozesse wie dem Lichen ruber mucosae (Prävalenz circa 0,5 %) oder bei chronisch-entzündlichen Darmerkrankungen (Prävalenz circa 0,2 %) vergleichsweise häufig Effloreszenzen der Mund- und Pharynxschleimhaut. Auch iatrogene Schleimhautveränderungen und Mykosen (bspw. durch Candida spp., Aspergillus spp., Cryptokokkus spp., Rhizopus spp., Mucor spp., Histoplasma spp., Blastomyces spp., Sporothrix spp., Trichophyton spp. oder Rhinosporidium seeberi verursacht) im Bereich von Mundhöhle und Pharynx nach Strahlen- und/oder Chemotherapie, nach Knochenmarks- bzw. Stammzelltransplantation sowie im Rahmen einer Graft-vs.-Host-Reaktion begegnen Hals-Nasen-Ohrenärzten im Klinikalltag nicht selten [139]. Ähnlich verhält es sich mit der Schädigung dieses Bereiches durch Fremdkörper, Säuren oder Laugen. Zu oralen Manifestationen von in unseren Breiten selten auftretenden Erkrankungen, welche durch Protozoen, Anthropoden und andere Parasiten (z. B. Leishamanoose, Larva migrans) oder Bakterien (z. B. Bacillus anthracis) hervorgerufen werden, sei auf die infektiologische bzw. tropenmedizinische Fachliteratur verwiesen. Bezüg-



► **Abb. 2** Spezifische Entzündungen in Mundhöhle und Pharynx. Repräsentative Aufnahmen von Manifestationen der Tuberkulose (**a*** markiert durch Tuberkulose verursachte retropharyngeale Schwellung; [86]), der Syphilis (**b** [166]) und der Diphtherie (**c** [126]) in Mundhöhle und Oropharynx.

lich des für den Hals-Nasen-Ohrenarzt wohlbekannten Angioödems (Prävalenz circa 1 zu 100 000 Einwohner) sei auf einen aktuellen Übersichtsartikel von Bas [14] und auf die Leitlinie der Arbeitsgemeinschaft der Wissenschaftlichen Medizinischen Fachgesellschaften e.V. (AWMF; <http://www.awmf.org>) verwiesen. Zu Störungen des Schmeckens, deren Inzidenz in Deutschland zusammen mit der Inzidenz von Riechstörungen auf ungefähr 50 000 neu auftretende Fälle pro Jahr geschätzt wird, sei auf die Leitlinie der Arbeitsgemeinschaft der Wissenschaftlichen Medizinischen Fachgesellschaften e.V. (AWMF; <http://www.awmf.org>) verwiesen. Im folgenden Abschnitt soll nun auf seltene nicht-neoplastische Erkrankungen von Lippe, Mundhöhle und Pharynx näher eingegangen werden.

2.2.1 Spezifische Tonsillopharyngitiden

Bei „hartnäckigen“ Verläufen von Halsentzündungen ist auch an das Vorliegen eines Immundefektes zu denken [93]. Darüber hinaus sind in diesem Zusammenhang spezifische Infektionen in differenzialdiagnostische Überlegungen mit einzubeziehen (► **Abb. 2**).

Der Mycobakterium tuberculosis-Komplex (*M. tuberculosis*, *M. bovis* (ssp. *bovis* und *caprae*), *M. africanum*, *M. microti*, *M. canettii* und *M. pinnipedii*) verursacht in 10 % der Fälle extrapulmonale Manifestationen einer Tuberkulose, selten auch im Kopf-Halsbereich. Prädilektionsstellen sind hierbei neben den zervikalen Lymphknoten (circa 35 %) und dem Larynx (circa 27–30 %) auch der Oropharynx (circa 13–15 %). Klinisch findet sich zumeist ein schmerzhaftes Ulkus im Bereich der betroffenen Schleimhaut [26]. Die Behandlung erfolgt durch eine antibiotische Kombinationstherapie. Hierfür stehen gegenwärtig die Substanzen Isoniazid, Rifampicin, Ethambutol, Pyrazinamid und Streptomycin zur Verfügung.

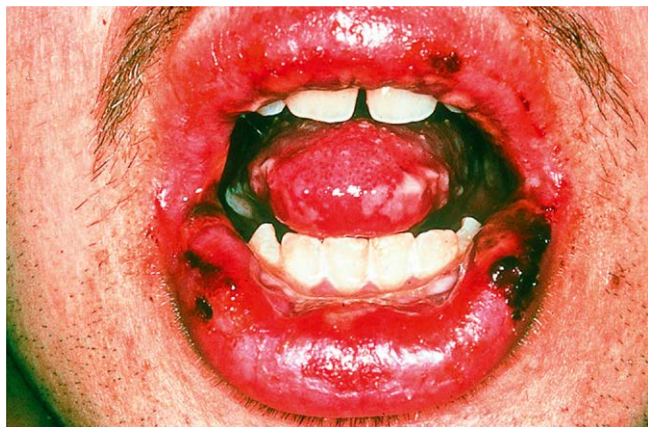
Auch eine Syphilis im Bereich der Mundhöhle und des Pharynx ist selten. Klinisch präsentiert sie sich an der Stelle des durch eine Infektion mit *Treponema pallidum* verursachten Primäraffekts als induriertes, schmerzloses Ulkus („harter Schanker“), welches nach 4–6 Wochen spontan abheilt. Im Sekundärstadium können sich im Bereich der Mund-, Zungen- und Pharynxschleimhaut verschiedenartige Plaques bilden. Aufgrund der bisher ausgebliebenen Antibiotikaresistenzen von *Treponema pallidum* erfolgt die Behandlung der Syphilis nach wie vor mit Penicillin V [99, 119].

Aktinomyceten sind Bakterien der physiologischen Mundflora, welche in der Regel erst in submukösen Gewebeschichten und im

Rahmen (oftmals posttraumatischer) Mischinfektionen zusammen mit anderen Erregern ihr pathogenes Potenzial entfalten. Bei der zervikofazialen Aktinomykose bilden sich in den verschiedensten Regionen des Kopf-Halsbereiches Knoten, welche nahezu jede Erkrankung nachahmen können. Ihre Inzidenz wird auf 2–5 Fälle pro 100 000 Personen im Jahr geschätzt. Typischerweise können sich aus den Läsionen Drusen (circa 1 mm durchmessende Granula) entleeren. Therapeutisch kommt eine Langzeitbehandlung mit Penicillin zum Einsatz. Alternativ haben sich auch Tetracycline, Erythromycin, Clindamycin oder Ciprofloxacin als wirksam erwiesen [174]

Francisella tularensis spp bilden eine Gruppe gram-negativer, aerober Bakterien, welche zumeist von Hasen oder Kaninchen übertragen werden und die Tularämie („Hasenpest“) verursachen. Darüber hinaus kann eine Übertragung auch über Bremsen, Mücken und Zecken bzw. über kontaminiertes Wasser, Stäube oder Lebensmittel erfolgen. In Deutschland werden jährlich 10–30 Fälle dieser Zoonose registriert. Dabei werden die glanduläre, ulzeroglanduläre, oculoglanduläre, typhoide, pneumonische und pharyngeale Tularämie unterschieden, von welchen die pharyngeale Form die seltenste ist. Klinisch zeigen sich hierbei multiple schmerzhaftes Ulzerationen von Mund- und Rachenschleimhaut. Therapeutisch wirksam sind Aminoglykoside, Fluorchinolone, Tetracycline, Chloramphenicol und Rifampicin. Unbehandelt kann die Erkrankung eine Letalität von bis zu 60 % aufweisen [50, 82, 183].

Diphtherie (früher: *Echter Krupp*, *Croup*) wird durch Toxin-bildende Stämme des Bakteriums *Corynebakterium diphtheriae* (Wirt: Mensch) sowie der Stämme *C. ulcerans* (breites Wirtsspektrum) und *C. pseudotuberculosis* (Wirt: Schafe, Ziege) per Tröpfchen- und/oder Kontaktinfektion hervorgerufen. Die Inkubationszeit beträgt 2–5 Tage. Klinisch findet sich eine schwere Entzündung des Pharynx und Larynx, ggf. auch der Haut, mit grau-weißlichen, leicht blutenden Belägen und süßlichem Foetor ex ore, welche eine Ersticken verursachen kann. Zusätzlich kann es zu einer toxischen Schädigung von Herz, Nieren, und Nerven kommen. Die Ansteckungsfähigkeit beträgt 2–4 Wochen und länger, unter antibiotischer Therapie ist sie auf 48–96 Stunden vermindert. Ein Großteil der in Deutschland erworbenen Infektionen ist mit Hunde-, Katzen- oder Nutztierkontakt (*C. ulcerans*) vergesellschaftet. Bei klinischem Verdacht ist umgehend der Nachweis des Erregers und des



► **Abb. 3** Arzneimittellexantheme und -enantheme. Manifestation des Erythema exsudativum multiforme im Kopf-Halsbereich als exfoliative Cheilitis mit hämorrhagischer Verkrustung des Lippenrotes (Bildmaterial aus [188]).

Toxins aus einem Abstrich in die Wege zu leiten. Im Anschluss daran ist unverzüglich das Antitoxin zur Inhibition der Toxin-vermittelten Proteinsynthesehemmung zu verabreichen und eine antibiotische Therapie mit Penicillin oder Makroliden zur Eradizierung des Erregers zu beginnen [179]. Die Gabe des Antitoxins bereits zum Zeitpunkt des klinischen Verdachts ist für den Krankheitsverlauf entscheidend, da zellulär gebundenes Diphtherietoxin durch das Antitoxin nicht mehr neutralisiert werden kann. Die Impfpflicht ist von der STIKO empfohlen.

Weiterführende Informationen

Für *medizinisches Fachpersonal*: Robert-Koch-Institut (<http://www.rki.de>), Paul-Ehrlich-Institut (<http://www.pei.de>).

2.2.2 Arzneimittellexantheme und -enantheme

Das Erythema exsudativum multiforme (Inzidenz: 0,01–0,1 % pro Jahr) beschreibt eine akute Entzündungsreaktion, welche erhabene, schießscheibenförmige (kokardenartige) Haut- bzw. Schleimhautläsionen verursacht (► **Abb. 3**). Es wird dabei eine Minor-Form, welche v. a. distal-betont die obere Extremität betrifft, von einer Major-Form mit Hautbefall des gesamten Körpers einschließlich Lippe und Mundschleimhaut unterschieden. Die Läsionen bilden sich in der Regel spontan zurück, rezidivieren aber häufig. Als Auslöser des Erythema exsudativum multiforme gelten Infektionen, insbesondere mit Herpes-simplex-Viren oder Mykoplasmen, sowie deutlich seltener auch Arzneimittel. Die Diagnosestellung erfolgt klinisch. Therapeutisch werden immunsuppressive und ggf. antivirale Medikamente eingesetzt [17, 73].

Das Stevens-Johnson-Syndrom und die Toxisch Epidermale Nekrolyse (TEN; Inzidenz etwa 0,001 % pro Jahr) werden vornehmlich durch Sulfonamide, Allopurinol, aromatische Antikonvulsiva, Lamotrigin usw. ausgelöst und stellen schwerwiegende, blasenbildende Hautreaktionen dar. Die Symptome treten dabei typischerweise 4–28 Tage nach Medikamentengabe auf. Während beim Stevens-Johnson-Syndrom nur kleine Hautareale (< 10 % der Körperoberfläche) affektiert sind, ist bei der TEN mehr als 30 % der

Körperoberfläche betroffen. Neben Fieber und Allgemeinsymptomen finden sich hierbei auch regelmäßig erosive, krustige Schleimhautveränderungen im Bereich von Lippe, Mundhöhle und Pharynx sowie der Augenlider und Genitale. Zur Behandlung werden Immunsuppressiva und Antibiotika verwendet, eine intensivmedizinische Therapie mit Umkehrisolation kann notwendig werden. Die Letalität dieser Erkrankungen liegt bei 5 % (Stevens-Johnson-Syndrom) bzw. bei bis zu 25 % (TEN) [17, 73].

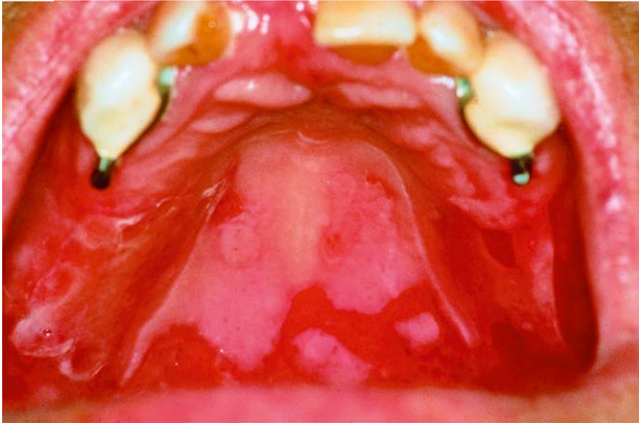Das Sweet-Syndrom (Synonym: *Akute febrile neutrophile Dermato*) ist ein sehr seltenes, oftmals rezidivierend auftretendes Krankheitsbild (bislang circa 100 beschriebenen Fälle), welches durch das plötzliche Auftreten von Fieber, Neutrophilie im peripheren Blut und Hautveränderungen (Papeln und Plaques mit dermalen Infiltration durch neutrophile Granulozyten) gekennzeichnet ist. Selten findet sich auch eine Beteiligung der Mund- und Pharynxschleimhaut [192]. Es werden die idiopathische/klassische (circa 60–80 % der Fälle, zumeist Frauen, am häufigsten im Rahmen von Entzündungserkrankungen der oberen Atemwege oder des Darms und in der Schwangerschaft), die Malignom-assoziierte (circa 20 % der Fälle, am häufigsten im Rahmen einer akuten myeloischen Leukämie) und die Medikamenten-induzierte (circa 5 % der Fälle, am häufigsten nach Behandlung mit Granulozyten-Kolonie-stimulierendem Faktor (G-CSF)) Form unterschieden. Die Behandlung des Sweet-Syndroms wird mit Immunsuppressiva durchgeführt [169].

2.2.3 Blasenbildende Autoimmundermatosen

Die sogenannten „Blasenbildenden Autoimmundermatosen“ sind seltene Erkrankungen der Haut und Schleimhaut, welche durch eine intra- oder subepidermale Blasenbildung gekennzeichnet sind. Ursächlich hierfür sind gegen bestimmte Strukturproteine der Dermis und Epidermis gerichtete Autoantikörper. Die Diagnose wird klinisch, serologisch und histopathologisch gestellt. Es werden 2 Gruppen dieser Erkrankungen unterschieden, Pemphigus (Inzidenz 1–2 Fälle pro 1 000 000 Einwohner im Jahr, entspricht 0,0001–0,0002 %) und Pemphigoid (Inzidenz 13 Fälle pro 1 000 000 Einwohner im Jahr, entspricht 0,0013 %). Therapeutisch werden immunsuppressive Substanzen verabreicht [171, 172].

Beim Pemphigus treten gegen die desmosomalen Strukturproteine Desmoglein 1 und 3 gerichtete Antikörper auf, woraus eine intraepitheliale, suprabasale akantolytische Blasenbildung resultiert. Während bei der häufig auftretenden Unterform des Pemphigus vulgaris oftmals Veränderungen der Mundschleimhaut auftreten (► **Abb. 4**), kommt es bei der seltener auftretenden Unterform des Pemphigus foliaceus nur selten zu Läsionen im Bereich der Mundhöhle. Bei der Sonderform des paraneoplastischen Pemphigus, welcher im Rahmen von neoplastischen Prozessen (z. B. B-Zell-Non-Hodgkin-Lymphom, chronisch lymphatische Leukämien) auftreten kann, kommt es ebenfalls zur intraepidermalen Blasenbildung mit Akantholyse, allerdings sind Autoantikörper hier gegen Plakin-Proteine gerichtet [171].

Beim Pemphigoid kommt es dagegen zu einer subepidermalen Blasenbildung, welche durch gegen Bestandteile des hemidesmosomalen Komplexes im Bereich der Basalmembran gerichtete Autoantikörper verursacht wird. Es werden unter anderem bullöses Pemphigoid (nur in 10–20 % der Fälle Affektion der Mundschleimhaut), Schleimhaut-Pemphigoid und vernarbendes (kein überwiegender Schleimhautbefall) Pemphigoid unterschieden. Der Augen-



► **Abb. 4** Blasenbildenden Autoimmundermatosen. Manifestation des Pemphigus vulgaris im Bereich des harten Gaumens (Bildmaterial aus [188]).

befall ist eine Komplikation des Pemphigoids, welcher zur Erblindung führen kann [172].

Weiterführende Informationen

Für medizinisches Fachpersonal: Dermatologische Fachliteratur sowie Leitlinien der Arbeitsgemeinschaft der Wissenschaftlichen Medizinischen Fachgesellschaften e.V. (AWMF; <http://www.awmf.org>).

Für betroffene Patientinnen und Patienten: Pemphigus + Pemphigoid Selbsthilfegruppe e.V. (<http://www.pemphigus-pemphigoid-selbsthilfe.de>)

2.2.4 PFAPA-Syndrom

Das nicht-hereditäre PFAPA-Syndrom (Synonym: *Marshall-Syndrom mit periodischem Fieber*) ist durch Periodische Fieberschübe mit einer Dauer von 3–6 Tagen, Aphthöse Stomatitis, Pharyngotonsillitis und zervikale Lymph-Adenitis sowie Abwesenheit von Diarrhoe, Brustschmerzen, Hautausschlägen und Arthritis charakterisiert. Die Diagnose ist nach der Eurofever/PRINTO-Klassifikation durch die Gegenwart von 7 dieser 8 Kriterien gegeben [66]. Das PFAPA-Syndrom kommt häufiger bei Jungen als bei Mädchen vor und manifestiert sich zumeist im Alter von 2–5 Jahren. Die Prävalenz der Erkrankung ist unklar – bislang sind mindestens 500 Fälle in der Fachliteratur dokumentiert. Pathogenetisch wesentlich scheint eine unkontrollierte Freisetzung des pro-inflammatorischen Zytokins Interleukin-1 β zu sein, die Ursache ist multifaktoriell. Therapeutisch kommen Kortikosteroide sowie die Tonsillektomie zum Einsatz, bei milden Verläufen oder zur Symptomlinderung NSAR. Therapierefraktäre Fälle (nach Tonsillektomie) sind selten [184].

Differenzialdiagnostisch kommen v. a. monogene autoinflammatorische Syndrome in Frage. Hierbei sind das familiäre Mittelmeerfieber (FMF, Mutationen im *MEFV*-Gen), das TNF-Rezeptor-assoziierte periodische Fieber-Syndrom (TRAPS, Mutationen im *TNFSF1A*-Gen), das Hyperimmunglobulin D-Syndrom/Mevalonsäure-Kinase-Syndrom (HIDS/MKD, Mutationen im *MVK*-Gen), und das Cryopyrin-assoziierte periodische Syndrom (CAPS, Mutationen im *NLRP3*-Gen) zu nennen. Bei CAPS ist weiterhin zwischen Familial cold autoinflammatory syndrome (FCAS), Muckle-Wells syndrome

(MWS), Chronic infantile neurological, cutaneous, and articular syndrome (CINCA) und Neonatal-onset Multisystem Inflammatory Disorder (NOMID) zu unterscheiden [184].

Weiterführende Informationen

Für medizinisches Fachpersonal: Pädiatrische Fachliteratur sowie Leitlinien der Arbeitsgemeinschaft der Wissenschaftlichen Medizinischen Fachgesellschaften e.V. (AWMF; <http://www.awmf.org>). Paediatric Rheumatology International Trials Organisation (PRINTO; <http://www.printo.it>).

2.2.5 Melkersson-Rosenthal-Syndrom

Die idiopathische orofaziale Granulomatose (OFG) beschreibt eine seltene chronische Entzündungserkrankung, welche die Miescher-Cheilitis (isolierte Cheilitis granulomatosa) und das Melkersson-Rosenthal-Syndrom zusammenfasst. Das Melkersson-Rosenthal-Syndrom ist durch die Symptom-Trias orofaziale Schwellung, Lingua plicata (circa 30–80 %) und anfallsartige periphere Fazialisparese (circa 30–90 %) charakterisiert und zählt mit einer Prävalenz von 4–8 Betroffenen zu 10 000 Personen (entspricht 0,04–0,08 %) zu den seltenen Erkrankungen. Nicht immer treten alle 3 Symptome gleichzeitig auf (circa 20–75 %). Die Ursache für dieses Syndrom ist unklar, es wird jedoch eine autosomal-dominante Vererbung vermutet. Frauen sind öfter als Männer von der Erkrankung betroffen, der Symptombeginn ist in der Regel im frühen Erwachsenenalter. Für Kinder sind bislang nur 30 Fälle des Melkersson-Rosenthal-Syndroms beschrieben. Diagnostisch beweisend ist das klinische Bild zusammen mit dem histologischen Nachweis einer Cheilitis granulomatosa. Therapeutisch kommen beim Auftreten von Symptomen orale und topische/intraläsionale Kortikosteroide zum Einsatz. Bei therapie-refraktären/rezidivierenden Verläufen werden andere immunsuppressive Substanzen eingesetzt, ggf. sollte auch eine chirurgische Fazialisdekompression evaluiert werden [44, 164].

Zu granulomatösen Erkrankungen, welche sich wie das Rhinoklerom oder die Granulomatose mit Polyangiitis (früher: M. Wegener) im Kopf-Halsbereich insbesondere in der Nase manifestieren, sei auf die Referate von Fabian Sommer und Stephan Hackenberg et al. in diesem Band verwiesen.

2.2.6 Morbus Adamantiades-Behcet

Die Adamantiades-Behcet-Krankheit ist eine autoimmune Systemerkrankung der kleinen Blutgefäße, welche gehäuft im östlichen Mittelmeerraum, Zentralasien und Ostasien auftritt. Dabei findet sich in der Türkei eine Prävalenz von bis zu 420 von 100 000 (0,42 %), wohingegen in den USA nur 5,2 von 100 000 Personen (0,0052 %) davon betroffen sind [9, 28]. Das Auftreten dieser Erkrankung ist mit einer genetischen Disposition (HLA-B51/B5) assoziiert und wird durch akute Infektionen und Umweltfaktoren provoziert. Die Erkrankung manifestiert sich zumeist in der 3. Lebensdekade. Klinisch finden sich typischerweise aphthöse Läsionen im Bereich der gesamten Mund- und Pharynxschleimhaut (98,5 % der Patienten), genitale Ulzerationen (63,7 % der Patienten), sowie Hautveränderungen (papulopustuläre Läsionen, Erythema nodosum; 62,5 % der Patienten), Arthropathien (53 % der Patienten) und okuläre Manifestationen (58,1 % der Patienten). Dabei können nahezu alle Strukturen des Auges betroffen sein, was unbehandelt

bereits nach wenigen Jahren zur Erblindung führen kann. In selteneren Fällen treten venöse Thrombosen (22,7 % der Patienten), neurologische bzw. psychiatrische Manifestationen (10,9 % der Patienten) oder eine gastrointestinale Beteiligung (11,6 % der Patienten) auf. Auch pulmonale, kardiale und renale Manifestationen sind beschrieben, schwere Verläufe zeigen sich bei 12 % der Patienten. Orale Aphthen werden hauptsächlich mit Chlorhexidin-Lösung behandelt, auch Lokalanästhetika, NSAR, oder 5-Aminosalicylsäure kommen zum Einsatz. Isolierte Läsionen können bspw. mit Silbernitrat geätzt werden. Darüber hinaus werden systemische immunsuppressive/-modulatorische Substanzen eingesetzt [80].

Weiterführende Informationen

Für medizinisches Fachpersonal: Leitlinie der Arbeitsgemeinschaft der Wissenschaftlichen Medizinischen Fachgesellschaften e.V. (AWMF; <http://www.awmf.org>).

Für betroffene Patientinnen und Patienten: Deutsche Rheumaliga (<http://www.rheuma-liga.de>), Deutsches Register M. Adamantides-Behcet (<http://www.behcet.de>), Behcet-Selbsthilfe (<http://www.behcet-selbsthilfe.de>).

2.2.7 Vago-glossopharyngeale Neuralgie

Beim Leitsymptom „Halsschmerzen“ ist bei primär unauffälligen klinischen und radiologischen Befunden auch an eine seltene vago-glossopharyngeale Neuralgie zu denken, für welche eine Inzidenz von bis zu 0,7 Fällen von 100 000 Einwohnern pro Jahr geschätzt wird [112]. Typisch sind hierbei blitzartig einschließende, manchmal aber auch länger anhaltende dumpfe Schmerzen im Bereich des Ohres, der Tonsille, des Larynx und/oder des Zungengrundes, welche durch Schlucken, Sprechen, Kauen oder Husten provoziert werden können. Begleitend können Bradykardie, Hypotonie, Synkopen oder sogar Asystolien auftreten. Interessanterweise sind Spontanremissionen in bis zu 80 % der Fälle beschrieben. Es wird vermutet, dass der vago-glossopharyngealen Neuralgie eine neurovaskuläre Kompression durch die A. cerebelli posterior oder die A. vertebralis zugrunde liegt. Therapeutisch werden Carbamazepin und Gabapentin angewandt. Alternativ kann eine mikrochirurgische Dekompression der Nerven zur Symptomkontrolle führen [106].

Zu weiteren neurologischen Erkrankungen, welche sich z. B. in Form von Dystonien oder Myoklonien im Bereich der Zungen-, Gaumen- und Rachenmuskulatur manifestieren können, sei auf die neurologische Fachliteratur verwiesen.

Weiterführende Informationen

Für medizinisches Fachpersonal: Leitlinie der Arbeitsgemeinschaft der Wissenschaftlichen Medizinischen Fachgesellschaften e.V. (AWMF; <http://www.awmf.org>).

Für betroffene Patientinnen und Patienten: Deutsche Schmerzgesellschaft (<https://www.schmerzgesellschaft.de>).

2.3 Seltene Neoplastische Erkrankungen

Neubildungen in Mundhöhle und Pharynx sind in vielen Fällen gutartig. Die Tornwaldt-Zyste (Bursa pharyngealis) gilt dabei mit einer geschätzten Prävalenz von bis zu 4 % in der Bevölkerung als die häufigste angeborene Raumforderung des Nasenrachenraumes [135]. Weitere Beispiele für benigne Neoplasien in diesem Bereich sind

Papillome, Fibrome, Hämangiome, Lipome, Rhabdomyome, Leiomyome, Chondrome und Osteome. Weitaus seltener (weniger als 1 % aller Kopf-Halstumore) finden sich im Nasopharynx juvenile Angiofibrome, welche dem erfahrenen Hals-Nasen-Ohrenarzt jedoch bestens vertraut sind [129]. Allerdings ist auch die Prävalenz von Präkanzerosen wie Leukoplakien oder Erythroplakien in diesem Bereich hoch und wird weltweit auf 1–5 % geschätzt, wovon Leukoplakien mit einer Prävalenz von circa 2 % dabei am häufigsten zu finden sind. Über 90 % aller bösartigen Neoplasien im Kopf-Halsbereich sind Plattenepithelkarzinome. Karzinome des Larynx (in Deutschland aktuell 4,3 Neuerkrankungen bei 100 000 Personen pro Jahr, entspricht 0,0043 %), des Oropharynx und der Mundhöhle (in Deutschland aktuell 4,3 Neuerkrankungen bei 100 000 Personen pro Jahr, entspricht 0,0043 %), der Lippe (in Deutschland aktuell 1,8 Neuerkrankungen bei 100 000 Personen pro Jahr, entspricht 0,0018 %), des Hypopharynx (in Deutschland aktuell 1,7 Neuerkrankungen bei 100 000 Personen pro Jahr, entspricht 0,0017 %) und des Nasopharynx (in Deutschland aktuell 0,5 Neuerkrankungen bei 100 000 Personen im Jahr, entspricht 0,0005 %) sind zwar nominal selten, zusammengenommen stellt das „Kopf-Hals-Plattenepithelkarzinom“ jedoch die sechsthäufigste maligne Tumorerkrankung weltweit dar. Bei der Behandlung dieser Malignome kommen nach wie vor überwiegend multimodale Konzepte zum Einsatz, welche chirurgische, strahlentherapeutische und medikamentöse Therapieformen enthalten. Dabei gewinnen zunehmend auch immun- und protonentherapeutische Ansätze an Bedeutung [198]. Darüber hinaus werden Lymphome als zweithäufigste primäre maligne Tumorerkrankung im Kopf-Halsbereich diagnostiziert [193]. Insgesamt hat ein Viertel aller extranodalen Lymphome seinen Ursprung in der Kopf-Halsregion. Die Therapie dieser bösartigen Tumore erfolgt in der Regel durch die Kolleginnen und Kollegen der Medizinischen Onkologie. In diesem Zusammenhang sei auf die einschlägige Fachliteratur und die aktuellen Leitlinien der Arbeitsgemeinschaft der Wissenschaftlichen Medizinischen Fachgesellschaften e.V. (AWMF; <http://www.awmf.org>) verwiesen. Weitere seltene gutartige und bösartige neoplastische Erkrankungen, welche nicht nur Lippe, Mundhöhle und Pharynx betreffen können, sondern auch in den Halsweichteilen auftreten, werden im vorliegenden Referat unter 3.3. erörtert.

3. Halsweichteile

3.1 Seltene Anatomische Anomalien und Fehlbildungen

Im Bereich der Halsweichteile ist in Bezug auf anatomische Anomalien und Fehlbildungen in erster Linie an mediane und laterale Halszysten oder -fisteln zu denken, für welche eine Prävalenz von ungefähr 5 bzw. 2 % in der Bevölkerung angenommen wird [2]. Als Extremform eines Relikts der Embryonalzeit ist in diesem Zusammenhang das äußerst seltene Auftreten eines unreiferen Zwillingss innerhalb des reiferen Zwillingsgeschwisters (*Fetus in fetu*) im Bereich des Halses zu erwähnen, für welches es nur einzelne Fallberichte gibt [207, 213]. Deutlich häufiger hingegen ist die als Schiefhals (Torticollis) bezeichnete kongenitale oder erworbene Fehlhaltung des Halses, welche circa 0,5 % der Bevölkerung betrifft und *per definitionem* somit nicht als seltene Erkrankung gilt [51]. Eine möglicherweise unterdiagnostizierte Ursache für einen Torticollis ist die schmerzbedingte Schonhaltung des Halses aufgrund einer ent-

zündlich-bedingten atlanto-axialen Subluxation, welche im Rahmen von Infektionen der oberen Atemwege oder nach chirurgischen Eingriffen im Kopf-Halsbereich auftreten kann. Diese Erkrankung wird bekanntermaßen nach dem französischen Chirurgen Pierre Grisel als Grisel-Syndrom (Synonym: Torticollis atlantoepistrophealis, Watson-Jones-Krankheit) bezeichnet [54]. Der folgende Abschnitt dieses Referats befasst sich mit nominal seltenen anatomischen Anomalien und Fehlbildungen der Halsweichteile.

3.1.1 Lymphatische und arteriovenöse Malformationen

Irreguläre anatomische Verläufe oder Aneurysmen von Halsgefäßen sind zwar nicht selten, aber bei der präoperativen Planung für den Kopf-Halschirurgen mitunter von entscheidender Bedeutung. Weiterhin wird die Prävalenz von kongenitalen vaskulären Malformationen in der Bevölkerung auf 4–5 % geschätzt, wovon ungefähr 60 % den Kopf-Halsbereich betreffen [71]. Entsprechend der Klassifikation der International Society for the Study of Vascular Anomalies (ISSVA) werden vaskuläre Malformationen ihren hämodynamischen Eigenschaften gemäß unterteilt. Kapilläre, venöse und lymphatische „Low-flow“-Läsionen können dabei nicht nur isoliert, sondern auch zusammen mit anderen anatomischen Anomalien auftreten, bspw. im Rahmen des Klippel-Trénaunay-, des Sturge-Weber- oder des Proteus-Syndroms auftreten. Ähnlich verhält es sich mit arteriovenösen „High-flow“-Läsionen, wie sie unter anderem beim Parkes-Weber- oder CLOVES-Syndrom zu finden sind. Während kapilläre (Prävalenz 0,3 %), venöse (Prävalenz circa 1 %; früher kavernoöses Hämangiom) und kombinierte vaskuläre Malformationen in der Bevölkerung vergleichsweise häufig vorkommen, zählen lymphatische (Prävalenz circa 0,01 %; früher Lymphangiom) und arteriovenöse (Prävalenz circa 0,01 %; früher arteriovenöses Hämangiom) Malformationen oder Fisteln zu den seltenen Erkrankungen.

Lymphatische Malformationen sind angeborene Fehlbildungen des Lymphgefäßsystems [72]. Sie entstehen durch Defekte in der embryonalen Lymphangiogenese. Die genauen pathogenetischen Zusammenhänge sind jedoch unklar. Im Bereich des Halses werden lymphatische Malformationen auch als *Zystisches Hygrom* bzw. *Hygroma cysticum* oder *Lymphangioma colli* bezeichnet, wo sie am häufigsten (in ungefähr 75 % der Fälle) zu finden sind [38]. Zumeist treten diese Malformationen sporadisch und unifokal auf. Palpatrisch stellen sich Lymphangiome weich, pulslos und nicht druckdolent dar. Nicht selten schimmern sie bläulich durch die Haut. Neben kosmetischen Beeinträchtigungen können sie erhebliche Funktionseinschränkungen (z. B. Kopfdrehung, Mundöffnung) bis zur Verlegung der Atemwege verursachen. Komplikationen treten insbesondere bei Infektionen dieser Malformationen auf, welche oftmals eine akute Größenzunahme der Läsionen zur Folge haben. Die Diagnosestellung erfolgt sonografisch und MR-tomografisch anhand ihrer morphologischen und hämodynamischen Eigenschaften. Abhängig von ihrem strukturellen Aufbau werden hier solide bzw. mikro- (Zystendurchmesser von weniger als 2 cm) und makrozystische (Zystendurchmesser von mehr als 2 cm) Lymphangiome unterschieden. Therapeutisch kommt neben der Chirurgie (v. a. bei soliden Läsionen) insbesondere bei mikro- und makrozystischen Läsionen die Sklerotherapie (z. B. mit Picibanil (OK-432; Chungai Pharmaceutical Co., Tokyo, Japan), Ethanol, Bleomycin oder Doxycyclin) in Betracht [10]. In besonders komplexen Fällen kann der

Einsatz von mTOR-Inhibitoren wie Sirolimus sinnvoll sein, welcher derzeit in klinischen Studien untersucht wird [210].

Arteriovenöse Malformationen und -fisteln sind angeborene Gefäßfehlbildungen, bei welchen Blut aus dem arteriellen Gefäßsystem unter Umgehung des Kapillarsystems direkt in das venöse Gefäßsystem überführt wird. Mit ihrem typischen infiltrativen Wachstumsverhalten können sie umgebendes Gewebe einschließlich Knochen zerstören, wobei massive, lebensbedrohliche Blutungsereignisse auftreten können. Extrakranielle arteriovenöse Malformationen treten bevorzugt im Kopf-Halsbereich auf. Diagnostisch werden MR- und CT-Angiografie eingesetzt, mit welchen sich Hämodynamik und Invasivität der Läsionen gut beurteilen lassen. Die Therapie dieser Läsionen erfolgt über eine transarterielle, -venöse bzw. -kutane Embolisation oder über die chirurgische Entfernung sowie über Kombinationen aus beiden Behandlungsmodalitäten [109].

Weiterführende Informationen

Für medizinisches Fachpersonal: International Society for the Study of Vascular Anomalies (<https://www.issva.org>), Deutsche interdisziplinäre Gesellschaft für Gefäßanomalien e.V. (<https://diggefa.de>).

Für Patientinnen und Patienten: Bundesverband Angeborene Gefäßfehlbildungen e.V. (www.angiodysplasie.de).

3.1.2 Angeborene Halsspalte

Die angeborene Halsspalte (englisch: congenital midline cervical cleft; CMCC) ist eine sehr seltene anatomische Anomalie des vorderen Halsbereiches. Diese Malformation wurde erstmals Mitte des 19. Jahrhunderts von dem Heidelberger Anatomen Hubert von Luschka beschrieben [77], bevor sie im Jahr 1925 von Bailey auch der englischsprachigen Leserschaft vorgestellt wurde [76]. Zu ihrer Pathogenese wird ein Vielzahl unterschiedlicher Hypothesen diskutiert – nach vorherrschender Meinung ist eine aufgrund von mechanischen oder vaskulären Faktoren mangelnde intrauterine Fusion der fazialen Fortsätze des ersten und zweiten Kiemenbogens für diese Entwicklungsstörung verantwortlich [11]. Neuere Untersuchungen deuten darauf hin, dass Polymorphismen einzelner Nukleotide an der Entstehung der angeborenen Halsspalte ursächlich sein könnten [132].

Bislang sind etwas mehr als 200 Fälle angeborener Halsspalten bekannt, von welchen nur wenige mit anderen Spaltbildungen im Bereich der Mittellinie des Körpers vergesellschaftet sind [30]. Mädchen scheinen häufiger davon betroffen zu sein als Jungen [11]. Zur Vermeidung von Kontrakturen im Bereich des Halses und aus kosmetischen Gründen wird eine frühzeitige chirurgische Exzision der Fehlbildung und ein Defektverschluss mittels W- oder Z-Plastiken empfohlen [12].

Weiterführende Informationen

Für medizinisches Fachpersonal: [153]

3.1.3 Hypertrichose der Halsvorderseite

Eine vermehrte Behaarung der Halsvorderseite (Synonym: Ziegenbart-Hypertrichose) ist eine lokalisierte Form der Hypertrichose, welche auf den Bereich der Halshaut auf Höhe der Prominentia laryngis begrenzt ist. Diese Erkrankung kann erblich bedingt oder

erworben sein und sich bereits von Geburt an bzw. später in der Kindheit manifestieren. Bislang wurden mindestens 40 Fälle einer isolierten Hypertrichose der Halsvorderseite beobachtet [21, 148] [42, 61, 133, 157, 196, 201]. In 30 % dieser Fälle lag unter anderem eine Assoziation mit einer peripheren sensomotorischen Neuropathie und geistiger Retardierung vor. Die Ursache für diese Erkrankung ist nicht bekannt. Therapeutisch wird eine Epilation zur Verminderung des abnormen Haarwuchses eingesetzt.

Weiterführende Informationen

Für medizinisches Fachpersonal: [133]

3.1.4 Familiäre mediane Halszyste

Wie einleitend erwähnt stellt die mediane Halszyste (Synonym: Zyste des Ductus thyreoglossus) mit einer Prävalenz von etwa 5 % in der Bevölkerung die am häufigsten auftretende Fehlbildung im Bereich des Halses dar [2]. Diese zystische Läsion basiert bekanntermaßen auf einer Persistenz des Ductus thyreoglossus und wird im Kindesalter in der Regel als schmerzlose, prall-elastische Schwellung vor dem Zungenbein auffällig, oftmals zusammen mit Schluckbeschwerden oder im Rahmen einer Superinfektion. Als sonografische Kriterien für das Vorliegen einer medianen Halszyste gelten eine irreguläre, schlecht definierte Zystenwandung sowie intraläsionale Septierungen mit flüssigen und soliden Anteilen [94]. In seltenen Fällen kann im Zystenepithel ein papilläres Schilddrüsenkarzinom aufgefunden werden [18, 141, 199].

Während die meisten Fälle dieser Erkrankung sporadisch auftreten, gibt es interessanterweise auch äußerst seltene erbliche Formen, welche bislang in mindestens 9 Familien mit insgesamt 30 betroffenen Personen beobachtet wurden [154, 170]. Dabei wurden neben autosomal-rezessiven Erbgängen mehrheitlich autosomal-dominante Formen beschrieben. Die genaue genetische Ursache dieser familiären Form der medianen Halszyste ist jedoch ungeklärt.

Den gegenwärtigen Behandlungsstandard stellt nach wie vor die komplette chirurgische Exzision der medianen Halszyste einschließlich der Entfernung des medianen Anteils des Zungenbeins und gegebenenfalls von Anteilen der Zunge dar (Operation nach Sistrunk mit unterschiedlichen Modifikationen; [181]). Hierdurch kann die Rezidivrate nach Operation auf unter 5 % gesenkt werden [48]. Daneben geben neuere klinische Untersuchungen Hinweise darauf, dass auch sklerotherapeutische Ansätze (z. B. mit Ethanol oder OK-432) in diesem Zusammenhang erfolgreich sein können [32, 194].

3.2 Seltene Nicht-Neoplastische Erkrankungen

Die Behandlung phlegmonöser oder abszedierender Entzündungen der Halsweichteile sowie von Hämatomen oder Seromen in dieser Körperregion, welche z. B. im Rahmen postoperativer Komplikationen auftreten können, gehört für den erfahrenen Hals-Nasen-Ohrenarzt und Kopf-Hals-Chirurgen zur Routine. Zu nicht-neoplastischen Pathologien, welche sich wie die IgG4-assoziierte Erkrankung im Kopf-Halsbereich insbesondere in den Speicheldrüsen manifestieren, sei auf das Referat von Claudia Scherl in diesem Referateband verwiesen. Thrombosen der Vena jugularis interna, die gefürchtete nekrotisierende Fasziitis oder seltene nicht-neoplastische Pathologien, welche sich primär in den Lymphknoten oder als

Pseudotumoren manifestieren, stellen jedoch „exotischere“ Befunde im Halsbereich dar und sollen im Folgenden näher betrachtet werden.

3.2.1 Thrombose der Vena jugularis interna

Blutgerinnsel in tiefen Venen treten in der Bevölkerung jährlich mit einer Inzidenz von 1 zu 1000 Personen auf, wovon lediglich 4–10 % der Ereignisse die obere Extremität betreffen. Während die Vena subclavia (circa 62 %) hierbei vergleichsweise häufig affektiert ist, findet sich die Vena jugularis interna (ähnlich wie die Vena axillaris) nur in circa 45 % der Fälle thrombosiert [43]. Die Thrombose der Vena jugularis interna ist mit einer Inzidenz von 0,018–0,0045 % pro Jahr somit als seltene Erkrankung einzustufen.

Als Risikofaktoren für die Jugularvenenthrombose gelten insbesondere die Anlage zentraler Venenkatheter oder Herzschrittmacher, aber auch eine tumorbedingte Hyperkoagulabilität des Blutes und inhalierter Tabakrauch. Daneben können auch genetische Ursachen für eine Hyperkoagulabilität des Blutes wie eine Faktor-V-Leiden-Mutation oder Medikamente (z. B. hochdosierte Kortikosteroide) die Thrombusbildung fördern [187]. Zumeist verläuft dieses Krankheitsbild asymptomatisch oder ist mit unspezifischen Symptomen wie Schwellung oder Schmerzen im Bereich des Halses vergesellschaftet [118, 167]. Zu den typischen Komplikationen gehören das post-thrombotische Syndrom, chronisch venöse Insuffizienz und die Thrombophlebitis. Lungenembolien oder das *Superior-Vena-Cava-Syndrom* treten aber nur selten auf. Die Kompressionssonografie zusammen mit der Doppler-/farbkodierten Duplexsonografie ist mit einer Sensitivität von 97 % und einer Spezifität von 96 % das Diagnostikum der Wahl [49]. Bei der Initialbehandlung der Jugularvenenthrombose kommen unfraktionierte bzw. niedermolekulare Heparine, aber auch neue orale Antikoagulantien (NOAC) wie Rivaroxaban oder Apixaban zum Einsatz. Die Erhaltungstherapie wird mit Vitamin-K-Antagonisten oder NOAC mindestens bis zur Beseitigung der Ursache fortgeführt (siehe aktuelle AWMF-Leitlinie Venenthrombose und Lungenembolie) [83, 97].

Eine sehr seltene Ursache für eine Thrombose der V. jugularis interna kann eine durch eine Entzündung im Rachenraum hervorgerufene Septikämie darstellen, was nach dem Erstbeschreiber André-Alfred Lemierre als Lemierre-Syndrom bezeichnet wird. Die häufigsten Erreger hierbei sind *Fusobacterium necrophorum* und andere Fusobakterien, weniger häufig auch Streptokokken, Staphylokokken, Enterokokken, und *Klebsiella pneumoniae* [113]. Eine klinisch eindeutige Symptomatik besteht beim Lemierre-Syndrom nicht. Metastatische Abszesse in Gelenken, der Lunge und des Gehirns sind gefürchtete Komplikationen. Die Mortalität des Lemierre-Syndroms liegt zwischen 2 und 10 % [33]. Die Behandlung beinhaltet eine gezielte antibiotische und antithrombotische Therapie sowie gegebenenfalls eine chirurgische Sanierung von Infektionsherden [113].

Weiterführende Informationen

Für medizinisches Fachpersonal: Leitlinie der Arbeitsgemeinschaft der Wissenschaftlichen Medizinischen Fachgesellschaften e.V. (AWMF; <http://www.awmf.org>).

Für betroffene Patientinnen und Patienten: Deutsche Gefäßliga (<http://www.deutsche-gefaessliga.de>)

3.3.2 Nekrotisierende Fasziiitis

Die nekrotisierende Fasziiitis ist eine lebensbedrohliche, bakterielle Infektionserkrankung, welche sämtliche Faszien des Körpers betreffen kann und durch eine fulminante Ausbreitung von Kolliquationsnekrosen im Bereich dieser Strukturen gekennzeichnet ist [64]. Zumeist wird sie durch Bagatelltraumata entstandene Mischinfektionen unterschiedlichster anaerober und aerober Erreger hervorgerufen (Typ I), allerdings ist auch eine alleinige Infektion mit β -hämolisierenden Streptokokken der Gruppe A, gegebenenfalls zusammen mit Staphylokokkus aureus oder Staphylokokkus epidermidis als Krankheitsursache möglich (Typ II; [69]). Mit einer Inzidenz von 0,2 bis 400 zu 100 000 Personen im Jahr zählt sie zu den seltenen Erkrankungen, wovon lediglich 1–10 % primär im Kopfhalsbereich auftreten und einen odontogenen Fokus haben [74].

Hinweisend auf das Vorliegen einer nekrotisierenden Fasziiitis kann ein außerordentlicher lokaler Schmerz sein, welcher durch Ischämien im Bereich der Faszien verursacht wird. Erst in fortgeschrittenen Krankheitsstadien werden Hautveränderungen sichtbar, welche von ödematösen und erythematösen Veränderungen bis hin zu lividen, landkartenähnlichen Hautnekrosen reichen. Krepitationen deuten auf das Vorliegen von Mischinfektionen hin. In der CT-Bildgebung zeigen sich Gewebeschmelzungen und Luftansammlungen. Differenzialdiagnostisch von der nekrotisierenden Fasziiitis abzugrenzen sind der Gasbrand (ausgelöst durch Clostridium perfringens und Subtypen) und das Streptokokken-assoziierte toxische Schocksyndrom. In diesem Zusammenhang wurde der sogenannte „Laboratory Risk Indicator for Necrotizing Fasciitis (LRINEC)-Score“ (► **Tab. 2**; [211]) entwickelt, dessen Bedeutung jedoch kontrovers diskutiert wird [89]. Als Risikofaktoren gelten ein Lebensalter von mehr als 65 Jahren sowie Vorerkrankungen wie Diabetes mellitus, Immunsuppression, eine periphere arterielle Verschlusskrankheit und Vaskulitiden. Für den klinischen Verlauf des Krankheitsbildes ist eine frühzeitige Diagnosestellung sowie eine entschiedene therapeutische Intervention entscheidend.

Zur Behandlung der nekrotisierenden Fasziiitis kommt eine kalkulierte Mehrfach-Antibiotikatherapie, das radikale chirurgische Débridement des betroffenen Gewebes (welches nicht selten im Verlauf mehrfach erfolgen muss) sowie die intensivmedizinische Behandlung des Patienten zum Einsatz. Hierdurch kann die Letalität dieser Erkrankung auf unter 20 % gesenkt werden [191], bei Therapieverzögerung steigt sie jedoch auf über 75 % [104]. Der Nutzen einer hyperbaren Sauerstofftherapie oder einer intravenösen Immunglobulin-Applikation ist aufgrund mangelnder randomisierter prospektiver Studien umstritten [91].

Weiterführende Informationen

Für medizinisches Fachpersonal: [91].

3.2.3 Gutartige Lymphknotenerkrankungen und Pseudotumore

Im Rahmen der Rosai-Dorfman-Krankheit kommt es bei Kindern und jungen Erwachsenen vornehmlich bilateral in zervikalen Lymphknoten zu einer überschießenden Ansammlung von Histiozyten, welche eine massive, schmerzlose Lymphadenopathie zur Folge hat. Daneben tritt bei den betroffenen Patienten Fieber auf und in 40 % der Fälle kommt es auch zu extranodalen Manifestationen, welche alle Teile des Körpers betreffen können, insbesondere das zentrale Ner-

► **Tab. 2** LRINEC Score.

| Laborparameter | Wert | Einheit | Punktwert |
|----------------|---------------|------------------------|-----------|
| CRP | < 15 | mg/dl | 0 |
| | > 15 | mg/dl | 4 |
| Leukozyten | < 15 000 | Zellen/mm ³ | 0 |
| | 15 000–25 000 | Zellen/mm ³ | 1 |
| | > 25 000 | Zellen/mm ³ | 2 |
| Hämoglobin | > 13,5 | g/dl | 0 |
| | 11,0–13,5 | g/dl | 1 |
| | < 11,0 | g/dl | 2 |
| Natrium | > 135 | mmol/l | 0 |
| | < 135 | mmol/l | 2 |
| Kreatinin | < 1,6 | mg/dl | 0 |
| | > 1,6 | mg/dl | 2 |
| Glukose | < 180 | mg/dl | 0 |
| | > 180 | mg/dl | 1 |

Der „Laboratory Risk Indicator For Necrotizing Fasciitis“ (LRINEC) ist gezeigt. Ein Summenpunktwert von 6 oder mehr deutet bei klinischem Verdacht auf das Vorliegen einer nekrotisierenden Fasziiitis hin [211].

vensystem. Die Diagnosestellung dieser Erkrankung erfolgt histopathologisch, ihre Ätiologie und Pathogenese sind noch immer weitgehend unklar. In der Regel heilt die Rosai-Dorfman-Krankheit spontan aus, symptomatisch werden chirurgische Maßnahmen und immunsuppressive Medikamente eingesetzt [25].

Auch bei der Kimura-Krankheit kommt es insbesondere bei jungen asiatischen Erwachsenen zu einer unilateralen, schmerzlosen, zervikalen Lymphadenopathie, welche jedoch durch eine Lymphknoteninfiltration mit eosinophilen Granulozyten charakterisiert ist. Zusätzlich finden sich im peripheren Blut eine Eosinophilie sowie erhöhte IgE-Spiegel. Darüber hinaus werden in der Hälfte der Patienten renale und kutane Manifestationen beobachtet. Auch die großen Kopfspeicheldrüsen können affiziert sein. Die Diagnose dieser Erkrankung wird ebenfalls histopathologisch gestellt. Ihre Ursache ist nicht bekannt. Therapeutisch kommen die chirurgische Exzision der betroffenen Lymphknoten, Radiotherapie, Immunsuppressiva und Antihistaminika zum Einsatz. In den meisten Fällen kommt es zur Spontanheilung, in 25 % der Fälle werden jedoch Rezidive beobachtet [161].

Als Morbus Castleman wird eine sehr seltene, gutartige lymphoproliferative Erkrankung bezeichnet, welche mit einer Prävalenz von etwa 2,4 zu 100 000 Personen in der Bevölkerung auftritt und mit viralen Infektionen, z. B. mit humanem Herpesvirus-8 (HHV-8), vergesellschaftet ist. Dabei wird die lokalisierte Form, welche lediglich eine Gruppe von Lymphknoten betrifft, von der multizentrischen Form, bei welcher mehrere Lymphknotengruppen befallen sind und oftmals HIV-Patienten betrifft, unterschieden. Neben einer Lymphadenopathie kommt es bei den erkrankten Patienten zu unspezifischen Symptomen wie Abgeschlagenheit, Fieber und

Gewichtsverlust, bei der multizentrischen Form auch zu Hepatosplenomegalie und dem *POEMS-Syndrom*. Pathogenetisch relevant scheint eine übermäßige Freisetzung von Zytokinen, insbesondere von Interleukin-6, zu sein. Die Diagnose wird histologisch gestellt. Bei der lokalisierten Form des M. Castleman führt die vollständige chirurgische Entfernung der befallenen Lymphknoten in den meisten Fällen zur Ausheilung. Die multizentrische Form wird medikamentös (bspw. mit Chemotherapeutika, Immunmodulatoren und antiviralen Therapeutika) behandelt. Ihre Prognose ist schlecht. Eine maligne Entartung ist möglich [88, 124].

Inflammatorische Pseudotumore sind gutartige Prozesse mit infiltrativem Charakter, welche sich in variablem Ausmaß aus Lymphozyten, Plasmazellen, Makrophagen, Fibroblasten sowie eosinophilen und neutrophilen Granulozyten zusammensetzen und bezüglich des makroskopischen Aspekts zunächst an bösartige Neoplasien erinnern. Ihre Ätiologie ist nach wie vor ungeklärt, autoimmune Prozesse (mit IgG4-Assoziation), Infektionen (bspw. mit Mykobakterien, *Rhodococcus equi*, *Klebsiella rhinoscleromatis*), Fremdkörper und Traumata werden als Krankheitsauslöser diskutiert. Zumeist finden sich diese Pseudotumore in der Lunge, sie können jedoch ubiquitär und somit auch im Kopf-Halsbereich auftreten. Zur Behandlung dieser Erkrankung werden vornehmlich Kortikosteroide und chirurgische Maßnahmen eingesetzt, bei Nichtansprechen auf Kortikosteroide und Inoperabilität auch Strahlentherapie [108].

3.3 Seltene Neoplastische Erkrankungen

Lokalisierte Schwellungen im Bereich der Halsweichteile sind oftmals durch Größenveränderungen der zervikalen Lymphknoten bedingt. Ätiopathogenetisch sind hierfür häufig bakterielle oder virale Infektionen verantwortlich. Nicht selten präsentieren sich auf diese Weise allerdings auch maligne Erkrankungen in Form von Lymphknotenmetastasen oder Lymphomen. Darüber hinaus ist im Halsbereich das Auftreten von Atheromen (Gesamtprävalenz 20 %, davon 80 % im Kopf-Halsbereich), Hämangiomen (Gesamtprävalenz 3–5 %, davon 60 % im Kopf-Halsbereich) und Lipomen (Gesamtprävalenz 2 %, davon 15–20 % im Kopf-Halsbereich) häufig. Als seltene Extremform einer Fettansammlung im Kopf-Halsbereich gilt die familiäre symmetrische Lipomatose (Madelung-Erkrankung). Ihre genaue Prävalenz ist jedoch unklar [41]. Sehr selten können im Halsbereich auch aus Relikten des fetalen braunen Fettgewebes gutartige Tumore entstehen, welche als Hibernome bezeichnet werden und bei vollständiger Resektion nicht rezidivieren [202]. Im letzten Abschnitt des vorliegenden Referats sollen nun weitere seltene neoplastischen Erkrankungen des Halses erörtert werden. Neoplasien der Speicheldrüsen werden im Referat von Claudia Scherl diskutiert. Zu Neubildungen der Halshaut sei auf die dermatologische Fachliteratur sowie auf die aktuellen Leitlinien der Arbeitsgemeinschaft der Wissenschaftlichen Medizinischen Fachgesellschaften e.V. (AWMF; <http://www.awmf.org>) verwiesen.

3.3.1 Hamartom

Bei Hamartomen handelt es sich um gutartige, zumeist angeborene Neubildungen, welche aus einer unausgewogenen Zusammensetzung ortsständiger reifer Gewebe bestehen und somit an jeder Stelle des Körpers auftreten können. Im Bereich des Halses sind diese Pseudotumore mit einer Inzidenz von 1 zu 10 000 Personen

pro Jahr sehr selten zu finden [114]. Im Bereich der Zunge stellen sie nach Hämangiomen und Lymphangiomen allerdings die dritthäufigste Neoplasie im Kindesalter dar [117]. Es wird zwischen mesenchymalen und epithelialen Hamartomen unterschieden. Bei vollständiger chirurgischer Exzision kommt es in der Regel zu keinen Rezidiven [163].

Das PTEN-Hamartom-Tumor-Syndrom fasst mehrere Krankheitsbilder zusammen, bei welchen es durch autosomal-dominant vererbte Mutationen im Tumor-Suppressor-Gen PTEN über eine Aktivierung des PI3K/AKT-Signalweges unter anderem zum Auftreten von multiplen Hamartomen kommt [78]. Das Cowden-Syndrom (Prävalenz: 1 zu 200 000 Personen) ist dabei zudem mit dem Auftreten von gutartigen und bösartigen Tumoren von Schilddrüse, Brust und Endometrium sowie von Nierenzellkarzinomen, Kolonkarzinomen und Melanomen vergesellschaftet. Betroffenen Patienten weisen darüber hinaus oftmals eine Makrozephalie (Kopfumfang > 97. Perzentile) und Hautanomalien auf [151]. Beim Bannayan-Riley-Ruvalcaba-Syndrom kommt es charakteristischerweise zu intestinalen hamartomartigen Polypen, Makrozephalie und Hyperpigmentierung im Bereich des männlichen Genitals [95].

Das Proteus/Proteus-like-Syndrom ist durch eine Punktmutation des AKT-1-Gens (*downstream* von PTEN) charakterisiert und zeichnet sich durch überschießendes Wachstum von Knochen, Haut und anderen Geweben aus [36]. Auch Autismusspektrum-Erkrankungen mit Makrozephalie weisen in 10–20 % der Fälle eine PTEN-Mutation auf. Das Lhermitte-Duclos-Syndrom ist eine Variante des Cowden-Syndroms, bei welcher es im Erwachsenenalter zu hamartomartigen Neubildungen im Bereich des Kleinhirns kommt. Klinisch finden sich bei betroffenen Patienten Ataxie, Krampfanfälle und erhöhter Hirndruck. Die kindliche juvenile Polyposis (im Darmbereich) ist sehr selten und weist unter anderem ebenfalls Mutationen im PTEN-Gen auf [150].

Weiterführende Informationen

Für medizinisches Fachpersonal: Leitlinie der Arbeitsgemeinschaft der Wissenschaftlichen Medizinischen Fachgesellschaften e.V. (AWMF; <http://www.awmf.org>).

Für betroffene Patientinnen und Patienten: Selbsthilfe CoBaLd (<http://www.shg-cobald.de>).

3.3.2 Teratome

Teratome sind angeborene Keimzelltumore, welche Gewebebestandteile aus Ektoderm, Mesoderm und Endoderm beinhalten [103]. Sie weisen eine Inzidenz von 1 zu 40 000 Personen pro Jahr auf, wovon etwa 5 % in der Halsregion zu finden sind [13]. Die überwiegende Mehrheit dieser Neoplasien wird bei Neugeborenen und Kindern (circa 90 %) diagnostiziert und behandelt. Im Erwachsenenalter sind sie selten (circa 10 %; [101]). Teratome kommen zumeist als sogenannte reife, zystische (= Dermoid/Dermoidzyste) oder solide gutartige Tumore vor, welche allerdings das Potenzial zur malignen Entartung besitzen. In etwa 5 % der Fälle finden sich sogenannte unreife, bösartige Teratome.

Teratome des Halses sind häufig anterolateral gelegen und können bereits die intrauterine Entwicklung des Foeten durch eine Kompression des Speisewegs beeinträchtigen bzw. bei der Geburt eine Verlegung des Luftweges verursachen. Die Diagnosestellung sollte deshalb bereits *in utero* mithilfe von Sonografie und Magne-

tresonanztomografie erfolgen. Peripartal sollte eine umgehende, komplette chirurgische Exzision der Tumore durchgeführt werden, bei stark vaskularisierten Neoplasien gegebenenfalls nach prä-operativer Gefäßembolisation [180]. Bösartige unreife Tumore werden zusätzlich chemotherapeutisch behandelt, Alpha-Fetoprotein (AFP) dient als posttherapeutischer Verlaufsparemeter [56, 203]. Der Einfluss von Immuncheckpoint-Inhibitoren auf unreife Teratome, welche als „kalte, vom Immunsystem verlassene“ Tumore gelten [24], ist bislang nicht geklärt.

Weiterführende Informationen

Für medizinisches Fachpersonal: Leitlinie der Arbeitsgemeinschaft der Wissenschaftlichen Medizinischen Fachgesellschaften e.V. (AWMF; <http://www.awmf.org>).

3.3.3 Schwannome

Schwannome (Synonym: Neurolemmome, benigner Nervenscheidentumor; der maligne periphere Nervenscheidentumor wird in Kapitel 3.3.8 behandelt) sind langsam wachsende, gutartige Tumore der Schwannzellen, welche periphere Nerven umgeben. Diese Neubildungen weisen eine Inzidenz von 1–9 pro 100 000 Personen im Jahr auf, wovon sich zwischen 25–45 % im Kopf-Halsbereich finden [31, 39]. Der Erkrankungsgipfel liegt zwischen der vierten und sechsten Lebensdekade. Dabei gehen die meisten Schwannome vom vestibulären Anteil des N. vestibulocochlearis aus, seltener nehmen sie ihren Ursprung vom N. vagus, N. trigeminus, N. facialis, N. glossopharyngeus, N. accessorius, N. hypoglossus oder dem sympathischen Nervensystem [107]. Während sie zumeist solitär und sporadisch (90 % der Fälle) beobachtet werden, treten sie bei der Neurofibromatose Typ 2 (3 % der Fälle) multipel auf. Ein multiples Auftreten von Schwannomen unabhängig von einer Neurofibromatose und Vestibularisschwannomen findet sich in circa 2 % der Fälle (Prävalenz 1 zu 40 000) und wird als Schwannomatose bezeichnet [98, 177, 208]. Im Halsbereich finden sich am häufigsten Vagusschwannome, welche zumeist asymptomatisch sind und gelegentlich Heiserkeit und Husten verursachen können. Das Rezidiv- und Entartungspotential von Schwannomen ist unklar. Im Halsbereich ist deshalb die chirurgische Entfernung dieser Tumore die Therapie der Wahl. Dabei sollte auf die Wahrung der Kontinuität der betroffenen Nerven geachtet werden.

Neurofibrome sind ebenfalls gutartige Neubildungen peripherer Nerven, welche sich durch einen anderen histopathologischen Aufbau und eine geringere S100-Expression von Schwannomen unterscheiden. Spinalnerven sind selten davon betroffen, Hirnnerven fast nie. Eine Entartung dieser Tumore ist ungewöhnlich [62]. Darüber hinaus scheinen auch die selten auftretenden, gutartigen Granularzelltumore von Schwann-Zellen peripherer Nerven auszugehen, welche durch eine Akkumulation von sekundären Lysosomen im Zytoplasma der Tumorzellen gekennzeichnet sind. In über 50 % der Fälle betreffen sie den oberen Schluck-Speiseweg und dabei insbesondere den Kehlkopf. Eine maligne Transformation dieser Neoplasien ist möglich [160].

Weiterführende Informationen

Für medizinisches Fachpersonal: Leitlinie der Arbeitsgemeinschaft der Wissenschaftlichen Medizinischen Fachgesellschaften e.V. (AWMF; <http://www.awmf.org>).

Für betroffene Patientinnen und Patienten: Bundesverband Neurofibromatose e.V. (<https://bv-nf.de>); Bundesweite Selbsthilfegruppe für NF2-Betroffene (<https://www.nf2.de>)

3.3.4 Extrakranielle Meningeome

Meningeome sind Tumoren, welche von pia-arachnoidalen Zellen im zentralen Nervensystem ausgehen und eine Inzidenz von um 8–10 pro 100 000 Personen im Jahr aufweisen. Mit einem Anteil von 30 % sind Meningeome die am häufigsten auftretenden Hirntumore im Erwachsenenalter. Entsprechend der WHO-Klassifikation werden sie in gutartige (Grad I, 85 %), atypische, schnell wachsenden sowie zu Rezidiven neigende (Grad II, 8–10 %) und infiltrativ wachsende, anaplastische (Grad III, 2–5 %) Läsionen unterteilt. Der Erkrankungsgipfel befindet sich zwischen der 5. und 6. Lebensdekade. Bei bis zu 20 % der betroffenen Patienten liegen multiple Läsionen vor. Ionisierende Strahlung gilt als Risikofaktor. Vereinzelt treten Meningeome aber auch vererbt, bspw. im Rahmen einer Neurofibromatose Typ 2, auf [165].

Interessanterweise finden sich in etwa 2 % der Fälle auch (primär oder sekundär) extrakranielle Meningeome, vornehmlich als gutartige Läsionen (WHO Grad I) im Kopf-Halsbereich [65]. Während intrakranielle Meningeome häufiger bei Frauen diagnostiziert werden, werden extrakranielle Meningeome häufiger bei Männern aufgefunden [34]. Zumeist sind sie im Bereich der Schädelbasis lokalisiert. Im Parapharyngealraum zeigen sie sich sehr selten, im Pharynx wurde in der Literatur bspw. von nur einem primären Meningeom im Bereich der Gaumenmandel berichtet [140]. Als Ursprung werden hier ektope Arachnoidalzellen vermutet. Die Diagnose eines Meningeoms kann oftmals mithilfe von CT- und MRT-Bildgebung gestellt werden. Intra- und extrakranielle Meningeome werden soweit möglich primär chirurgisch behandelt. Insbesondere höhergradige Meningeome sprechen gut auf eine Strahlentherapie an, welche v. a. bei Inoperabilität oder in der Adjuvanz eingesetzt wird. In Zukunft könnten auch Immuncheckpoint-Inhibitoren bei der Behandlung von aggressiven Meningeomen eine Rolle spielen [67, 123, 156].

Weiterführende Informationen

Für medizinisches Fachpersonal: Leitlinie der Arbeitsgemeinschaft der Wissenschaftlichen Medizinischen Fachgesellschaften e.V. (AWMF; <http://www.awmf.org>). NIH National Cancer Institute (<https://www.cancer.gov/publications/pdq/information-summaries>).

Für betroffene Patientinnen und Patienten: Deutsche Krebsgesellschaft (<http://www.krebsgesellschaft.de>); Deutsche Kinderkrebsstiftung (<http://www.kinderkrebsstiftung.de>); Deutsche Hirntumorhilfe e.V. (<http://www.hirntumorhilfe.de>); Bundesverband Neurofibromatose e.V. (<https://bv-nf.de>); Bundesweite Selbsthilfegruppe für NF2-Betroffene (<https://www.nf2.de>)

3.3.5 Ektope Chordome

Chordome sind seltene (Prävalenz weniger als 1 zu 1 000 000 Einwohner), infiltrativ wachsende Tumore, welche aus Resten der Chorda dorsalis (Notochord) im Bereich der Wirbelsäule hervorgehen und in etwa 10–20 % der Fälle Metastasen bilden. Am häufigsten sind sie im Bereich des Steißbeins und des Clivus zu finden [186], einzelne Fälle von ektopen Chordomen (bspw. im Pharynx)

sind in der Literatur beschrieben [122]. Die Therapie der Wahl ist die komplette chirurgische Entfernung der Tumore, gefolgt von einer adjuvanten Strahlentherapie. Die Fünfjahres-Überlebenswahrscheinlichkeit liegt gegenwärtig bei 50 %. In Zukunft könnten immuntherapeutische [60] und andere gezielte Behandlungsansätze [185] die Prognose dieser Tumore verbessern.

3.3.6 Neuroblastome

Neuroblastome sind bösartige neuroektodermale Neubildungen des sympathischen Nervensystems, welche die am häufigsten auftretende solide Neoplasien des Kindesalters darstellen. Insgesamt weisen Neuroblastome eine Inzidenz von 1 zu 100 000 Personen pro Jahr auf, der Halsbereich ist dabei in nur circa 5 % der Fälle betroffen. 90 % davon werden in den ersten 5 Lebensjahren diagnostiziert, Jungen erkranken häufiger als Mädchen [125]. Bei Diagnosestellung weisen bereits 50 % der betroffenen Patienten hämatogene Metastasen in Knochenmark, Knochen, Leber, Gehirn oder Haut auf. Zumeist treten Neuroblastome spontan auf, in 1–2 % sind sie erblich bedingt. Hier besteht unter anderem eine Assoziation mit dem M. Hirschsprung, dem Undine-Syndrom, dem Costello-Syndrom (*CDKN1C*-Mutationen), dem Noonan-Syndrom, der Neurofibromatose Typ 1, dem Li-Fraumeni-Syndrom (*TP53-R337H*-Mutationen), dem ROHHAD-Syndrom, dem Beckwith-Wiedemann-Syndrom (*CDKN1C*-Mutationen), dem Sotos- und Weaver-Syndrom. In das „International Neuroblastoma Risk Group (INRG)“-Staging-System fließen radiologische Ausdehnung und Metastasierungsstatus ein. Die INRG-Klassifikation berücksichtigt darüber hinaus Patientenalter, histopathologische Eigenschaften, MYCN-Status, Chromosom 11q-Aberrations-Status, Ploidiegrad und das Risikoprofil vor Therapie [37]. Die Klinik der betroffenen Patienten hängt von der Lokalisation des Primärtumors ab, oftmals sind die Patienten asymptomatisch oder leiden unter uncharakteristischen Symptomen. Die meisten Neuroblastome produzieren Katecholamine, was bereits pränatal zu maternaler Tachykardie, Hypertonus und Emesis führen kann. Die Konzentration von Vanillinmandelsäure bzw. Homovanillinsäure im Urin ist bei mehr als 90 % der betroffenen Patienten erhöht. Zur Behandlung von Neuroblastomen werden in der Regel multimodale Behandlungskonzepte, welche Chirurgie, Radiotherapie und Polychemotherapie einschließen, eingesetzt. Erste positive Fallberichte zu immuntherapeutischen Ansätzen sind vor kurzem veröffentlicht worden [55]. Bei Diagnosestellung vor Beendigung des ersten Lebensjahres beträgt das Fünfjahres-Gesamtüberleben gegenwärtig 86–95 %, bei älteren Kindern sinkt es auf 24–68 % [182].

Weiterführende Informationen

Für medizinisches Fachpersonal: Leitlinie der Arbeitsgemeinschaft der Wissenschaftlichen Medizinischen Fachgesellschaften e.V. (AWMF; <http://www.awmf.org>). International Neuroblastoma Risk Group (<http://www.inrgdb.org>). NIH National Cancer Institute (<https://www.cancer.gov/publications/pdq/information-summaries>).

Für betroffene Patientinnen und Patienten: Deutsche Krebsgesellschaft (<http://www.krebsgesellschaft.de>); Deutsche Kinderkrebsstiftung (<http://www.kinderkrebsstiftung.de>); Fördergesellschaft

Kinderkrebs-Neuroblastom-Forschung e.V. (<http://www.neuroblastoma.de>); Deutsche Hirntumorhilfe e.V. (<http://www.hirntumorhilfe.de>).

3.3.7 Extra-adrenale Paragangliome

Extra-adrenale Paragangliome (Synonym/früher: Glomustumore) sind stark vaskularisierte Neubildungen, welche von chromaffinen Zellen des sympathischen und parasympathischen Nervensystems ausgehen. Sie weisen eine Inzidenz von weniger als 1 zu 100 000 Personen im Jahre auf [19]. Extra-adrenale Paragangliome zeigen zumeist ein gutartiges biologisches Verhalten, jedoch muss mit einer Entartungswahrscheinlichkeit von 2–13 % gerechnet werden („malignes Paragangliom“). Hierbei kommt es vornehmlich zur lymphogenen Metastasenbildung [22], die Fünfjahres-Überlebenswahrscheinlichkeit wird bei diesen Malignomen mit 40–77 % angegeben [143]. Die meisten Paragangliome treten sporadisch auf. Bei 30–40 % der Fälle wird jedoch eine familiäre Häufung beobachtet, oftmals im Rahmen autosomal-dominant vererbter familiärer Phäochromozytom-Paragangliom-Syndrome, welche auf unterschiedlichen Mutationen der mitochondrialen Succinat-Dehydrogenase (SDH) beruhen. Hier werden 3 Formen (PGL1, PGL3, und PGL4) unterschieden, welche klinisch nicht eindeutig abgrenzbar sind und genetisch diagnostiziert werden. Darüber hinaus treten sie gehäuft bei Patienten mit von-Hippel-Lindau-Syndrom (VHL-Syndrom), Neurofibromatose Typ 1 (NF 1), oder Multipler endokriner Neoplasie Typ II (MEN-II) auf. Das weibliche Geschlecht scheint bevorzugt von Paragangliomen betroffen zu sein, der Median des Erkrankungsalters liegt im mittleren Lebensalter. Typische anatomische Lokalisationen sind die Karotisgabel (60 % der Fälle), das Foramen jugulare, das Mittelohr (vom N. glossopharyngeus ausgehend) oder der N. vagus in seinem Verlauf (5 % der Fälle). Glomus-caroticum-Tumore sind zumeist symptomlos und lateral (nicht vertikal!) im Bereich des Halses verschieblich, was als Fontaine-Zeichen bezeichnet wird [136]. Sollte es zu einer Kompression des N. vagus durch den Glomus-caroticum-Tumor kommen, können ähnlich wie beim Glomus-vagale-Tumor Schluckbeschwerden, Heiserkeit oder das Horner-Syndrom auftreten. Während Glomus-jugulare-Tumore ein vergleichsweise aggressives Wachstumsverhalten im Bereich des Felsenbeines zeigen, sind Glomus-tympanicum-Tumore eher langsam wachsend. Klinisch kann bei diesen beiden Paragangliomen ein pulsatiler Tinnitus oder eine einseitige Hörminderung auftreten. Diagnostisch kommen primär Sonografie, MRT und 18F-Dopa-PET zum Einsatz, zur Differenzierung von Glomus-jugulare- und Glomus-tympanicum-Tumoren wird die Computertomografie eingesetzt. Die komplette chirurgische Entfernung nach vaskulärer Embolisation ist der gegenwärtige Goldstandard bei der Behandlung von Paragangliomen [173]. Nicht-resektable Tumore werden strahlentherapeutisch behandelt [120, 190], in der metastasierten Situation werden Chemotherapie [90, 137] bzw. zielgerichtete Therapeutika wie der Tyrosinkinaseinhibitor Sunitinib eingesetzt [102].

Weiterführende Informationen

Für medizinisches Fachpersonal: NIH National Cancer Institute (<https://www.cancer.gov/publications/pdq/information-summaries>)

3.3.8 Weichteilsarkome

Sarkome sind seltene bösartige Tumore des mesenchymalen Gewebes, welche mit einer Inzidenz von 1,8–5 von 100 000 Personen im Jahr auftreten und circa 1 % aller Kopf-Halsmalignome ausmachen [146, 209]. 80–90 % der Weichteilsarkome betreffen Erwachsene, 10–20 % Kinder und Jugendliche [116]. Als Risikofaktoren für das Auftreten von Weichteilsarkomen zählen eine stattgehabte Strahlentherapie, das chronische Lymphödem (Lymphangiosarkom), Exposition gegenüber chemischen Substanzen wie Thoriumdioxid, Vinylchlorid und Arsen (hepatische Angiosarkome) sowie Infektionen mit HIV- und HH8-Viren (Kaposi-Sarkom). Ein gehäuftes Auftreten von Weichteilsarkomen wird unter anderem bei Patientinnen und Patienten mit Gardner-Syndrom (APC-Mutation), Li-Fraumeni-Syndrom (TP53-Mutation), Gorlin-Syndrom (PTC-Mutation), Tuberosöse Sklerose/Bourneville-Krankheit (TSC1- oder TSC2-Mutation), Neurofibromatose Typ1/M. Recklinghausen (NF1-Mutation), und Werner-Syndrom/Adulte Progerie (WRN-Mutation) beobachtet. In der WHO-Klassifikation von 2020 werden mehr als 100 Sarkomentitäten unterschieden (www.who.int bzw. www.iarc.fr).

Zu den häufigsten Weichteilsarkomen im Kopf-Halsbereich zählen Fibrosarkome, Leiomyosarkome, neurofibromatöse Sarkome wie der maligne periphere Nervenscheidentumor, Synovialzellsarkome, Liposarkome, Angiosarkome und Rhabdomyosarkome [5]. Typischerweise präsentieren sich Weichteilsarkome im Kopf-Halsbereich als schmerzlose Schwellung, sie bilden vornehmlich hämatogene Metastasen. Nach Gewebesicherung erfolgt die histopathologische Begutachtung typischerweise unter Einbindung überregionaler Referenzzentren. Zum Staging werden MRT- und CT-, gegebenenfalls auch PET/CT-Untersuchungen eingesetzt. Therapeutisch wird bei Sarkomen primär eine vollständige chirurgische Entfernung der Läsion mit großem Sicherheitsabstand angestrebt. In den meisten Fällen kommen jedoch multimodale und auf die jeweilige Sarkomentität abgestimmte, individuelle Therapiekonzepte zum Einsatz. Diese beinhalten zudem chemo- und radiotherapeutische Behandlungsregime, gegebenenfalls in Kombination mit regionaler Hyperthermie [96, 105]. Zur weiteren Verbesserung der Behandlungsqualität werden Krankheitsverläufe von Sarkompatienten heutzutage in Registern wie dem Interdisziplinären Deutschen Sarkomregister (GISAR) dokumentiert. Da bislang nur einzelne Sarkomentitäten ein Ansprechen auf eine Therapie mit Immuncheckpoint-Inhibitoren gezeigt hatten, könnten z. B. Kombinationen mit onkolytischen Viren oder Vakzinen bzw. neuartige immuntherapeutische Ansätze in Zukunft effektivere und nebenwirkungsärmere Behandlungsstrategien für Sarkome darstellen. Die durchschnittliche Fünf-Jahresüberlebenswahrscheinlichkeit wird mit 75 % angegeben, sie unterscheidet sich jedoch stark zwischen den einzelnen Sarkomentitäten [5]. Ebenso weisen gut differenzierte Sarkome eine bessere Prognose auf als entsprechende schlecht differenzierte Neubildungen [57, 58].

Fibrosarkome entstehen aus (Myo)fibroblasten und bilden etwa 1–3 % aller Sarkome. In der Kindheit auftretende Fibrosarkome weisen eine günstigere Prognose auf als im späteren Lebensalter entstehende Fibrosarkome [131, 200]. Mit bisher etwa 100 veröffentlichten Fällen infantiler Fibrosarkome, von welchen bereits 40 % bei Geburt diagnostiziert wurden, sind diese Tumore sehr selten [75].

Leiomyosarkome gehen aus glatten Muskelzellen hervor. Dabei werden kutane Tumore, welche aus den *Mm. arrector pilii* der Haar-

follikel entstehen, von subkutanen Neoplasien, welche ihren Ursprung aus der glatten Gefäßmuskulatur nehmen, unterschieden. Kutane Leiomyosarkome treten seltener als subkutane Leiomyosarkome auf und scheinen weniger aggressiv zu sein (Fünfjahres-Überlebenswahrscheinlichkeit 66,9 vs. 52,1 %; [168]).

Maligne periphere Nervenscheidentumoren (MPNST, nicht mehr gebräuchliche Synonyme: *Malignes Schwannom*, *neurogenes Sarkom*, *Neurofibrosarkom*) sind bösartige Neubildungen peripherer Nerven, welche mit einer Inzidenz von 1 zu 100 000 Personen auftreten und 5 % aller Weichteilsarkome ausmachen. Der Kopf-Halsbereich ist dabei in 10 bis 20 % der Fälle betroffen. Maligne periphere Nervenscheidentumore können sporadisch auftreten oder aus Neurofibromen hervorgehen, z. B. im Rahmen einer Neurofibromatose Typ 1 (M. Recklinghausen; > 50 % der Fälle [6]). Die Prognose solcher Tumore im Kopf-Halsbereich ist mit einer Fünfjahres-Überlebensrate von circa 15–20 % sehr ungünstig [134].

Synovialzellsarkome können an den unterschiedlichsten Stellen des Kopf-Halsbereiches auftreten, am häufigsten sind sie im Hypopharynx lokalisiert [87, 155]. Es wird vermutet, dass diese bösartigen Neoplasien aus undifferenzierten bzw. pluripotenten mesenchymalen Stammzellen hervorgehen, ihr genauer Ursprung ist jedoch unklar. 90–95 % dieser malignen Tumore zeigen eine t(x; 18)(p11.2-q11.2)-Chromosomen-Translokation [45]. Die Inzidenz wird auf 0,65 pro 100 000 Personen im Jahr geschätzt. Ungefähr 5–10 % aller Sarkome sind Synovialzellkarzinome. Die meisten Fälle werden bei Patienten in zwischen der dritten und fünften Lebensdekaden beobachtet, ein Drittel der Fälle tritt vor dem 20. Lebensjahr auf.

Liposarkome sind seltene maligne Tumoren des Fettgewebes, welche eine Inzidenz von 1 zu 100 000 Personen im Jahr aufweisen und in 4 Subtypen unterteilt werden: Gut differenzierte Liposarkome (40–45 %), myxoide/rundzellige Liposarkome (30–35 %), pleomorphe Liposarkome und schlecht differenzierte Liposarkome (10 %; [146]). Sie treten vornehmlich bei Männern im höheren Lebensalter (Median 7. Dekade) auf, die Fünf-Jahresüberlebenswahrscheinlichkeit liegt im Mittel bei 67 % [206]. Zur histopathologischen Differenzierung zwischen Lipomen und Liposarkomen wird die MDM2- oder CDK4-Amplifikation bestimmt [4]. Zwischen 3 und 8 % der Liposarkome sind im Kopf-Halsbereich anzutreffen. Gut differenzierte Liposarkome metastasieren in der Regel nicht. Schlecht differenzierte Liposarkome hingegen weisen höhere Rezidiv- und Metastasierungsraten als andere Subtypen von Liposarkomen auf und sind äußerst selten im Kopf-Halsbereich zu finden [68, 130]. Bislang wurde in der Literatur von weniger als 50 Fällen von Liposarkomen im Kopf-Halsbereich berichtet, von welchen 10 im Bereich der Mundhöhle, 3 im Bereich des Halses und 3 im Bereich des Pharynx lokalisiert waren [145].

Angiosarkome weisen ein sehr aggressives biologisches Verhalten auf und sind zumeist an UV-Licht-exponierten Stellen der Haut (ungefähr zwei Drittel der Fälle) und somit oftmals im Kopf-Halsbereich lokalisiert. Von diesen Tumoren sind häufig ältere Männer betroffen. Das Fünfjahres-Gesamtüberleben liegt bei 30–40 %. Darüber hinaus werden eine stattgehabte Strahlentherapie, chronische Lymphödeme und Karzinogene wie Vinylchlorid, Thoriumdioxid oder Arsen als Risikofaktoren für die Entwicklung von Angiosarkomen angesehen. Diese Sarkome treten auch im Rahmen von genetischen Erkrankungen wie der Neurofibromatose, dem

Retinoblastom, Morbus Ollier, Maffuci-Krankheit, Xeroderma pigmentosum und dem Klippel-Trenaunay-Syndrom auf [29].

Rhabdomyosarkome sind bösartige Neubildungen der quergestreiften Muskulatur, welche eine Inzidenz von 1 zu 170 000 Personen im Jahr aufweisen. Im Median liegt das Diagnosealter bei 5 Jahren. Diese malignen Tumore treten am häufigsten im Kopf-Halsbereich (ca. 35–40 %) auf [46]. Als pathogenetisch relevant wird eine Chromosomen-Translokation angesehen, aus welcher die Fusion zweier für Transkriptionsfaktoren kodierender Gene resultiert. Eine Häufung dieser Tumore findet sich bei Patienten mit Neurofibromatose Typ 1, Retinoblastom oder Li-Fraumeni-Syndrom [149]. Histologisch wird eine embryonale, alveoläre, pleomorphe und spindelzellartige/sklerosierende Form unterschieden. Während das embryonale Rhabdomyosarkom v. a. Kinder betrifft und eine günstigere Prognose aufweist, findet sich das aggressive alveoläre Rhabdomyosarkom vornehmlich bei Jugendlichen [127]. Die mittlere Fünfjahres-Überlebenswahrscheinlichkeit liegt bei 40–54 % [147]. Im Gegensatz dazu sind Rhabdomyome gutartige Tumore der quergestreiften Muskulatur, welche sich primär kardial manifestieren, jedoch sehr selten auch extrakardial auftreten können. Bislang sind weniger als 200 Fälle extrakardialer Rhabdomyome in der Literatur beschrieben. Diese werden in fetale (vorwiegend im Kopf-Halsbereich lokalisiert), adulte (vorwiegend bei Männern, Häufigkeitsgipfel in der 5. Lebensdekade, im Kopf-Halsbereich aufgefunden) und genitale (vorwiegend bei Frauen zu finden, vaginal) Neoplasien unterteilt [110, 111, 158]. Bei vollständiger Entfernung der Tumore wurden keine Rezidive beobachtet [59].

Das Kaposi-Sarkom ist eine durch das Humane Herpesvirus Typ 8 ausgelöste maligne vaskuläre Neoplasie im Bereich der Haut, Schleimhäute und inneren Organe, welche insbesondere bei immunkompromittierten Individuen auftritt [7]. Dabei werden klassische (bevorzugt im Beinbereich bei älteren Männern aus dem Mittelmeerraum und Osteuropa), endemische (Kinder und junge Erwachsene in der Subsahararegion), HIV-assoziierte und iatrogene Formen (durch medikamentöse Immunsuppression, z. B. nach Organtransplantation) unterschieden, wobei nur das klassische Kaposi-Sarkom ein wenig aggressives biologisches Verhalten zeigt. Klinisch finden sich rot-bräunliche/purpurfarbene, leicht erhabene Plaques oder Knötchen, welche v. a. im Bereich der inneren Organe ulzerieren und schwere Blutungen hervorrufen können. Therapeutisch kommen chirurgische Maßnahmen sowie Radio- und Chemotherapie zum Einsatz. Bei den HIV-assoziierten und iatrogenen Formen wird zudem eine (soweit möglich) Wiederherstellung der Immunkompetenz angestrebt [212].

Weiterführende Informationen

Für medizinisches Fachpersonal: Leitlinie der Arbeitsgemeinschaft der Wissenschaftlichen Medizinischen Fachgesellschaften e.V. (AWMF; <http://www.awmf.org>). NIH National Cancer Institute (<https://www.cancer.gov/publications/pdq/information-summaries>).

Für betroffene Patientinnen und Patienten: Deutsche Sarkom-Stiftung (<http://www.sarkome.de>). Deutsches Krebsforschungszentrum (<http://www.krebsinformationsdienst.de>).

4. Schlussfolgerungen und Ausblick

Seltene Erkrankungen sind für die davon betroffenen Patientinnen und Patienten auch heute noch mit Irrwegen bis zur Diagnosestellung verbunden und bringen zahlreiche Arztbesuche und Krankenhausaufenthalte mit sich. Zudem gibt es für viele dieser Krankheiten nach wie vor keine kurativen Behandlungsmöglichkeiten. Die Schaffung nationaler und internationaler Datenbanken (Register) zu seltenen Erkrankungen sowie deren zunehmende Vernetzung und öffentliche Zugänglichkeit hat in den letzten Jahren Bewusstsein („Awareness“) und Wissen („Knowledge“) für bzw. über seltene Pathologien beim medizinischen Fachpersonal und in der Gesellschaft erweitert. Zudem haben Maßnahmen wie die Zentralisierung der pathologischen Begutachtung durch Referenzzentren, Fallbesprechungen in interdisziplinären Konferenzen (z. B. Sarkom-Board) sowie die Behandlung der Patienten im Rahmen von nationalen und internationalen (Register)-Studien zu einer Qualitätssteigerung von Diagnostik und Therapie seltener Erkrankungen geführt (z. B. Deutsches Register Morbus Adamantiades-Behcet, Internationales Register für Phäochromozytome und Paragangliome). Ferner wurde die aktive Einbindung Betroffener in Informations-, Mitwirkungs- und Mitentscheidungsprozesse bei ihrer Erkrankung („Patient Empowerment“) durch die Etablierung von Selbsthilfegruppen und Patientennetzwerken gestärkt. Der thematische Schwerpunkt „Seltene Erkrankungen“ der Jahresversammlung der Deutschen Gesellschaft für Hals-Nasen-Ohrenheilkunde, Kopf-Hals-Chirurgie e.V. im Jahr 2021 soll diese wichtigen Entwicklungen weiter unterstützen. In diesem Sinne soll das vorliegende Referat einen Beitrag für den Teilbereich der seltenen anatomischen Anomalien und Fehlbildungen sowie der nicht-neoplastischen und neoplastischen Erkrankungen von Lippe, Mundhöhle, Pharynx und Halsweichteilen leisten.

Seit kurzem ist es durch den technischen Fortschritt im biomedizinischen Bereich möglich, genetische Ursachen von Erkrankungen im Genom einzelner Patienten gezielt aufzuschlüsseln: Mittels Sequenzierungstechnologien wie *Whole Genome Sequencing* und *Whole Exome Sequencing* (= *Next-generation sequencing*) sowie Hochdurchsatz-DNA-Microarrays wurden hierbei bereits zahlreiche Genmutationen erkannt, welche zur Entstehung seltener Krankheiten beitragen können [35]. Dabei erlaubt der Einsatz von künstlicher Intelligenz die Fülle der hierbei gewonnenen Daten zunehmend effizienter zu verarbeiten [178]. In diesem Zusammenhang ist zu erwähnen, dass die Durchführung genetischer Testverfahren – v. a. wenn sie im Rahmen der Präimplantations- oder Pränataldiagnostik erfolgen – ethische Fragen aufwerfen. So könnte aus den Ergebnissen derartiger Analysen eine biologische Selektion resultieren, welche in der Gesellschaft unter anderem zu einer Benachteiligung von Menschen mit chronischen Erkrankungen/Behinderungen führen kann.

Allerdings ermöglichen neuartige Geneditierungswerkzeuge (wie CRISPR-Cas9 bzw. noch präzisere Weiterentwicklungen dieser Methode) und Proteomanalysetechniken (z. B. Massenspektrometrie, Protein-Microarrays) bereits, potenzielle Zielgene, welche im Rahmen der Gensequenzierung identifiziert wurden, in präklinischen Untersuchungen unverzüglich auf ihre pathogenetische Relevanz hin zu überprüfen. Auf diese Weise haben sich für einzelne Erkrankungen schon innovative Behandlungsansätze durch bereits

verfügbare Medikamente ergeben [35]. In der Onkologie sind diese Verfahren durch die Etablierung „Molekularer Tumorboards“ bereits zum festen Bestandteil der Behandlung von Tumorpatienten geworden. Darüber hinaus ist es nun erstmals möglich, pathogenetisch relevante Gendefekte mithilfe dieser neuartigen Geneditierungstechniken in betroffenen Patientinnen und Patienten zu heilen. So werden aktuell in klinischen Studien von Patientinnen und Patienten entnommene genetisch erkrankte Zellen *ex vivo* entsprechend therapiert und anschließend „geheilt“ zurück in den Körper der Betroffenen transferiert. Ferner wird derzeit das therapeutische Potenzial von an Vehikel (wie Nanopartikel oder virale Vektoren) gebundene Geneditierungswerkzeuge nach lokaler oder systemischer Verabreichung im Körper der Patientinnen und Patienten untersucht [35]. Somit sollte es in nicht allzu ferner Zukunft möglich sein, auch für seltene, bislang unheilbare Erkrankungen im Kopf-Halsbereich individuelle Behandlungsstrategien zu entwickeln.

Interessenkonflikt

Die Autorinnen/Autoren geben an, dass kein Interessenkonflikt besteht.

Literatur

- [1] Abdel-Aziz M, Azab N, El-Badrawy A. Cervical osteophytosis and spine posture: contribution to swallow disorders and symptoms. *Curr Opin Otolaryngol Head Neck Surg* 2018; 26: 375–381
- [2] Acierno SP, Waldhausen JH. Congenital cervical cysts, sinuses and fistulae. *Otolaryngol Clin North Am* 2007; 40: 161–176 vii–viii
- [3] Al-Hassani M, Carey B, Sanderson J, Hullah E, Escudier M. Ascher's syndrome: a rare cause of lip swelling. *Ann R Coll Surg Engl* 2020; e1–e3
- [4] Aleixo PB, Hartmann AA, Menezes IC, Meurer RT, Oliveira AM. Can MDM2 and CDK4 make the diagnosis of well differentiated/dedifferentiated liposarcoma? An immunohistochemical study on 129 soft tissue tumours. *J Clin Pathol* 2009; 62: 1127–1135
- [5] Andersen S, Mann H, Krarup-Hansen A, Lajer CB, Gronhoj C. Patient and Tumour Characteristics of Adult Head and Neck Soft Tissue Sarcomas: A Systematic Review and Meta-Analysis. *Sarcoma* 2019; 2019: 9725637
- [6] Anghileri M, Miceli R, Fiore M, Mariani L, Ferrari A, Mussi C, Lozza L, Collini P, Olmi P, Casali PG, Pilotti S, Gronchi A. Malignant peripheral nerve sheath tumors: prognostic factors and survival in a series of patients treated at a single institution. *Cancer* 2006; 107: 1065–1074
- [7] Antman K, Chang Y. Kaposi's sarcoma. *N Engl J Med* 2000; 342: 1027–1038
- [8] Ariyawardana A. Congenital double upper lip: review of literature and report of a case. *J Investig Clin Dent* 2011; 2: 212–215
- [9] Azizlerli G, Kose AA, Sarica R, Gul A, Tutkun IT, Kulac M, Tunc R, Urgancioglu M, Disci R. Prevalence of Behcet's disease in Istanbul, Turkey. *Int J Dermatol* 2003; 42: 803–806
- [10] Bagrodia N, Defnet AM, Kandel JJ. Management of lymphatic malformations in children. *Curr Opin Pediatr* 2015; 27: 356–363
- [11] Bahakim A, Francois M, Van Den Abbeele T. Congenital Midline Cervical Cleft and W-Plasty: Our Experience. *Int J Otolaryngol* 2018; 2018: 5081540
- [12] Bajaj Y, Dunaway D, Hartley BE. Surgical approach for congenital midline cervical cleft. *J Laryngol Otol* 2004; 118: 566–569
- [13] Barksdale EM Jr., Obokhare I. Teratomas in infants and children. *Curr Opin Pediatr* 2009; 21: 344–349
- [14] Bas M. The Angiotensin-Converting-Enzyme-Induced Angioedema. *Immunol Allergy Clin North Am* 2017; 37: 183–200
- [15] Bassett AS, Chow EW, Husted J, Hodgkinson KA, Oechslin E, Harris L, Silversides C. Premature death in adults with 22q11.2 deletion syndrome. *J Med Genet* 2009; 46: 324–330
- [16] Bassett AS, McDonald-McGinn DM, Devriendt K, Digilio MC, Goldenberg P, Habel A, Marino B, Oskarsdottir S, Philip N, Sullivan K, Swillen A, Vorstman J. International 22q11.2 Deletion Syndrome C. Practical guidelines for managing patients with 22q11.2 deletion syndrome. *J Pediatr* 2011; 159: 332–339 e331
- [17] Bastuji-Garin S, Rzany B, Stern RS, Shear NH, Naldi L, Roujeau JC. Clinical classification of cases of toxic epidermal necrolysis, Stevens-Johnson syndrome, and erythema multiforme. *Arch Dermatol* 1993; 129: 92–96
- [18] Baysungur SV, Okur E, Halezeroglu S, Atasalihi A. Papillary carcinoma arising on cervico-mediastinal thyroglossal ductal cyst resected via transcervical and partial upper sternotomy incision. *Eur J Cardiothorac Surg* 2002; 22: 842–844
- [19] Berends AMA, Buitenwerf E, De Krijger RR, Veeger N, Van Der Horst-Schrivers ANA, Links TP, Kerstens MN. Incidence of pheochromocytoma and sympathetic paraganglioma in the Netherlands: A nationwide study and systematic review. *Eur J Intern Med* 2018; 51: 68–73
- [20] Bergholtz A, Hofer PA, Ohman J. Oral, pharyngeal and laryngeal manifestations in Urbach-Wiethe disease. *Ann Clin Res* 1977; 9: 1–7
- [21] Blasco-Morente G, Sanchez-Carpintero I. Isolated Anterior Cervical Hypertrichosis. *Actas Dermosifiliogr* 2017; 108: 672
- [22] Boedeker CC, Neumann HP, Maier W, Bausch B, Schipper J, Ridder GJ. Malignant head and neck paragangliomas in SDHB mutation carriers. *Otolaryngol Head Neck Surg* 2007; 137: 126–129
- [23] Bogershausen N, Wollnik B. Unmasking Kabuki syndrome. *Clin Genet* 2013; 83: 201–211
- [24] Boldrini R, De Pasquale MD, Melaiu O, Chierici M, Jurman G, Benedetti MC, Salfi NC, Castellano A, Collini P, Furlanello C, Pistoia V, Cifaldi L, Terenziani M, Fruci D. Tumor-infiltrating T cells and PD-L1 expression in childhood malignant extracranial germ-cell tumors. *Oncoimmunology* 2019; 8: e1542245
- [25] Bruce-Brand C, Schneider JW, Schubert P. Rosai-Dorfman disease: an overview. *J Clin Pathol* 2020
- [26] Bruzgielewicz A, Rzepakowska A, Osuch-Wojcikiewicz E, Niemczyk K, Chmielewski R. Tuberculosis of the head and neck - epidemiological and clinical presentation. *Arch Med Sci* 2014; 10: 1160–1166
- [27] Burg ML, Chai Y, Yao CA, Magee W 3rd, Figueiredo JC. Epidemiology, Etiology, and Treatment of Isolated Cleft Palate. *Front Physiol* 2016; 7: 67
- [28] Calamia KT, Wilson FC, Icen M, Crowson CS, Gabriel SE, Kremers HM. Epidemiology and clinical characteristics of Behcet's disease in the US: a population-based study. *Arthritis Rheum* 2009; 61: 600–604
- [29] Cao J, Wang J, He C, Fang M. Angiosarcoma: a review of diagnosis and current treatment. *Am J Cancer Res* 2019; 9: 2303–2313
- [30] Celikoyar M, Aktan E, Dogusoy G. Congenital midline cervical cleft: a case report. *J Med Case Rep* 2019; 13: 176
- [31] Chang SC, Schi YM. Neurilemmoma of the vagus nerve. A case report and brief literature review. *Laryngoscope* 1984; 94: 946–949
- [32] Chow TL, Choi CY, Hui JY. Thyroglossal duct cysts in adults treated by ethanol sclerotherapy: a pilot study of a nonsurgical technique. *Laryngoscope* 2012; 122: 1262–1264

- [33] Chuncharunee A, Khawcharoenporn T. Lemierre's Syndrome Caused by *Klebsiella pneumoniae* in a Diabetic Patient: A Case Report and Review of the Literature. *Hawaii J Med Public Health* 2015; 74: 260–266
- [34] Claus EB, Bondy ML, Schildkraut JM, Wiemels JL, Wrensch M, Black PM. Epidemiology of intracranial meningioma. *Neurosurgery* 2005; 57: 1088–1095; discussion 1088–1095
- [35] Claussnitzer M, Cho JH, Collins R, Cox NJ, Dermitzakis ET, Hurler ME, Kathiresan S, Kenny EE, Lindgren CM, MacArthur DG, North KN, Plon SE, Rehm HL, Risch N, Rotimi CN, Shendure J, Soranzo N, McCarthy ML. A brief history of human disease genetics. *Nature* 2020; 577: 179–189
- [36] Cohen MM Jr. Proteus syndrome review: molecular, clinical, and pathologic features. *Clin Genet* 2014; 85: 111–119
- [37] Cohn SL, Pearson AD, London WB, Monclair T, Ambros PF, Brodeur GM, Faldum A, Hero B, Iehara T, Machin D, Mosseri V, Simon T, Garaventa A, Castel V, Matthey KK, Force IT. The International Neuroblastoma Risk Group (INRG) classification system: an INRG Task Force report. *J Clin Oncol* 2009; 27: 289–297
- [38] Colbert SD, Seager L, Haider F, Evans BT, Anand R, Brennan PA. Lymphatic malformations of the head and neck-current concepts in management. *Br J Oral Maxillofac Surg* 2013; 51: 98–102
- [39] Colreavy MP, Lacy PD, Hughes J, Bouchier-Hayes D, Brennan P, O'dwyer AJ, Donnelly MJ, Gaffney R, Maguire A, O'dwyer TP, Timon CV, Walsh MA. Head and neck schwannomas – a 10 year review. *J Laryngol Otol* 2000; 114: 119–124
- [40] Constantinidis J, Hamadi I, Becker KW, Iro H. Isolated congenital lower lip fistulas. *Laryngorhinootologie* 2000; 79: 96–99
- [41] Constantinidis J, Steinhart H, Zenk J, Bohlender J, Iro H. Surgical therapy of Madelung's disease in the head and neck area. *HNO* 2003; 51: 216–220
- [42] Corona-Rivera JR, Gonzalez-Abarca S, Hernandez-Rocha J, Garcia-Cruz D, Corona-Rivera A. Mental retardation in a boy with anterior cervical hypertrichosis. *Am J Med Genet A* 2005; 135: 69–71
- [43] Cote LP, Greenberg S, Caprini JA, Tafur A, Choi C, Munoz FJ, Skride A, Valero B, Porras JA, Ciammaichella M, Hernandez-Blasco LM, Monreal M, Investigators R. Comparisons Between Upper and Lower Extremity Deep Vein Thrombosis: A Review of the RIETE Registry. *Clin Appl Thromb Hemost* 2017; 23: 748–754
- [44] Critchlow WA, Chang D. Cheilitis granulomatosa: a review. *Head Neck Pathol* 2014; 8: 209–213
- [45] De Almeida-Lawall M, Mosqueda-Taylor A, Bologna-Molina RE, Dominguez-Malagon HR, Cano-Valdez AM, Luna-Ortiz K, Da Cunha IW. Synovial sarcoma of the tongue: case report and review of the literature. *J Oral Maxillofac Surg* 2009; 67: 914–920
- [46] De La Monte SM, Hutchins GM, Moore GW. Metastatic behavior of rhabdomyosarcoma. *Pathol Res Pract* 1986; 181: 148–152
- [47] De Lima RL, Hoper SA, Ghassibe M, Cooper ME, Rorick NK, Kondo S, Katz L, Marazita ML, Compton J, Bale S, Hehr U, Dixon MJ, Daack-Hirsch S, Boute O, Bayet B, Revencu N, Verellen-Dumoulin C, Vikkula M, Richieri-Costa A, Moretti-Ferreira D, Murray JC, Schutte BC. Prevalence and nonrandom distribution of exonic mutations in interferon regulatory factor 6 in 307 families with Van der Woude syndrome and 37 families with popliteal pterygium syndrome. *Genet Med* 2009; 11: 241–247
- [48] De Tristan J, Zenk J, Kunzel J, Psychogios G, Iro H. Thyroglossal duct cysts: 20 years' experience (1992–2011). *Eur Arch Otorhinolaryngol* 2015; 272: 2513–2519
- [49] Di Nisio M, Van Sluis GL, Bossuyt PM, Buller HR, Porreca E, Rutjes AW. Accuracy of diagnostic tests for clinically suspected upper extremity deep vein thrombosis: a systematic review. *J Thromb Haemost* 2010; 8: 684–692
- [50] Dlugaiczyk J, Harrer T, Zwerina J, Traxdorf M, Schwarz S, Spletstoeser W, Geissdorfer W, Schoerner C. Oropharyngeal tularemia – a differential diagnosis of tonsillopharyngitis and cervical lymphadenitis. *Wien Klin Wochenschr* 2010; 122: 110–114
- [51] Do TT. Congenital muscular torticollis: current concepts and review of treatment. *Curr Opin Pediatr* 2006; 18: 26–29
- [52] Doege TC, Thuline HC, Priest JH, Norby DE, Bryant JS. Studies of a Family with the Oral-Facial-Digital Syndrome. *N Engl J Med* 1964; 271: 1073–1078
- [53] Du Q, De La Morena MT, Van Oers NSC. The Genetics and Epigenetics of 22q11.2 Deletion Syndrome. *Front Genet* 2019; 10: 1365
- [54] Durst F, Staudenmaier R, Pilge H, Lauen J, Prodinger P, Holzapfel K, Pickhard A. Grisel's syndrome after otoplasty. *HNO* 2012; 60: 135–140
- [55] Ehler K, Hansjuergens I, Zinke A, Otto S, Siebert N, Henze G, Lode H. Nivolumab and dinutuximab beta in two patients with refractory neuroblastoma. *J Immunother Cancer* 2020; 8
- [56] El-Sayed Y. Teratoma of the head and neck. *J Laryngol Otol* 1992; 106: 836–838
- [57] Eppsteiner RW, Deyoung BR, Milhem MM, Pagedar NA. Leiomyosarcoma of the head and neck: a population-based analysis. *Arch Otolaryngol Head Neck Surg* 2011; 137: 921–924
- [58] Farhood AI, Hajdu SI, Shiu MH, Strong EW. Soft tissue sarcomas of the head and neck in adults. *Am J Surg* 1990; 160: 365–369
- [59] Favia G, Lo Muzio L, Serpico R, Maiorano E. Rhabdomyoma of the head and neck: clinicopathologic features of two cases. *Head Neck* 2003; 25: 700–704
- [60] Feng Y, Shen J, Gao Y, Liao Y, Cote G, Choy E, Chebib I, Mankin H, Hornicek F, Duan Z. Expression of programmed cell death ligand 1 (PD-L1) and prevalence of tumor-infiltrating lymphocytes (TILs) in chordoma. *Oncotarget* 2015; 6: 11139–11149
- [61] Fernandez-Crehuet P, Ruiz-Villaverde R. Anterior cervical hypertrichosis. *An Pediatr (Barc)* 2014; 81: 128–129
- [62] Ferner RE, O'doherty MJ. Neurofibroma and schwannoma. *Curr Opin Neurol* 2002; 15: 679–684
- [63] Ferrante MI, Giorgio G, Feather SA, Bulfone A, Wright V, Ghiani M, Selicorni A, Gamaro L, Scolari F, Woolf AS, Sylvie O, Bernard L, Malcolm S, Winter R, Ballabio A, Franco B. Identification of the gene for oral-facial-digital type I syndrome. *Am J Hum Genet* 2001; 68: 569–576
- [64] Fisher JR, Conway MJ, Takeshita RT, Sandoval MR. Necrotizing fasciitis. Importance of roentgenographic studies for soft-tissue gas. *JAMA* 1979; 241: 803–806
- [65] Friedman CD, Costantino PD, Teitelbaum B, Berkold RE, Sisson GA Sr.. Primary extracranial meningiomas of the head and neck. *Laryngoscope* 1990; 100: 41–48
- [66] Gattorno M, Hofer M, Federici S, Vanoni F, Bovis F, Aksentijevich I, Anton J, Arostegui JI, Barron K, Ben-Cherit E, Brogan PA, Cantarini L, Ceccherini I, De Benedetti F, Dedeoglu F, Demirkaya E, Frenkel J, Goldbach-Mansky R, Gul A, Hentgen V, Hoffman H, Kallinich T, Kone-Paut I, Kuemmerle-Deschner J, Lachmann HJ, Laxer RM, Livneh A, Obici L, Ozen S, Rowczenio D, Russo R, Shinar Y, Simon A, Toplak N, Touitou I, Uziel Y, Van Gijn M, Foell D, Garassino C, Kastner D, Martini A, Sormani MP, Ruperto N, Eurofever R. The Paediatric Rheumatology International Trials O. Classification criteria for autoinflammatory recurrent fevers. *Ann Rheum Dis* 2019; 78: 1025–1032
- [67] Gelerstein E, Berger A, Jonas-Kimchi T, Strauss I, Kanner AA, Blumenthal DT, Gottfried M, Margalit N, Ram Z, Shahar T. Regression of intracranial meningioma following treatment with nivolumab: Case report and review of the literature. *J Clin Neurosci* 2017; 37: 51–53

- [68] Gerry D, Fox NF, Spruill LS, Lentsch EJ. Liposarcoma of the head and neck: analysis of 318 cases with comparison to non-head and neck sites. *Head Neck* 2014; 36: 393–400
- [69] Giuliano A, Lewis F Jr., Hadley K, Blaisdell FW. Bacteriology of necrotizing fasciitis. *Am J Surg* 1977; 134: 52–57
- [70] Gorlin RJ, Psamme J. Orodigitofacial dysostosis – a new syndrome. A study of 22 cases. *J Pediatr* 1962; 61: 520–530
- [71] Greene AK. Vascular anomalies: current overview of the field. *Clin Plast Surg* 2011; 38: 1–5
- [72] Greene AK, Perlyn CA, Alomari AI. Management of lymphatic malformations. *Clin Plast Surg* 2011; 38: 75–82
- [73] Grunwald P, Mockenhaupt M, Panzer R, Emmert S. Erythema multiforme, Stevens-Johnson syndrome/toxic epidermal necrolysis - diagnosis and treatment. *J Dtsch Dermatol Ges* 2020; 18: 547–553
- [74] Gunaratne DA, Tseros EA, Hasan Z, Kudpaje AS, Suruliraj A, Smith MC, Riffat F, Palme CE. Cervical necrotizing fasciitis: Systematic review and analysis of 1235 reported cases from the literature. *Head Neck* 2018; 40: 2094–2102
- [75] Gupta A, Sharma S, Mathur S, Yadav DK, Gupta DK. Cervical congenital infantile fibrosarcoma: a case report. *J Med Case Rep* 2019; 13: 41
- [76] H B. Thyroglossal cysts and fistulae *British Journal of Surgery* 1925; 12: 579–589
- [77] H VL. Ueber fistula colli congênita *Archiv für Physiologische Heilkunde*. *Archiv für Physiologische Heilkunde* 1848; 7: 24–27
- [78] Haddadi N, Travis G, Nassif NT, Simpson AM, Marsh DJ. Toward Systems Pathology for PTEN Diagnostics. *Cold Spring Harb Perspect Med* 2020; 10
- [79] Hamada K, Takeuchi Y, Kubo C, Tomita Y, Omori M, Uedo N, Ishihara R, Yamasaki Y, Yamamoto S, Akasaka T, Hanaoka N, Higashino K, Okada H, Iishi H. Sporadic Minute Pharyngeal Xanthomas Detected Incidentally During Esophagogastroduodenoscopy: A Case Series. *Head Neck Pathol* 2019; 13: 277–280
- [80] Hatemi G, Christensen R, Bang D, Bodaghi B, Celik AF, Fortune F, Gaudric J, Gul A, Kotter I, Leccese P, Mahr A, Moots R, Ozguler Y, Richter J, Saadoun D, Salvarani C, Scuderi F, Sfikakis PP, Siva A, Stanford M, Tugal-Tutkun I, West R, Yurdakul S, Olivieri I, Yazici H. 2018 update of the EULAR recommendations for the management of Behcet's syndrome. *Ann Rheum Dis* 2018; 77: 808–818
- [81] Haubner F, Kuhnel T. Diagnosis and treatment of Osler's disease. *HNO* 2018; 66: 405–414
- [82] Heichel J, Luci E, Struck HG, Siebolts U, Wickenhauser C, Plontke S, Viestenz A, Gotze G. [Secondary acquired lacrimal duct obstruction and cervical lymphadenopathy]. *HNO* 2018; 66: 847–850
- [83] Heil J, Miesbach W, Vogl T, Bechstein WO, Reinisch A. Deep Vein Thrombosis of the Upper Extremity. *Dtsch Arztebl Int* 2017; 114: 244–249
- [84] Heiser C, Eckert D. Pathophysiology of obstructive sleep apnea. *HNO* 2019; 67: 654–662
- [85] Herzon FS, Harris P. Mosher Award thesis. Peritonsillar abscess: incidence, current management practices, and a proposal for treatment guidelines. *Laryngoscope* 1995; 105: 1–17
- [86] Hintschich CA, Vielsmeier V, Mohr A, Bohr C. Exotic retropharyngeal swelling. *Laryngorhinootologie* 2020; 99: 48–50
- [87] Hirsch RJ, Yousem DM, Loevner LA, Montone KT, Chalian AA, Hayden RE, Weinstein GS. Synovial sarcomas of the head and neck: MR findings. *AJR Am J Roentgenol* 1997; 169: 1185–1188
- [88] Hirt R, Krause U, Knipping S. Castleman's disease: a rare differential diagnosis for Heerfordt's syndrome. *HNO* 2012; 60: 1123–1126
- [89] Hsiao CT, Chang CP, Huang TY, Chen YC, Fann WC. Prospective Validation of the Laboratory Risk Indicator for Necrotizing Fasciitis (LRINEC) Score for Necrotizing Fasciitis of the Extremities. *PLoS One* 2020; 15: e0227748
- [90] Huang H, Abraham J, Hung E, Averbuch S, Merino M, Steinberg SM, Pacak K, Fojo T. Treatment of malignant pheochromocytoma/ paraganglioma with cyclophosphamide, vincristine, and dacarbazine: recommendation from a 22-year follow-up of 18 patients. *Cancer* 2008; 113: 2020–2028
- [91] Huber L, Budjan J, Rotter N, Lammert A. Necrotizing fasciitis in the head and neck region-three case reports and a review of the literature. *HNO* 2020
- [92] Hussain T, Maurer JT, Lang S, Stuck BA. Pathophysiology, diagnosis and treatment of Zenker's diverticulum. *HNO* 2017; 65: 167–176
- [93] Ickrath P, Morbach H, Schwaneck EC, Gehrke T, Scherzad A, Hagen R, Hackenberg S. Recurrent infections of the upper aerodigestive tract in patients with primary immunodeficiency. *HNO* 2019; 67: 819–824
- [94] Inarejos Clemente E, Oyewumi M, Propst EJ, Ngan BY, Greer ML. Thyroglossal duct cysts in children: Sonographic features every radiologist should know and their histopathological correlation. *Clin Imaging* 2017; 46: 57–64
- [95] Iskandarli M, Yaman B, Aslan A. A case of Bannayan-Riley-Ruvalcaba syndrome. A new clinical finding and brief review. *Int J Dermatol* 2016; 55: 1040–1043
- [96] Issing PR, Issing C. [Diagnosis and treatment of jugular vein thrombosis]. *HNO* 2019; 67: 469–482
- [97] Jacoby LB, Jones D, Davis K, Kronn D, Short MP, Gusella J, Maccollin M. Molecular analysis of the NF2 tumor-suppressor gene in schwannomatosis. *Am J Hum Genet* 1997; 61: 1293–1302
- [98] Jategaonkar A, Klimczak J, Agarwal J, Badhey A, Portnoy WM, Damiano A, Chai RL. Syphilis of the oropharynx: Case series of "The Great Masquerader". *Am J Otolaryngol* 2019; 40: 143–146
- [99] Johnson CM, Postma GN. Zenker Diverticulum – Which Surgical Approach Is Superior? *JAMA Otolaryngol Head Neck Surg* 2016; 142: 401–403
- [100] Jordan RB, Gauderer MW. Cervical teratomas: an analysis. Literature review and proposed classification. *J Pediatr Surg* 1988; 23: 583–591
- [101] Joshua AM, Ezzat S, Asa SL, Evans A, Broom R, Freeman M, Knox JJ. Rationale and evidence for sunitinib in the treatment of malignant paraganglioma/pheochromocytoma. *J Clin Endocrinol Metab* 2009; 94: 5–9
- [102] Kadlub N, Touma J, Leboulanger N, Garel C, Soupe V, L'hermine AC, Vazquez MP, Picard A. Head and neck teratoma: from diagnosis to treatment. *J Craniomaxillofac Surg* 2014; 42: 1598–1603
- [103] Kaiser RE, Cerra FB. Progressive necrotizing surgical infections – a unified approach. *J Trauma* 1981; 21: 349–355
- [104] Kalavrezos N, Sinha D. Head and neck sarcomas in adulthood: current trends and evolving management concepts. *Br J Oral Maxillofac Surg*. 2020
- [105] Kandan SR, Khan S, Jeyaretna DS, Lhatoo S, Patel NK, Coakham HB. Neuralgia of the glossopharyngeal and vagal nerves: long-term outcome following surgical treatment and literature review. *Br J Neurosurg* 2010; 24: 441–446
- [106] Kang GC, Soo KC, Lim DT. Extracranial non-vestibular head and neck schwannomas: a ten-year experience. *Ann Acad Med Singap* 2007; 36: 233–238
- [107] Kansara S, Bell D, Johnson J, Zafereo M. Head and neck inflammatory pseudotumor: Case series and review of the literature. *Neuroradiol J* 2016; 29: 440–446
- [108] Kansy K, Bodem J, Engel M, Freudsperger C, Mohlenbruch MA, Herweh C, Bendszus M, Hoffmann J, Kargus S. Interdisciplinary treatment algorithm for facial high-flow arteriovenous malformations, and review of the literature. *J Craniomaxillofac Surg* 2018; 46: 765–772

- [109] Kapadia SB, Meis JM, Frisman DM, Ellis GL, Heffner DK. Fetal rhabdomyoma of the head and neck: a clinicopathologic and immunophenotypic study of 24 cases. *Hum Pathol* 1993; 24: 754–765
- [110] Kapadia SB, Meis JM, Frisman DM, Ellis GL, Heffner DK, Hyams VJ. Adult rhabdomyoma of the head and neck: a clinicopathologic and immunophenotypic study. *Hum Pathol* 1993; 24: 608–617
- [111] Katusic S, Williams DB, Beard CM, Bergstralh E, Kurland LT. Incidence and clinical features of glossopharyngeal neuralgia, Rochester, Minnesota, 1945–1984. *Neuroepidemiology* 1991; 10: 266–275
- [112] Kisser U, Gurkov R, Flatz W, Berghaus A, Reichel O. Lemierre syndrome: a case report. *Am J Otolaryngol* 2012; 33: 159–162
- [113] Knopke S, Olze H, Becker ET, Manthey D, Lindig-Knopke C, Johrens K, Stolzel K, Bottcher A. Head and neck hamartomas: 10 years of experience at the Charite – University Medical Center Berlin. *HNO* 2015; 63: 552–556
- [114] Kondo S, Schutte BC, Richardson RJ, Bjork BC, Knight AS, Watanabe Y, Howard E, De Lima RL, Daack-Hirsch S, Sander A, McDonald-McGinn DM, Zackai EH, Lammer EJ, Aylsworth AS, Ardinger HH, Lidral AC, Pober BR, Moreno L, Arcos-Burgos M, Valencia C, Houdayer C, Bahua U, Moretti-Ferreira D, Richieri-Costa A, Dixon MJ, Murray JC. Mutations in IRF6 cause Van der Woude and popliteal pterygium syndromes. *Nat Genet* 2002; 32: 285–289
- [115] Kraus DH, Dubner S, Harrison LB, Strong EW, Hajdu SI, Kher U, Begg C, Brennan MF. Prognostic factors for recurrence and survival in head and neck soft tissue sarcomas. *Cancer* 1994; 74: 697–702
- [116] Kreiger PA, Ernst LM, Elden LM, Kazahaya K, Alawi F, Russo PA. Hamartomatous tongue lesions in children. *Am J Surg Pathol* 2007; 31: 1186–1190
- [117] Kucher N. Clinical practice. Deep-vein thrombosis of the upper extremities. *N Engl J Med* 2011; 364: 861–869
- [118] Kuhn J, Constantinidis J, Iro H, Dill-Muller D, Pahl S. Changes of uncertain origin of mouth mucosa. Syphilis I, oral manifestation. *HNO* 1999; 47: 202–203
- [119] Kunzel J, Bahr K, Hainz M, Rossmann H, Matthias C. Head and neck paragangliomas: An interdisciplinary challenge. *HNO* 2015; 63: 821–824, 826–830
- [120] Leslie EJ, Koboldt DC, Kang CJ, Ma L, Hecht JT, Wehby GL, Christensen K, Czeizel AE, Deleyiannis FW, Fulton RS, Wilson RK, Beaty TH, Schutte BC, Murray JC, Marazita ML. IRF6 mutation screening in non-syndromic orofacial clefting: analysis of 1521 families. *Clin Genet* 2016; 90: 28–34
- [121] Li X, Wang Y, Wang F, Li B, Sun S, Yang H. An unusual case of oropharyngeal chordoma: A case report and literature review. *Medicine (Baltimore)* 2017; 96: e8963
- [122] Li YD, Veliceasa D, Lamano JB, Lamano JB, Kaur G, Biyashev D, Horbinski CM, Kruser TJ, Bloch O. Systemic and local immunosuppression in patients with high-grade meningiomas. *Cancer Immunol Immunother* 2019; 68: 999–1009
- [123] Liu AY, Nabel CS, Finkelman BS, Ruth JR, Kurzrock R, Van Rhee F, Krymskaya VP, Kelleher D, Rubenstein AH, Fajgenbaum DC. Idiopathic multicentric Castleman's disease: a systematic literature review. *Lancet Haematol* 2016; 3: e163–e175
- [124] London WB, Castleberry RP, Matthay KK, Look AT, Seeger RC, Shimada H, Thorne P, Brodeur G, Maris JM, Reynolds CP, Cohn SL. Evidence for an age cutoff greater than 365 days for neuroblastoma risk group stratification in the Children's Oncology Group. *J Clin Oncol* 2005; 23: 6459–6465
- [125] Duale MK. Reihe Allgemeinmedizin und Familienmedizin. Stuttgart: Thieme; 2017: 1–688
- [126] Malempati S, Hawkins DS. Rhabdomyosarcoma: review of the Children's Oncology Group (COG) Soft-Tissue Sarcoma Committee experience and rationale for current COG studies. *Pediatr Blood Cancer* 2012; 59: 5–10
- [127] Mangold AR, Torgerson RR, Rogers RS 3rd. Diseases of the tongue. *Clin Dermatol* 2016; 34: 458–469
- [128] Mann WJ, Jecker P, Amedee RG. Juvenile angiofibromas: changing surgical concept over the last 20 years. *Laryngoscope* 2004; 114: 291–293
- [129] Marino-Enriquez A, Hornick JL, Dal Cin P, Cibas ES, Qian X. Dedifferentiated liposarcoma and pleomorphic liposarcoma: a comparative study of cytomorphology and MDM2/CDK4 expression on fine-needle aspiration. *Cancer Cytopathol* 2014; 122: 128–137
- [130] Mark RJ, Sercarz JA, Tran L, Selch M, Calcaterra TC. Fibrosarcoma of the head and neck. The UCLA experience. *Arch Otolaryngol Head Neck Surg* 1991; 117: 396–401
- [131] Masood MM, Mieczkowski P, Malc EP, Foreman AKM, Evans JP, Clark JM, Rose AS. Congenital Midline Cervical Cleft: First Report and Genetic Analysis of Two Related Patients. *Ann Otol Rhinol Laryngol* 2020; 129: 653–656
- [132] Megna M, Balato N, Patruno C, Ayala F. Anterior cervical hypertrichosis: a case report and review of the literature. *Pediatr Dermatol* 2015; 32: 252–255
- [133] Minovi A, Basten O, Hunter B, Draf W, Bockmuhl U. Malignant peripheral nerve sheath tumors of the head and neck: management of 10 cases and literature review. *Head Neck* 2007; 29: 439–445
- [134] Moody MW, Chi DH, Mason JC, Phillips CD, Gross CW, Schlosser RJ. Tornwaldt's cyst: incidence and a case report. *Ear Nose Throat J* 2007; 86: 45–47 52
- [135] Moore MG, Netteville JL, Mendenhall WM, Isaacson B, Nussenbaum B. Head and Neck Paragangliomas: An Update on Evaluation and Management. *Otolaryngol Head Neck Surg* 2016; 154: 597–605
- [136] Mora J, Cruz O, Parareda A, Sola T, De Torres C. Treatment of disseminated paraganglioma with gemcitabine and docetaxel. *Pediatr Blood Cancer* 2009; 53: 663–665
- [137] Mortensen M, Ivey CM, Iida M, Woo P. Superior thyroid cornu syndrome: an unusual cause of cervical dysphagia. *Ann Otol Rhinol Laryngol* 2009; 118: 833–838
- [138] Muller S. Non-infectious Granulomatous Lesions of the Orofacial Region. *Head Neck Pathol* 2019; 13: 449–456
- [139] Muller-Hermelink HK. Ectopic meningioma in the tonsil. *Pathologe* 1997; 18: 172–173
- [140] Naghavi SE, Jalali MM. Papillary carcinoma of thyroglossal duct cyst. *Med Sci Monit* 2003; 9: CS67–CS70
- [141] Nawa H, Oberoi S, Vargervik K. Taurodontism and Van der Woude syndrome. Is there an association? *Angle Orthod* 2008; 78: 832–837
- [142] Neumann HP, Bausch B, McWhinney SR, Bender BU, Gimm O, Franke G, Schipper J, Klisch J, Althoefer C, Zerres K, Januszewicz A, Eng C, Smith WM, Munk R, Manz T, Glaesker S, Apel TW, Treier M, Reineke M, Walz MK, Hoang-Vu C, Brauckhoff M, Klein-Franke A, Klose P, Schmidt H, Maier-Woelfle M, Peczkowska M, Szmigielski C, Eng C. Freiburg-Warsaw-Columbus Pheochromocytoma Study G. Germ-line mutations in nonsyndromic pheochromocytoma. *N Engl J Med* 2002; 346: 1459–1466
- [143] Niikawa N, Matsuura N, Fukushima Y, Ohsawa T, Kajii T. Kabuki make-up syndrome: a syndrome of mental retardation, unusual facies, large and protruding ears, and postnatal growth deficiency. *J Pediatr* 1981; 99: 565–569
- [144] Nimura F, Nakasone T, Matsumoto H, Maruyama T, Matayoshi A, Maruyama N, Yoshimi N, Arasaki A, Nishihara K. Dedifferentiated liposarcoma of the oral floor: A case study and literature review of 50 cases of head and neck neoplasm. *Oncol Lett* 2018; 15: 7681–7688
- [145] O'neill JP, Bilsky MH, Kraus D. Head and neck sarcomas: epidemiology, pathology, and management. *Neurosurg Clin N Am* 2013; 24: 67–78

- [146] Oberlin O, Rey A, Lyden E, Bisogno G, Stevens MC, Meyer WH, Carli M, Anderson JR. Prognostic factors in metastatic rhabdomyosarcomas: results of a pooled analysis from United States and European cooperative groups. *J Clin Oncol* 2008; 26: 2384–2389
- [147] Orozco-Gutierrez MH, Sanchez-Corona J, Garcia-Ortiz JE, Castaneda-Cisneros G, Davalos-Rodriguez NO, Corona-Rivera JR, Garcia-Cruz D. Anterior cervical hypertrichosis: case report. *Arch Argent Pediatr* 2016; 114: e314–e318
- [148] Parham DM, Barr FG. Classification of rhabdomyosarcoma and its molecular basis. *Adv Anat Pathol* 2013; 20: 387–397
- [149] Pilarski R. PTEN Hamartoma Tumor Syndrome: A Clinical Overview. *Cancers (Basel)* 2019; 11
- [150] Pilarski R, Burt R, Kohlman W, Pho L, Shannon KM, Swisher E. Cowden syndrome and the PTEN hamartoma tumor syndrome: systematic review and revised diagnostic criteria. *J Natl Cancer Inst* 2013; 105: 1607–1616
- [151] Prasad KC, Kamath MP, Reddy KJ, Raju K, Agarwal S. Elongated styloid process (Eagle's syndrome): a clinical study. *J Oral Maxillofac Surg* 2002; 60: 171–175
- [152] Puscas L. Midline cervical cleft: review of an uncommon entity. *Int J Pediatr* 2015; 2015: 209418
- [153] Ramchandani R, Chumber S. Familial Occurrence of Thyroglossal Duct Cyst. *Indian J Surg* 2017; 79: 566–568
- [154] Rangheard AS, Vanel D, Viala J, Schwaab G, Casiraghi O, Sigal R. Synovial sarcomas of the head and neck: CT and MR imaging findings of eight patients. *AJNR Am J Neuroradiol* 2001; 22: 851–857
- [155] Rapp C, Dettling S, Liu F, Ull AT, Warta R, Jungk C, Roesch S, Mock A, Sahm F, Schmidt M, Jungwirth G, Zweckberger K, Lamszus K, Gousias K, Kessler AF, Grabe N, Loehr M, Ketter R, Urbschat S, Senft C, Westphal M, Abdollahi A, Debus J, Von Deimling A, Unterberg A, Simon M, Herold-Mende CC. Cytotoxic T Cells and their Activation Status are Independent Prognostic Markers in Meningiomas. *Clin Cancer Res* 2019; 25: 5260–5270
- [156] Reddy ST, Antaya RJ. Two cases of isolated anterior cervical hypertrichosis. *Pediatr Dermatol* 2010; 27: 531–533
- [157] Reid CO, Smith CJ. Rhabdomyoma of the floor of the mouth: a new case and review of recently reported intra-oral rhabdomyomas. *Br J Oral Maxillofac Surg* 1985; 23: 284–291
- [158] Reiter R, Haase S, Brosch S. Orofacial clefts. *Laryngorhinootologie* 2012; 91: 84–95
- [159] Reiter R, Ruess J, Brosch S, Pickhard A. Refractory Hoarseness In Granular Cell Tumor of the Vocal Cord. *Laryngorhinootologie* 2016; 95: 125–126
- [160] Ren S, Li XY, Wang F, Zhang P, Zhang Y, Li GS, Wang L, Zhong X. Nephrotic syndrome associated with Kimura's disease: a case report and literature review. *BMC Nephrol* 2018; 19: 316
- [161] Repetto GM, Guzman ML, Delgado I, Loyola H, Palomares M, Lay-Son G, Vial C, Benavides F, Espinoza K, Alvarez P. Case fatality rate and associated factors in patients with 22q11 microdeletion syndrome: a retrospective cohort study. *BMJ Open* 2014; 4: e005041
- [162] Rinaldo A, Mannara GM, Fisher C, Ferlito A. Hamartoma of the larynx: a critical review of the literature. *Ann Otol Rhinol Laryngol* 1998; 107: 264–267
- [163] Rivera-Serrano CM, Man LX, Klein S, Schaitkin BM. Melkersson-Rosenthal syndrome: a facial nerve center perspective. *J Plast Reconstr Aesthet Surg* 2014; 67: 1050–1054
- [164] Rogers L, Barani I, Chamberlain M, Kaley TJ, Mcdermott M, Raizer J, Schiff D, Weber DC, Wen PY, Vogelbaum MA. Meningiomas: knowledge base, treatment outcomes, and uncertainties. A RANO review. *J Neurosurg* 2015; 122: 4–23
- [165] Rudolph J, Just M, Trawinski H, Monecke A. A rare differential diagnosis of tonsillopharyngitis. *Laryngorhinootologie* 2019; 98: 105–107
- [166] Sajid MS, Ahmed N, Desai M, Baker D, Hamilton G. Upper limb deep vein thrombosis: a literature review to streamline the protocol for management. *Acta Haematol* 2007; 118: 10–18
- [167] Saluja TS, Iyer J, Singh SK. Leiomyosarcoma: Prognostic outline of a rare head and neck malignancy. *Oral Oncol* 2019; 95: 100–105
- [168] Sanchez IM, Lowenstein S, Johnson KA, Babik J, Haag C, Keller JJ, Ortega-Loayza AG, Cohen J, Mccalmont TH, Demer AM, Mansh MD, Hylwa SA, Liu J, Shinkai K. Clinical Features of Neutrophilic Dermatitis Variants Resembling Necrotizing Fasciitis. *JAMA Dermatol* 2019; 155: 79–84
- [169] Schader I, Robertson S, Maoate K, Beasley S. Hereditary thyroglossal duct cysts. *Pediatr Surg Int* 2005; 21: 593–594
- [170] Schmidt E, Kasperkiewicz M, Joly P. Pemphigus. *Lancet* 2019; 394: 882–894
- [171] Schmidt E, Zillikens D. Pemphigoid diseases. *Lancet* 2013; 381: 320–332
- [172] Schneider R, Elwerr M, Lorenz K, Plontke S, Dralle H, Ukkat J. Surgical treatment options for cervical paragangliomas. *Chirurg* 2019; 90: 29–36
- [173] Schumann R, Lorenz KJ, Tisch M, Maier H. Laryngeal and pharyngeal actinomycosis. *HNO* 2010; 58: 867–871
- [174] Seitz D, Todt I, Boga E, Yasin A, Sudhoff H. Ectopic thyroid tissue after total thyroidectomy. *HNO* 2020; 68: 447–450
- [175] Send T, Spiegel JL, Schade G, Pantelis A, Olthoff A, Bootz F, Canis M, Jakob M. Amyloidosis of the Upper Aerodigestive Tract: Management of a Rare Disease and Review of the Literature. *Dysphagia* 2019; 34: 179–191
- [176] Seppala MT, Sainio MA, Haltia MJ, Kinnunen JJ, Setälä KH, Jaaskelainen JE. Multiple schwannomas: schwannomatosis or neurofibromatosis type 2? *J Neurosurg* 1998; 89: 36–41
- [177] Sevim Bayrak C, Itan Y. Identifying disease-causing mutations in genomes of single patients by computational approaches. *Hum Genet* 2020; 139: 769–776
- [178] Sharma NC, Efstratiou A, Mokrousov I, Mutreja A, Das B, Ramamurthy T. Diphtheria. *Nat Rev Dis Primers* 2019; 5: 81
- [179] Shine NP, Sader C, Gollow I, Lannigan FJ. Congenital cervical teratomas: diagnostic, management and postoperative variability. *Auris Nasus Larynx* 2006; 33: 107–111
- [180] Sistrunk WE. The Surgical Treatment of Cysts of the Thyroglossal Tract. *Ann Surg* 1920; 71: 121–122 122
- [181] Smith MA, Altekruze SF, Adamson PC, Reaman GH, Seibel NL. Declining childhood and adolescent cancer mortality. *Cancer* 2014; 120: 2497–2506
- [182] Snowden J, Stovall S. Tularemia: retrospective review of 10 years' experience in Arkansas. *Clin Pediatr (Phila)* 2011; 50: 64–68
- [183] Soriano A, Soriano M, Espinosa G, Manna R, Emmi G, Cantarini L, Hernandez-Rodriguez J. Current Therapeutic Options for the Main Monogenic Autoinflammatory Diseases and PFAPA Syndrome: Evidence-Based Approach and Proposal of a Practical Guide. *Front Immunol* 2020; 11: 865
- [184] Stacchiotti S, Longhi A, Ferraresi V, Grignani G, Comandone A, Stupp R, Bertuzzi A, Tamborini E, Pilotti S, Messina A, Spreafico C, Gronchi A, Amore P, Vinaccia V, Casali PG. Phase II study of imatinib in advanced chordoma. *J Clin Oncol* 2012; 30: 914–920
- [185] Stacchiotti S, Sommer J. Chordoma Global Consensus G Building a global consensus approach to chordoma: a position paper from the medical and patient community. *Lancet Oncol* 2015; 16: e71–e83
- [186] Stone RH, Bress AP, Nutescu EA, Shapiro NL. Upper-Extremity Deep-Vein Thrombosis: A Retrospective Cohort Evaluation of Thrombotic Risk Factors at a University Teaching Hospital Antithrombosis Clinic. *Ann Pharmacother* 2016; 50: 637–644

- [187] Strutz JMW. Praxis der HNO-Heilkunde, Kopf-Halschirurgie. Stuttgart: Thieme; 2017: 1–1120
- [188] Stuck BA, Maurer JT. Recent developments in the diagnosis and treatment of obstructive sleep apnea : English version. HNO 2017; 65: 13–18
- [189] Suarez C, Rodrigo JP, Bodeker CC, Llorente JL, Silver CE, Jansen JC, Takes RP, Strojan P, Pellitteri PK, Rinaldo A, Mendenhall WM, Ferlito A. Jugular and vagal paragangliomas: Systematic study of management with surgery and radiotherapy. Head Neck 2013; 35: 1195–1204
- [190] Sudarsky LA, Laschinger JC, Coppa GF, Spencer FC. Improved results from a standardized approach in treating patients with necrotizing fasciitis. Ann Surg 1987; 206: 661–665
- [191] Sweet RD. An Acute Febrile Neutrophilic Dermatitis. Br J Dermatol 1964; 76: 349–356
- [192] Tache P, Henschke F, Folz BJ. Recurrent epistaxis in the presence of a nasopharyngeal mass. HNO 2020; 68: 869–871
- [193] Tachibana T, Kariya S, Orita Y, Makino T, Haruna T, Matsuyama Y, Komatsubara Y, Naoi Y, Nakada M, Wani Y, Fushimi S, Hotta M, Haruna K, Nagatani T, Sato Y, Nishizaki K. The efficacy of OK-432 sclerotherapy on thyroglossal duct cyst and the influence on a subsequent surgical procedure. Acta Otolaryngol 2019; 139: 788–792
- [194] Thiele OC, Kreppel M, Dunsche A, Eckardt AM, Ehrenfeld M, Fleiner B, Gassling V, Gehrke G, Gerresen M, Gosau M, Grobe A, Hassfeld S, Heiland M, Hoffmeister B, Holzle F, Klein C, Kruger M, Kubler AC, Kubler NR, Kuttenger JJ, Landes C, Lauer G, Martini M, Merholz ET, Mischkowski RA, Al-Nawas B, Nkenke E, Piesold JU, Pradel W, Rasse M, Rachwalski M, Reich RH, Rothamel D, Rustemeyer J, Scheer M, Schliephake H, Schmelzeisen R, Schramm A, Schupp W, Spitzer WJ, Stocker E, Stoll C, Terheyden H, Voigt A, Wagner W, Weingart D, Werkmeister R, Wiltfang J, Ziegler CM, Zoller JE. Current concepts in cleft care: A multicenter analysis. J Craniomaxillofac Surg 2018; 46: 705–708
- [195] Thienpont B, Vermeesch J, Devriendt K. Anterior cervical hypertrichosis and mental retardation. Clin Dysmorphol 2006; 15: 189–190
- [196] Thukral H, Nagori SA, Rawat A, Jose A. Pterygoid Hamulus Bursitis: A Rare Intra-Oral Pain Syndrome. J Craniofac Surg 2019; 30: e643–e645
- [197] Timmermann B. [Proton therapy—a chance in the treatment of tumors of the head and neck and base of skull]. HNO 2020; 68: 640–647
- [198] Trail ML, Zeringue GP, Chicola JP. Carcinoma in thyroglossal duct remnants. Laryngoscope 1977; 87: 1685–1691
- [199] Tran LM, Mark R, Meier R, Calcaterra TC, Parker RG. Sarcomas of the head and neck. Prognostic factors and treatment strategies. Cancer 1992; 70: 169–177
- [200] Trueb RM, Borelli S, Gloor M, Wuthrich B. Prepubertal hypertrichosis. Schweiz Med Wochenschr 1994; 124: 595–600
- [201] Trujillo O, Cui IH, Malone M, Suurna M. An unusual presentation of a rare benign tumor in the head and neck: A review of hibernomas. Laryngoscope 2015; 125: 1656–1659
- [202] Ueno S, Hirakawa H, Matsuda H, Tei E, Kaneko A, Ohta Y, Kajiwara H. A case of neonatal mature teratoma transformed to malignancy in the neck extending to the mouth floor. Tokai J Exp Clin Med 2009; 34: 130–134
- [203] Van Der Woude A. Fistula labii inferioris congenita and its association with cleft lip and palate. Am J Hum Genet 1954; 6: 244–256
- [204] Verse T, Hormann K. The surgical treatment of sleep-related upper airway obstruction. Dtsch Arztebl Int 2011; 108: 216–221
- [205] Waner P, Nolte DA, Tranesh GA. Hypopharyngeal Dedifferentiated Liposarcoma in the MDM2 Era: A Case Report and Short Review. Case Rep Pathol 2020; 2020: 2968467
- [206] Wang L, Long B, Zhou Q, Zeng S. Prenatal diagnosis of a “living” oropharyngeal fetus in fetu: a case report. BMC Pregnancy Childbirth 2019; 19: 453
- [207] Westhout FD, Mathews M, Pare LS, Armstrong WB, Tully P, Linskey ME. Recognizing schwannomatosis and distinguishing it from neurofibromatosis type 1 or 2. J Spinal Disord Tech 2007; 20: 329–332
- [208] Wibmer C, Leithner A, Zielonke N, Sperl M, Windhager R. Increasing incidence rates of soft tissue sarcomas? A population-based epidemiologic study and literature review. Ann Oncol 2010; 21: 1106–1111
- [209] Wiegand S, Wichmann G, Dietz A. Treatment of Lymphatic Malformations with the mTOR Inhibitor Sirolimus: A Systematic Review. Lymphat Res Biol 2018; 16: 330–339
- [210] Wong CH, Khin LW, Heng KS, Tan KC, Low CO. The LRINEC (Laboratory Risk Indicator for Necrotizing Fasciitis) score: a tool for distinguishing necrotizing fasciitis from other soft tissue infections. Crit Care Med 2004; 32: 1535–1541
- [211] Yarchoan R, Uldrick TS. HIV-Associated Cancers and Related Diseases. N Engl J Med 2018; 378: 1029–1041
- [212] Yu YR, Espinoza J, Mehta DK, Keswani SG, Lee TC. Perinatal diagnosis and management of oropharyngeal fetus in fetu: A case report. J Clin Ultrasound 2018; 46: 286–291
- [213] Zirkler J, Plontke SK, Schultka R, Kosling S. Acute cervical pain syndrome. HNO 2014; 62: 454–456