Article published online: 2021-03-27

Bildgebende Diagnostik der patellofemoralen Instabilität

Diagnostic Imaging of Patellofemoral Instability

Autoren

Kai-Jonathan Maas[1], Malte Lennart Warncke[1], Miriam Leiderer[1], Matthias Krause[2], Tobias Dust[2], Jannik Frings[2], Karl-Heinz Frosch[2], Gerhard Adam[1], Frank Oliver Gerhard Henes[1]

Institute

1 Department of Diagnostic and Interventional Radiology and Nuclear Medicine, University Medical Center Hamburg-Eppendorf, Hamburg, Germany

2 Department Trauma Surgery and Orthopedics, UKE, Hamburg, Germany

Key words

patellofemoral joint, knee, patella, patellofemoral instability, maltracking, MRI

eingereicht 15.09.2020

akzeptiert 02.12.2020

online publiziert 27.03.2021

Bibliografie

Fortschr Röntgenstr 2021; 193: 1019–1033

DOI 10.1055/a-1348-2122

ISSN 1438-9029

© 2021. Thieme. All rights reserved.

Georg Thieme Verlag KG, Rüdigerstraße 14, 70469 Stuttgart, Germany

Korrespondenzadresse

Dr. Kai-Jonathan Maas

Radiology, UKE, Martinistraße 52, 20246 Hamburg, Germany

Tel.: +49/40/7 41 05 40 29

k.maas@uke.de

ZUSAMMENFASSUNG

Hintergrund Die patellofemorale Instabilität (PI) umschreibt ein erhöhtes Luxations- bzw. Reluxationsrisiko der Kniescheibe im Patellofemoralgelenk (PFG). In den meisten Fällen liegt ein adäquates Trauma mit Patellaluxation und Verletzung des Haltebandapparats oder das Vorliegen anatomischer Risikofaktoren vor, welche zu einem unphysiologischen Bewegungsablauf im Patellofemoralgelenk führen (Maltracking). Neben der Anamnese und der klinischen Untersuchung stellt die radiologische Bildgebung (Röntgen, Computertomografie und Magnetresonanztomografie) den zentralen Grundpfeiler bei der Diagnostik der PI dar, um das Vorliegen und den Ausprägungsgrad anatomischer Risikofaktoren zu evaluieren.

Methodik Im Rahmen dieser Übersichtsarbeit wird der aktuelle Stellenwert der bildgebenden Diagnostik und Therapieplanung der patellofemoralen Instabilität vorgestellt. Das Ziel dieser Arbeit besteht in der übersichtlichen Darstellung der wichtigsten anatomischen Risikofaktoren der PI sowie der Möglichkeiten der Bildgebung, diese zu detektieren und zu quantifizieren.

Ergebnisse und Schlussfolgerung Die PI basiert häufig auf einer multifaktoriellen Disposition. Bei den Risikofaktoren muss zwischen der Trochleadysplasie, strukturellen Defekten des medialen patellofemoralen Ligaments (MPFL), der Patella alta, einer erhöhten Tuberositas-Tibiae-Trochlea-Groove-Distanz (TT-TG), Torsionsdeformitäten sowie dem Genu valgum differenziert werden. Obwohl das konventionelle Röntgen häufig noch zur Basisdiagnostik der PI eingesetzt wird, ist die Schnittbilddiagnostik (MRT und CT) heutzutage die Methode der Wahl, um die PI und ihre zugrunde liegenden Risikofaktoren zu evaluieren.

Kernaussagen:

- Die PI wird durch ein erhöhtes Luxations- bzw. Reluxationsrisiko der Patella im PFG charakterisiert.
- Als wichtigste anatomische Risikofaktoren der PI gelten die Trochleadysplasie, ein erhöhter TT-TG-Abstand, die Patella alta sowie Torsionsdeformitäten und das Genu valgum.
- Mithilfe der CT und MRT gelingen eine präzise Diagnostik der PI sowie eine genaue Charakterisierung und Quantifizierung der zugrunde liegenden Risikofaktoren.
- Mit der Möglichkeit einer exakten Evaluation aller, häufig in Wechselwirkung miteinander stehenden Risikofaktoren nimmt die Schnittbildgebung bei der individuellen Therapieplanung eine zentrale Rolle ein.

Zitierweise

- Maas KJ, Warncke ML, Leiderer M et al. Diagnostic Imaging of Patellofemoral Instability. Fortschr Röntgenstr 2021; 193: 1019–1033

ABSTRACT

Background Throughout the literature, patellofemoral instability (PI) is defined as an increased risk of re-/luxation of the patella within the patellofemoral joint (PFJ). In most patients it is caused by traumatic patella luxation or the existence of a range of predisposing anatomic risk factors leading to an unphysiological movement sequence within the PFJ also known as patellofemoral maltracking. In order to provide an individualized therapy approach, clinical and radiological evaluation of those risk factors of variable magnitude becomes essential. Diagnostic imaging such as magnetic resonance imaging (MRI), plain radiography, and computed tomography

This document was downloaded for personal use only. Unauthorized distribution is strictly prohibited.

(CT) are straightforward diagnostic tools in terms of evaluation and treatment of PI.

Method In this review we performed a precise analysis of today's literature concerning the radiological evaluation of anatomic risk factors leading to PI. The purpose of the review is to present a logical compilation of the different anatomical risk factors causing PI and provide a straight overview of valuable radiological imaging techniques.

Results and Conclusion PI is frequently based on a multifactorial disposition. The most relevant predisposing risk factors are trochlea dysplasia, rupture of the medial patellofemoral ligament (MPFL), patella alta, abnormal tibial tubercle to trochlea groove distance (TT-TG), femoral torsion deformities, and genu valgum. Although plain X-rays may provide basic diagnostic value, cross-sectional imaging (MRI, CT) is the standard radiological tool in terms of evaluation and detection of severity of predisposing anatomic variants leading to PI.

Einleitung

Die patellofemorale Instabilität (PI) beschreibt ein erhöhtes Luxations- bzw. Reluxationsrisiko der Kniescheibe. Die PI kann nach einer stattgehabten traumatischen Patellaluxation durch Verletzungen des patellofemoralen Halteapparats auftreten und geht mit einem erhöhten Reluxationsrisiko einher. Alternativ gründet die PI auf einem anlagebedingten, unphysiologischen Bewegungsablauf der Kniescheibe in seinem Gleitlager (sog. Maltracking), was zu rezidivierenden Luxationen bzw. Subluxationen der Patella führt [1]. Die Folgeschäden der PI sind Knorpelschäden an den Gelenkflächen, die meist in der Retropatellararthrose enden [2].

Die Inzidenz der PI wird mit 7–49 pro 100 000 Einwohner angegeben [3]. Bei den Betroffenen handelt es sich häufig um junge, sportlich aktive Frauen. Als typische Symptome gelten der vordere Knieschmerz und die rezidivierende spontane Patellaluxation, wobei die Patienten längere Zeit auch symptomlos bleiben können. Häufig geht der klinischen Erstmanifestation der PI ein akutes Unfallereignis am Kniegelenk voraus [4]. Ein wichtiger klinischer Befund der PI ist das sog. „J-sign", welches die plötzliche Lateralisierung der Patella in kranialer Streckhaltung beschreibt [5].

Wichtig für die Diagnostik und Therapieplanung der PI ist die Kenntnis der multiplen, häufig miteinander in Wechselwirkung stehenden anatomischen Risikofaktoren. Abhängig vom Vorhandensein eines Maltrackings und dem Vorliegen bzw. der Kombination verschiedener Risikofaktoren werden unterschiedliche Therapiekonzepte eingeleitet [1]. Neben der klinischen Untersuchung stellt die Bildgebung einen Grundpfeiler bei der Diagnostik und Therapieplanung der PI dar. Sie umfasst die konventionelle Radiografie, die Magnetresonanztomografie (MRT) und die Multidetektor-Computertomografie (MDCT). Mit der kinematischen MRT und der 4-dimensionalen Computertomografie (4D-CT) stehen weitere innovative Untersuchungstechniken zur Verfügung, die es ermöglichen, den Bewegungsablauf der Patella in Echtzeit abzubilden [6, 7]. Schließlich stellt die quantitative MRT eine vielversprechende Messmethode dar, die es erlaubt, Knorpelschäden im Rahmen eines Maltrackings frühzeitig aufzudecken.

Anatomie und Biomechanik

Anatomie

Die Artikulation zwischen Patella und der Trochlea im PFG ist ein komplexer Bewegungsablauf, bei dem neben den knöchernen Strukturen die Sehnen der Quadrizepsmuskulatur sowie die Gelenkkapsel mitsamt dem ligamentären Halteapparat maßgeblich zur Stabilität beitragen. Abweichungen dieser physiologischen Anatomie stellen die Risikofaktoren für die PI dar. Die retropatellare Gelenkoberfläche besteht aus einer prominenten lateralen Facette, einem medianen First und einer medialen Facette. Korrespondierend ist die Trochlea klassischerweise „konkav" geformt. Am Oberpol durch die Quadrizepssehne inseriert, wird die Patella von allen 4 Muskelanteilen des Musculus quadrizeps femoris umschlossen. Muskelfasern der Quadrizepssehne reichen bis über die vordere Oberfläche der Patella und verbinden sich als erweiterte Extensions-Aponeurose mit der Patellasehne, welche am tibialen Tuberkel inseriert [7]. Einer der wichtigsten statischen Stabilisatoren der Patella ist das mediale patellofemorale Ligament (MPFL) [8]. Das MPFL verläuft nahezu horizontal zum Musculus vastus medialis obliquus (VMO) in der Tiefe zwischen dem medialen femoralen Epikondylus und dem medialen Patellarand [9]. Das MPFL weist eine enge anatomische Lagebeziehung mit einstrahlenden Fasern zur Gelenkkapsel, zum medialen Kollateralband sowie zum medialen Retinaculum auf. Zudem existieren Faserzüge zwischen dem anterioren Anteil des MPFL und der Sehne des VMO, dem wichtigsten dynamischen Stabilisator gegen die laterale Patellatranslation [10, 11] (▶ **Abb. 1**).

Biomechanik

Während der physiologischen Kniebeugung durchläuft die Patella ein Herabgleiten in der Trochlea begleitet von einer mediolateralen Translation. In voller Extension steht die Patella noch proximal des Sulcus trochleae. Bei beginnender Beugung (0–40°) steht nur der distale Anteil der Patella mit dem proximalen Anteil der Trochlea in Kontakt. In dieser Phase der Bewegung ist maßgeblich das MPFL an der Stabilisierung der Patella beteiligt und verhindert eine Dislokation nach lateral [12]. Bei Beugung > 40° gewinnt die Trochlea-Morphologie zunehmend an Bedeutung, da die Patella nun weiter in den Sulcus trochleae eingleitet.

This document was downloaded for personal use only. Unauthorized distribution is strictly prohibited.

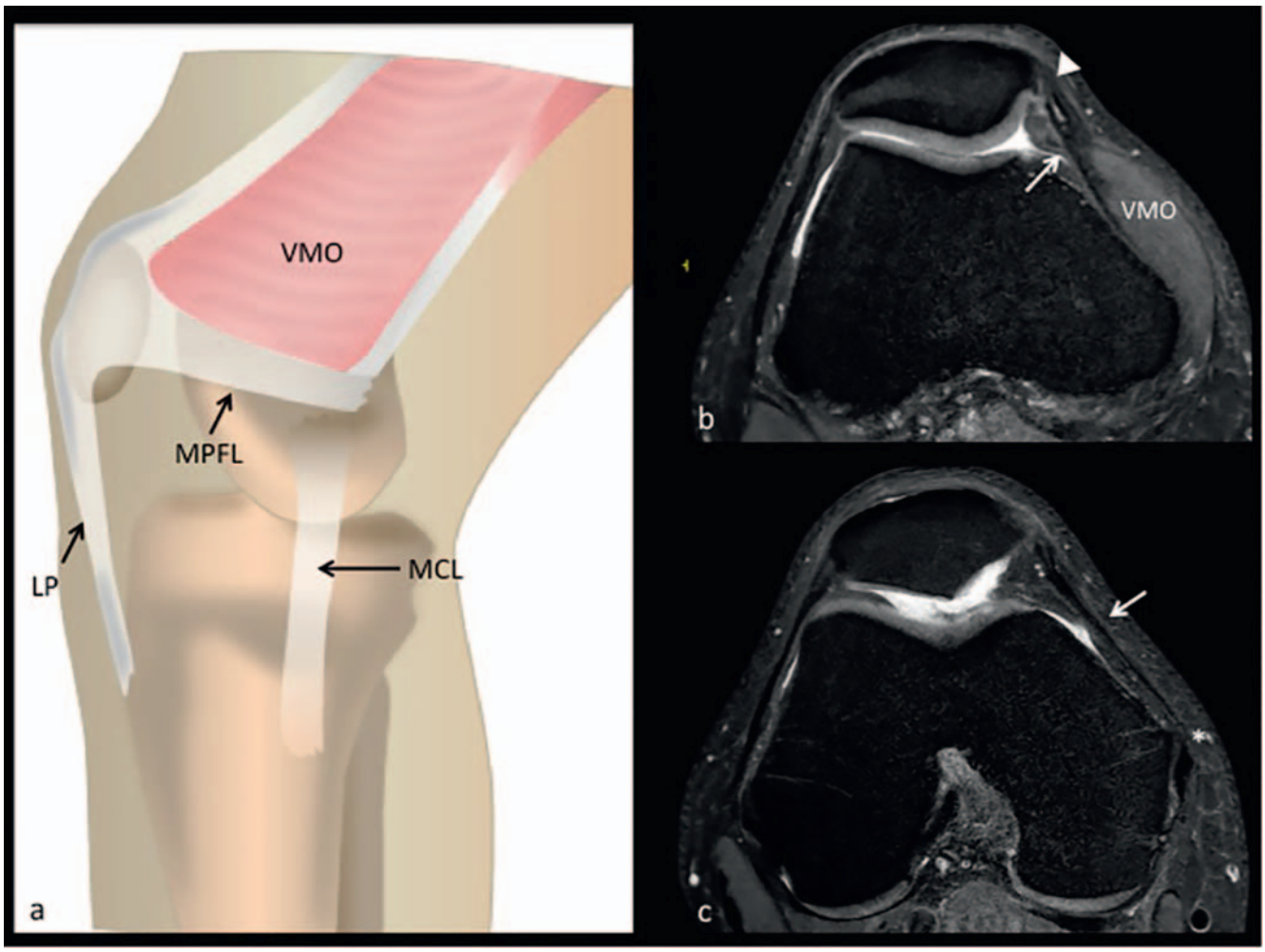

▶ **Abb. 1** **a** Skizze der anatomischen Strukturen und des Verlaufs des MPFL in Aufsicht von medial. **b, c** MPFL (Pfeil) mit nahezu horizontaler Orientierung der Bandfasern zum VMO (Vastus medialis obliquus) mit Ursprung am medialen femoralen Epikondylus (*) und Ansatz am medialen Patellarand (Pfeilspitze). LP = Lig. Patellae.

Ab einer Flexion von 60° besitzen dann auch die muskulären Strukturen, allen voran der VMO, eine stabilisierende Funktion, die Patella während Flexion im trochlearen Sulkus zu zentralisieren.

Stabilität und Instabilität

Die Stabilität des PFG wird als „Führung der Patella innerhalb des trochlearen Sulkus“ beschrieben, welche durch passives Weichteilgewebe, die knöcherne Geometrie und aktive Muskelkontraktion während Knieflexion und -extension gewährleistet wird. Die PI definiert den Verlust der Führung (Patholaxizität), wenn die Patella ihre physiologische Position durch verdrängende Krafteinwirkung, partiell oder komplett, verlässt. Solche Kräfte können durch muskuläre Spannung, Bewegung oder äußere Krafteinwirkung erzeugt werden. Zu den unterstützenden Faktoren der patellofemoralen Stabilität zählen das intakte mediale und laterale Retinaculum, eine physiologische Gelenkform von Patella und Trochlea sowie die Patellahöhe. Weiterhin bildet der M. quadrizeps femoris eine wichtige aktive Stabilität, insbesondere wirkt der VMO der Patellalateralisierung bei Flexion entgegen [9]. Ein gängiges Untersuchungstool zur klinischen Beurteilung des M. quadrizeps femoris hinsichtlich eines vorhandenen Maltrackings bietet die Messung des Q-Winkels (Quadrizepswinkels) in 25°-Flexion. Gemessen wird der Winkel zwischen 2 sich kreuzenden Linien; Spina iliaca anterior superior – Patellazentrum sowie Patellazentrum – Tuberositas tibiae. Werte >20–25° gelten hierbei als relevanter pathologischer Faktor bezüglich einer PI [13].

Ein Hauptstabilisator im patellofemoralen Gelenk bildet das MPFL. In einem MPFL-insuffizienten Knie reduziert sich die zu benötigende Kraft zur patellaren lateralen Translation um 50 % in Extensionsstellung und erhöht somit entscheidend das Risiko einer lateralen PI. Weitere Risikofaktoren, wie eine Patella alta, femorotibiale Torsionsdeformitäten, ein erhöhter TT-TG Abstand oder eine Trochleadysplasie, tragen ebenfalls zur PI bei [3, 14]. In Anbetracht der o. g. Faktoren, welche alle in Wechselwirkung eine Instabilität im PFG beeinflussen können, wird deutlich, dass die PI meist auf einer multifaktoriellen Genese basiert. Auch die Ausprägung der einzelnen Faktoren im Rahmen der PI kann individuell stark variieren [15]. Es ist daher wichtig, diese anatomischen

This document was downloaded for personal use only. Unauthorized distribution is strictly prohibited.

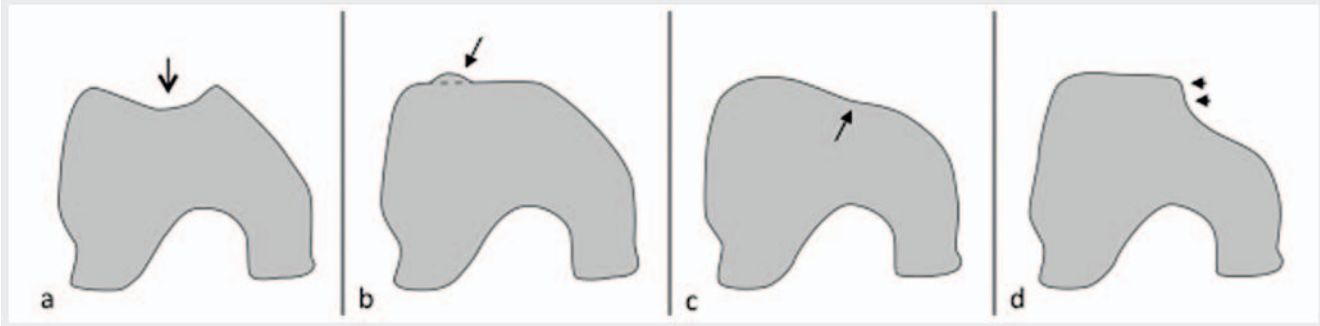

▶ **Abb. 2** Trochleadysplasien nach Dejour in axialer Aufsicht. **a** Dysplasie Typ A, Abflachung der Trochlea (Sulkuswinkel > 145°), aber erhaltene Konkavität (Pfeil). **b** Dysplasie Typ B, laterale Facette flach bis konvex konfiguriert, ggf. mit supratrochlearer Erhebung (sog. „spur" oder „bump"; Pfeil). **c** Dysplasie Typ C, Trochlea lateral konvex und medial hypoplastisch (Pfeil). **d** Dysplasie Typ D, komplette Abflachung der Trochlea mit abrupter Einsenkung der medialen Facette (sog. Cliff-Zeichen; Pfeile).

Parameter mithilfe der radiologischen Diagnostik zu erfassen und wenn möglich zu quantifizieren, da ihr Vorliegen und ihre Ausprägung Einfluss auf die Wahl der optimalen Therapie haben [16]. Im Folgenden werden die wichtigsten Risikofaktoren sowie deren Klassifikation und Bedeutung dargestellt (▶ **Tab. 1**).

▶ **Tab. 1** Übersicht der Risikofaktoren der patellofemoralen Instabilität.

Risikofaktoren	
Trochleadysplasie	▪ morphologische Einteilung nach Dejour-Klassifikation (A-D) ▪ quantitative Bestimmung anhand (angegeben sind Normwerte): – Trochleatiefe: 3–10 mm – lateralem Trochlea-Inklinationswinkel: 11–16,9° – Trochleafacetten-Asymmetrie-Grenzwert: > 40 %
erhöhter TT-TG-Abstand	▪ physiologische Range: 10–15 mm ▪ pathologisch > 15 mm mit Maltracking, ≥ 20 mm
Strukturdefekt des MPFL	▪ entscheidender Stabilisator des PFG ▪ Verlauf im tiefen Anteil des medialen Retinaculums ▪ häufigste verletzte Bandstruktur nach Patellaluxation
Patella alta	▪ Insall-Salvati-Index (ISI) Range: 0,8–1,2 ▪ Caton-Deschamps-Index (CDI) Range: 0,6–1,2
Genu valgum	pathologisch: Achsenabweichung von der Mikulicz-Linie > 10 mm nach lateral bzw. valgische Beinachse von > 5°
pathologische Torsionswinkel der Beinachse	physiologische Torsionswinkel nach Strecker et al.: ▪ femorale Innentorsion: 24,1 ± 17,4° ▪ tibiale Außentorsion: 34,9 ± 15,9°

Risikofaktoren

Trochleadysplasie

Die Trochleadysplasie (TD) wird als wichtigster kongenitaler Risikofaktor zur Entstehung einer PI betrachtet [17]. Charakteristikum der TD ist eine abgeflachte medialisierte Trochlea, welche jedoch nicht die anteroposteriore Höhe der Kondylen betrifft. In Folge gewährt der Sulcus trochlearis keine ausreichende Führung der Patella. Zudem flacht die Steigung der lateralen Trochleafacette (sog. lateraler Slope) ab, die Trochlea ist dann oft nicht nur vermindert konkav, sondern häufig flach oder gar konvex konfiguriert. Nach Dejour et al. werden 4 verschiedene Trochleadysplasien unterschieden, welche als prädisponierender Risikofaktor für eine PI angesehen werden [18]. Beim Typ A handelt es sich um eine niedriggradige Form der Dysplasie mit lediglich Abflachung des Trochleawinkels (> 145°). Höhergradige Dysplasien stellen die Typen B-D dar. Die Typ-B-Dysplasie ist durch eine abgeflachte Trochlea mit einem prominenten supratrochlearen Sporn („spur") bzw. einer Ausbuchtung („bump") der Gelenkfläche charakterisiert. Typ C präsentiert eine Abflachung der Trochlea mit Hypoplasie der medialen und Konvexität der lateralen Gelenkfacette. Schließlich stellt Typ D mit kompletter Abflachung der Trochlea und abrupter Einsenkung der medialen Facette (sog. Cliff-Zeichen) die Maximalform der Trochleadysplasie nach Dejour dar [18] (▶ **Abb. 2**).

Neben der Kategorisierung nach Dejour existiert eine Vielzahl geometrischer Messtechniken, die zur Diagnostik der Trochleadysplasie eingesetzt werden können. Als gebräuchlichste Verfahren haben sich die Bestimmung der Trochleatiefe (oder der Sulkuswinkel), der Trochleafacetten-Asymmetrie sowie der lateralen trochlearen Inklinationswinkel etabliert [19]. Zur Durchführung der Messungen in der MRT wird die Auswahl einer Schichtebene ca. 3 cm oberhalb der Gelenklinie empfohlen, wobei dieser anatomische Referenzpunkt durch unterschiedliche Größe des Kniegelenks bei Patienten individuell variieren kann. In jedem Fall sollte die gesamte trochleare Gelenkfacette mit Knorpel überzogen sein. Zur Ermittlung der lateralen trochlearen Inklination wird der Winkel zwischen dem subchondralen Knochen der lateralen Trochleafacette und einer Tangente entlang der Hinterkante der Femurkondylen vermessen. Hierbei gelten Winkel < 11° als pathologisch. Die Errechnung der Trochleafacetten-Asymmetrie ergibt sich aus der Ratio der Breite der medialen zur lateralen Trochleafacette (Normwert > 40 %). Die Trochleatiefe wird als Distanz von der Knorpeloberfläche bis zum tiefsten Punkt des Sulkus definiert (Normwert > 3 mm) (▶ **Abb. 3, 4**). Als weitere Ursache für eine TD

This document was downloaded for personal use only. Unauthorized distribution is strictly prohibited.

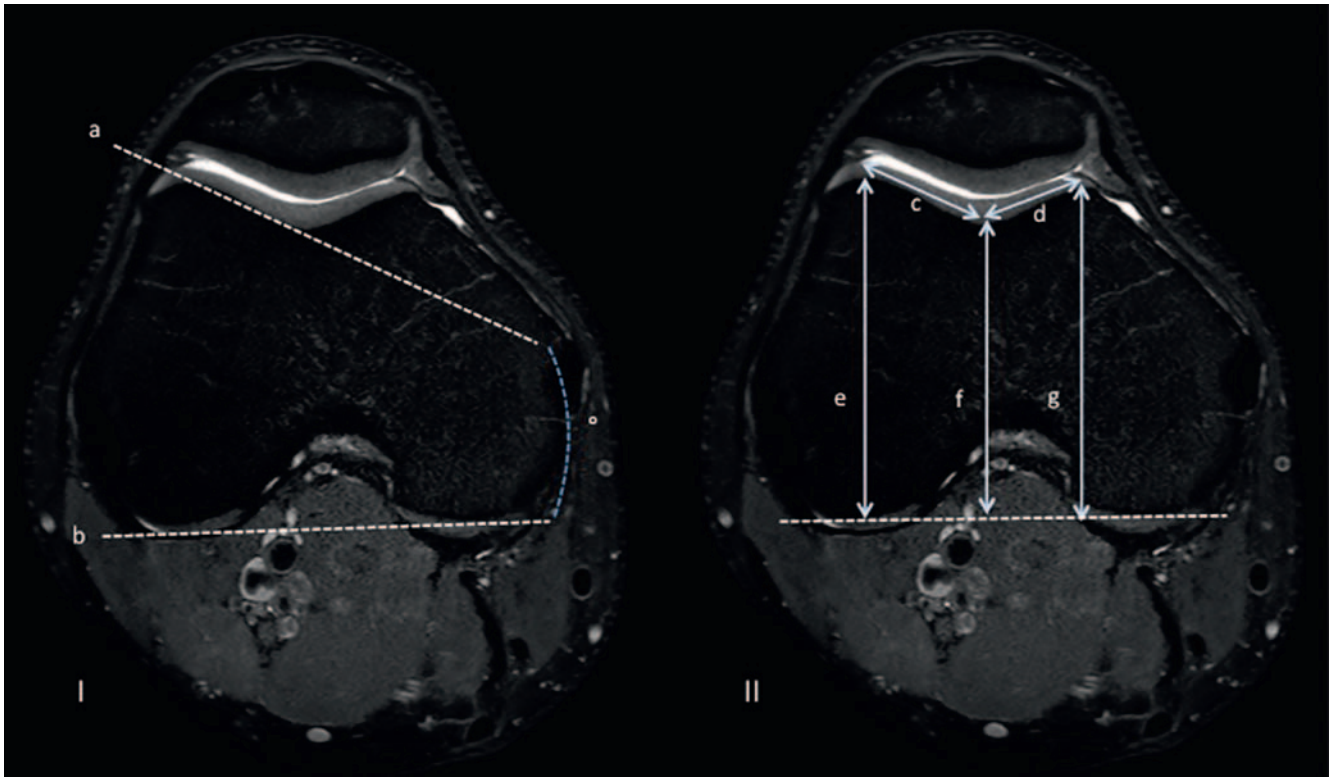

▶ **Abb. 3** Messparameter zur Trochleamorphologie. (I) Laterale Trochleainklination: Winkel (°), gemessen zwischen einer Linie entlang des subchondralen Knochens der lateralen Trochlea **a** und der dorsalen Femurkondylenebene **b**. Grenzwert < 11°. (II) Trochleafacetten-Asymmetrie und Trochleatiefe. Trochleafacetten-Asymmetrie: Verhältnis der Länge der medialen Trochleafacette **d** geteilt durch die Länge der lateralen Trochleafacette **c** in Prozent = d/c – 100 %. Normwert > 40 %. Trochleatiefe: Vom Mittelwert der Abstände der lateralen **e** und medialen **g** Trochleafacette zur dorsalen Femurkondylenebene wird der Abstand des Sulkus **f** subtrahiert = (e + g)/2 – f. Normwert > 3 mm.

gilt die ossäre Patellaform (Wiberg-Klassifikation A-C), welche anhand der Konfiguration der lateralen und medialen Gelenkfacette unterteilt wird. Sowohl Typ A (mediale und laterale Facette gleichlang sowie konkav) als auch Typ B (abgeflachte medial leicht verkürzte Facette) gelten als nicht pathologische Formen der Patella, wohingegen eine konvex konfigurierte, verkürzte mediale Gelenkfacette (Wiberg-Typ C) als Risikofaktor für die Entwicklung einer patellofemoralen Instabilität angesehen wird [20]. Als weiterer „patellarer" Risikofaktor für eine PI und Folge eine TD wird ein pathologisch erhöhter Patella-Tilt festgestellt (Winkel zwischen Femurkondylenhinterkante sowie Patellaachse in axialer Ebene) (▶ **Tab. 2**) [51].

Eine seltene Form der angeborenen ossären Dysplasie umschreibt das Patella-Nail-Syndrom, welches in der Regel mit einer schweren patellofemoralen Instabilität einhergeht. Pathognomonische Veränderungen dieser Erkrankung umfassen die Tetrade aus Dysplasien der Patella, der Fingernägel, des Radiusköpfchens und typische Exostosen am Os ilium („iliac horns"). Charakteristische Befunde am PFG sind eine dysplastische und lateralisierte Patella sowie eine Dysplasie des femoralen Gleitlagers, wobei hier der laterale Femurkondylus häufig das patellare Gleitlager darstellt. Mithilfe der MRT lassen sich häufig bereits zum Zeitpunkt der Diagnosestellung Knorpelschäden feststellen (▶ **Abb. 5**).

▶ **Tab. 2** Patella Instability Severity Score (PISS) nach Balcarek et al. 2014.

Risikofaktoren	Punkte
Alter	
▪ > 16	0
▪ < 16	1
bilaterale Instabilität	
▪ nein	0
▪ ja	1
Trochleadysplasie	
▪ keine	0
▪ leicht	1
▪ schwer	2
Patellahöhe	
▪ < 1,2	0
▪ > 1,2	1
TT-TG-Abstand (mm)	
▪ < 16	0
▪ > 16	1
Patella-Tilt (°)	
▪ < 20	0
▪ > 20	1
maximale Punktzahl	7

This document was downloaded for personal use only. Unauthorized distribution is strictly prohibited.

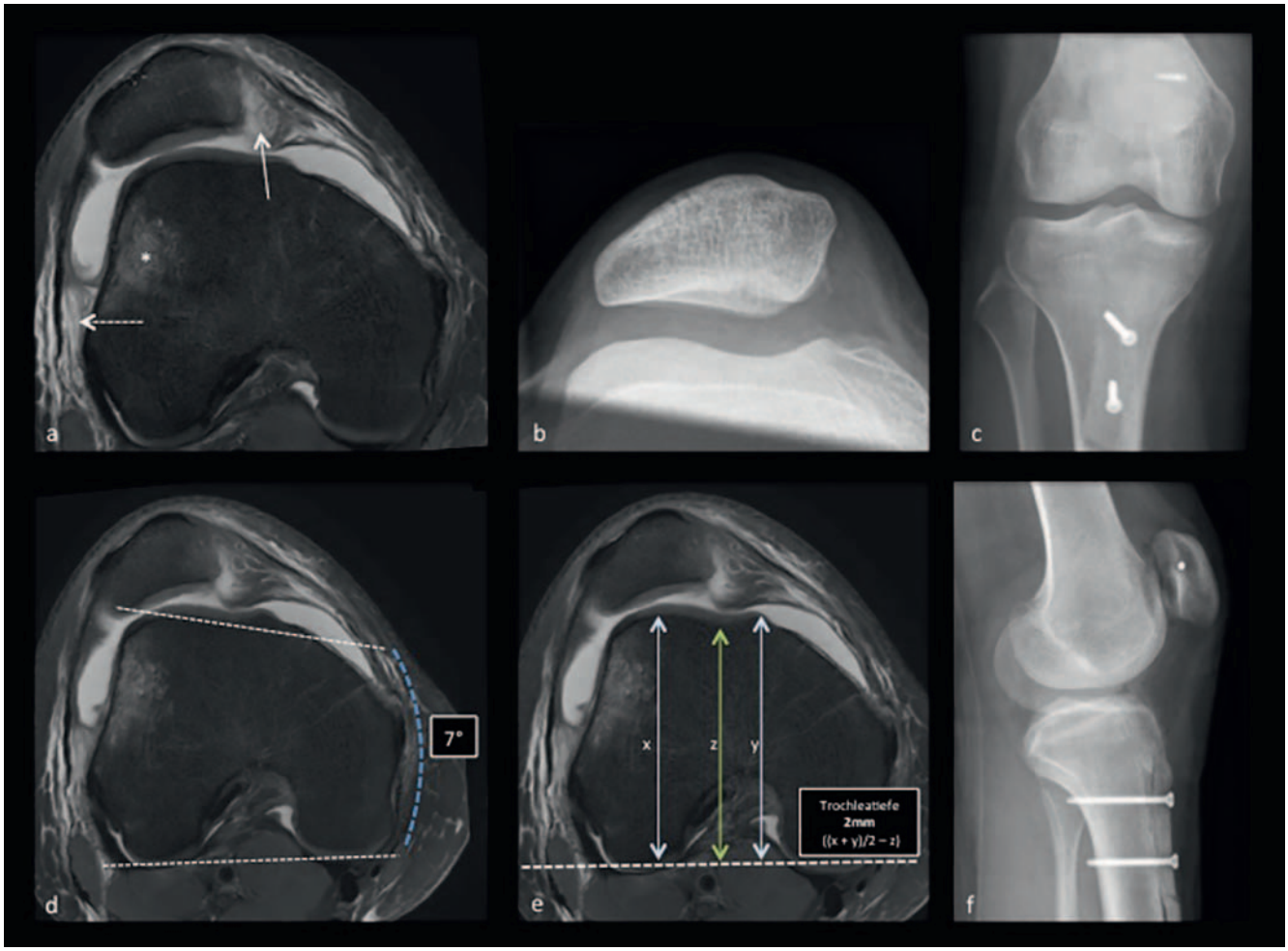

▶ **Abb. 4** 16-jährige Patientin mit Patellainstabilität und rezidivierenden Patellaluxationen beidseits. **a** Das MRT nach spontaner Patellaluxation zeigt eine Subluxationsfehlstellung der Patella nach lateral mit einem postkontusionellen Ödem in der lateralen Femurkondyle (*). Zudem Ruptur des MPFL (Pfeil) und des lateralen Retinaculums (gestrichelter Pfeil). Zeichen einer Trochleadysplasie (Typ B nach Dejour) im Röntgen **b** und MRT **d, e** mit abgeflachter lateraler Trochleainklination (7°) und verminderter Trochleatiefe (2 mm). Entscheidung zur operativen Therapie mit Durchführung einer Trochleaplastik mit Medialisierung der Tuberositas tibiae und MPFL-Augmentation mittels autologer Gracilissehne (postoperative Röntgenkontrolle **c, f**).

Mediales patellofemorales Ligament (MPFL)

Die Verletzung des medialen Retinaculums ist die häufigste Pathomorphologie nach einer Patellaluxation. In fast allen Fällen ist das MPFL mitbetroffen [15]. Aktuelle Arbeiten belegen die patellare Insertion als die häufigste Lokalisation (50–90 %) [21]. Das MPFL gilt als der wichtigste passive Stabilisator gegen die laterale Translation in strecknahen Beugegraden, sodass ein struktureller Defekt des MPFL häufig zu einer Hypermobilität der Patella führt. Folglich sollten MPFL-Verletzungen, abhängig vom Reluxationsrisiko, operativ versorgt werden, um eine zukünftige PI zu vermeiden [8, 12] (▶ **Abb. 6**).

Patella alta

Als relativer anatomischer Risikofaktor für die Entwicklung einer PI wird der Patellahochstand aufgeführt [17, 22]. Im physiologischen Zustand taucht die Patella bei zunehmender Beugung in den trochlearen Sulkus ein und wird durch diesen stabilisiert. Ist der Abstand pathologisch erweitert, tritt der Kontakt der Gelenkfacetten verspätet ein und verringert somit die knöcherne Führung. Eine einfache Möglichkeit der Höhenbestimmung der Patella bietet die laterale Röntgenaufnahme des Knies bei ca. 30°-Flexion. Mit dem Insall-Salvati-Index (ISI) und dem Caton-Deschamps-Index (CDI) existieren 2 etablierte Messmethoden. Der ISI bildet das Verhältnis aus der Länge der Patellasehne und dem längsten sagittalen Durchmesser der Patella [23]. Der CDI bildet das Verhältnis zwischen der Länge der retropatellaren Gelenkfläche und dem Abstand zwischen der kaudalen Patellaspitze und der anterioren tibialen Gelenkfläche. Bei beiden Messmethoden wird die Patella alta mit einer Ratio > 1,2 definiert.

TT-TG Abstand

Ist die Tuberositas tibiae (TT) als Ansatzpunkt der Patellasehne im Vergleich zum Sulkus der Trochlea (Trochlear groove, TG) lateralisiert, so besteht ein Kraftvektor nach außen, wodurch eine PI begünstigt wird. Der TT-TG-Abstand stellt eine einfache, reprodu-

This document was downloaded for personal use only. Unauthorized distribution is strictly prohibited.

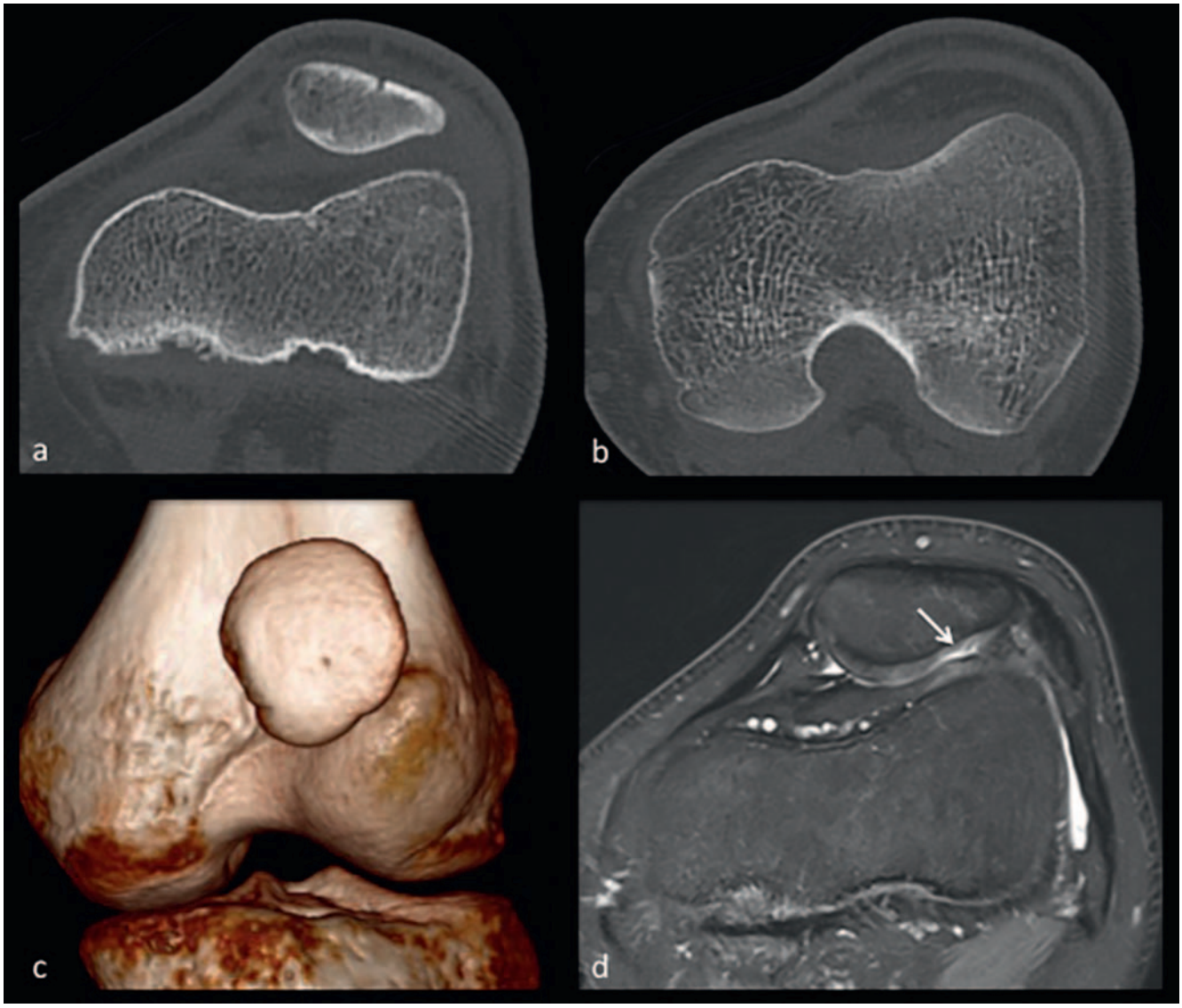

▶ **Abb. 5** 19-jähriger Patient mit gesichertem Patella-Nail-Syndrom und chronischer Patellainstabilität beidseits. Die transversalen CT-Schichten **a, b** sowie die 3D-Rekonstruktion **c** zeigen den Befund einer Trochleadysplasie links (Dejour C). Der Trochleasulkus ist stark abgeflacht und die Patella artikuliert weit lateralisiert mit dem lateralen Femurkondylus. In der fettgesättigten protonengewichteten MRT-Sequenz finden sich Substanzminderungen und Signalveränderungen des Knorpels an der lateralen retropatellaren Gelenkfacette (Pfeil), die auf eine beginnende Chondropathie hinweisen **d**.

zierbare Methode zur Bestimmung des Valgusstresses (Lateralisierung) auf die Patella dar. Gemessen wird der Abstand vom tiefsten Punkt des trochlearen Sulkus zum Mittelpunkt der Tuberositas tibiae (TT) auf den axialen Schichten einer Schnittbildgebung. Beide anatomischen Messpunkte werden auf eine 90°-Tangente zur Femurkondylenhinterkante projiziert. Der Abstand zwischen beiden Linien repräsentiert den TT-TG-Abstand. Physiologische TT-TG-Werte sind < 15 mm. Werte von ≥ 16 mm in Verbindung mit einem Maltracking sowie Distanzen > 20 mm gelten als pathologisch und es besteht eine Indikation zum operativen Tuberositas-Versatz [17, 24] (▶ **Abb. 7**). Seit einigen Jahren findet auch die Bestimmung des TT-PCL (Tuberositas Tibiae – Posterior Crucial Ligament) -Abstandes vermehrt Anwendung im klinischen Bereich, da jener im Gegensatz zum TT-TG-Abstand beugungsunabhängig messbar ist [25].

Genu valgum

Auch das Genu valgum wird als Risikofaktor für eine patellofemorale Instabilität aufgeführt [26]. Hierbei kommt es durch ein Valgus-Alignment der Beinachse zu einer Lateralisierung der Patella sowie zu einem veränderten Patellatilt. In biomechanischen Untersuchungen konnte zudem gezeigt werden, dass eine Valgus-Deformität der Beinachse einen signifikanten Einfluss auf das Patellatracking hat. Hierbei wird eine valgische Beinachse von > 5° bzw. eine Lateralisierung der Beinachse > 10 mm von der Mikulicz-Linie in Kombination mit entsprechenden klinischen Beschwerden als chirurgisch behandlungswürdige Valgusdeformität diskutiert [27].

This document was downloaded for personal use only. Unauthorized distribution is strictly prohibited.

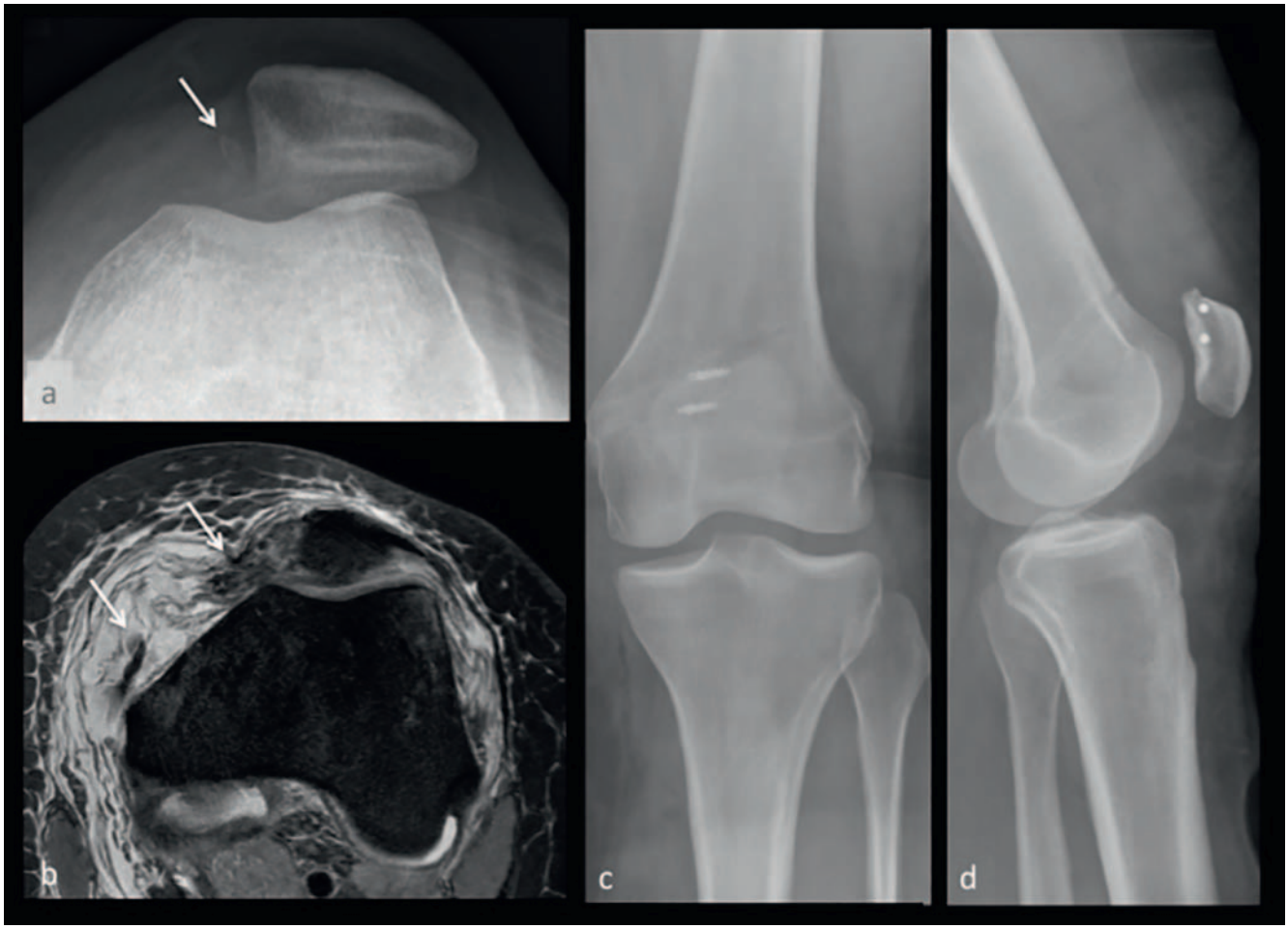

▶ **Abb. 6** 30-jährige Patientin mit traumatischer Patellaluxation. **a** In der konventionellen Röntgenuntersuchung der Patella zeigt sich eine Subluxationsfehlstellung der Patella nach lateral. Zudem findet sich eine kleine knöcherne Avulsion medialseitig der Patella (Pfeil). **b** In der MRT (PD-Wichtung mit FS transversal) bestätigte sich der Verdacht der MPFL-Ruptur mit knöcherner Avulsion (Pfeil). **c, d** Regelrechter postoperativer Befund in der Röntgenkontrolle nach ASK mit Bergung des freien Gelenkkörpers sowie MPFL-Plastik mittels Gracilistransplantat.

Torsionsdeformitäten

Die Torsionsdeformität ist als weiterer Risikofaktor für eine PI beschrieben. Der Begriff für die typische Fehlstellung – das „inwardly pointing knee" – wurde durch Cooke et al. 1990 erstmals beschrieben [28]. Bei ca. 12 % aller Patienten mit einem Maltracking konnte eine Torsionsabweichung als Ursache nachgewiesen werden. Als Normwerte für die femorale Torsion wird in der Literatur eine Innentorsion von 24,1° (± 17,4°) und für die Tibia eine Außentorsion von 34,9° (± 15,9°) beschrieben [29]. Exakte Werte, ab wann Torsionsabweichungen durch eine operative Korrektur behoben werden sollten, sind in der Literatur bislang nicht definiert. Diskutiert werden bei entsprechender klinischer Symptomatik Torsionsabweichungen ab 10° oder mehr [29] (▶ **Abb. 8**).

Patellar Instability Severity Score (PISS)

Abhängig von anatomischen und demografischen Risikofaktoren, die der Patient präsentiert, kann das Rezidivrisiko nach erstmaliger Patellaluxation erheblich variieren. Entsprechend kann der voraussichtliche Erfolg konservativer oder operativer Behandlungsansätze maßgeblich von der Kombination verschiedener Faktoren abhängig sein [52]. Prädiktive Scoring-Systeme wie der Patella Instability Severity (PISS) Score sind hilfreiche klinische Tools, die auf Grundlage vorliegender Risikofaktoren eine Einschätzung des Reluxationsrisikos nach erstmaliger Patellaluxation erlauben. Für den PIS-Score werden das Patientenalter, bilaterale Instabilitäten, Trochleadysplasie, TT-TG, Patella Tilt und Patellahöhe berücksichtigt und in Abhängigkeit ihrer Ausprägung in einem Punktesystem summiert. Ein Punktewert von ≥ 4 Punkten geht demnach mit einem bis zu 5-fach erhöhten Reluxationsrisiko einher (▶ **Tab. 2**) [53].

Therapiemöglichkeiten

Zur Unterstützung eines ganzheitlichen, strukturierten Therapieablaufs kann die Klassifikation zur Unterscheidung von PI und/oder dem Vorliegen eines Maltrackings in einzelne Subtypen nach Frosch et al. herangezogen werden [30]. Zu berücksichtigen ist, dass die PI und das Maltracking zwar sich beeinflussende, aber dennoch unterschiedliche Pathologien darstellen, die auch in der

This document was downloaded for personal use only. Unauthorized distribution is strictly prohibited.

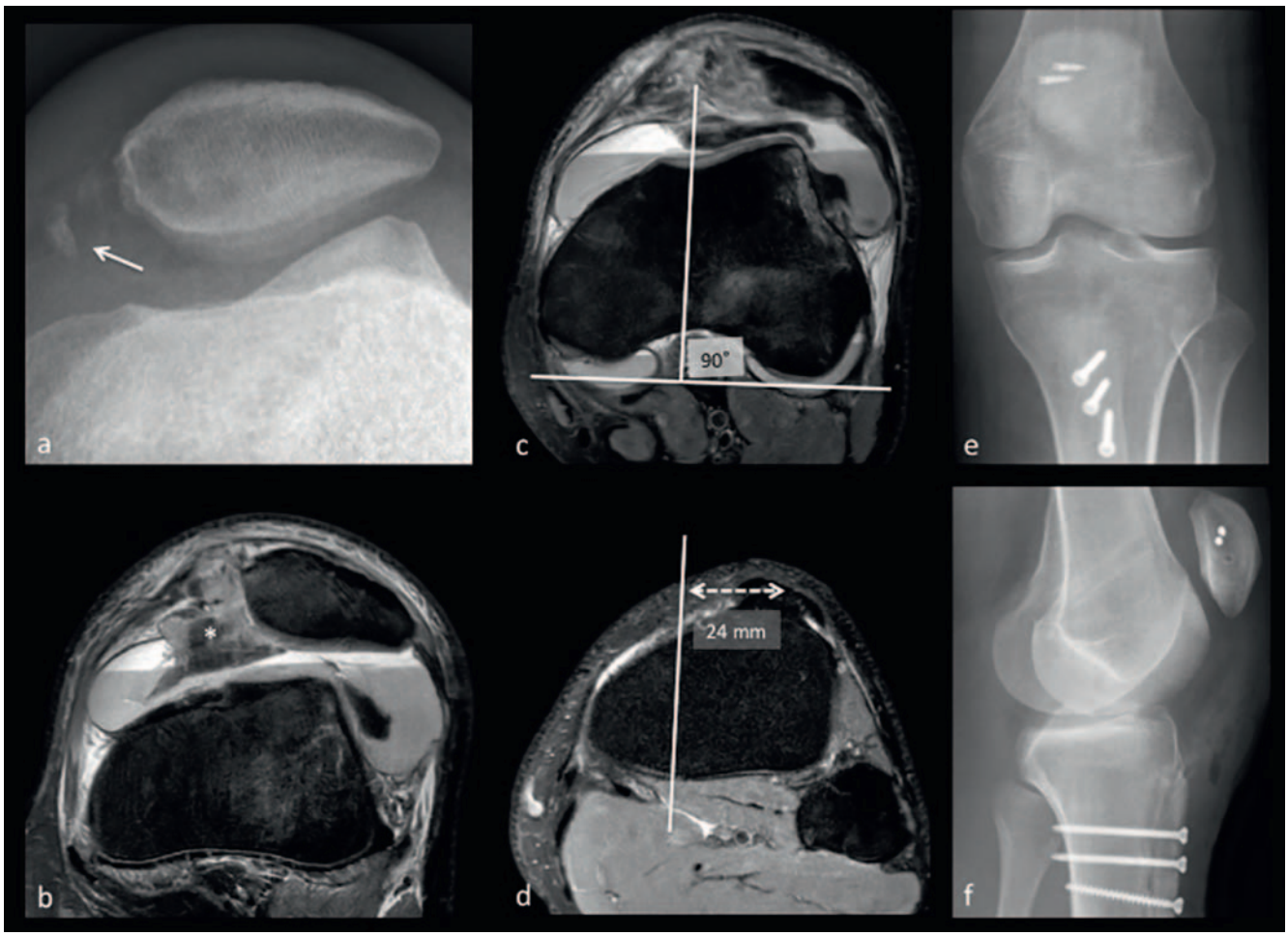

▶ **Abb. 7** 17-jähriger Patient mit Z. n. rezidivierenden Patellaluxationen beim Fußballspielen. **a** Im Röntgenbild Nachweis knöcherner Avulsionen an der Patella medialseitig (Pfeil). **b–d** In der MRT-Untersuchung (PD-Wichtung mit FS, transversal) Nachweis einer Ruptur des MPFL (*). Der ermittelte TT-TG-Abstand ist mit 24 mm pathologisch erhöht **c, d**. Entschluss zur Durchführung einer offenen chirurgischen MPFL-Plastik (autogene Gracilissehne) sowie einer medialisierenden Tuberositasosteotomie nach Elmslie (8 mm) mit regelrechtem Befund in der postoperativen Kontrolle **e, f**.

Therapie differenziert betrachtet werden sollten. Bereits nach erstmaliger Patellaluxation ist aufgrund des hohen Risikos einer Reluxation und der oftmals begleitenden chondralen Folgeschäden eine operative Therapie der zugrunde liegenden Pathologie indiziert. Neben der Refixierung bzw. Bergung abgescherter Knorpel- oder Knorpel-Knochen-Fragmente ist die Rekonstruktion des MPFL ein häufig gewählter Therapieansatz. Hierdurch kann die PI (nicht jedoch das Maltracking) therapiert und eine erneute Luxation der Patella verhindert werden.

Ein ggf. vorliegendes Maltracking hingegen hat meist knöcherne Ursachen und bedarf der sorgfältigen Analyse. Bei pathologischem TT-TG-Abstand kann als therapeutische Option mithilfe der Tuberositasosteotomie sowohl die Distanz des TT-TG als auch die Patellahöhe beeinflusst werden [31]. Maßgeblich ist hierbei eine „Normalisierung des TT-TG“, wobei eine Überkorrektur unbedingt vermieden werden sollte. Bei nicht abgeschlossenem Längenwachstum und offenen Epiphysenfugen kann ein weichteiliger Versatz des Patellasehnenansatzes angestrebt werden [31]. Bei Patienten mit chronischer PI liegt in bis zu 96 % der Fälle eine Trochleadysplasie vor [32]. Während bei Patienten mit einer leichtgradigen Dysplasieform (Dejour-Typ A) meist eine Therapie mittels MPFL-Plastik ausreicht, wird bei den schwereren Dysplasieformen (Typ B–D) häufig zusätzlich eine Trochleaplastik notwendig [31, 33].

Wenn eine Achsdeformität in Form eines Genu valgum oder eine Torsionsdeformität als Ursache einer PI vorliegt, stellen Umstellungsosteotomien die Methode der Wahl dar [31]. Als validiertes Verfahren bei der Behandlung eines symptomatischen Genu valgum beim ausgewachsenen Patienten hat sich die distale Femurosteotomie bewiesen [27] (▶ **Abb. 9**). Hier ist allerdings zu beachten, dass die knöcherne Deformität nicht immer im Femur, sondern in bis zu 20 % der Fälle in der Tibia zu finden ist. Dies würde dann folglich auch eine tibiale Achskorrektur zur Folge haben. Eine exakte planerische Analyse der Beingeometrie ist deshalb präoperativ unabdingbar.

This document was downloaded for personal use only. Unauthorized distribution is strictly prohibited.

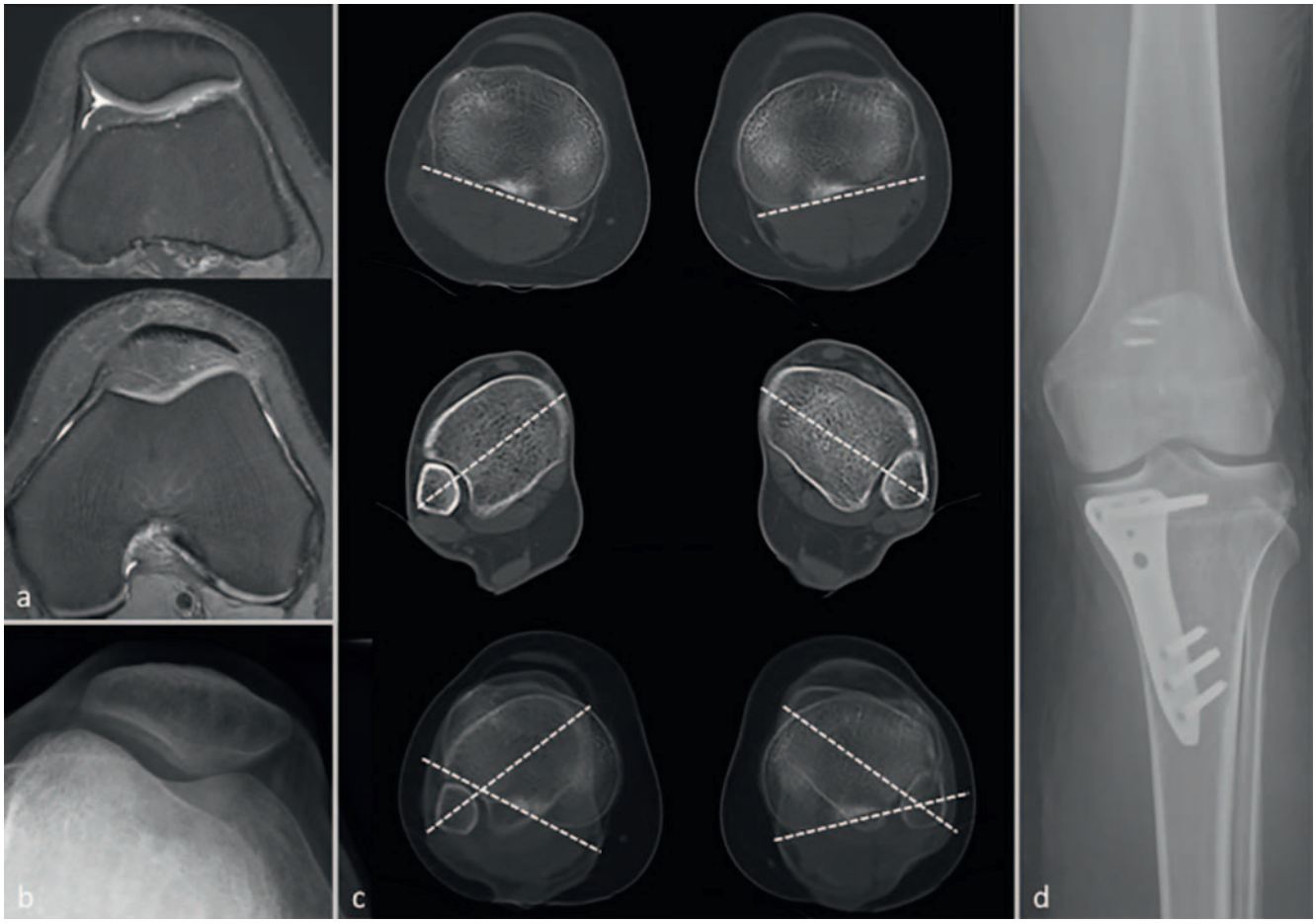

▶ **Abb. 8** 29-jährige Patientin mit starken linksseitigen Knieschmerzen bei bekannter patellofemoraler Instabilität und rezidivierenden Patellaluxationen. **a** Die MRT-Untersuchung des Kniegelenks zeigt eine regelrechte Stellung der Patella mit unauffälligem Knorpelbefund. **b** In der Patella-Zielaufnahme zeigt sich eine Torsionsdeformität mit Überlagerung der Tibia und der Femurkondylen. **c** In der CT zur Torsionswinkelbestimmung zeigt sich eine pathologisch erhöhte Außentorsion der Tibiae beidseits, rechts mit einem Winkel von 56° und links von 51°. Bei ausschließlicher linksseitiger Symptomatik Entschluss zur unilateralen Korrektur-Operation. Durchführung einer Innentorsionsosteotomie der Tibia (proximal der Tuberositas tibiae) mit einer winkelstabilen Platte sowie einer MPFL-Plastik mit ipsilateraler autologer Gracilissehne. Regelrechter postoperativer Befund in der Röntgenkontrolle **d**.

Bildgebende Diagnostik

Konventionelle Röntgendiagnostik

Traditionell stellen die konventionelle Röntgenuntersuchung des Kniegelenks in 2 Ebenen (a. p. und seitlicher Strahlengang) und eine axiale Patellazielaufnahme (jeweils in 30–45 %-Flexion) zum Frakturausschluss das Standardverfahren in der Bildgebung dar. Allerdings konnte in mehreren Studien gezeigt werden, dass die Beurteilung hinsichtlich der anatomischen Risikofaktoren aufgrund nicht exakt durchgeführter Aufnahmeeinstellungen limitiert ist [34]. So können Torsionsdeformitäten in einer nicht streng seitlich eingestellten Röntgenaufnahme oder eine Flexion > 45° in der axialen Zielaufnahme Trochleadysplasien maskieren oder vortäuschen [34]. Folglich wird die konventionelle Bildgebung, insbesondere der präoperativen Planung, zunehmend durch die Schnittbildverfahren wie CT und MRT ergänzt.

Im Rahmen der Diagnostik des Genu valgum wird die anterior-posteriore nativradiologische Ganzbeinstandaufnahme genutzt. Die häufigste Indikation für Ganzbeinaufnahmen ist die Achsbestimmung der unteren Extremität in der Koronarebene vor operativer Korrektur der Beinachse [35]. Hierzu wird eine Abweichung der Beinachse von der physiologischen Tragachse des Kniegelenks (Mikulicz-Linie; Verbindungslinie zwischen Zentrum des Femurkopfes und Zentrum des OSG mit Verlauf 4 ± 2 mm medial des Kniegelenkzentrums) registriert (▶ **Abb. 10**). Zur weiteren Analyse einer aufgrund einer Achsfehlstellung vorliegender Deformität können weitere sog. Gelenkwinkel (z. B. mechanischer lateraler distaler Femurwinkel (mLDFW) ect.) bestimmt werden. Im postoperativen Verlauf kann die Lage des Osteosynthesesmaterials hinsichtlich eines Materialdefekts oder einer Materiallockerung kontrolliert werden (▶ **Abb. 9**). Als essenzielles Qualitätsmerkmal bei der Anfertigung einer Ganzbeinaufnahme ist auf die Zentrierung der Patellae zwischen den Femurkondylen sowie eine strenge Streckhaltung im Kniegelenk zu achten, was für gewöhnlich mit einer Außenrotationsstellung der Füße von 8–10° einhergeht [54].

This document was downloaded for personal use only. Unauthorized distribution is strictly prohibited.

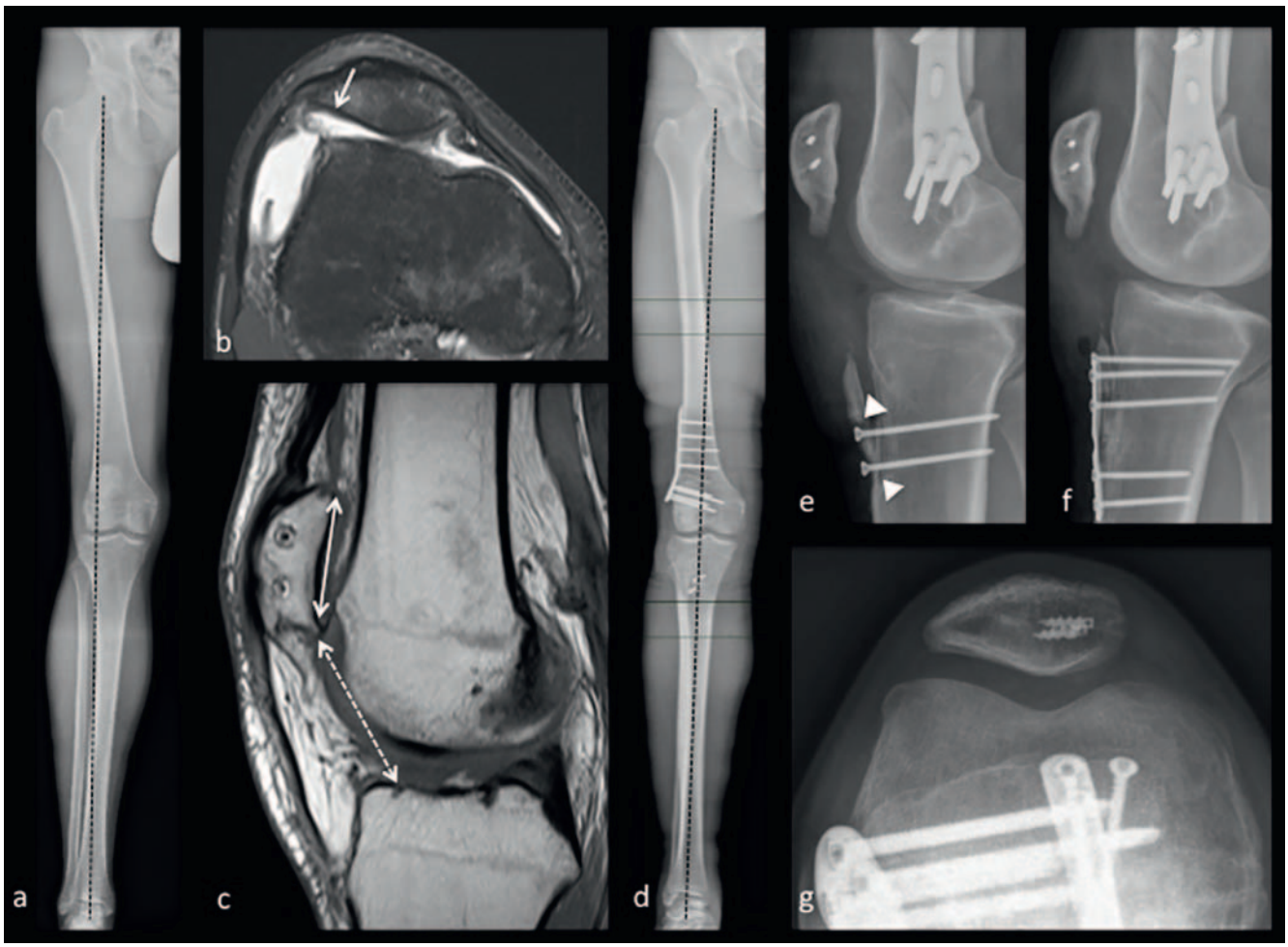

▶ **Abb. 9** 24-jähriger Patient mit Zustand nach MPFL-Augmentation extern bei habitueller Patellaluxation vor ca. 8 Jahren. Vorstellung mit persistierenden Beschwerden im rechten Kniegelenk. Die Ganzbein-Röntgenaufnahme zeigt eine Genu-valgum-Fehlstellung mit Verlauf der Mikulicz-Linie ca. 25 mm lateral des Kniegelenkzentrums **a**. In der MRT Nachweis einer Subluxationsfehlstellung der Patella mit Chondropathie des retropatellaren Gelenkknorpels (Pfeil) **b**. Die sagittale T1-Wichtung der MRT zeigt einen Patellahochstand mit einem Caton-Deschamps-Index (CDI) von 1,3 **c**. Zudem erhöhter TT-TG-Abstand (23 mm). Daraufhin Durchführung einer MPFL-Re-Plastik mit lateraler Open-wedge-Femurosteotomie bei pathologischer Beinlängendifferenz (rechts < links) sowie medialisierender Tuberositasosteotomie. Postoperative konventionelle Bildgebung mit vollständiger Aufhebung des vormaligen Genu valgum **d**, jedoch Nachweis einer Lockerung der Tuberositasosteotomie (Pfeilspitzen) bei mangelnder Compliance (verfrühte Belastung) **e**. Erneute Kontrolle nach Revision mit regelrechter Lage der Osteosyntheseplatte an der Tuberositas **f** und achsengerechter Position der Patella im Gleitlager **g**. Anmerkung: Aufgrund des fortgeschrittenen Knorpelschadens wurde von einer Tuberositas-Distalisierung Abstand genommen.

MDCT

Das Multi-Detektor-CT (MDCT) ist eine etablierte Untersuchungsmodalität, welche v. a. eine Charakterisierung der Knochenstruktur und eine detailliertere Beurteilung knöcherner Verletzungsmuster ermöglicht. MDCT besitzt einen hohen Stellenwert hinsichtlich der Diagnostik und Therapieplanung von Rotations- und ossären Torsionsdeformitäten. Durch Anfertigung selektiver axialer CT-Schichten auf Höhe der Hüfte, Knie- und Sprunggelenke gelingt eine relativ einfache und dosisreduzierte Diagnostik zur Vermessung einer Torsionsdeformität. Zur Bestimmung des femoralen Anteversionswinkels wird der Winkel zwischen dem Zentrum des Hüftkopfes und dem Zentrum einer Ellipse um den Trochanter major gemessen [36]. Der tibiale Torsionswinkel beschreibt den Winkel zwischen einer dorsal des proximalen Tibiaplateaus gezogenen Linie und der axialen Querachse der distalen Malleolengabel (▶ **Abb. 8**). Die Messmethode ist äquivalent auch mithilfe der MRT möglich und sollte, wenn möglich, bei jungen Patienten als strahlungsfreie Alternative angewandt werden [37].

MRT

Heutzutage wird die MRT in der Bildgebung als validiertes Verfahren für die Diagnosestellung und Charakterisierung der PI angesehen [21]. Sie ermöglicht eine präzise Evaluation des Verletzungsumfangs nach stattgehabter patellofemoraler Dislokation. Ein klarer Vorteil besteht darin, Begleitverletzungen, allen voran des MPFL und des Gelenkknorpels, darzustellen [21, 38]. Ein patellofemorales Maltracking kann zudem durch Einklemmungen bzw. Fehlbelastungen zu Flüssigkeitseinlagerungen im umliegenden Weichgewebe führen. So kann eine Ödembildung im superolateralen Hoffa-Fettkörper indirekt auf ein Maltracking hinweisen [39].

This document was downloaded for personal use only. Unauthorized distribution is strictly prohibited.

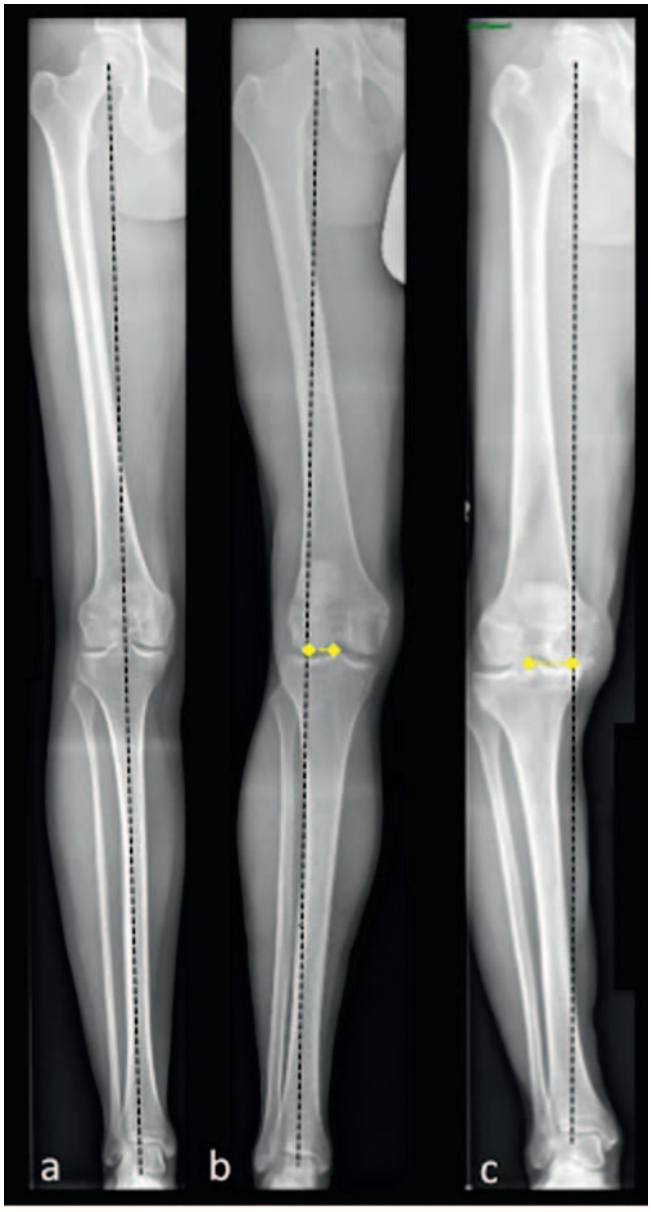

▶ **Abb. 10** Ganzbeinaufnahmen (jeweils rechts) zur Ermittlung der Beinachse: **a** Patient mit normaler mechanischer Beinachse (Mikulicz-Linie verläuft durch das Kniegelenkzentrum). **b** junge Patientin mit einer pathologischen valgischen Beinachse (Lateralisierng der Mikulicz-Linie 25 mm vom Kniegelenkzentrum). **c**Patient mit fortgeschrittener Gonarthrose und einer varischen Beinachse (Medialisierung der Mikulicz-Linie 38 mm vom Kniegelenkzentrum).

Bei der Beurteilung des Schweregrads einer Trochleadysplasie bietet die MRT eine höhere Interobserver-Übereinstimmung im Vergleich zur konventionellen Röntgendiagnostik [40, 41]. Für die Unterscheidung von leichtgradigen Dysplasien (Typ A nach Dejour) und den höhergradigen Dysplasieformen (Typ B-D), die häufig eine OP-Indikation darstellen, kann mit der MRT eine Interobserver-Übereinstimmung von über 90 % erzielt werden [38]. Hierbei kann die zusätzliche Ermittlung quantitativer Messungen

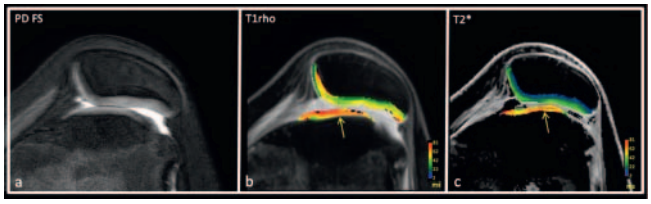

▶ **Abb. 11** MRT-Aufnahmen einer 20-jährigen Patientin mit patellofemoraler Instabilität bei Vorliegen einer Trochleadysplasie (Typ C nach Dejour) und erhöhtem TT-TG-Abstand (23 mm). Die protonengewichtete MRT **a** zeigt einen morphologisch intakten Gelenkknorpel ohne Substanzdefekte. In den quantitativen T1rho- **b** und T2*-Messungen **c** fallen pathologisch erhöhte Relaxationszeiten auf, insbesondere an der trochlearen Gelenkfläche, die auf mögliche frühe degenerative Veränderungen im Knorpel hinweisen.

OP-VIDEO

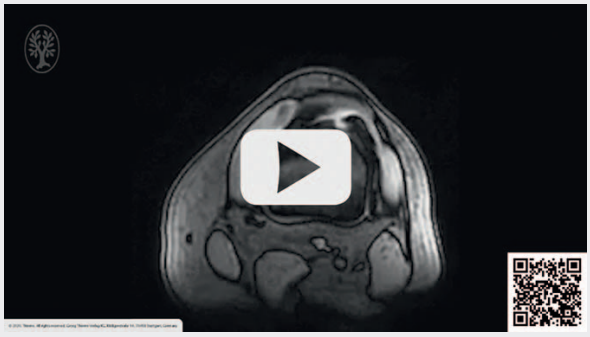

▶ **Video 1** Zeitlich hochaufgelöste Multi-Slice-GRE-Sequenz einer 20-jährigen Patientin mit patellofemoralem Maltracking bei pathologisch erhöhtem TT-TG-Abstand (21 mm), Vorliegen einer Trochleadysplasie Typ C und Insuffizienz des medialen Haltebandapparats. Entscheidung zur operativen Therapie mit MPFL-Plastik und Tuberositas-Tibiae-Versatz.

OP-VIDEO

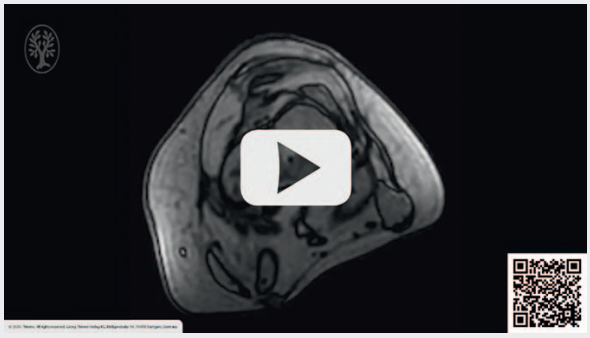

▶ **Video 2** Postoperative Kontrolle mit erfolgreicher Korrektur der vormals pathologischen lateralen Translation der Patella im Gleitlager.

This document was downloaded for personal use only. Unauthorized distribution is strictly prohibited.

(Sulkuswinkel, Trochleatiefe, Trochleainklination und Trochleafacetten-Asymmetrie) den Untersucher bei der Differenzierung der Schweregrade unterstützen [38].

Die MRT wird heute als die Methode der Wahl zur Bestimmung der TT-TG-Distanz angesehen. Im Vergleich zur CT konnten in der MRT ähnlich hohe Reproduzierbarkeiten der TT-TG-Distanzmessungen nachgewiesen werden [37]. Allerdings muss bei einem intermodalen Vergleich berücksichtigt werden, dass Abweichungen des TT-TG-Abstands abhängig vom Beugungsgrad bei der Lagerung des Kniegelenks in der MR-Spule bestehen. Wenn möglich ist hierbei auf eine maximale Streckhaltung im Kniegelenk zu achten, da aktuelle Arbeiten eine Verringerung der TT-TG-Werte bei erhöhtem Beugungsgrad beschreiben [15, 24].

Ein weiterer Vorteil der MRT gegenüber dem konventionellen Röntgen und der CT ist die Möglichkeit der Beurteilung des Gelenkknorpels und hierdurch der „wahren" geometrischen Gelenkkonfiguration [6]. Knorpelschäden im PFG gelten als eine der häufigsten Komplikationen der PI [15]. Neben strukturellen Defekten konnten T2-Signalanhebungen an der lateralen Gelenkfacette als mögliche frühe degenerative Knorpelveränderungen bei Patienten mit einer PI nachgewiesen werden [42]. Neben den morphologischen Sequenzen wurden in den letzten Jahren auch quantitative MR-Untersuchungstechniken im Knorpelgewebe des PFG untersucht [43, 55]. Es konnten Zusammenhänge zwischen veränderten T2 / T1rho-Relaxationszeiten und patellofemoralem Maltracking nachgewiesen werden [43, 44]. Ziel dieser Untersuchungsform ist die Aufdeckung initialer degenerativer Knorpelveränderungen infolge eines patellofemoralen Maltrackings (▶ **Abb. 11**). Zukünftige Studien müssen zeigen, welchen Stellenwert die quantitative MRT besitzt, um Knorpelveränderungen im prä- und postoperativen Verlauf (z. B. nach MPFL-Plastik) bei Patienten mit einer PI zu kontrollieren.

Kinematik-Bildgebung

Sowohl die kinematische MRT als auch die 4D-CT (4D-Computertomografie) ermöglichen eine Beurteilung des Bewegungsablaufs peripherer Gelenke [45, 46]. Hierzu werden Bilddaten während der Flexion-Extension-Bewegung in hoher zeitlicher Auflösung akquiriert. Die erste kinematische MRT zur dynamischen Darstellung des PFG gelang Shelock et al. im Jahr 1988 [45]. Durch Akquisition sequenzieller axialer Bilder während passiver Knieflexion konnte eine MR-tomografische Visualisierung des Maltrackings erreicht werden. Im Jahr 2000 beschrieben McNally et al. eine dynamische Echtzeituntersuchung des PFG im MRT unter Nutzung eines aufblasbaren Plastikballons, welcher unter aktiver Knieextension kontinuierlich deflatiert wurde [47]. In aktuellen Machbarkeitsstudien zur kinematischen MRT unter physiologischer Kniebeugung und -streckung konnte der klinische Nutzen der dynamischen Bildgebung zur Evaluation des patellofemoralen Maltrackings aufgezeigt werden [48, 49]. So wurden mithilfe der Kinematik signifikante Unterschiede der mediolateralen Translation der Patella zwischen gesunden Probanden und Patienten mit einem Maltracking nachgewiesen. Weiter konnten mithilfe der Untersuchungstechnik die Einflüsse der anatomischen Risikofaktoren bei physiologischer Bewegung und Muskelkontraktion auf das Maltracking aufgezeigt werden [45, 56].

Darüber hinaus stellt die kinematische MRT eine robuste und objektive Untersuchungsmethode dar, um den Therapieerfolg einer Operation zu evaluieren (▶ **Video 1, 2**). Auch hinsichtlich eines rezidivierenden Maltrackings, welches in den meisten Fällen zunächst klinisch asymptomatisch verläuft, stellt die dynamischen Bildgebung zum jetzigen Zeitpunkt die sensitivste Untersuchungstechnik dar [49, 50].

Dennoch bleibt zu berücksichtigen, dass, obwohl ein Großteil der Fälle des Maltrackings allein mithilfe der kinematischen Bildgebung diagnostiziert werden kann, die konventionelle MRT zur Bestimmung objektiver radiologischer Messungen (z. B. TT-TG-Abstand, Torsionswinkel, TD) als Basisdiagnostik stets durchgeführt werden sollte [49]. Auch finden zum jetzigen Zeitpunkt (noch) keine standardisierten Untersuchungsbedingungen und etablierten Auswertekriterien für eine bildgebende Kinematik-Untersuchung des Kniegelenks Zugang in die radiologische/klinische Routinediagnostik.

Zusammenfassung

Zur Abklärung der patellofemoralen Instabilität und der prädisponierenden anatomischen Ursachen stellt die MRT heute die Methode der Wahl dar. Neben der genauen Darstellung und Quantifizierung der anatomischen Risikofaktoren ermöglicht die MRT begleitende strukturelle Verletzungen sowie Folgeschäden des Maltrackings, z. B. am Gelenkknorpel, aufzudecken. Komplementierend zur MRT findet die MDCT Einsatz bei der Beurteilung knöcherner Strukturen.

Mithilfe moderner kinematischer Untersuchungstechniken im MRT und CT kann der Bewegungsablauf der Patella in Echtzeit dargestellt werden. Dynamische Untersuchungen erweisen einen diagnostischen Mehrwert, indem sie das patellofemorale Maltracking präzise und zeitaufgelöst visualisieren und Einflussfaktoren wie z. B. die Quadrizepskontraktur während der Bewegung berücksichtigt werden können.

Insbesondere bei gleichzeitigem Vorliegen mehrerer Risikofaktoren hilft der radiologische Befund, die dominante, ursächliche Pathologie der patellofemoralen Instabilität aufzudecken, und stellt somit einen wichtigen Baustein für die weitere Therapieplanung dar.

Interessenkonflikt

Die Autorinnen/Autoren geben an, dass kein Interessenkonflikt besteht.

Literatur

[1] Frosch KH, Schmeling A. A new classification system of patellar instability and patellar maltracking. Arch Orthop Trauma Surg 2016; 136: 485–497. doi:10.1007/s00402-015-2381-9

[2] Vivod G, Verdonk P, Drobnič M. Long-term clinical and radiographic outcome of patello-femoral realignment procedures: a minimum of 15-year follow-up. Knee Surg Sports Traumatol Arthrosc 2013; 22: 2747–2755. doi:10.1007/s00167-013-2637-2

This document was downloaded for personal use only. Unauthorized distribution is strictly prohibited.

[3] Atkin DM, Fithian DC, Marangi KS et al. Characteristics of Patients with Primary Acute Lateral Patellar Dislocation and Their Recovery within the First 6 Months of Injury. The American Journal of Sports Medicine 2017; 28: 472–479. doi:10.1177/03635465000280040601

[4] Cosgarea AJ, Browne JA, Kim TK et al. Evaluation and Management of the Unstable Patella. The Physician and Sportsmedicine 2015; 30: 33–40. doi:10.3810/psm.2002.10.492

[5] Sheehan FT, Derasari A, Fine KM et al. Q-angle and J-sign: Indicative of Maltracking Subgroups in Patellofemoral Pain. Clinical Orthopaedics and Related Research 2010; 468: 266–275. doi:10.1007/s11999-009-0880-0

[6] Haj-Mirzaian A, Thawait GK, Tanaka MJ et al. Diagnosis and Characterization of Patellofemoral Instability: Review of Available Imaging Modalities. ingentaconnectcom 2017; 25: 64–71. doi:10.1097/JSA.0000000000000148

[7] Purohit N, Hancock N, Saifuddin A. Surgical management of patellofemoral instability. I. Imaging considerations. Skeletal Radiology 2019; 48: 859–869. doi:10.1007/s00256-018-3123-1

[8] Hautamaa PV, Fithian DC, Kaufman KR et al. Medial Soft Tissue Restraints in Lateral Patellar Instability and Repair. Clinical Orthopaedics and Related Research 1998; 349: 174

[9] Krebs C, Tranovich M, Andrews K et al. The medial patellofemoral ligament: Review of the literature. Journal of Orthopaedics 2018; 15: 596–599. doi:10.1016/j.jor.2018.05.004

[10] Nomura E, Inoue M, Osada N. Anatomical analysis of the medial patellofemoral ligament of the knee, especially the femoral attachment. Knee Surg Sports Traumatol Arthrosc 2005; 13: 510–515. doi:10.1007/s00167-004-0607-4

[11] Panagiotopoulos E, Strzelczyk P, Herrmann M et al. Cadaveric study on static medial patellar stabilizers: the dynamizing role of the vastus medialis obliquus on medial patellofemoral ligament. Knee Surg Sports Traumatol Arthrosc 2006; 14: 7–12. doi:10.1007/s00167-005-0631-z

[12] Desio SM, Burks RT, Bachus KN. Soft Tissue Restraints to Lateral Patellar Translation in the Human Knee. The American Journal of Sports Medicine 2016; 26: 59–65. doi:10.1177/03635465980260012701

[13] Caylor D, Fites R, Worrell TW. The Relationship between Quadriceps Angle and Anterior Knee Pain Syndrome1. J Orthop Sports Phys Ther 1993; 17: 11–16. doi:10.2519/jospt.1993.17.1.11

[14] Post WR, Fithian DC. Patellofemoral Instability: A Consensus Statement From the AOSSM/PFF Patellofemoral Instability Workshop. Orthopaedic Journal of Sports Medicine 2018; 6: 232596711775035. doi:10.1177/2325967117750352

[15] Diederichs G, Issever AS, Scheffler S. MR Imaging of Patellar Instability: Injury Patterns and Assessment of Risk Factors1. RadioGraphics 2010; 30: 961–981. doi:10.1148/rg.304095755

[16] Sillanpää PJ, Mattila VM, Visuri T et al. Patellofemoral osteoarthritis in patients with operative treatment for patellar dislocation: a magnetic resonance-based analysis. Knee Surg Sports Traumatol Arthrosc 2011; 19: 230–235. doi:10.1007/s00167-010-1285-z

[17] Dejour H, Walch G, Nove-Josserand L et al. Factors of patellar instability: An anatomic radiographic study. Knee Surg Sports Traumatol Arthrosc 1994; 2: 19–26. doi:10.1007/BF01552649

[18] Dejour H, Walch G, Neyret P et al. [Dysplasia of the femoral trochlea]. Rev Chir Orthop Reparatrice Appar Mot 1990; 76: 45–54

[19] Pfirrmann CW, Zanetti M, Romero J et al. Femoral trochlear dysplasia: MR findings. Radiology 2000; 216: 858–864. doi:10.1148/radiology.216.3.r00se38858

[20] Fucentese SF, von Roll A, Koch PP et al. The patella morphology in trochlear dysplasia – A comparative MRI study. The Knee 2006; 13: 145–150. doi:10.1016/j.knee.2005.12.005

[21] Elias DA, White LM, Fithian DC. Acute Lateral Patellar Dislocation at MR Imaging: Injury Patterns of Medial Patellar Soft-Tissue Restraints and Osteochondral Injuries of the Inferomedial Patella1. Radiology 2002; 225: 736–743. doi:10.1148/radiol.2253011578

[22] Dejour H, Walch G, Nove-Josserand L et al. Factors of patellar instability: An anatomic radiographic study. Knee Surg Sports Traumatol Arthrosc 1994; 2: 19–26. doi:10.1007/BF01552649

[23] Insall J, Salvati E. Patella Position in the Normal Knee Joint1. Radiology 1971; 101: 101–104. doi:10.1148/101.1.101

[24] Noehren B, Duncan S, Lattermann C. Radiographic parameters associated with lateral patella degeneration in young patients. Knee Surg Sports Traumatol Arthrosc 2012; 20: 2385–2390. doi:10.1007/s00167-012-1884-y

[25] Brady JM, Rosencrans AS, Stein BES. Use of TT-PCL versus TT-TG. Curr Rev Musculoskelet Med 2018; 11: 261–265. doi:10.1007/s12178-018-9481-4

[26] Dejour D, Le Coultre B. Osteotomies in Patello-Femoral Instabilities. Sports Medicine and Arthroscopy Review 2018; 26: 8–15. doi:10.1097/JSA.0000000000000183

[27] Frings J, Krause M, Akoto R et al. Combined distal femoral osteotomy (DFO) in genu valgum leads to reliable patellar stabilization and an improvement in knee function. Knee Surg Sports Traumatol Arthrosc 2018; 26: 3572–3581. doi:10.1007/s00167-018-5000-9

[28] Cooke TD, Price N, Fisher B et al. The inwardly pointing knee. An unrecognized problem of external rotational malalignment. Clinical Orthopaedics and Related Research 1990; 260: 56–60

[29] Strecker W, Keppler P, Gebhard F et al. Length and torsion of the lower limb. J Bone Joint Surg Br 1997; 79: 1019–1023. doi:10.1302/0301-620x.79b6.7701

[30] Frosch KH, Akoto R, Schmeling A. Patellaluxation bei Sportlern. Chirurg 2014; 85: 879–887. doi:10.1007/s00104-014-2772-4

[31] Longo UG, Rizzello G, Ciuffreda M et al. Elmslie-Trillat, Maquet, Fulkerson, Roux Goldthwait, and Other Distal Realignment Procedures for the Management of Patellar Dislocation: Systematic Review and Quantitative Synthesis of the Literature. Arthroscopy 2016; 32: 929–943. doi:10.1016/j.arthro.2015.10.019

[32] Frosch S, Balcarek P, Walde TA et al. [The treatment of patellar dislocation: a systematic review]. Z Orthop Unfall 2011; 149: 630–645. doi:10.1055/s-0030-1250691

[33] Fucentese SF, Zingg PO, Schmitt J et al. Classification of trochlear dysplasia as predictor of clinical outcome after trochleoplasty. Knee Surg Sports Traumatol Arthrosc 2011; 19: 1655–1661. doi:10.1007/s00167-011-1410-7

[34] Dejour D, Saggin P. The sulcus deepening trochleoplasty – the Lyon's procedure. Int Orthop 2010; 34: 311–316. doi:10.1007/s00264-009-0933-8

[35] Thienpont E, Schwab PE, Cornu O et al. Bone morphotypes of the varus and valgus knee. Arch Orthop Trauma Surg 2017; 137: 393–400. doi:10.1007/s00402-017-2626-x

[36] Waidelich HA, Strecker W, Schneider E. Computertomographische Torsionswinkel- und Längenmessung an der unteren Extremität. In: Posttraumatische Beindeformitäten Berlin, Heidelberg: Springer; 1997: 22–29

[37] Diederichs G, Köhlitz T, Kornaropoulos E et al. Magnetic Resonance Imaging Analysis of Rotational Alignment in Patients With Patellar Dislocations. The American Journal of Sports Medicine 2012; 41: 51–57. doi:10.1177/0363546512464691

[38] Nacey NC, Fox MG, Luce BN et al. Assessing Femoral Trochlear Morphologic Features on Cross-Sectional Imaging Before Trochleoplasty: Dejour Classification Versus Quantitative Measurement. American Journal of Roentgenology 2020; 215: 458–464. doi:10.2214/AJR.19.22400

[39] Kim JH, Lee SK. Superolateral Hoffa Fat Pad Edema and Patellofemoral Maltracking: Systematic Review and Meta-Analysis. American Journal of Roentgenology 2020: 1–13. doi:10.2214/AJR.19.22263

[40] Lippacher S, Dejour D, Elsharkawi M et al. Observer Agreement on the Dejour Trochlear Dysplasia Classification: A Comparison of True Lateral Radiographs and Axial Magnetic Resonance Images. The American Journal of Sports Medicine 2012; 40: 837–843. doi:10.1177/0363546511433028

This document was downloaded for personal use only. Unauthorized distribution is strictly prohibited.

[41] Tscholl PM, Wanivenhaus F, Fucentese SF. Conventional Radiographs and Magnetic Resonance Imaging for the Analysis of Trochlear Dysplasia: The Influence of Selected Levels on Magnetic Resonance Imaging. The American Journal of Sports Medicine 2016; 45: 1059–1065. doi:10.1177/0363546516685054

[42] Falkowski AL, Camathias C, Jacobson JA et al. Increased Magnetic Resonance Imaging Signal of the Lateral Patellar Facet Cartilage: A Functional Marker for Patellar Instability? American Journal of Sports Medicine 2017: 1–8. doi:10.1177/0363546517705634

[43] Kim CW, Hosseini A, Lin L et al. Quantitative analysis of T2 relaxation times of the patellofemoral joint cartilage 3 years after anterior cruciate ligament reconstruction. Journal of Orthopaedic Translation 2018: 1–8. doi:10.1016/j.jot.2017.06.002

[44] Thuillier DU, Souza RB, Wu S et al. T 1ρImaging Demonstrates Early Changes in the Lateral Patella in Patients With Patellofemoral Pain and Maltracking. The American Journal of Sports Medicine 2013; 41: 1813–1818. doi:10.1177/0363546513495167

[45] Shellock FG, Mink JH, Fox JM. Patellofemoral joint: kinematic MR imaging to assess tracking abnormalities. Radiology 1988; 168: 551–553. doi:10.1148/radiology.168.2.3393678

[46] Elias JJ, Wilson DR, Adamson R et al. Evaluation of a computational model used to predict the patellofemoral contact pressure distribution. J Biomech 2004; 37: 295–302. doi:10.1016/S0021-9290(03)00306-3

[47] McNally EG, Ostlere SJ, Pal C et al. Assessment of patellar maltracking using combined static and dynamic MRI. European Radiology 2000; 10: 1051–1055. doi:10.1007/s003300000358

[48] Burke CJ, Kaplan D, Block T et al. Clinical Utility of Continuous Radial Magnetic Resonance Imaging Acquisition at 3 T in Real-time Patellofemoral Kinematic Assessment: A Feasibility Study. Arthroscopy: The Journal of Arthroscopic & Related Surgery 2018; 34: 726–733. doi:10.1016/j.arthro.2017.09.020

[49] Best MJ, Tanaka MJ, Demehri S et al. Accuracy and Reliability of the Visual Assessment of Patellar Tracking. The American Journal of Sports Medicine 2020; 48: 370–375. doi:10.1177/0363546519895246

[50] Carlson VR, Boden BP, Shen A et al. Patellar Maltracking Persists in Adolescent Females With Patellofemoral Pain: A Longitudinal Study. Orthopaedic Journal of Sports Medicine 2017; 5: 232596711668677. doi:10.1177/2325967116686774

[51] Saggin PRF, Saggin JI, Dejour D. Imaging in Patellofemoral Instability: An Abnormality-based Approach. Sports Medicine and Arthroscopy Review 2012; 20: 145–151

[52] Frings J, Balcarek P, Aerzteblatt PTD. Conservative Versus Surgical Treatment for Primary Patellar Dislocation. researchgate.net 2020

[53] Balcarek P, Oberthür S, Hopfensitz S et al. Which patellae are likely to redislocate? Knee Surg Sports Traumatol Arthrosc 2014; 22: 2308–2314

[54] Messverfahren und Klassifikationen in der muskuloskelettalen Radiologie-Waldt, Eiber, Wörtler. 212 Thieme Verlag; 2011. ISBN: 978-3-13-149721-5423

[55] Maas KJ, Warncke M, Behzadi C et al. Correlation of T2* relaxation times of the retropatellar cartilage with tibial tuberosity-trochlea groove distance in professional soccer players. Sci Rep 2020; 10: 15355

[56] Frings J, Dust T, Krause M et al. Objective assessment of patellar maltracking with 3 T dynamic magnetic resonance imaging: feasibility of a robust and reliable measuring technique. Sci Rep 2020; 10: 1–13

This document was downloaded for personal use only. Unauthorized distribution is strictly prohibited.