

# Leiomyosarkom der Vena saphena magna – der seltene Fall

## A rare case of leiomyosarcoma of the great saphenous vein

### Autoren

Sven Köpnick<sup>1</sup>, Thilo Traska<sup>2</sup>, Reinhard Golz<sup>3</sup>

### Institute

- 1 Klinik für Angiologie und interventionelle Gefäßmedizin, Agaplesion Bethesda-Krankenhaus Wuppertal
- 2 Klinik für Allgemein-, Viszeral- und Gefäßchirurgie, Agaplesion Bethesda-Krankenhaus Wuppertal
- 3 Institut für Pathologie und Molekularpathologie, Helios Universitätsklinikum Wuppertal

### Schlüsselwörter

Gefäßtumoren, Leiomyosarkom, Vena saphena magna, Weichteilstumor

### Key words

vascular tumors, leiomyosarcoma, great saphenous vein, soft tissue tumor

online publiziert 20.05.2021

### Bibliografie

Phlebologie 2021; 50: 231–234

DOI 10.1055/a-1390-1853

ISSN 0939-978X

© 2021. Thieme. All rights reserved.

Georg Thieme Verlag KG, Rüdigerstraße 14, 70469 Stuttgart, Germany

### Korrespondenzadresse

Dr. med. Sven Köpnick

Agaplesion Bethesda-Krankenhaus

Klinik für Angiologie und interventionelle Gefäßmedizin,

Hainstraße 35, 42109 Wuppertal, Deutschland

Sven.Koepnick@Bethesda-Wuppertal.de

### ZUSAMMENFASSUNG

Wir berichten über eine bisher gesunde 58-jährige Patientin, die sich mit stärksten persistierenden lokalen Schmerzen am distalen medialen Oberschenkel rechts in unserer Klinik vorstellte. Begleitsymptome wie lokale Schwellung oder Rötung

lagen nicht vor. Sonografisch zeigte die Vena saphena magna im angegebenen Schmerzbereich am distalen Oberschenkel eine suspektae isolierte Ektasie mit einer umschriebenen echoarmen, solid erscheinenden Gefäßwandläsion bei sonst im übrigen Gefäßverlauf unauffälligem Sonografiebefund. Nach operativer Resektion wurde die Diagnose eines mäßig differenzierten vaskulären Leiomyosarkoms gestellt. Weichteilsarkome sind verglichen mit anderen Tumorerkrankungen sehr selten.

Das venöse Leiomyosarkom betrifft bevorzugt die Vena cava inferior, sehr selten die Vena saphena magna. Für die Prognose ist eine frühzeitige Diagnose entscheidend. Häufig liegt bei Diagnosestellung bereits eine Metastasierung mit entsprechend ungünstiger Prognose vor.

Bei unklaren Symptomen und Sonografiebefunden im Bereich des Gefäßsystems sollte, trotz seltenen Vorkommens, auch an eine neoplastische Erkrankung gedacht werden.

### ABSTRACT

We report a case of a previously healthy 58-year-old female patient who presented at our clinic with severe persistent local pain of the right distal medial thigh. There were no other symptoms such as local swelling or erythema.

Ultrasonographic examination of the indicated area showed an isolated suspicious ectasia of the great saphenous vein with a circumscribed, hypoechogenic, solid-appearing lesion of its wall. After surgical resection, histopathologic examination showed a moderately differentiated vascular leiomyosarcoma.

Compared to other entities, soft tissue sarcomas are very rare. Most venous leiomyosarcomas are located in the inferior vena cava, very rarely the great saphenous vein is affected. An early diagnosis is crucial for the prognosis. At diagnosis, metastases often are already present and affect the outcome negatively. Ambiguous symptoms and unclear sonographic findings in vessels should, although occurrence is very rare, also make you consider a neoplastic condition.

## Hintergrund

### Weichteilsarkome

Weichteilsarkome umfassen maligne Neoplasien, welche aus nichtepithelialem und extraskelettalem Gewebe aufgebaut sind. Die Einteilung erfolgt nicht nach sogenannten histogenetischen

Kriterien, sondern nach der histomorphologisch, immunhistochemisch oder molekulargenetisch erkennbaren Differenzierungsrichtung. Das heißt, die Tumoren werden nach dem mesenchymalen Gewebe benannt, welchem sie am meisten ähneln (z. B. Knochen-, Muskel-, Fett- oder Bindegewebe sowie Gewebe von Blut- oder Lymphgefäßen).

Weichteilsarkome sind verglichen mit anderen Tumorerkrankungen sehr selten. Mit einer Inzidenz von bis zu 5 Neuerkrankungen pro 100 000 Einwohnern und Jahr machen sie weniger als 1 % aller Krebsarten bei Erwachsenen aus. Bei Kindern hingegen ist dieser Anteil mit ca. 10 % größer.

Weichteilsarkome können in jedem Lebensalter auftreten, der Altersgipfel bei Erwachsenen liegt zwischen dem 45. und 55. Lebensjahr (bei Kindern hingegen vor dem 15. Lebensjahr), Frauen sind etwas seltener betroffen als Männer [1–4].

Weichteilsarkome werden nach histomorphologischen, immunhistochemischen sowie zytogenetischen/molekularpathologischen Merkmalen in über 70 unterschiedliche Subtypen unterteilt.

Die Ätiologie von Weichteilsarkomen ist, bis auf wenige Ausnahmen, weitgehend ungeklärt. Auslösende Faktoren können Infektionen, Chemikalien, genetische Disposition oder eine zurückliegende Strahlenexposition sein. Die große Mehrheit der Weichteilsarkome scheint jedoch *de novo*, ohne einen offensichtlichen ursächlichen Faktor, zu entstehen [1].

Die Primärtumoren treten meist an den unteren Extremitäten (45 %) und am Körperstamm (30 %) auf. Seltener sind sie an den oberen Extremitäten sowie im Kopf-Hals-Bereich lokalisiert (je 10–15 %). An den Extremitäten sind häufiger die proximalen Anteile, d. h. Oberarm bzw. Oberschenkel, betroffen.

Eine frühe Diagnose ist bei Weichteilsarkomen, insbesondere bei vaskulären Tumoren, eher selten. Letztere werden häufig erst beim Auftreten von Komplikationen diagnostiziert. Ursächlich hierfür ist ihr individuelles Wachstumsverhalten mit meist geringer Symptomatik. Vorstellungsgrund eines Patienten könnte dann zum Beispiel eine symptomlose Schwellung sein. An den Extremitäten ist eine Diagnose zudem aufgrund der schlechten Abgrenzbarkeit zum umgebenden Weichgewebe erschwert.

## Vaskuläre Leiomyosarkome

Das Leiomyosarkom macht ca. 6 % der Weichteiltumoren aus und hat seinen Ursprung in der glatten Muskulatur.

Weniger als 2 % aller Leiomyosarkome betreffen große Blutgefäße. Venen sind 5-mal häufiger als Arterien betroffen [5].

Das **venöse Leiomyosarkom** betrifft am häufigsten die Vena cava inferior (mehr als 50 % der Fälle) und in absteigender Häufigkeit die Vena renalis und Vena femoralis, **sehr selten, in ca. 10 % der Fälle, die Vena saphena magna** [6].

Das Leiomyosarkom der Vena cava inferior betrifft zu 90 % das weibliche Geschlecht, hingegen wird für kleine Venen keine Geschlechtsdominanz beschrieben [7].

Seit der Erstbeschreibung 1868 durch Aufrecht [8] sind nur wenige Fälle eines Leiomyosarkoms der Vena saphena magna publiziert. Eine Literaturrecherche von Naouli et al. aus dem Jahr 2019 erfasste 40 publizierte Fälle [9].

Leiomyosarkome der Venen können lange asymptomatisch bleiben bzw. zu diffusen Symptomen wie Ödembildung führen oder durch Druckwirkung auf periphere Nerven Taubheit oder motorische Defizite verursachen.

Eine frühzeitige Diagnose ist für die Prognose entscheidend. Bei Diagnosestellung liegt jedoch je nach Autor in bis zu 50 % der Fälle eine Metastasierung vor (vorwiegend pulmonal oder hepatisch), mit entsprechend schlechter Prognose.

Therapie der Wahl ist die vollständige chirurgische Entfernung mit oder ohne adjuvante Strahlentherapie/Chemotherapie.

## Der klinische Fall

### Krankengeschichte

In unserer Ambulanz stellte sich eine bisher gesunde, leicht adipöse 58-jährige Patientin vor. Sie beklagte stärkste persistierende lokale Schmerzen am distalen medialen Oberschenkel rechts. Die Beschwerden seien erstmals direkt nach einer längeren Flugreise aufgetreten und bestünden seit vielen Monaten. Eine lokale Schwellung und Rötung wurden verneint. Wärme führe zu einer Beschwerdezunahme.

Anamnestisch lagen keine phlebologischen Vorerkrankungen bzw. Therapien vor. Zur Symptomabklärung hatte sich die Patientin im Vorfeld gefäßmedizinisch und orthopädisch vorgestellt, ohne richtungsweisende Befunde. Eine im Rahmen der orthopädischen Abklärung durchgeführte Magnetresonanztomografie ergab keinen pathologischen Befund.

### Körperliche Untersuchung

Klinisch zeigte sich ein unauffälliger körperlicher Untersuchungsbefund. Insbesondere beide Beine zeigten sich schlank und ohne Seitenumfangsdifferenz sowie ohne Ödeme. Keine tast- und sichtbare Varikose oder dermale Auffälligkeiten beidseits. Fußpulse beidseits kräftig tastbar.

### Sonografie

Die Farbdopplersonografie der Beine ergab beidseits ein völlig unauffälliges tiefes Venensystem sowie linksseitig ein regelrechtes epifasziales Venensystem. Rechtsseitig zeigte die Vena saphena magna am distalen Oberschenkel im Bereich einer Seitenastmündung eine suspektae isolierte Ektasie mit einer umschriebenen echoarmen, solid erscheinenden Gefäßwandläsion (Länge ca. 20 mm, ► **Abb. 1**) bei sonst kleinkalibrigem regelrechtem Gefäßverlauf. Keine Hinweise auf Beteiligung der umgebenden Weichteile und der darunter liegenden Muskulatur.

Darüber hinaus fand sich sonografisch auch hier ein völlig unauffälliges epifasziales Venensystem ohne Hinweis auf eine venöse Insuffizienz bzw. stattgehabte Thrombosen. In der ergänzenden arteriellen Duplexsonografie der Beinarterien ergab sich kein pathologischer Befund.

### Sonstige apparative Diagnostik

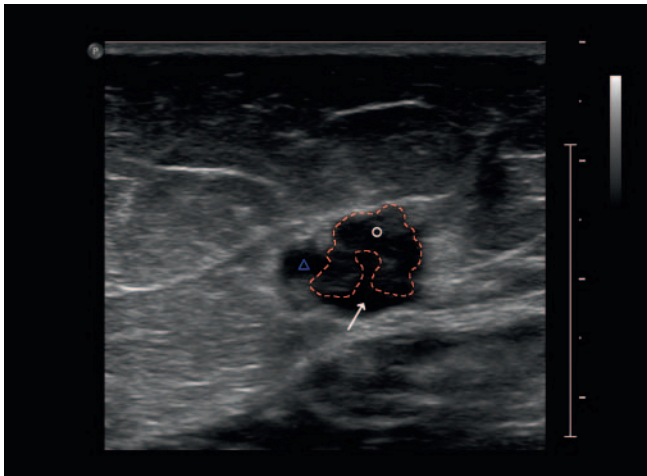Unauffällige Untersuchungsbefunde in der Lichtreflexionsrheografie und der venösen Verschlussplethysmografie ohne Hinweis auf venöse Insuffizienz oder Abflussstörung. Unauffälliger Knöchel-Arm-Index beidseits.

## Operation

Eine probatorische Kompressionstherapie sowie Gabe eines niedermolekularen Heparins erbrachten keine Besserung.

Die ausgeprägte Schmerzsymptomatik wurde durch die Patientin reproduzierbar im Bereich des beschriebenen sonografischen Befundes der V. saphena magna rechts angegeben.

Aufgrund des unklaren Befundes mit persistierender Klinik sowie des dringenden Behandlungswunsches der Patientin wurde auf eine Biopsie verzichtet und eine direkte chirurgische Exploration und Resektion durchgeführt. Intraoperativ zeigte sich eine derbe Ektasie mit Verdacht auf postthrombotische Veränderungen.



► **Abb. 1** Sonografie. Transversalschnitt am distalen Oberschenkel rechts. Vena saphena magna mit großem, ins Venenlumen wachsendem Tumor (\*, rot gestrichelte Markierung) mit Kompression der Venenlichtung (→). Mitschnitt eines einmündenden Seitenastes (Δ).

## Histopathologie

Histologisch zeigten sich sektorförmig in der Venenwand und im umgebenden Fett-/ Bindegewebe tumoröse Proliferate einer malignen Neubildung eines angedeutet faszikulär strukturierten spindelzelligen Gewebes mit zum Teil bizarren Zellkernpolymorphien (► **Abb. 2a, b**) mit bis zu 5 Kernteilungsfiguren auf 10 40er Gesichtsfeldern ohne Nekrosen sowie ein infiltratives Wachstum unter Einschluss von Nervenfaszikeln und Ausdehnung stellenweise bis an die Präparatoberfläche.

Die immunhistochemische Untersuchung mit den Markern Desmin, h-Caldesmon, CD31, S100-Protein und Ki-67 (► **Abb. 3a, b**) bestätigte die konventionell-morphologisch gestellte Diagnose eines mäßig differenzierten vaskulären Leiomyosarkoms.

## Verlauf

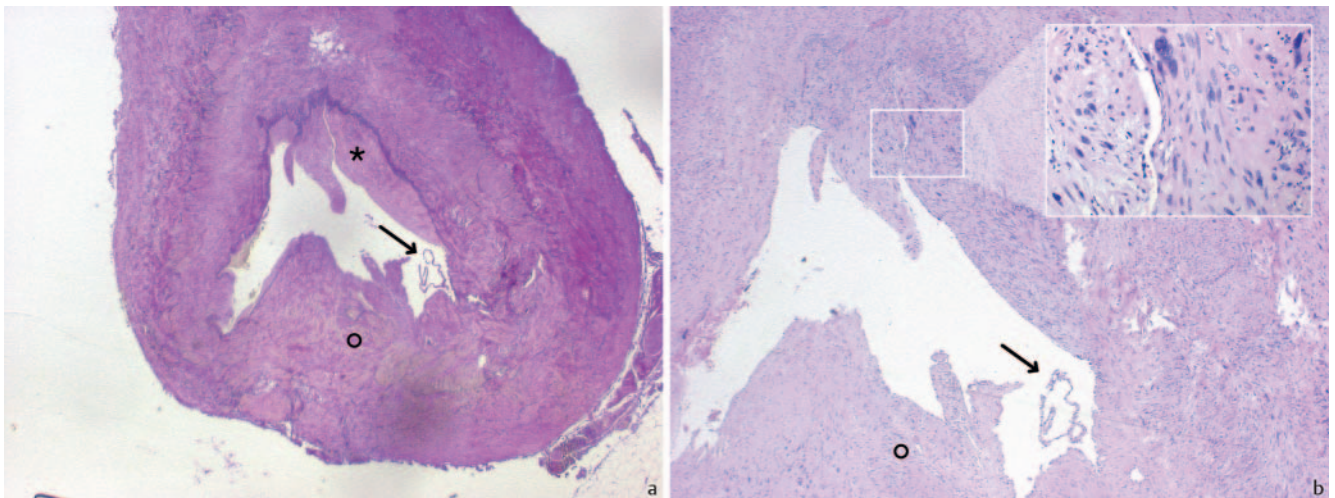
Ein anschließend durchgeführtes Staging zeigte kein Hinweis auf eine Metastasierung.

Nach Nachresektion erfolgte anschließend eine adjuvante Radiotherapie. In den bisherigen Verlaufskontrollen über 1,5 Jahre ergab sich kein Hinweis auf ein Lokalrezidiv oder eine Metastasierung.

## Fazit

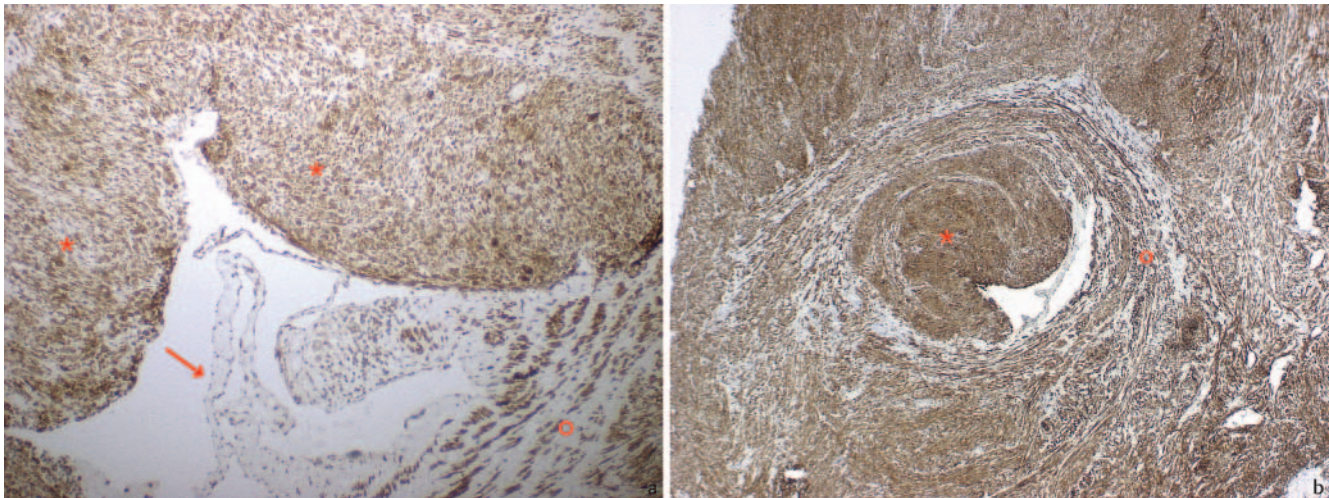
Vaskuläre Leiomyosarkome (LMS), insbesondere der Vena saphena magna, sind eine Rarität. Eine Diagnose ist meist erst nach Resektion möglich. Für die Prognose ist eine frühzeitige Diagnose entscheidend. Wenngleich eine lokale Kontrolle der LMS großer Blutgefäße besser gelingt als z. B. bei retroperitonealen LMS, ist die Prognose auch dieser Tumoren ungünstig [10].

Bei unklaren Symptomen/Befunden im Bereich des Gefäßsystems sollte, trotz seltenen Vorkommens, auch an eine Neoplasie gedacht werden.



► **Abb. 2** Konventionelle Histologie. **a** Elastika-van-Gieson (EvG), Übersichtsvergrößerung (20-fach): Querschnitt der Vena saphena magna mit flach-polypös ins Lumen ragendem glattmuskulärem Tumor in der oberen Bildhälfte (\*), untere Bildhälfte mit tumorfreier, blass-gelber Venenwand (°). In der Venenlichtung Venenklappenanteil (→). **b** Hämatoxylin-Eosin (HE), 40-fache Vergrößerung; Insert 400-fache Vergrößerung: angedeutet faszikulär gebauter Tumor mit ungeordneten, z. T. spindeligen, pleomorphen Tumorzellen und vermehrt Mitosen als Zeichen der Malignität.





► **Abb. 3** Immunohistochemische Färbungen. **a** Desmin, 100-fache Vergrößerung: In der oberen Bildhälfte der Tumor (\*) mit kräftiger Expression des glattmuskulären Markers Desmin und deutlich erkennbarer massiver Störung der Architektur der Venenwand, in der unteren Bildhälfte rechts Desmin-Positivität der tumorfreien Gefäßwand mit gehöriger Architektur (\*). →: Venenklappe. **b** Caldesmon, 40-fache Vergrößerung: Der Tumor exprimiert Caldesmon als weiteren glattmuskulären Marker, polypöses Tumorstwachstum mit Kompression der Lichtung bis auf ein spaltförmiges Restlumen. Gute Abgrenzbarkeit gegenüber geordnet strukturierter, ebenfalls Caldesmon-positiver glattmuskulärer Venenwand (\*).

### Interessenkonflikt

Die Autorinnen/Autoren geben an, dass kein Interessenkonflikt besteht.

### Literatur

- [1] Fletcher C, Baldini E, Blay J et al. Soft tissue tumours: introduction. In: Soft Tissue and Bone Tumours Geneva: World Health Organization. 2020
- [2] Siegel RL, Miller KD, Jemal A. Cancer statistics, 2016. *CA Cancer J Clin* 2016; 66: 7–30. doi:10.3322/caac.21332
- [3] Wu JM, Montgomery E. Classification and pathology. *Surg Clin North Am* 2008; 88: 483–520, v-vi. doi:10.1016/j.suc.2008.03.007
- [4] Wibmer C, Leithner A, Zielonke N et al. Increasing incidence rates of soft tissue sarcomas? A population-based epidemiologic study and literature review. *Ann Oncol* 2010; 21: 1106–1111. doi:10.1093/annonc/mdp415
- [5] Fremed DI, Faries PL, Schanzer HR et al. Primary leiomyosarcoma of saphenous vein presenting as deep venous thrombosis. *Vascular* 2014; 22: 450–453. doi:10.1177/1708538113516446
- [6] Cangiano R, Orlandino G, Patitucci G et al. Primary Leiomyosarcoma of the Great Saphenous Vein: Case Report and Review of the Literature. *Ann Vasc Surg* 2017; 38: 315.e1–315.e7. doi:10.1016/j.avsg.2016.04.021
- [7] Debus E, Müller J. Tumorerkrankungen des Gefäßsystems. *Der Onkologe* 2009; 15: 177–190
- [8] Aufrecht E. Ein Myom der Vena saphena. *Archiv für pathologische Anatomie und Physiologie und für klinische Medizin* 1868; 44: 133–135
- [9] Naouli H, Lathelize H, Bouarhroum A. Leiomyosarcoma of the Great Saphenous Vein: Case Report and Literature Review. *Ann Vasc Surg* 2019; 56: 353.e1–353.e6. doi:10.1016/j.avsg.2018.08.111
- [10] Dry S, Fröhling S. Leiomyosarcoma. In: Soft Tissue and Bone Tumours Geneva: World Health Organization. 2020