

Temporäre Endgelenkstransfixation bei subkutanen Strecksehnenabrissen der Zone 1 am Fingerendglied

Temporary Transfixation of the distal interphalangeal joint in Mallet fingers

Autoren

Nadine Suffa, Pauline Merkel, Raymund E. Horch , Andreas Arkudas, Ingo Ludolph, Maximilian Christoph Stumpfe

Institut

Universitätsklinikum Erlangen, Plastische und Handchirurgische Klinik

Schlüsselwörter

Subkutaner Strecksehnenabriss, Hammerfinger, K-Drahttransfixation

Key words

Subcutaneous extensor tendon rupture, Mallet finger, K-wire transfixation

eingereicht 16.11.2020

akzeptiert 10.07.2021

Bibliografie

Handchir Mikrochir Plast Chir 2021; 53: 441–446

DOI 10.1055/a-1551-3481

ISSN 0722-1819

© 2021. Thieme. All rights reserved.

Georg Thieme Verlag KG, Rüdigerstraße 14, 70469 Stuttgart, Germany

Korrespondenzadresse

Priv.-Doz. Dr. Ingo Ludolph

Universitätsklinikum Erlangen, Plastische und Handchirurgische Klinik

Krankenhausstraße 12

91054 Erlangen

Deutschland

Tel.: 09131 8533296

Fax: 09131 8539327

E-Mail: ingo.ludolph@uk-erlangen.de

ZUSAMMENFASSUNG

Ziel Diese retrospektive, unizentrische Kohortenstudie untersucht die klinischen und subjektiven Ergebnisse nach temporärer K-Drahttransfixation in leichter Überstreckung des distalen Interphalangealgelenkes bei Strecksehnenabrissen.

Patienten und Methoden Die demografischen Daten der Patienten, der Bewegungsumfang des Endgelenkes, der Quick-DASH-Score sowie die Patientenzufriedenheit (0 = unzufrieden, 10 = sehr zufrieden), fortbestehende Schmerzen (ja/nein) und

postoperative Komplikationen wurden anhand eines eigens entworfenen Fragebogens und einer zur Bestimmung des Bewegungsausmaßes des Fingerendgelenkes durch die Patienten selbst entwickelten Schablone ermittelt. Fragebogen und Schablone wurden 132 Patienten zugesandt, bei denen im Zeitraum von Januar 2009 bis Dezember 2019 ein Strecksehnenabriss am Fingerendgelenk mittels temporärer K-Drahttransfixation behandelt wurde. 65 Patienten (49,2%) – 40 Männer und 25 Frauen mit einem durchschnittlichen Alter von 53,3 Jahren – sandten Fragebogen und Schablone vollständig ausgefüllt zurück. 40-mal lag eine akute, 25-mal eine chronische Verletzung vor. 35-mal (54%) war der Mittel-, 19-mal (29%) der Klein-, 10-mal (15%) der Ring- und nur einmal (2%) der Zeigefinger betroffen. Das Gesamtergebnis wurde unter Berücksichtigung des Streckdefizits entsprechend der Crawford-Klassifikation und dem Vorhandensein von persistierenden Schmerzen bewertet.

Ergebnisse Entsprechend der modifizierten Crawford-Klassifikation fanden sich 75% exzellente, 14% gute und 11% befriedigende Ergebnisse. Die Patienten waren subjektiv im Durchschnitt mit 7,9 von 10 Punkten sehr zufrieden. 15 Patienten berichteten über Komplikationen, 6 davon beklagten anhaltend Schmerzen. Der Quick-DASH-Score lag durchschnittlich bei 5,4 Punkten.

Schlussfolgerung Die temporäre Transfixation des distalen Interphalangealgelenkes in Hyperextensionsstellung stellt ein effektives Verfahren zur Behandlung subkutaner Strecksehnenabriss mit hoher Patientenzufriedenheit dar.

ABSTRACT

Purpose This retrospective, unicenter cohort study analyse the clinical and subjective results following temporary K-wire transfixation of the distal interphalangeal joint (DIPJ) in hyperextension in Mallet fingers.

Patients and Methods By means of a self-designed questionnaire demographic data, patient's satisfaction (0 = unsatisfied, 10 = very satisfied), persisting pain (yes/no), postoperative complications, and the Quick-DASH score were evaluated. In addition, range of motion of the DIPJ was measured with use of a self-designed template for self-evaluation by the patients. Questionnaire and template were send to 132 patients in whom a Mallet finger was treated between January 2009 and December 2019 with K-wire transfixation of the DIPJ. 65 (49,2%)

questionnaires and templates from 40 men and 25 women with an average age of 53.3 years returned. There were 40 acute and 25 chronic Mallet fingers in 35 (54 %) middle, 19 (29 %) small, 10 (15 %) ring, and 1 (2 %) index fingers. The extension deficit was classified according to Crawford.

Results According to the Crawford classification, there were 75 % excellent, 14 % good, and 11 % satisfying results. With an

average of 7,9 points the patients were very satisfied. 15 patients reported about complications with six complaining persisting pain. The Quick-DASH score averaged 5.4 points.

Conclusion The treatment of Mallet fingers by transfixation of the DIPJ using a K-wire is an appropriate method leading to a good result.

Einleitung

Strecksehnenverletzungen der Finger in Zone 1 nach Verdan stellen die häufigsten Sehnenverletzungen an der Hand dar, wobei 75 % aller Strecksehnenverletzungen geschlossene Verletzungen sind und subkutane Strecksehnenabriss von knöchernen Strecksehnenaurissen unterschieden werden [1–3]. In beiden Fällen resultiert ein hängendes Endglied, d. h., die aktive Streckung im Fingerendgelenk ist nicht mehr – zumindest nicht mehr vollständig – möglich.

Ursache für subkutane Strecksehnenverletzungen sind vornehmlich axiale Stauchungstraumata mit plötzlicher Hyperflexion des Gelenkes im Rahmen von Bagateltraumata [4, 5]. Die Abkoppelung zwischen Strecksehne und Endglied kann hierbei durch ein Ab- bzw. Zerreißen der Sehne bedingt sein. Eine Unterteilung erfolgt hierbei in akute (≤ 2 Wochen) und chronische Verletzungen [6].

Die konservative Therapie mit Ruhigstellung des Endgelenkes (DIP) mittels einer Fingerschiene (z. B. Stack'sche Schiene, Thermoplastschiene) für 8–12 Wochen gilt allgemein als Verfahren der Wahl [6–9]. Ziel ist die Wiederherstellung der vollen Streckfähigkeit bei erhaltener voller Beugefähigkeit des Endgelenkes. Für den Therapieerfolg ist die Compliance des Patienten hierbei von besonderer Bedeutung, da darauf geachtet werden muss, dass sich das Endgelenk zu jeder Zeit – auch bei der täglichen Hautpflege – in leichter Hyperextensionsstellung befindet, was eine adäquate Patientenaufklärung sowie -unterrichtung erfordert [6, 8, 9].

Der Therapieerfolg ist allerdings trotz langdauernder Ruhigstellung und gegebener Compliance der Patienten keineswegs sicher [10]. Laut Metaanalyse von Geyman und Mitarb. als auch Yazar und Mitarb. wird lediglich in 77 % der Fälle ein erfolgreiches Behandlungsergebnis, definiert als ein verbleibendes Streckdefizit kleiner 20° , erzielt [4, 11]. Hingegen sprechen Crawford als auch Abouna und Brown von einem erfolgreichen Behandlungsergebnis bei einem Streckdefizit des Endgelenkes kleiner 15° [12, 13] und Hong und Mitarb. sogar erst bei einem Extensionsdefizit unter 10° [8].

Ursache für den ausbleibenden Erfolg der Behandlung mittels Endgelenkslagerungsschiene ist der Umstand, dass hierdurch keine suffiziente Endgelenksruhistellung in Überstreckung dauerhaft gewährleistet ist und trotz konsequentem Tragen kleinste Bewegungen möglich sind [7]. Wächst durch unzureichende Ruhigstellung Narbengewebe zwischen die Sehnenenden ein, heilt die Sehne mit Überlänge. Da die physiologische Gleitamplitude der Strecksehne am Endgelenk lediglich einen Millimeter beträgt, kann eine minimale Verlängerung in diesem Bereich zu einem deutlichen Funktionsdefizit führen [14].

Die temporäre Transfixation des distalen Interphalangealgelenkes mit einem K-Draht in leichter Hyperextensionsstellung für

6 Wochen zielt auf eine absolute Immobilisierung des Endgelenkes mit dem Ziel der adäquaten Adaption der Sehnenenden [6, 14, 15]. Das Verfahren ist zwar allgemein bekannt, es existieren jedoch nur wenige Studien zum klinischen Ergebnis.

Ziel der vorliegenden Studie war deshalb die Analyse der Ergebnisse subkutaner Strecksehnenrupturen am Fingerendgelenk nach Endgelenkstransfixation in leichter Überstreckung mittels eines K-Drahtes.

Patienten und Methoden

In diese retrospektive Studie wurden primär alle Patienten einbezogen, bei denen bei geschlossener Wachstumsfuge des Fingerendgliedes zwischen dem 1.1.2009 und dem 31.12.2019 bei einem subkutanen Strecksehnenabriss in Zone 1 nach Verdan eine Behandlung mittels Transfixation des distalen Interphalangealgelenkes erfolgte. Patienten mit offenen Verletzungen sowie Patienten mit Begleitverletzungen an der betroffenen Hand wurden ausgeschlossen. Alle 132 Patienten bekamen einen eigens für die Untersuchung von uns erstellten Fragebogen (► **Tab. 1**) sowie eine Schablone zur Bestimmung des Bewegungsumfanges des Endgelenkes (s.u.) zugesandt. 65 (49,2 %) Fragebögen und Schablonen wurden vollständig ausgefüllt zurückgesandt und ausgewertet. Der Zeitraum zwischen K-Drahttransfixation und Zusendung des Fragebogens erstreckte sich zwischen 2 und 128 Monaten (MW: 52,1 SD $\pm 34,3$; Median: 61 Monate).

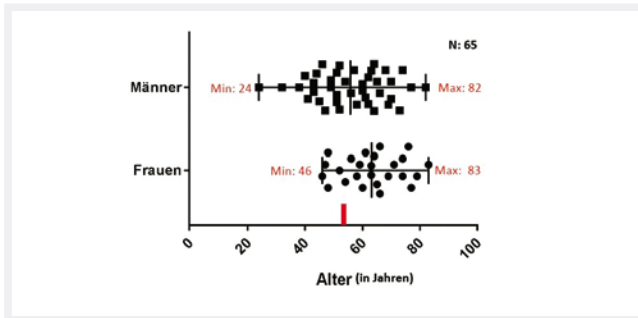
Das Durchschnittsalter der 65 in der Studie verbliebenen Patienten betrug im Mittel 53,3 Jahre ($\pm 12,7$; Median: 55 Jahre) (► **Abb. 1**). Es handelte sich um 40 Männer und 25 Frauen. 40-mal lag eine akute, 25-mal eine chronische Verletzung vor. Die temporäre DIP-Gelenkstransfixation erfolgte bei den akuten Verletzungen durchschnittlich innerhalb von 5 Tagen (Median), bei den chronischen Verletzungen betrug die Zeitspanne durchschnittlich 27,5 Tage (Median) nach dem Verletzungsereignis. Bei den chronischen Verletzungen wurde in 16 Fällen (64 %) die Indikation zur DIP-Transfixation aufgrund einer erfolglosen konservativen Therapie und 9-mal aufgrund einer verspäteten Vorstellung gestellt.

In 35 der 65 Fälle (54 %) war der Mittelfinger, 19-mal (29 %) der Kleinfinger, 10-mal (15 %) der Ringfinger und lediglich einmal (2 %) der Zeigefinger betroffen (► **Abb. 2**).

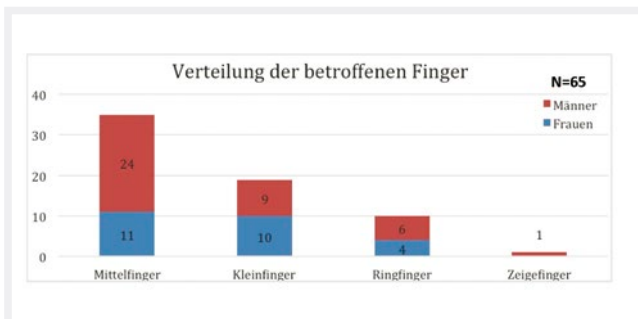
Neben dem Fragebogen bekamen die Patienten eine durch unsere Klinik entworfene Schablone zur Bestimmung der Fingerendgelenksbeweglichkeit mittels Winkelgradmessung zugesandt (► **Abb. 3**). Das einfache Verfahren zur Bestimmung des Bewegungsausmaßes von Streckung und Beugung wurde ihnen Schritt für Schritt erläutert. Nach Rücksendung der Schablonen erfolg-

► **Tab. 1** Abgefragte Parameter des Fragebogens

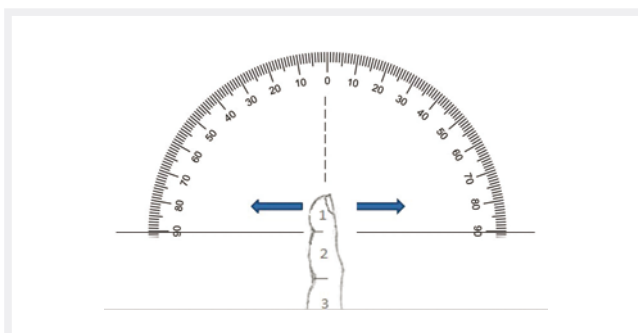
Name
Vorname
Geburtsdatum (Tag/Monat/Jahr)
Betroffene Hand (rechts oder links)
Betroffene/-er Finger (Daumen, Zeigefinger, Mittelfinger, Ringfinger, Kleinfinger)



► **Abb. 1** Altersverteilung der subkutanen Strecksehnenabriss mit Angabe des Mittelwertes, unterteilt nach Geschlecht unter Darstellung des minimalen und maximalen Probandenalters in Jahren



► **Abb. 2** Verteilung der betroffenen Finger bei einem subkutanen Strecksehnenabriss

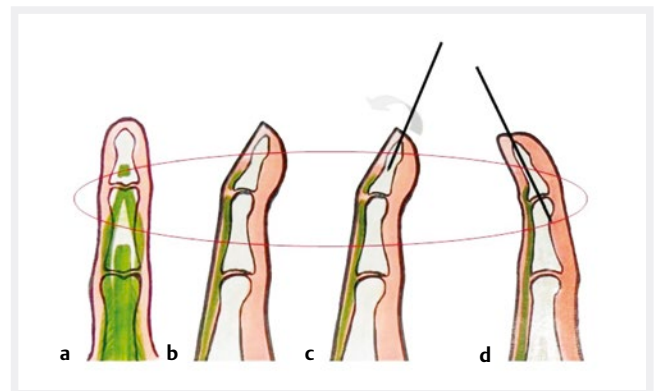


► **Abb. 3** Schablone zur Selbstbeurteilung der Bewegungsmaße durch die Patienten.

te die Auswertung des etwaigen Streck- oder Beugedefizits durch die Autoren. Das funktionelle Ergebnis wurde anhand einer modifizierten Crawford-Klassifikation in Orientierung an Extensionsde-

► **Tab. 2** Modifizierte Crawford-Klassifikation inklusive Ergebnisse

Ergebnis	Extensionsdefizit	Schmerzen	Patientenzahl
exzellent	0°	keine	49 (75,4%)
gut	1° bis 10°	keine	9 (13,8%)
befriedigend	11° bis 25° oder Extensionsdefizit zwischen 0–10° plus Beugedefizit von max. 35°	keine	7 (10,8%)
ausreichend	>25°	persistierend	0



► **Abb. 4** Vorgehen zur Transfixation des distalen Interphalangealgelenkes bei einem subkutanen Strecksehnenabriss; **a** Streckapparat (grün) in posterior-anteriorer Ansicht mit Diskontinuität im DIP-Gelenkbereich; **b** in seitlicher Ansicht hängendes Endglied, Diskontinuität des Streckapparates im DIP-Gelenkbereich; **c** axiales Einbohren eines K-Drahtes in das Endglied und manuelle passive Extension des DIP-Gelenks; **d** Vorbohren des K-Drahtes bis in die palmare Gegenkortikalis des Mittelgliedkopfes zur Fixierung des DIP-Gelenks in leichter Hyperextension.

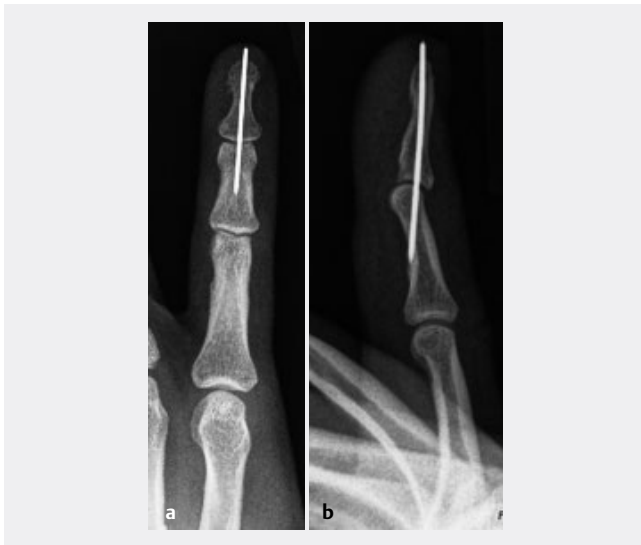fizit und Schmerzen (► **Tab. 2**) in 4 Gruppen (exzellent, gut, befriedigend, ausreichend) unterteilt.

Zusätzlich wurde mittels des Quick-DASH-Scores mit dem Zusatzmodul „Arbeits- und Berufsmodul“ die Funktionseinschränkung bei alltäglichen Tätigkeiten evaluiert. Persistierende Schmerzen wurden erfragt; die subjektive Zufriedenheit mit dem Operationsergebnis ebenfalls mit einer Skala von 0 (unzufrieden) bis 10 (sehr zufrieden) abgefragt.

Zuletzt wurden Komplikationen nach der Operation erfragt. Beispielhaft wurden den Patienten Wundheilungsstörungen, Infektion, Fieber, Blutung, Hämatome und Allergien als mögliche Komplikationen genannt. Die Antwort erfolgte mittels Freitext.

Die Transfixation des distalen Interphalangealgelenkes bei subkutanem Strecksehnenabriss wurde wie folgt durchgeführt:

In Oberst-Leitungsanästhesie wird ein K-Draht der Stärke 1,0 mm von distal nach proximal durch die Endgliedkuppe bis zur Endphalanxbasis vorgebohrt. Nach Einstellen der korrekten DIP-Gelenkstellung in leichter Überstreckung erfolgt die Verankerung des Drahtes in der palmaren Gegenkortikalis des Mittelgliedkopfes (► **Abb. 4**). Der eingebrachte Draht wird unter Hautniveau gekürzt.



► **Abb. 5** Abschlussbildwandlerkontrolle in 2 Ebenen; das überstehende Drahtende wurde unter Hautniveau rückgekürzt; **a** posterior-anteriorer Strahlengang, **b** seitlicher Strahlengang.

Die Abschlussbildwandlerkontrolle dient der Verifikation einer regelrechten DIP-Gelenkstellung in leichter Hyperextension mit intraossär liegendem K-Draht (► **Abb. 5**). Die mittlere Interventionsdauer der Transfixation des DIP-Gelenkes lag bei 10 Minuten ($\pm 11,3$; Median: 10 Minuten). Es erfolgt eine Ruhigstellung in einer Fingerschiene für 6 Wochen. Danach wird der Draht in Oberst-Leitungsanästhesie entfernt. Nachfolgend kann mit Krankengymnastik zum Rückgewinn der vollen Beweglichkeit begonnen werden.

Ergebnisse

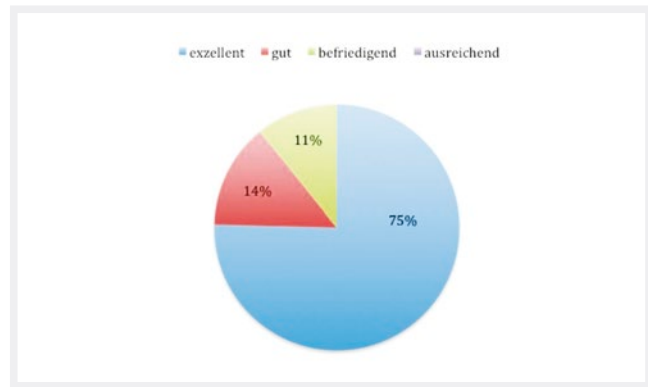
Eigenanamnestisch berichteten 15 Patienten (23%) über postoperative Komplikationen. Sechs Patienten (40%) beklagten weiterhin bestehende Schmerzen am betroffenen Finger und 7 (47%) ein Bewegungsdefizit an. Ein Patient berichtete über eine Infektion nach der Transfixation (6,5%) sowie ein weiterer über eine allergische Reaktion auf den einliegenden Draht (6,5%).

Entsprechend der modifizierten Crawford-Klassifikation fanden sich in 75% exzellente und in 14% gute Ergebnisse (► **Tab. 2**; ► **Abb. 6**). In 11% lag ein befriedigendes Ergebnis vor, bedingt entweder durch ein reines Extensionsdefizit von $11-25^\circ$ oder eine eingeschränkte Beugefähigkeit (Beugedefizit von 30° bis max. 35°) bei guter Streckfähigkeit mit einem Streckdefizit zwischen 0 und 10° . Ausreichende Ergebnisse fanden sich nicht (s.u.).

Die subjektive Zufriedenheit der Patienten wurde mit durchschnittlich 7,9 (0–10) Punkten angegeben. Der Quick-DASH-Score lag bei durchschnittlich 5,4 ($\pm 10,9$) Punkten.

Diskussion

Die Therapie der Wahl bei subkutanen Strecksehnenabrissen am Fingerendgelenk besteht nach allgemeiner Auffassung in einer konservativen Behandlung mittels mindestens 8- bis 12-wöchiger Ruhigstellung in einer konfektionierten Schiene [2, 6]. Gemäß der Metaanalyse von Geyman und Mitarb. wird hierbei in 77% der Fälle



► **Abb. 6** funktionelles Ergebnis nach der mod. Crawford-Klassifikation

ein erfolgreiches Behandlungsergebnis, definiert als Streckdefizit unter 20° , erreicht [4]. Entsprechend der Crawford-Klassifikation [12] wird ein Streckdefizit $> 11^\circ$ lediglich als befriedigendes Ergebnis, nach der Klassifikation von Abouna und Brown [13] ein Streckdefizit $> 15^\circ$ sogar als fehlgeschlagene Behandlung eingestuft.

Gemäß unserer Erfahrung sind Patienten mit einem verbliebenen Streckdefizit von $< 20^\circ$ subjektiv häufig nicht zufrieden und suchen nach weiteren Behandlungsmöglichkeiten, weshalb für diese Studie ein verbliebenes Streckdefizit von $< 10^\circ$ als erfolgreiches Therapieergebnis definiert wurde. 49 unserer 65 Patienten hatten keinerlei Streckdefizit, 9 ein Streckdefizit zwischen 1 und 10° , sodass das Behandlungskonzept der Endgelenkstransfixation bei subkutanem Strecksehnenabriss in leichter Überstreckung des Gelenkes in 89% erfolgreich war. Zu bedenken ist allerdings, dass 6 Patienten über persistierende Schmerzen und je ein Patient über einen Infekt resp. eine allergische Reaktion klagten.

Die Schienenversorgung kann eine 100%ige Ruhigstellung des DIP-Gelenkes nicht gewährleisten, da einerseits die Passform der Schiene zumeist einen gewissen Bewegungsspielraum zulässt und andererseits der Zug der intrinsischen Muskulatur weiterhin auf den Strecksehnenapparat im Bereich des DIP-Gelenkes einwirkt [7], was die Anlagerung der Sehnenstümpfe gefährdet [16]. Neben dem Zug am proximalen Sehnenende treten zwangsläufig kleinere Bewegungsamplituden im Bereich des DIP-Gelenkes auf. Diese beeinträchtigen das Ausheilungsergebnis, kompromittieren die Adaption der Sehnenstümpfe oder führen zur narbigen Elongation der Sehne [7]. Je nach Ausmaß der Ruptur zeigt sich nach Abnahme der Schiene ein Streckdefizit des Fingerendgelenkes. Auch wenn versucht wird durch entsprechende Konfiguration der Schiene eine leichte Überstreckung im Fingerendgelenk zu bewirken, resultiert aufgrund einer unzureichenden Passform oftmals lediglich eine Lagerung in 0° -Stellung oder sogar in leichter Flexion.

Eine perkutane K-Draht-Transfixation als alternative Behandlungsmethode verhindert DIP-Bewegungen. Auch bei Abnahme der Schiene zum Verbandswechsel ist eine konsequente Ruhigstellung des Fingerendgelenkes gewährleistet. Nach Meinung der Autoren ist die DIP-Transfixation stets in Überstreckstellung des Endgelenkes anzustreben, da hiermit eine sicherere Adaption der Sehnenstümpfe erreicht werden kann, welche dem weiterhin vorliegenden Zug der intrinsischen Muskulatur Rechnung trägt.

Die DIP-Gelenkstransfixation lässt sich minimalinvasiv und ohne großen Aufwand durchführen. Sie ist jedoch wie alle nicht konservativen Verfahren mit speziellen Risiken vergesellschaftet, die gegenüber dem konservativen Ansatz mittels Schienenruhigstellung abgewogen werden müssen. An speziellen Risiken sind Materiallockerung und -bruch mit Verbleib von Osteosynthesematerial, Infektion, Osteomyelitis und eine Affektion der Gelenkflächen des distalen Interphalangealgelenkes durch das Einbohren des K-Drahtes zu nennen. Zudem ist im weiteren Verlauf ein erneuter Eingriff zur Entfernung des Drahtes erforderlich. In der vorliegenden Studie zeigten sich bei 2 der 65 Patienten (3,1 %) Komplikationen aufgrund der temporären Transfixation.

Diese Risiken sind in Anbetracht der Ergebnisse nach Sicht der Autoren vernachlässigbar und sollten bei der Therapiewahl untergeordnet werden. So muss bei der Entscheidung zwischen konservativen und minimalinvasiven Therapieoptionen stets der individuelle Patient betrachtet werden [17]. Sehen Lin und Samora keinen Vorteil einer operativen gegenüber einer konservativen Therapie, so zeigen Nagura und Mitarb., dass eine temporäre Transfixation zu besseren Ergebnissen im Vergleich zur konservativen Therapie führt [9]. Hierbei muss jedoch erwähnt werden, dass Lin und Samora keine konservativ vorbehandelten Patienten sowie keine chronischen subkutanen Strecksehnenabriss in ihrer Metaanalyse berücksichtigten. Im vorliegenden Patientengut sind knapp 38 % der Behandelten entweder konservativ vorbehandelt oder aufgrund einer verspäteten Vorstellung als chronischer Mallet-Finger einzustufen. Nur zwei Patienten mit chronischen Strecksehnenrupturen zeigten postoperativ noch ein Streckdefizit von 11° und 14° bei einer Beugung zwischen 30°–40°. Dies zeigt, dass mittels temporärer Transfixation des Endgelenkes sowohl bei akuten als auch chronischen sowie konservativ vorbehandelten Mallet-Fingern nach nur 6 Wochen Ruhigstellung ein erfolgreiches Ergebnis erzielt werden kann. Die konservative Therapie erfordert hingegen eine Ruhigstellung von 8 bis 12 Wochen [6, 8, 9].

Der Quick-Dash-Score von im Mittel 5,4 Punkten belegt, dass kaum funktionelle Einschränkungen im Gebrauch der Extremität im Alltag nach der K-Draht-Transfixation des Fingerendgelenkes resultieren. Dazu passend war die subjektive Zufriedenheit unserer Patienten bei einem durchschnittlichen Wert von 7,9 Punkten hoch.

Die Limitationen dieser Studie sind in der retrospektiven Datenerhebung zu sehen sowie zum anderen im fehlenden Vergleichskollektiv. Dies ist aber in der eigenen Klinik kaum möglich, da wir in aller Regel Sekundärzuweisungen erhalten, bei denen die konservative Therapie bereits ohne ausreichenden Erfolg durchgeführt wurde. Naturgemäß ist die Messung des Bewegungsausmaßes durch die Patienten eingeschränkt zu beurteilen, gibt aber dennoch einen Hinweis auf die Funktionalität.

SCHLUSSFOLGERUNG

Nach Auffassung der Autoren stellt die temporäre Transfixation des DIP-Gelenks zur vollständigen Immobilisation in leichter Hyperextension ein sichereres und sinnvoll einsetzbares Verfahren zur Behandlung subkutaner Strecksehnenabriss dar. Die mit der Intervention verbundenen Risiken sind bei hohem Anteil von exzellenten bis guten Endresultaten tolerierbar.

ERRATUM

In diesem Artikel wurde der englische Titel falsch angegeben, richtig ist:

Temporary Transfixation of the distal interphalangeal Joint in Mallet fingers

Interessenkonflikt

N. Suffa, P. Merkel, A. Arkudas, I. Ludolph, R. E. Horch und M. C. Stumpfe geben an, dass kein Interessenkonflikt besteht.

Alle beschriebenen Befunderhebungen am Menschen wurden mit Zustimmung der zuständigen Ethik-Kommission (Antragsnummer: 438_19 B), im Einklang mit nationalem Recht sowie gemäß der Deklaration von Helsinki von 1975 (in der aktuellen, überarbeiteten Fassung) durchgeführt. Von allen beteiligten Patienten liegt eine schriftliche Einverständniserklärung vor.

Autorin



Dr. med. Nadine Suffa

01.01.2010–31.12.2011 Assistenzärztin Chirurgie (Common Trunk) Kreiskrankenhaus Tauberbischofsheim; 01.02.2012–28.02.2014 Assistenzärztin Unfallchirurgie/Orthopädie/Handchirurgie Klinikum Lichtenfels; 01.03.2014–29.02.2016 Assistenzärztin Orthopädie Bezirksklinikum Obermain, Kutzenberg;

01.03.2016–27.09.2016 Assistenzärztin Unfallchirurgie/Orthopädie/Handchirurgie Klinikum Lichtenfels; 28.09.2016 Facharztanerkennung Orthopädie/Unfallchirurgie; 29.09.2016–31.10.2017 Fachärztin für Orthopädie/Unfallchirurgie Klinikum Lichtenfels; seit 01.11.2017 Weiterbildungsassistentin für Handchirurgie, Plastische und Handchirurgische Klinik, Universitätsklinikum Erlangen; seit 01.07.2019 Funktionsoberärztin; 22.07.2020 Anerkennung Zusatzbezeichnung Handchirurgie; Dissertation: 09/2010 Promotion, Note: magna cum laude.

Literatur

- [1] Brug E, Langer M, Probst A. Die Verletzungen der Beuge- und Strecksehnen im Handbereich. *Orthopäde* 2000; 29: 216–227. doi: 10.1007/PL00003722
- [2] Reiter A, Hasan M, Unglaub F et al. Ergebnisse der konservativen Therapie beim frischen und alten Mallet-Finger. *Unfallchirurg* 2005; 108: 1046–1048. doi:10.1007/s00113-005-0974-4
- [3] Hohendorff B, Muhlendorfer M. Sehnenrupturen an der Hand. Wo schienen genügt, wann operiert werden muss. *MMW Fortschr Med* 2008; 150: 38–41. doi:10.1007/bf03365584
- [4] Geyman JP, Fink K, Sullivan SD. Conservative versus surgical treatment of mallet finger: a pooled quantitative literature evaluation. *J Am Board Fam Pract* 1998; 11: 382–390. doi:10.3122/15572625-11-5-382
- [5] Chee WH, Gunasagaran J, Ahmad TS. A comparison of delta wire technique versus extension block pinning in the treatment of bony mallet finger. *Handchir Mikrochir Plast Chir* 2020; 52: 176–181. Doi: 10.1055/a-1170-5590

- [6] Pliefke J, Ekkernkamp A, Eisenschenk A. Strecksehnenrupturen am Fingerendgelenk: Chirurgische Indikation und Technik. *Orthopäde* 2008; 37: 1165–1170. doi:10.1007/s00132-008-1322-5
- [7] Leffler RH. Strecksehnenverletzungen – Konzepte der chirurgischen Versorgung. *CHAZ* 2007; 8: 6
- [8] Hong IT, Baek E, Ha C et al. Long-term Stack splint immobilization for closed tendinous Mallet Finger. *Handchir Mikrochir Plast Chir* 2020; 52: 170–175. doi:10.1055/a-1170-6660
- [9] Nagura S, Suzuki T, Iwamoto T et al. A Comparison of Splint Versus Pinning the Distal Interphalangeal Joint for Acute Closed Tendinous Mallet Injuries. *J Hand Surg Asian Pac Vol* 2020; 25: 172–176. doi:10.1142/S2424835520500198
- [10] Yee J, Waseem M. Mallet Finger Injuries. In *StatPearls*. Treasure Island (FL); 2020
- [11] Yasar S, Rueger JM, Schlickewei C. Fingerverletzungen beim Ballsport. *Unfallchirurg* 2015; 118: 496–506. doi:10.1007/s00113-014-2723-z
- [12] Crawford GP. The molded polythene splint for masllet finger deformities. *J Hand Surg Am* 1984; 9: 231–237
- [13] Abouna JM, Brown H. The treatment of mallet finger. The results in a series of 148 consecutive cases and a review of the literature. *Br J Surg* 1968; 55: 653–667. doi: 10.1002/bjs.1800550905
- [14] Towfigh H. Prinzipien der Sehnenbehandlung: Strecksehnen. In: Towfigh H, Hierner R, Langer M et al. (Hrsg.): *Handchirurgie*. Berlin, Heidelberg: Springer Berlin Heidelberg; 2011: 65–100. doi:10.1007/978-3-642-11758-9_5
- [15] Foucher G, Cange S, Binhammer P et al. Results of orthopedic and surgical treatment of mallet finger by subcutaneous rupture of the extensor tendon. Apropos of a series of 216 cases. *Rev Chir Orthop Reparatrice Appar Mot* 1995; 81: 491–496
- [16] Rieger H, Grünert J, Winckler S et al. The most common tendon injury in sports-hammer finger. Origin, classification, diagnosis and rational therapy. *Sportverletz Sportschaden* 1991; 5: 149–154. doi:10.1055/s-2007-993579
- [17] Lin JS, Samora JB. Surgical and Nonsurgical Management of Mallet Finger: A Systematic Review. *J Hand Surg Am* 2018; 43: 146–163 e142. doi:10.1016/j.jhsa.2017.10.004