

## Recrossektomie und Barrier-Implantation

### Redo Surgery for Varicose Vein Recurrence and Barrier Patch Implantation

#### Autoren

Eike Marie Wolff<sup>1, 2</sup>, Dominic Mühlberger<sup>1, 2</sup>, Thomas Hummel<sup>1, 2</sup>, Achim Mumme<sup>1, 2</sup>

#### Institute

- 1 Klinik für Gefäßchirurgie, St. Josef-Hospital Bochum, Katholisches Klinikum der Ruhr-Universität Bochum, Bochum, Deutschland
- 2 Venenzentrum der Dermatologischen und Gefäßchirurgischen Kliniken, Katholisches Klinikum Bochum der Ruhr-Universität Bochum, Bochum, Deutschland

#### Schlüsselwörter

Varikosis, Leistenrezidiv, Recrossektomie, Barrier-Implantation, Operationstechnik

#### Key words

Varicose vein disease, groin recurrence, redo surgery for varicose vein recurrence, barrier patch implantation, operative technique

#### Bibliografie

Phlebologie 2021; 50: 390–394

DOI 10.1055/a-1586-0408

ISSN 0939-978X

© 2021. Thieme. All rights reserved.

Georg Thieme Verlag KG, Rüdigerstraße 14, 70469 Stuttgart, Germany

#### Korrespondenzadresse

Dr. med. Eike Marie Wolff

St. Josef-Hospital Bochum, Katholisches Klinikum der Ruhr-Universität Bochum

Klinik für Gefäßchirurgie, Gudrunstraße 56, 44791 Bochum, Deutschland

e.wolff@klinikum-bochum.de

#### ZUSAMMENFASSUNG

Ein häufiger Ausgangspunkt für die Rezidivvarikosis ist die Crossektion. Ziele der Recrossektomie und Barrier-Implantation sind die Ausschaltung der Refluxquelle sowie die Rezidivprophylaxe. Der Eingriff ist technisch anspruchsvoll. Der laterale Zugangsweg unter Umgehung der narbigen Mündungsregion sowie des Lymphknotenpakets und die langstreckige Präparation des Stumpfes dienen der Komplikationsvermeidung. Das Absetzen des Stumpfes auf Niveau der tiefen Vene, die Durchstechungsligatur mit nicht resorbierbarer Naht und die Invertierungsplastik des Stumpfendothels sind die entscheidenden OP-Schritte der Recrossektomie. Die Barrier-Implantation mittels PTFE-Patch fungiert als mechanisches Hindernis zwischen tiefem und oberflächlichem Kompartiment und trägt wesentlich zur Rezidivvermeidung bei.

#### ABSTRACT

Varicose vein recurrence frequently takes its origin in groin recurrence. Aims of the redo surgery with barrier patch implantation are elimination of the source of recurrence and prophylaxis of recurrence. The procedure is technically demanding. Lateral access to the saphenofemoral junction avoiding the scar and lymphatic tissue and the sufficient preparation of the stump may reduce complications. Leaving no residual stump by performing high ligation with non-resorbable suture material and inverting of the stump endothelium are crucial steps of redo surgery. Barrier patch implantation ensures establishing a mechanical barrier between deep vein and superficial compartment and is thus an integral component of reduction of recurrence.

## Einleitung

In der Venenchirurgie sollte neben dem Primäreingriff, der Cross- und Saphenektomie der V. saphena magna, auch die Recrossektomie und Barrier-Implantation beherrscht werden.

Die Rate der Rezidivvarikosis nach operativer Therapie ist in der Literatur mit bis zu 20–80% angegeben [1, 2, 3]. Die große Varianz erklärt sich durch uneinheitliche Definitionen, OP-Techniken und Nachbeobachtungszeiträume.

Die Crossektion ist häufig Ausgangspunkt für die Rezidivvarikosis. Die Deutsche Leistenrezidivstudie hat gezeigt, dass ca. 2 Drittel der Crossektionen auf einen zu lang belassenen Stumpf bzw. eine unvollständige Crossektomie zurückzuführen sind [4]. Über einen belassenen Seitenast oder eine Wiedereröffnung des Lumens kann Anschluss an das oberflächliche Venennetz entstehen [5].

Wurde die zugrunde liegende Refluxursache beim Primäreingriff nicht adäquat behandelt, können rasch erneut Varizen auf-

treten. Durch eine inkomplette Ausschaltung der primären Varikosis ist die Persistenz von Residualvarizen möglich [1, 2].

Selbst nach technisch einwandfreier Crossektomie nennt die Leitlinie „Diagnostik und Therapie der Varikose“ 5% Crossrezidive nach 5–10 Jahren [3]. Grund kann hier die Ausbildung eines Neovaskulats sein, bei dem die Neoangiogenese vom Stumpfen-endothel ausgeht [6]. Letztlich kann eine Rezidivarikosis im Rahmen des Progresses der Grunderkrankung auftreten [1, 3].

Hinzu kommen Rezidive nach endovenöser Therapie der V. saphena magna, bei der aus technischen Gründen ein 1–2 cm langer Stumpf belassen wird und die crossennah einmündenden Seitenäste unbehandelt bleiben [7].

Bereits beim Ersteingriff gilt es, durch die OP-Planung und die operative Technik das Rezidivrisiko zu minimieren. Hierunter fallen die Durchstechungsligatur der V. saphena magna auf Niveau der tiefen Vene mit nicht resorbierbarer Naht und Invertierungsplastik des Endothels sowie das Absetzen aller einmündenden Seitenäste. Von Bedeutung ist auch der Verschluss des Foramen ovale der Faszia cribrosa, um eine Barriere zum oberflächlichen Venensystem herzustellen [6, 8, 9, 10, 11]. Im Rahmen der Recrossektomie ist aufgrund von Vernarbungen der Faszienverschluss oft unmöglich, sodass eine Augmentation mit einer künstlichen Barriere erforderlich sein kann [12, 13].

## Indikation

Die Beurteilung des Crossrezidivs erfolgt duplexsonografisch. Die Indikation zur Recrossektomie mit Barrier-Implantation besteht bei einem hämodynamisch relevanten Crossrezidiv mit einem Durchmesser > 5 mm. Der klinische Nutzen der OP ist dem Risiko des Rezidiveingriffs entgegenzustellen [3, 5]. Kontraindikationen für einen elektiven Eingriff sind vorab auszuschließen.

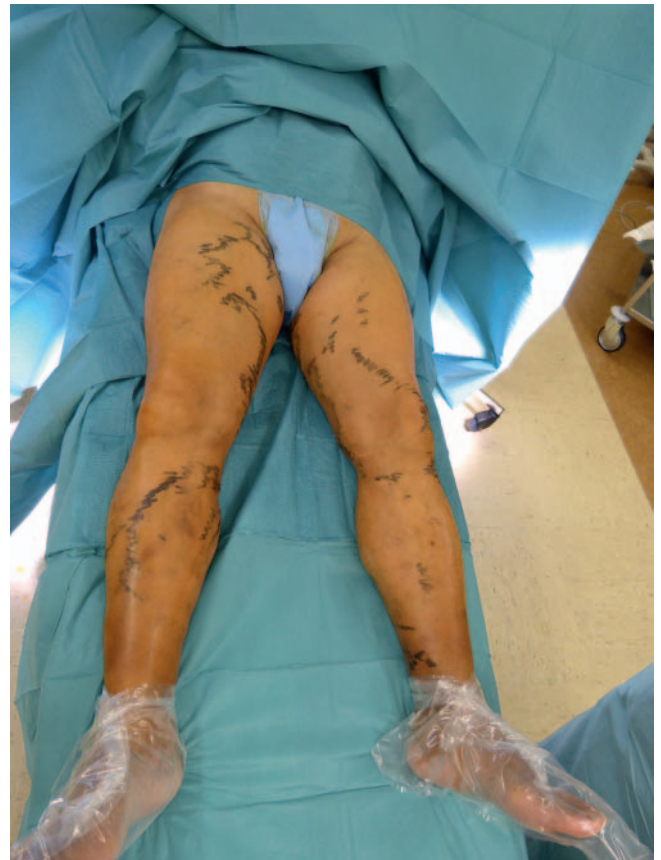## Präoperative Vorbereitung

Neben der Messung von Durchmesser und Länge des Stumpfes werden in der Duplexsonografie ggf. vorhandene crossennahe Konvolute oder Seitenäste dargestellt. Eine Thrombophlebitis oder eine tiefe Beinvenenthrombose werden ausgeschlossen. Zuletzt wird eine Markierung der häufig ausgeprägten Seitenastvarikosis sowie einer möglicherweise in situ befindlichen Restmagna vorgenommen (► **Abb. 1**).

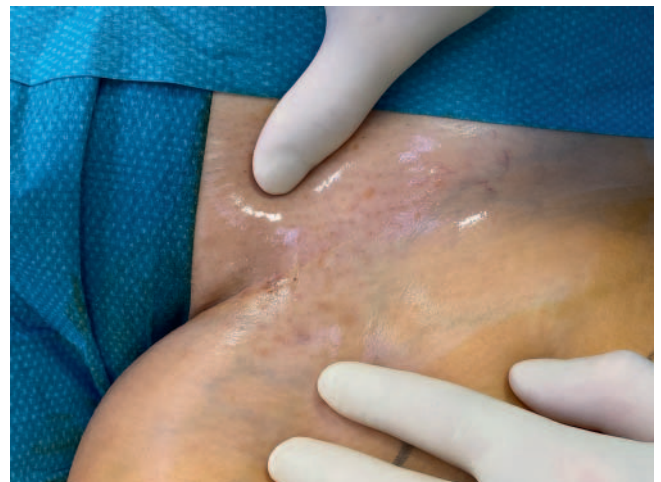Bei geplanter Einbringung von Fremdmaterial wird eine Single-Shot-Antibiose verabreicht.

## OP-Technik

Die Operation beginnt mit einer Querinzision der Haut auf Höhe der Leistenfalte im Bereich der vorbestehenden Narbe (► **Abb. 2** und ► **Abb. 3**). Der Schnitt wird im Vergleich zum Ersteingriff etwas lateraler ausgeführt, sodass der Femoralispuls auf Höhe der Mitte der Inzision zu tasten ist. Nach der Durchtrennung von Haut und subkutanem Fettgewebe schließt sich eine Längsinzision im lateralen Drittel der Hautinzision an.



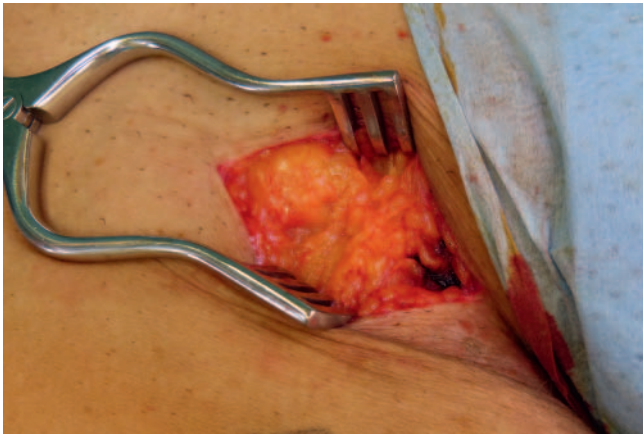
► **Abb. 1** Präoperativ erfolgt die Markierung der Rezidivseitenastvarikosis.



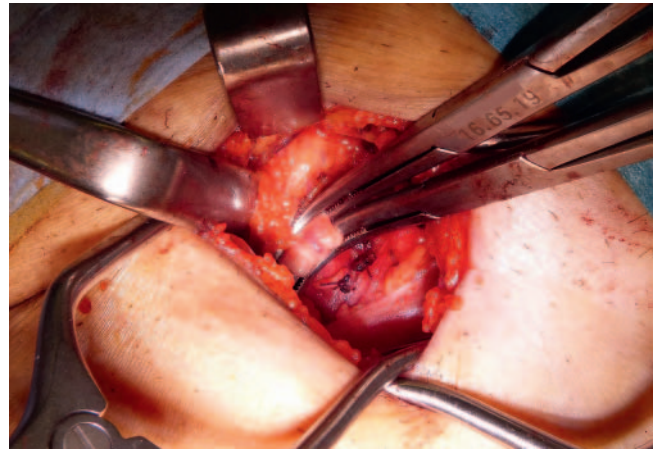
► **Abb. 2** Auf Höhe der Leistenfalte ist die Narbe bei vorangegangener Cross- und Saphenektomie zu erkennen.

Unter Medialisierung des ventromedialen Lymphknotenpakets folgt die scharfe Präparation bis auf die Muskelfaszie (► **Abb. 4**). Das Risiko einer Verletzung von Lymphbahnen kann so gesenkt werden. Zudem wird eine zeitintensive und komplikationsträchtige Präparation durch das Narbengewebe hindurch umgangen.

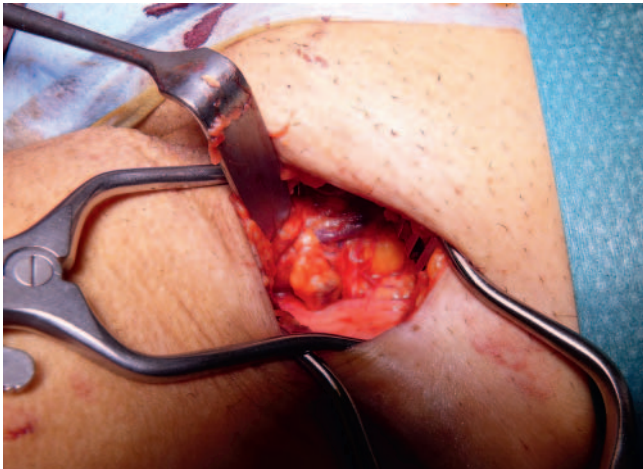



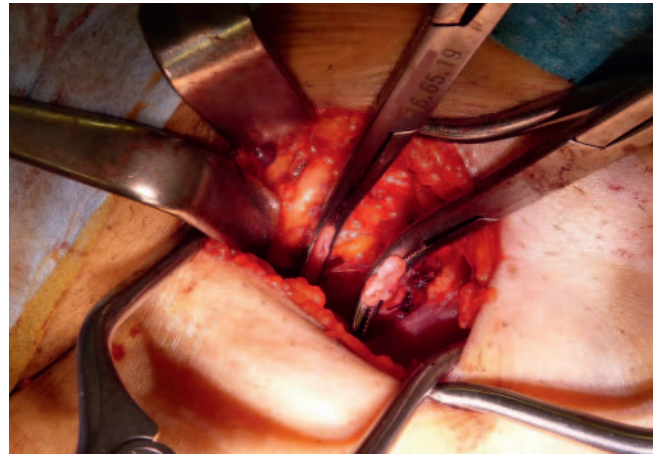
► **Abb. 3** Die inguinale Querinzision der Haut von 3–5 cm stellt den ersten Schritt des Eingriffs dar und wird etwas lateraler als beim Primäreingriff ausgerichtet.



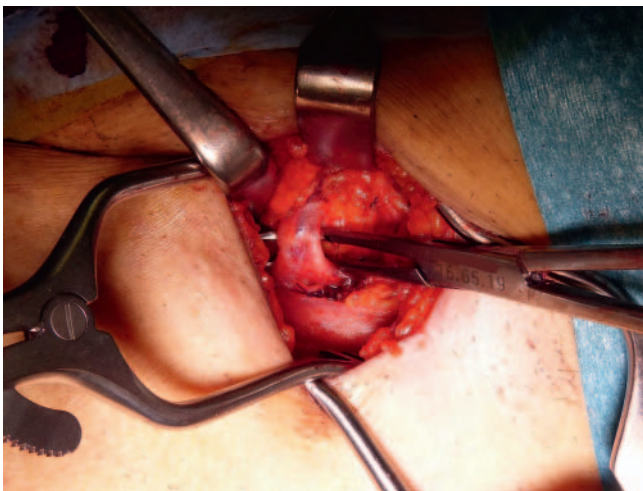
► **Abb. 6** Eine Overholt-Klemme wird nach zentral und eine nach peripher auf den Stumpf gesetzt.



► **Abb. 4** Anschließend wird in Längsachse lateral des Lymphknotenpakets scharf bis auf die Faszie (hellere Struktur am Unterrand des OP-Situs) präpariert.



► **Abb. 7** Zwischen den 2 Overholt-Klemmen kann der Stumpf sicher durchtrennt werden.



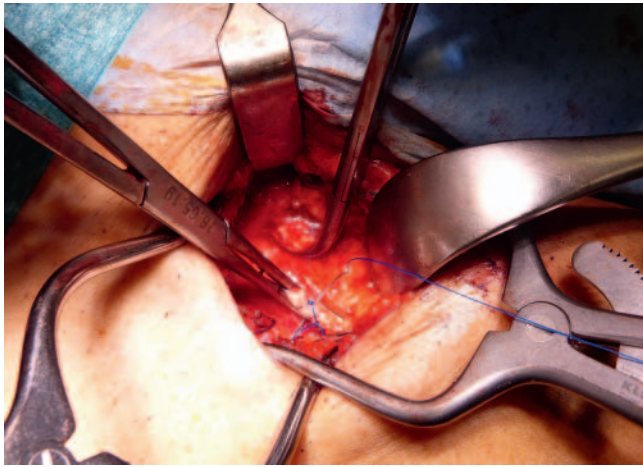
► **Abb. 5** Nach sorgfältiger Freipräparation des Stumpfes aus dem Narbengewebe kann dieser mit der Overholt-Klemme unterfahren werden.

Auf der Faszie wird nun nach medial über die A. femoralis communis hinweg in Richtung des Stumpfes präpariert. Es ist eine sorgfältige Präparation des Stumpfes im Narbengewebe notwendig, bis dieser sicher mit einer Overholt-Klemme unterfahren werden kann (► **Abb. 5**).

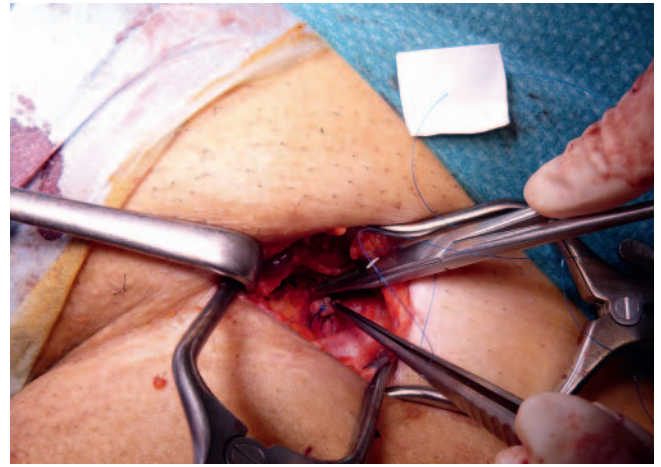
Hier sollte ein atraumatischer Overholt mit stumpfer Spitze verwendet werden, der groß genug ist, den Stumpf sicher zu greifen. Bei unvorsichtigen Manövern kann es zu einer Verletzung der V. femoralis communis oder einem Einreißen eines dorsal des Stumpfes befindlichen Seitenastes kommen, was zu einer unkontrollierten Blutung führt. Zur Vorbeugung gilt es, den Stumpf ausreichend frei zu präparieren, sodass das Unterfahren unter Sicht möglich ist. Der präoperative Ultraschall kann den Operateur bereits im Vorfeld auf das Vorhandensein eines solchen Astes vorbereiten.

Eine Overholt-Klemme wird anschließend derart nach zentral platziert, dass die Durchstechungsligatur bündig zur tiefen Vene durchgeführt werden kann. Ziel ist es, weder einen langen Stumpf zu belassen noch die tiefe Vene durch eine zu zentral gesetzte Li-

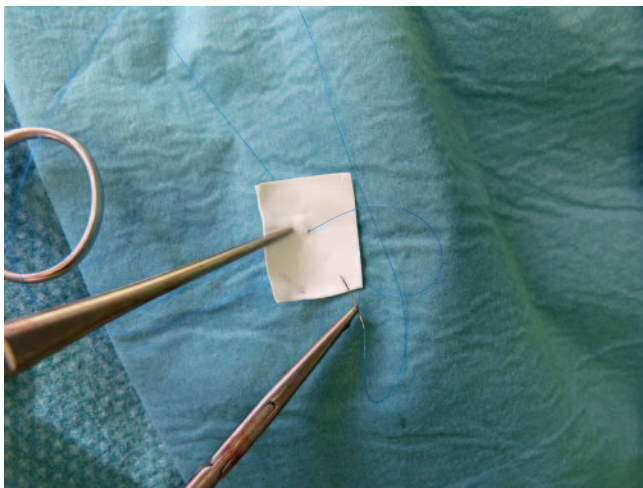




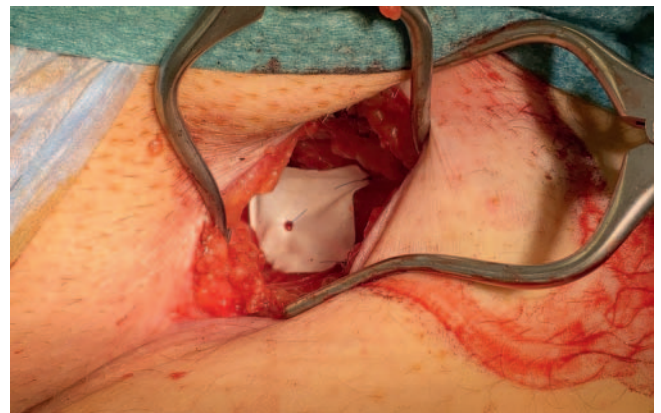
► **Abb. 8** Der Stumpf wird mittels Durchstechungsligatur auf Niveau der tiefen Vene verschlossen.



► **Abb. 10** Daraufhin wird der Barrier-Patch mit der vorgelegten Naht zentral am Stumpf fixiert.



► **Abb. 9** Zur Vorbereitung des PTFE-Barrier-Patches wird eine nicht resorbierbare 5-0 Naht zentral vorgelegt.



► **Abb. 11** Der vollständig eingebrachte Barrier-Patch ist im Bereich der 4 Ecken an der Faszia befestigt.

gatur einzuengen. Die zweite Overholt-Klemme wird nach peripher gesetzt (► **Abb. 6**).

Nach Möglichkeit wird der Stumpf über eine solche Strecke präpariert, dass genügend Platz für die 2 Klemmen sowie die Durchtrennung des Stumpfes mit der Schere besteht und kein Abrutschen der Stumpfen aus der Overholt-Klemme zu befürchten ist (► **Abb. 7**).

Der Stumpf wird anschließend zentral mittels Durchstechungsligatur mit einer nicht resorbierbaren 3-0 Naht auf Niveau der tiefen Vene verschlossen (► **Abb. 8**).

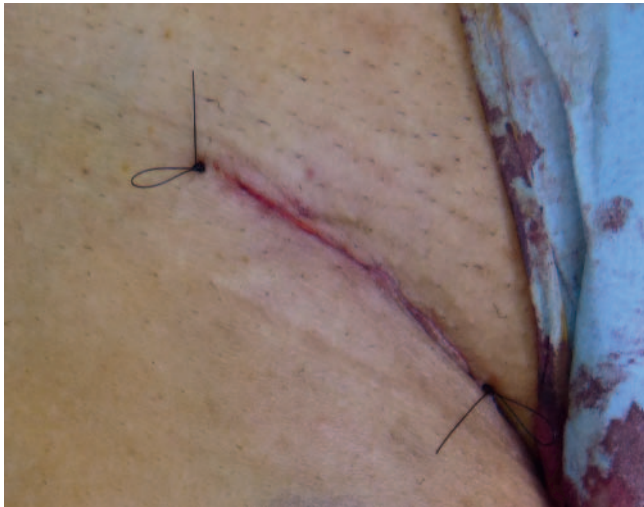
Um einer Neoangiogenese vorzubeugen, wird das Endothel invertiert [6]. Auch nach peripher wird eine Durchstechungsligatur angelegt. Wenn der Stumpf nur kurzstreckig dargestellt werden kann, ist die Durchtrennung mit dem Skalpell anstelle der Schere notwendig. Häufig ist dann nicht ausreichend Platz für eine sichere Durchstechungsligatur vorhanden. Um ein Entgleiten der Stumpfränder und eine Blutung aus der V. femoralis communis zu vermeiden, empfiehlt sich stattdessen eine fortlaufende Über-

nähung des kurzen Stumpfes. Alternativ können anstelle der Overholt-Klemmen Ligaturen zentral auf Höhe der Einmündung in die tiefe Vene sowie peripher vorgelegt werden und dann eine Durchtrennung des Stumpfes erfolgen. In jedem Fall sollte der Operateur bei einer Recrossektomie auf die Möglichkeit einer Blutung aus der tiefen Vene vorbereitet sein. Tritt dies ein, bergen unkontrollierte Übernähungen ohne Sicht die Gefahr einer weiteren Aggravation der Situation. Unter Umständen kann es zu einem fortschreitenden Einriss der tiefen Vene oder einer arteriellen Verletzung kommen. Der Einsatz eines Saugers ist zur Schaffung einer ausreichenden Übersicht oft unerlässlich und die Hilfe eines Assistenten sinnvoll.

Zur Prophylaxe eines erneuten Crossenrezidives wird eine Barrier-Implantation durchgeführt [8, 12, 13]. Hierbei handelt es sich um einen PTFE-Patch mit einer Größe von 2 × 3 cm (► **Abb. 9**).

Dieser wird mit einer nicht resorbierbaren 5-0 Naht zentral am Stumpf (► **Abb. 10**) sowie mit den 4 Ecken an der Faszia lata fixiert (► **Abb. 11**).

Auf diese Weise wird ein mechanisches Hindernis zwischen dem tiefen und dem oberflächlichen Venensystem geschaffen.



► **Abb. 12** Für den Wundverschluss werden eine resorbierbare Subkutan- sowie eine nicht resorbierbare Intrakutannaht angelegt.

Zuletzt erfolgen eine Spülung, Inspektion auf Bluttrockenheit und Blutstillung sowie der schichtweise Wundverschluss mittels Subkutan- und Intrakutannaht (► **Abb. 12**).

Die präoperative Markierung erleichtert das Auffinden der im Liegen weniger prominenten Seitenastvarizen. Über kurzstreckige Stichinzisionen in Längsachse des Beins wird ein Venenhäkchen eingeführt, welches die Seitenastvarizen auffädelt und eine Exhairese derselben ermöglicht. Sollte ein insuffizienter, in situ verbliebener Anteil der V. saphena magna vorhanden sein, kann dieser ebenfalls über eine Stichinzision distal aufgesucht und von distal nach proximal mithilfe eines PIN-Strippers entfernt werden. Nach Beendigung der Operation wird ein Kompressionsverband angelegt.

## Postoperative Therapie

Postoperativ werden die Patienten zur Mobilisierung angeregt. Dies dient zusammen mit einer Gabe von niedermolekularem Heparin in prophylaktischer Dosierung am Tag der OP der Vorbeugung einer Thrombose. Bei Patienten mit erhöhtem Thromboserisiko verlängert sich diese um eine Woche. Die Kompressionstherapie erfolgt für 2 Wochen postoperativ. Der Fadenzug wird für 8 Tage nach dem Eingriff geplant.

## Fazit

Die Indikation zur Recrossektomie und Barrier-Implantation besteht bei einem hämodynamisch und klinisch relevanten inguinalen Crossenrezidiv mit einem Durchmesser von > 5 mm. Die Kom-

plikationsrate ist aufgrund der erforderlichen Präparation im Narbengewebe im Vergleich zum Primäreingriff erhöht [3]. Die präoperative Planung, die Kenntnis der zum Ersteingriff abweichenden OP-Technik und das Einhalten von Sicherheitsmaßnahmen bei kritischen OP-Schritten sind erforderlich. Die Barrier-Implantation dient der Rezidivprophylaxe [8, 12, 13].

## Interessenkonflikt

Die Autorinnen/Autoren geben an, dass kein Interessenkonflikt besteht.

## Literatur

- [1] Noppeney T, Nüllen H, Debus E, Gross-Fengels W. Prognose. In: Operative und interventionelle Gefäßmedizin. Berlin: Springer-Verlag; 2012: 747–749
- [2] Perrin MR, Guex JJ, Ruckley CV et al. Recurrent Varices after Surgery (REVAS), a Consensus Document. *Cardiovascular Surgery* 2000; 8 (4): 233–245
- [3] S2k – Leitlinie zur Diagnostik und Therapie der Varikose der Deutschen Gesellschaft für Phlebologie: AWMF-Leitlinienregister Nr. 037/018.
- [4] Mumme A, Hummel T, Burger P et al. High ligation of the saphenofemoral junction is necessary! *Phlebologie* 2009; 38 (3): 99–102
- [5] Hach W, Hach W, Mumme A, Hach-Wunderle V. Rezidivvarikose. In: *VenenChirurgie – Operative, interventionelle und konservative Aspekte*. 3. Aufl. Stuttgart: Schattauer; 2013: 132–141
- [6] De Frings N, Nelle A, Tran P et al. Reduction of neoreflux after correctly performed ligation of the saphenofemoral junction. A randomized trial. *European journal of vascular and endovascular surgery* 2004; 28 (3): 246–252. doi:10.1016/j.ejvs.2004.05.015
- [7] Mumme A, Mühlberger D, Sidhwa Y et al. Alarmierend hohe Rate saphenofemoraler Rezidive nach endovenöser Lasertherapie. *Phlebologie* 2019; 48 (1): 18–22
- [8] De Maeseneer MG, Philipsen TE, Vandenbroeck CP et al. Closure of the Cribriform Fascia: An Efficient Anatomical Barrier Against Postoperative Neovascularisation at the Saphenofemoral Junction? A Prospective Study, *European Journal of Vascular and Endovascular Surgery* 2007; 34 (3): 361–366
- [9] Frings N, Brümmer L, Prinz N et al. Möglichkeiten der Rezidivprophylaxe. *Phlebologie* 2019; 48: 32–38
- [10] Mendoza E. Beeinflusst das Nahtmaterial die Rezidivrate nach Krossektomie? *Phlebologie* 2020; 49 (3): 144–151
- [11] Mühlberger D, Mumme A, Reich-Schupke S et al. Die „korrekte“ Cross-ektomie der V. saphena magna und parva. *Phlebologie* 2018; 47 (4): 222–225
- [12] Freis H, Geier B, Mumme A et al. Barrier patch implantation during redo surgery for varicose vein recurrences in the groin: 1-year results. *Annals of vascular surgery* 2016; 35: 98–103. doi:10.1016/j.avsg.2016.01.046
- [13] Van Rij AM, Jones GT, Hill BG et al. Mechanical inhibition of angiogenesis at the saphenofemoral junction in the surgical treatment of varicose veins: early results of a blinded randomized controlled trial. *Circulation* 2008; 118 (1): 66–74. doi:10.1161/CIRCULATIONAHA.107.726869