

# Best Practice Guideline – Empfehlungen der DEGUM zur Durchführung und Beurteilung der Mammasonografie

TEIL I – Untersuchungstechnik, Ultraschall-DEGUM-Kriterien und deren Dokumentation

## Best Practice Guideline – DEGUM Recommendations on Breast Ultrasound

Part I – Examination technique, DEGUM ultrasound criteria, and documentation

### Autoren

Werner Bader<sup>1\*</sup>, Claudia Maria Vogel-Minea<sup>2\*</sup>, Jens-Uwe Blohmer<sup>3</sup>, Volker Duda<sup>4</sup>, Christian Eichler<sup>5</sup>, Eva Fallenberg<sup>6</sup>, André Farrokh<sup>7</sup>, Michael Golatta<sup>8</sup>, Ines Gruber<sup>9</sup>, Bernhard-Joachim Hackelöer<sup>10</sup>, Jörg Heil<sup>8</sup>, Helmut Madjar<sup>11</sup>, Ellen Marzotko<sup>12</sup>, Eberhard Merz<sup>13</sup>, Markus Müller-Schimpfle<sup>14</sup>, Alexander Mundinger<sup>15</sup>, Ralf Ohlinger<sup>16</sup>, Uwe Peisker<sup>17</sup>, Fritz K. W. Schäfer<sup>18</sup>, Ruediger Schulz-Wendtland<sup>19</sup>, Christine Solbach<sup>20</sup>, Mathias Warm<sup>21</sup>, Dirk Watermann<sup>22</sup>, Sebastian Wojcinski<sup>1</sup>, Markus Hahn<sup>9</sup>

### Institute

- 1 Zentrum für Frauenheilkunde, Brustzentrum, Universitätsklinikum OWL Bielefeld, Germany
- 2 Brustzentrum, Diagnostische und Interventionelle Senologie, Rottal-Inn-Kliniken Eggenfelden, Germany
- 3 Klinik für Gynäkologie mit Brustzentrum, Charité-Universitätsmedizin Berlin, Germany
- 4 Senologische Diagnostik, Universitätsklinikum Gießen und Marburg, Germany
- 5 CIO Gebäude 70, Brustzentrum, Köln, Germany
- 6 Brustzentrum, Diagnostische und Interventionelle Senologie, LMU Klinikum der Universität München Medizinische Klinik und Poliklinik IV, München, Germany
- 7 Klinik für Gynäkologie und Geburtshilfe, Universitätsklinikum Schleswig-Holstein Campus Kiel, Germany
- 8 Sektion Senologie, Universitäts-Frauenklinik Heidelberg, Germany
- 9 Department für Frauengesundheit, Universitätsfrauenklinikum Tübingen, Germany
- 10 Pränatale-Gynäkologie-Mammasonografie Hamburg, Praxis, Hamburg, Germany
- 11 Gynäkologie und Senologie Wiesbaden, Praxis, Wiesbaden, Germany
- 12 Mammadiagnostik, Frauenheilkunde und Geburtshilfe, Praxis, Erfurt, Germany
- 13 Ultraschall und Pränatalmedizin Frankfurt, Zentrum, Frankfurt/Main, Germany
- 14 DKG-Brustzentrum, Klinik für Radiologie, Neuroradiologie und Nuklearmedizin Frankfurt, Frankfurt am Main, Germany
- 15 Brustzentrum Osnabrück – Bildgebende und interventionelle Mamma Diagnostik, Franziskus Hospital Harderberg, Niels-Stensen-Kliniken, Georgsmarienhütte, Germany
- 16 Interdisziplinäres Brustzentrum, Universitätsmedizin Greifswald, Klinik für Frauenheilkunde und Geburtshilfe, Greifswald, Germany

- 17 BrustCentrum Aachen-Kreis Heinsberg, Hermann-Josef-Krankenhaus, Akademisches Lehrkrankenhaus der RWTH Aachen, Erkelenz, Germany
- 18 Bereich Mammadiagnostik und Interventionen, Universitätsklinikum Schleswig-Holstein Campus Kiel, Germany
- 19 Radiologisches Institut, Gynäkologische Radiologie, Universitätsklinikum Erlangen, Germany
- 20 Senologie, Klinik für Frauenheilkunde und Geburtshilfe, Universitätsklinikum Frankfurt, Germany
- 21 Brustzentrum, Krankenhaus Holweide, Kliniken der Stadt Köln, Köln, Germany
- 22 Frauenklinik, Evangelisches Diakoniekrankenhaus, Freiburg, Germany

### Key words

breast, guideline, gynecology, DEGUM, ultrasound

eingereicht 07.04.2021

akzeptiert 02.09.2021

published online 17.12.2021

### Bibliografie

Ultraschall in Med 2022; 42: 570–583

DOI 10.1055/a-1634-5021

ISSN 0172-4614

© 2021. Thieme. All rights reserved.

Georg Thieme Verlag KG, Rüdigerstraße 14, 70469 Stuttgart, Germany

### Korrespondenzadresse

Dr. Claudia Maria Vogel-Minea  
Brustzentrum, Rottal-Inn-Kliniken Eggenfelden,  
Simonsöder Allee 20, 84307 Eggenfelden, Germany  
Tel.: +49/87 21/98 39 72 20  
Fax: +49/87 21/9 83 72 09  
vogel-minea.claudia@rottalinnkliniken.de

\* Geteilte Erstautorenschaft.

## ZUSAMMENFASSUNG

Die Mammasonografie hat sich seit vielen Jahren neben der Mammografie als wichtige Methode zur Abklärung von Brustbefunden etabliert. Problematisch bleiben jedoch Unterschiede in der Interpretation von Befunden [1, 2]. Dies vermindert die diagnostische Treffsicherheit der Sonografie nach Detektion eines Befundes, erschwert die interdisziplinäre Kommunikation und den Vergleich von wissenschaftlichen Arbeiten [3]. Das American College of Radiology (ACR) hatte 1999 eine Arbeitsgruppe gebildet (International Expert Working Group), die auf der Basis der langjährig etablierten BI-RADS-Klassifizierung von mammografischen Befunden und unter Berücksichtigung von Literaturdaten eine ähnliche Einteilung für die Ultraschalluntersuchung erarbeitet hatte [4]. Aufgrund inhaltlicher Unterschiede hatte die DEGUM bereits 2006 einen eigenen BI-RADS-analogen Kriterienkatalog publiziert [3]. Die aktuelle 5. Edition des ACR-BI-RADS-Katalogs offenbart neben diesen weiterhin bestehenden inhaltlichen Unterschieden zudem das Problem der formalen Lizenzierung, wird aber inhaltlich von der DEGUM als weiteres Befundbeschreibungs- und Dokumentationssystem anerkannt.

Der Arbeitskreis Mammasonografie der DEGUM beabsichtigt mit der „Best Practice Guideline“, den senologisch tätigen Kolleginnen und Kollegen einen aktuellen Dignitätskriterien- und Befundungskatalog sowie „Best Practice“-Empfehlungen zu den verschiedenen Modalitäten an die Hand zu geben.

## ABSTRACT

For many years, breast ultrasound has been used in addition to mammography as an important method for clarifying breast findings. However, differences in the interpretation of findings continue to be problematic [1, 2]. These differences decrease the diagnostic accuracy of ultrasound after detection of a finding and complicate interdisciplinary communication and the comparison of scientific studies [3]. In 1999, the American College of Radiology (ACR) created a working group (International Expert Working Group) that developed a classification system for ultrasound examinations based on the established BI-RADS classification of mammographic findings under consideration of literature data [4]. Due to differences in content, the German Society for Ultrasound in Medicine (DEGUM) published its own BI-RADS-analogue criteria catalog in 2006 [3]. In addition to the persistence of differences in content, there is also an issue with formal licensing with the current 5<sup>th</sup> edition of the ACR BI-RADS catalog, even though the content is recognized by the DEGUM as another system for describing and documenting findings. The goal of the Best Practice Guideline of the Breast Ultrasound Working Group of the DEGUM is to provide colleagues specialized in senology with a current catalog of ultrasound criteria and assessment categories as well as best practice recommendations for the various ultrasound modalities.

## 1. Einführung

Das Mammakarzinom ist in den westlichen Industrieländern die häufigste maligne Erkrankung der Frau. In Deutschland erkrankten nach aktuellen Angaben des Robert-Koch-Instituts 67 300 Frauen im Jahre 2017<sup>1</sup>. Auf der Basis der aktuellen Inzidenzraten erkrankt etwa 1 von 8 Frauen im Laufe ihres Lebens an Brustkrebs. Um ein Mammakarzinom frühzeitig erkennen zu können, stehen mehrere Verfahren zur Verfügung. Allen Frauen zwischen dem 50. und 70. Lebensjahr wird in Deutschland ein Mammografie-Screening angeboten. Fast 3 von 10 betroffenen Frauen sind bei Diagnosestellung jünger als 55 Jahre alt und 30 % sind älter als 70 Jahre. In der Abklärung von Brustbefunden hat die Mammasonografie einen wichtigen Stellenwert.

Die vorliegende Best Practice Guideline hat sich zum Ziel gesetzt, den Anforderungen zur Qualitätssicherung und der Gewährleistung einer qualitätskontrollierten Durchführung der Mammasonografie nachzukommen. Die Guideline ist eine Ausformulierung der vom Arbeitskreis Mammasonografie der DEGUM empfohlenen und praktizierten Standards.

## 2. Grundlagen der Mammasonografie

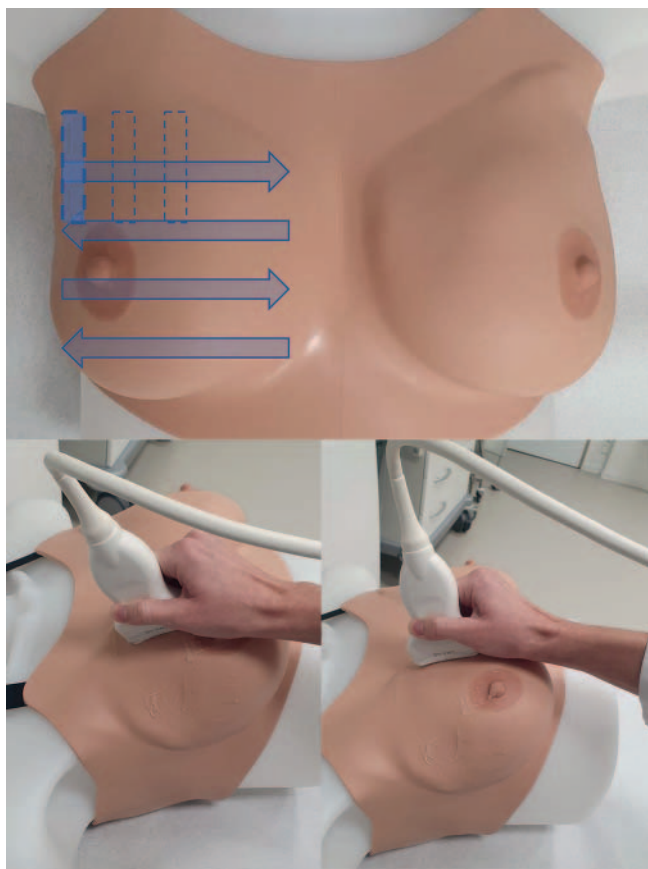
Die Sonografie ist ein bildgebendes Verfahren zur Diagnose von Erkrankungen der Brust, welches sich durch minimale Belastung

der Patientin, ohne Strahlung, geringe Kosten und ubiquitäre Verfügbarkeit auszeichnet. Sie dient der Abklärung von klinischen und radiologischen Auffälligkeiten sowie der Steuerung von Biopsien und Interventionen. Sie hat in der Nachsorge einen festen Stellenwert und ergänzt die Früherkennung von Brustkrebs bei radiologisch dichtem Gewebe, jungen Frauen und hohem Brustkrebsrisiko.

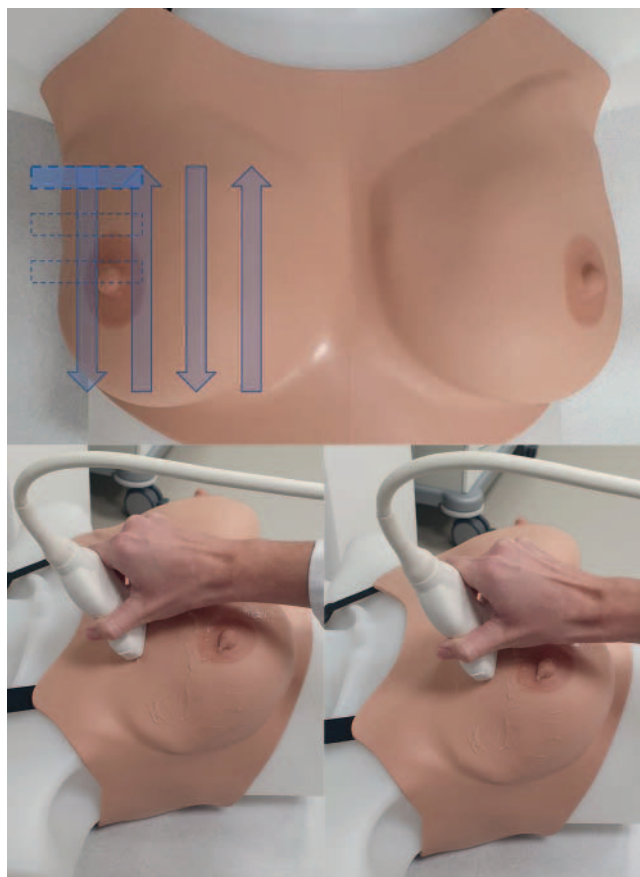Ein diagnostisches Problem der Mammografie liegt bei hoher Brustdrüsendichte vor [5]. Es besteht zwar kein linearer Zusammenhang zwischen Brustdrüsendichte und der Entstehung eines Mammakarzinoms, aber mit zunehmend dichter Brust nimmt die radiologische Diagnosesicherheit ab [6]. Je dichter das Gewebe, umso eingeschränkter wird die Beurteilbarkeit und das Erkennen eines Malignoms [7] bei gleichzeitig steigendem Risiko [8]. In der aktuellen S3-Leitlinie ist festgehalten, dass bei dichtem Drüsenparenchym daher eine ergänzende Mammasonografie angezeigt ist [9]. Nach Daten aus dem Mammografie-Screening-Programm haben 46 % der Frauen ab 50 Jahren dichtes und ca. 6 % der Frauen extrem dichtes Brustdrüsenparenchym [10]. Die Problematik der eingeschränkten Aussagekraft bei dichtem Brustdrüsenparenchym trifft für die Mammasonografie weniger zu als für die Mammografie [11]. Der additive Einsatz der Mammasonografie zur Mammografie erhöht die Detektionsrate für Mammakarzinome [11–13].

Zur Sicherung der Untersuchungsqualität ist neben der Einhaltung gerätetechnischer Anforderungen insbesondere die Qualifikation des Untersuchenden von besonderer Bedeutung. Wesentliche Einflussfaktoren der diagnostischen Ergebnisqualität einer

1 [https://www.krebsdaten.de/Krebs/DE/Content/Krebsarten/Brustkrebs/brustkrebs\\_node.html](https://www.krebsdaten.de/Krebs/DE/Content/Krebsarten/Brustkrebs/brustkrebs_node.html)



► **Abb. 1** Sagittale/parasagittale Schnittführung.



► **Abb. 2** Transversale/horizontale Schnittführung.

Ultraschalluntersuchung sind die Qualität des eingesetzten Geräts und die Frequenz des Schallkopfes.

### 3. Untersuchungstechnik

#### Positionierung der Patientin

Idealerweise sollte die Patientin/der Patient auf dem Rücken liegen. Der ipsilaterale Arm sollte mindestens 90 Grad eleviert und die entsprechende Hand hinter dem Kopf platziert werden. Dies erlaubt eine bequeme und überganglose Untersuchung der Mamma, der Axilla sowie der supra- und infraklavikulären Lymphknoten. Das Anheben der Arme, einseitig oder beidseitig, führt zudem zur Anspannung der Pektoralismuskulatur, was wiederum die Brust abflacht und fixiert. Letzteres gilt nur eingeschränkt für Patientinnen mit einer Makromastie. Aufgrund einer erhöhten Mobilität der Brust sollte in diesem Fall die Rückenlage während der Untersuchung durch ein Anheben der ipsilateralen Schulterregion adaptiert werden, sodass durch eine Rotation des Körpers die Mamma medialisiert wird. Die Untersuchung kann dann problemloser und vollumfänglich durchgeführt werden.

#### Untersuchungsablauf und Schallkopfführung

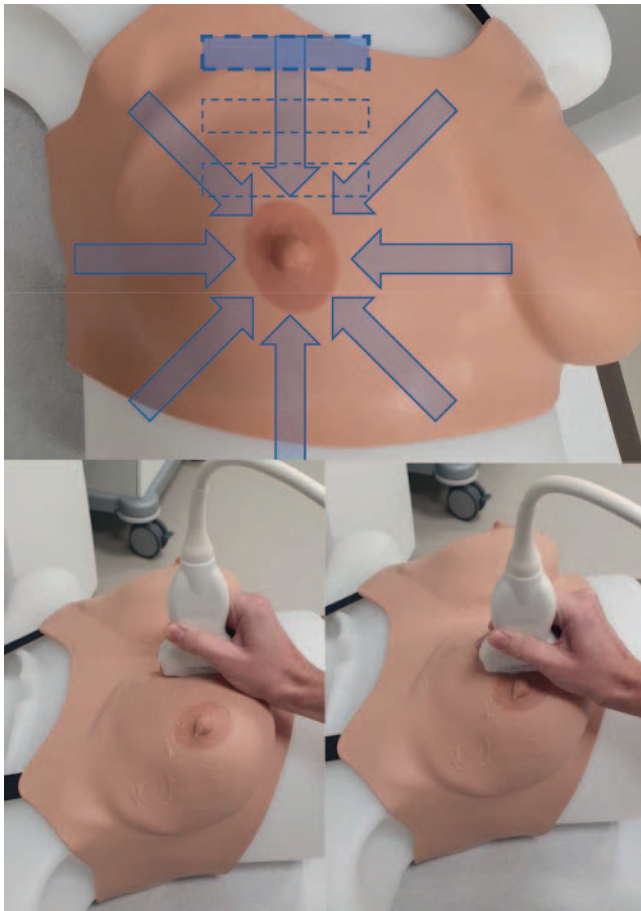
Das Festhalten des Schallkopfes (Transducer) an der Sondenbasis und das zeitgleiche „Abstützen“ der untersuchenden Hand auf

der Mamma ist durchaus sinnvoll. Ein freies Halten des Schallkopfes sollte vermieden werden. Der Applikationsdruck sollte so gewählt werden, dass die Anatomie sich im B-Bild ohne Artefakte abbildet und gleichzeitig der Druck auf die Brust für die Patientin nicht als unangenehm empfunden wird. Durch das Erfassen von Orientierungspunkten wie Klavikula, Sternum, Rippen und Mamilen-Areola-Komplex ist eine kontinuierliche Bildbefundung möglich, ohne dass der Untersucher intermittierend das Blickfeld wechseln muss.

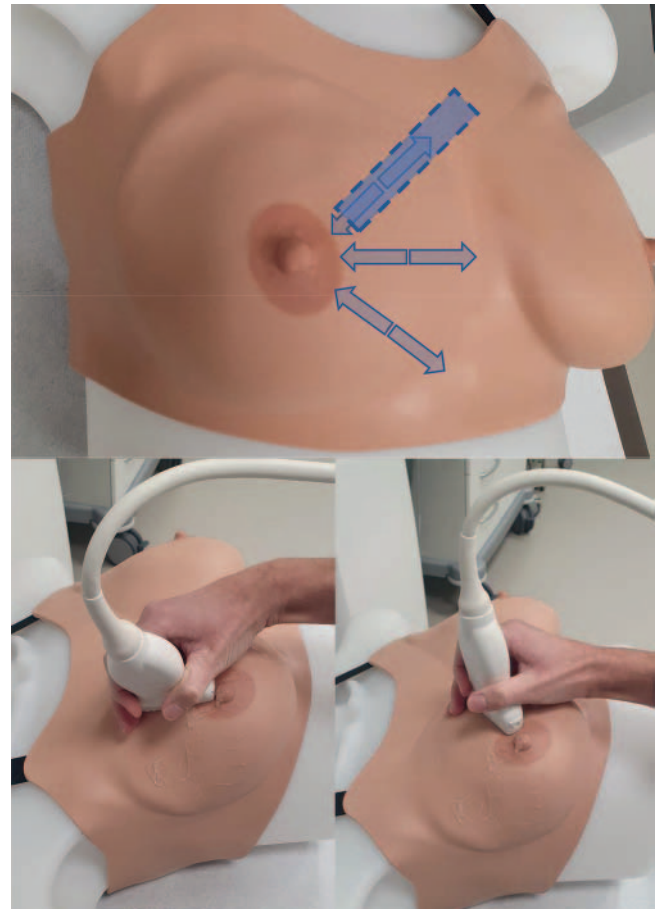
Ziel eines adäquaten Untersuchungsvorgangs ist die komplette Untersuchung und Dokumentation beider Mammae, der Axillae und ggfs. der supra- und infraklavikulären Lymphabflussgebiete.

In der Praxis unterscheidet man in der Mammasonografie 4 hauptsächliche Schallkopf- bzw. Schnittführungen. Welche Technik angewendet wird, ist dem Untersuchenden überlassen. Wichtig ist allerdings, dass die gesamte Brust überlappend geschallt und dargestellt wird. Die 4 Grundtechniken sind:

1. **Sagittale/parasagittale Schnittführung:** Der Schallkopf wird senkrecht zur Brustregion aufgesetzt. Hierdurch ergibt sich eine sagittale bzw. parasagittale Schnittebene. Die Brust wird mäanderförmig vollständig von der vorderen Axillarlinie bis parasternal untersucht, indem man den Schallkopf horizontal bewegt (► **Abb. 1**). Um die Brust lückenlos zu untersuchen, wird der Schallkopf immer um etwas weniger als eine Schallkopfbreite nach kaudal oder kranial versetzt.



► **Abb. 3** Antiradiäre/tangentiale Schnitfführung.



► **Abb. 4** Radiäre Schnitfführung.

II. **Transversale/horizontale Schnitfführung:** Der Schallkopf wird hierbei horizontal aufgesetzt, sodass sich ein Transversalschnitt im B-Bild ergibt. Auch hier erfolgt anschließend eine mäanderförmige Untersuchung der Brust von kranial nach kaudal, der Schallkopf wird ebenfalls nur um etwas weniger als eine Schallkopfbreite nach medial oder lateral versetzt (► **Abb. 2**).

Die DEGUM empfiehlt die Kombination dieser beiden Untersuchungstechniken. Dies erlaubt eine 2-fache systematische, lückenlose Untersuchung der gesamten Mamma und unter anderem die problemlose Darstellung von Befunden in 2 Ebenen (► **Abb. 1, 2**).

III. **Antiradiäre/tangentiale Schnitfführung:** Dieses Vorgehen eignet sich besonders zur Evaluation einer größeren Brust, ist aber auch eine Alternative zu den vorgenannten Methoden. Die Sonde wird am Brustansatz tangential aufgesetzt und von peripher nach zentral senkrecht zu den Milchgängen, im Uhrzeigersinn, auf die Mamille zugeführt. Es ist darauf zu achten, dass die Überlappungsbereiche vor allem peripher vollständig erfolgen (► **Abb. 3**).

IV. **Radiäre Schnitfführung:** Eine radiäre Schnitfführung eignet sich insbesondere für das Verfolgen von Gangstrukturen. Dieses Vorgehen dient somit vornehmlich der Abklärung von Duktektasien und intraduktalen Formationen (► **Abb. 4**). Der

Schallkopf wird von peripher nach zentral entlang eines Milchgangs geführt und danach im Uhrzeigersinn auf den nächsten Milchgang verschoben, um dann diesen wieder von peripher nach zentral bis zur Einmündung in die Mamille zu verfolgen.

#### Cave

Unabhängig von der gewählten Untersuchungstechnik muss grundsätzlich lückenlos und überlappend untersucht werden, damit auch kleine pathologische Befunde nicht übersehen werden!

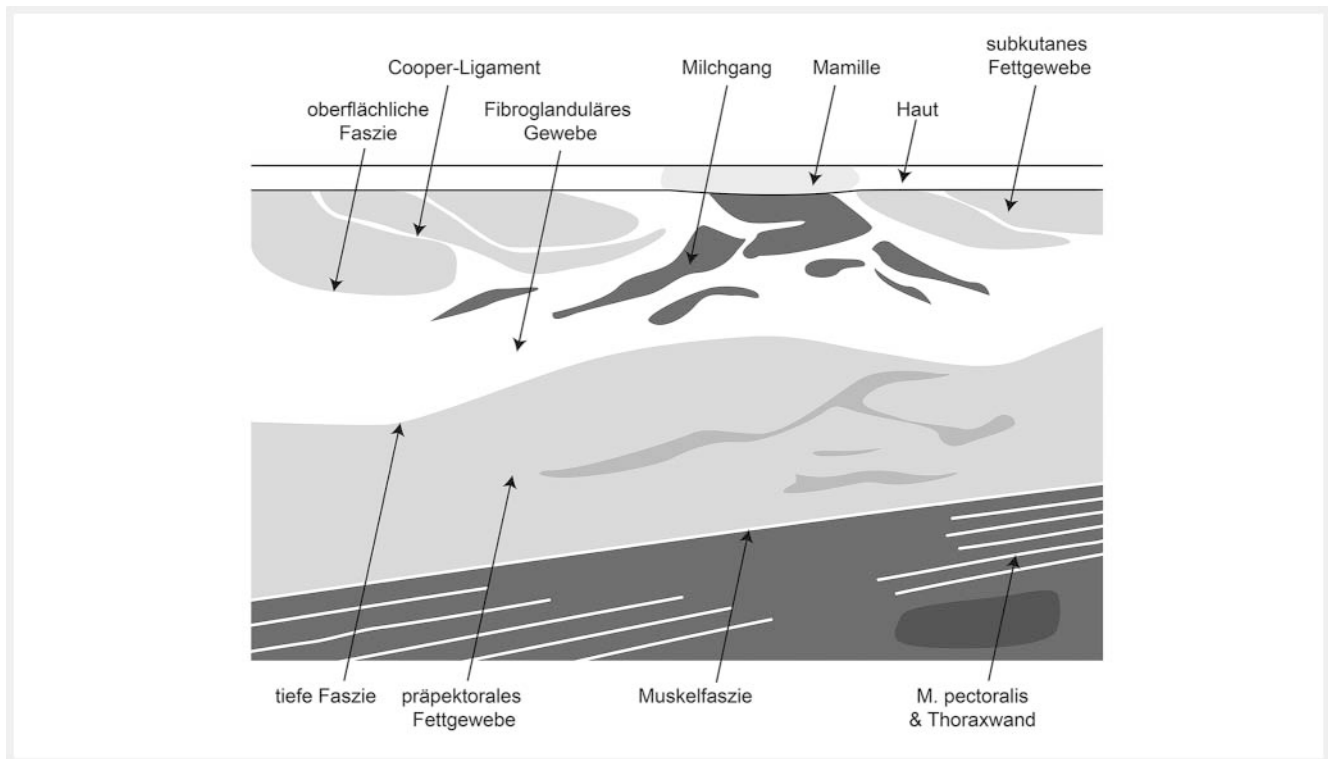
### Sonopalpation und Kompression

Im Zeitalter der Scherwellen-Elastografie (Shear-wave elastography) sowie der Kompressions-Elastografie (Strain elastography) ist die Sonopalpation mit manueller Kompression zur Beurteilung der Elastizität von sonografisch darstellbaren Befunden nur noch als zweitrangig zu bewerten, ist aber ein gutes Tool zur optimierten Bilddarstellung.

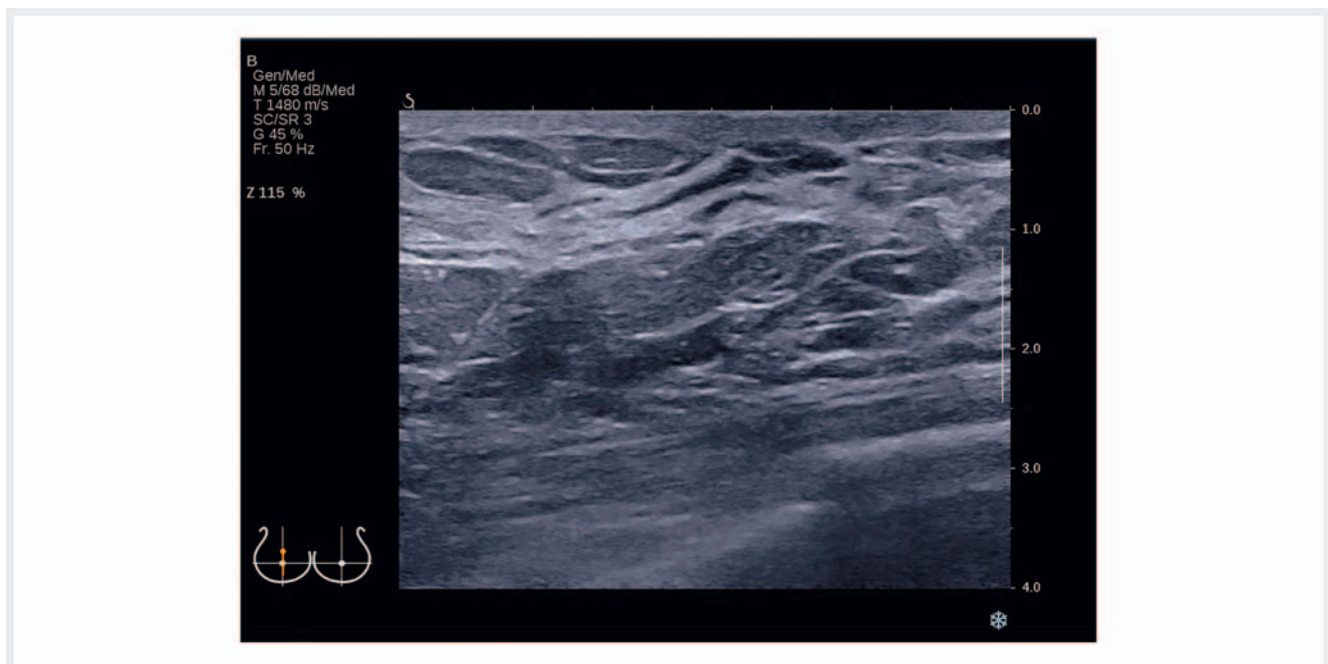## 4. Sonoanatomie der Brust und Axilla

Die sonografisch korrekte Beurteilung der Brust und Axilla setzt eine genaue Kenntnis der physiologischen und anatomischen Gegebenheiten voraus.





► **Abb. 5** Schematische Darstellung der Brust im Querschnitt. © LOGO! Design & mehr

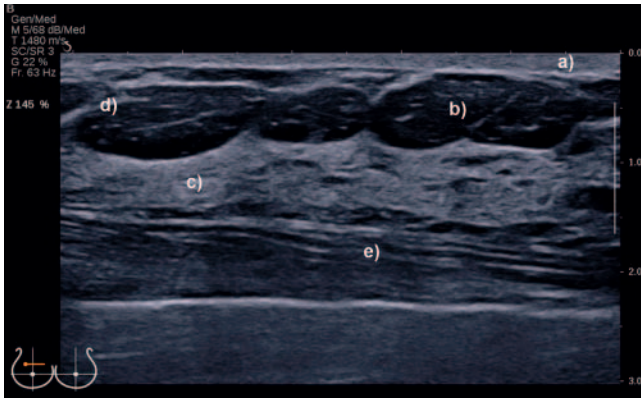


► **Abb. 6** Korrelierendes Ultraschallbild zu ► **Abb. 5**.

### Sonoanatomie der Mamma

Der sichtbare Teil der Brustdrüse erstreckt sich von der 2. bis zur 7. Rippe, wobei der subkutan gelegene Brustdrüsenkörper der Faszie des M. pectoralis major aufliegt. Der Brustdrüsenkörper

besteht aus ca. 15–20 einzelnen Brustdrüsenlappen (Lobi), welche radiär um die Brustwarze herum angeordnet sind. Ihre jeweiligen Ausführungsgänge münden in einem oder mehreren Hauptmilchgängen (Ductus lactiferi) in der Brustwarze. Umgeben sind die Lobi von Bindegewebe und den Cooper-Ligamenten, welche als



► **Abb. 7** B-Bild mit sonomorphologisch relevanten Strukturen: **a** echoreiche Haut, **b** echoarmes Fettgewebe, **c** echoreiches fibroglanduläres Gewebe, **d** echoreiches Cooper-Ligament, **e** M. pectoralis major.

„Stützskelett“ von subkutan bis nach präpektoral reichen. Eine Fettgewebeschicht trennt den Drüsenkörper sowohl von der Haut als auch von der Muskelfaszie.

Zur systematischen Erfassung der einzelnen anatomischen Bruststrukturen sollte der Schallkopf mäandrierend transversal bzw. sagittal oder antiradiär geführt werden (siehe auch Kapitel 3).

Im Querschnitt der Brust (► **Abb. 5, 6**) lassen sich die sonomorphologisch relevanten Strukturen von ventral nach dorsal sonografisch wie folgt erfassen (► **Abb. 7**) [14]:

- echoreiche Haut und echoarme Mamille,
- echoarmes subkutanes Fettgewebe und echoreiche Cooper-Ligamente,
- echoreiches fibroglanduläres Gewebe,
- echoarmes retromammäres präpectorales Fettgewebe,
- echoreiche Faszie des M. pectoralis major und
- Thoraxwand mit Muskulatur und Rippen.

Zu beachten ist, dass der Feinbau der Brustdrüse und damit auch das sonomorphologische Bild u. a. vom hormonellen Status der Frau beeinflusst wird [15, 16]. Prämenopausal unterliegt das Brustdrüsenparenchym dem Einfluss von Östrogen und Progesteron, wobei nach dem Eisprung, in der Zyklusmitte, sich die Drüsenläppchen vorübergehend vergrößern und das Bindegewebe Flüssigkeit aufnimmt. Das typische sonomorphologische Bild einer jungen prämenopausalen Frau präsentiert sich in der Regel mit einem überwiegend dicht gepackten Drüsenkörper und wenig Fettgewebe (► **Abb. 8a**). Mit zunehmendem Alter nimmt dann der Anteil an funktionsfähigem Drüsenparenchym ab und gleichzeitig nimmt der Fettanteil zu. Mit Beginn der Menopause und dem damit verbundenen Absinken der Östrogene tritt eine Atrophie des fibroglandulären Gewebes und eine Dominanz des Fettgewebes (Involution) ein. (► **Abb. 8b**) [3]

Während der Schwangerschaft und Stillzeit kommt es zu physiologischen und damit auch zu sonomorphologischen Veränderungen der Brust. So führen während der Schwangerschaft konstante Östrogen- und Progesteronspiegel aus der Plazenta sowie Prolaktin aus der Hirnanhangsdrüse zu einer duktilo-lobulären Proliferation. Die Brustdrüsenzellen differenzieren sich zu milch-

produzierenden Alveolarzellen innerhalb der Drüsenläppchen (Laktogenese). Diese Proliferation und Differenzierung lassen sich sonomorphologisch mit einer Volumenvergrößerung und Verdichtung der Drüse korrelieren (► **Abb. 9a**). Zudem kommt es zu einer Zunahme der Durchblutung der Drüse (► **Abb. 9b**) und einer Erweiterung der Milchdrüsenänge aufgrund der Laktogenese (► **Abb. 9c**).

Sonomorphologisch besteht die Brust des Mannes hauptsächlich aus echoarmem Fettgewebe und dazwischen gelagertem echoreichem netzartigem Bindegewebe (► **Abb. 10a**). Kommt es jedoch zu einer Störung des Hormonhaushaltes mit einem Mangel an männlichen Hormonen und meist einem Überschuss an Östrogenen (z. B. durch chronische Erkrankungen oder medikamenteninduziert), so kann dies zu einer Gynäkomastia vera führen [17]. Hierbei zeigt sich histologisch eine Fibrosierung des Parenchyms einhergehend mit einer Epithelhyperplasie der einzelnen Drüsenänge, sonomorphologisch erkennbar durch eine retroareoläre betonte echoarme Drüsenangebildung (► **Abb. 10b**).

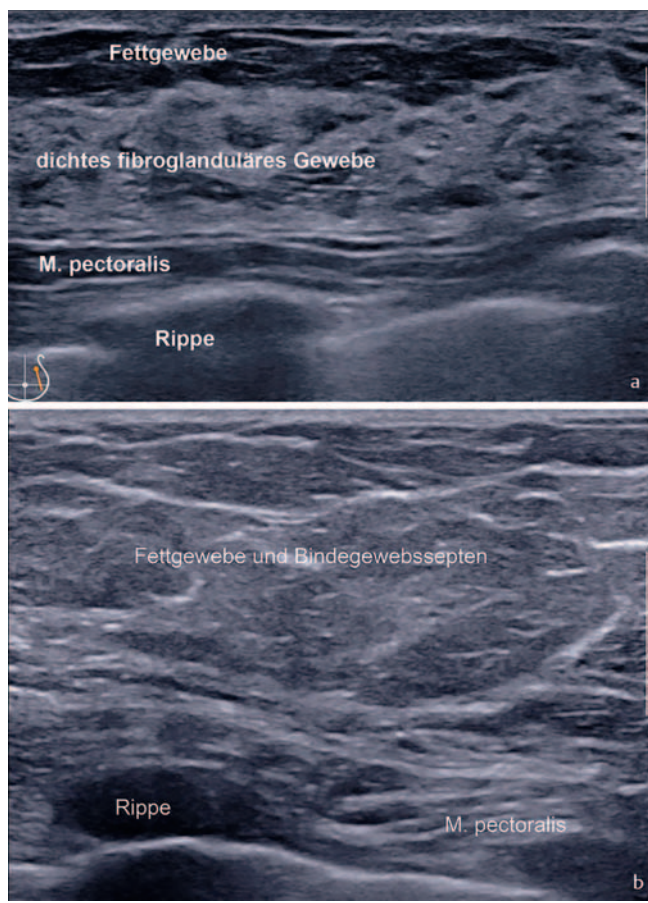
### Sonoanatomie der Lymphabflussregionen

Die Axillasonografie ist im Rahmen der Früherkennung, des präoperativen sonografischen Lymphknotenstaging sowie auch im Rahmen der Nachsorge indiziert [18]. Die genauen anatomischen Kenntnisse der Leitstrukturen sind hierbei Voraussetzung für eine korrekte topografische Einordnung und Darstellung der einzelnen Lymphknotenregionen Level I–III (► **Abb. 11**). Level I wird lateral vom Caput humeri und dem M. latissimus dorsi, kranial von der Arteria und Vena axillaris, medial vom M. pectoralis minor begrenzt. Level II erstreckt sich vom lateralen bis zum medialen Rand des M. pectoralis minor. Auffällige Lymphknoten sind hier insbesondere im darunterliegenden Fettgewebe bzw. zwischen M. pectoralis major und minor (Rotter'sche Lymphknoten) zu finden. Level III definiert sich als Region medial des M. pectoralis minor.

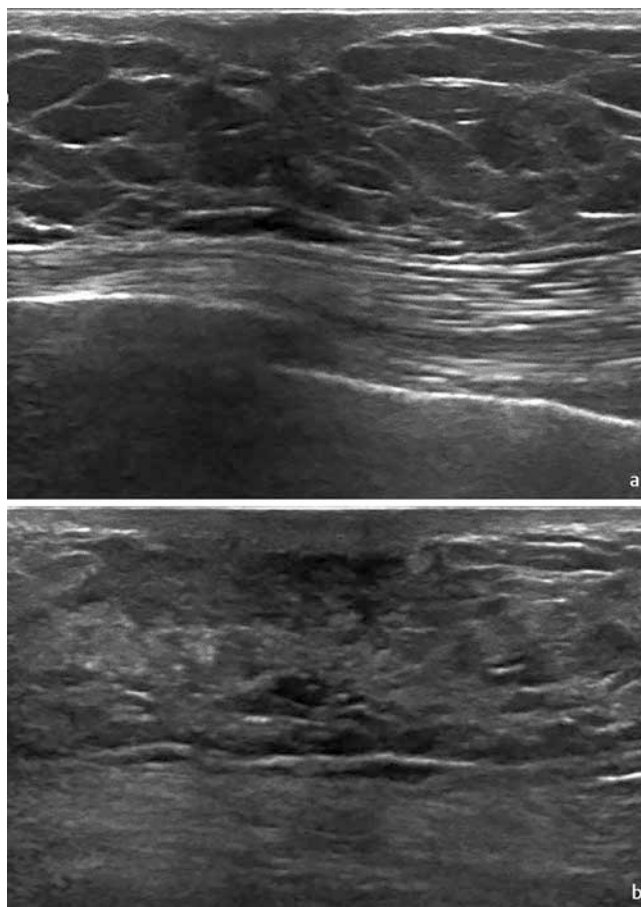
Zur sonomorphologischen Dignitätseinschätzung des Nodalstatus werden folgende Kriterien herangezogen: Lymphknotenform, Rinden-Mark-Verhältnis, Struktur sowie Vaskularisation [18, 19], wobei es sich hier um eine multimodale Betrachtungsweise handelt. Ein histologisch benigner Lymphknoten imponiert mit einer ovalen Form, mit einem zentralen echoreichen Kern, histomorphologisch der Medulla (Mark) entsprechend, und einem echoarmen Randsaum, dem Kortex (Rinde) entsprechend (► **Abb. 12**) [18]. Zentral zeigen sich vereinzelt Blutgefäße. Eine Zunahme des zentralen echoreichen Kerns, meist auch einhergehend mit einer Größenzunahme des einzelnen Lymphknotens, wird durch im Laufe des Lebens durchgemachte reaktiv-entzündliche Prozesse hervorgerufen. Diese zentral verfetteten Lymphknoten sind ebenfalls als benigne zu werten.

Eine Metastasierung vollzieht sich entsprechend dem Lymphabfluss meist von peripher (Kortex/Rinde) nach zentral (Medulla/Mark), wobei sich dadurch sonomorphologisch die Rindenmarkstruktur (RMS) wie folgt verändert (► **Abb. 13a–d**) [18, 19]:

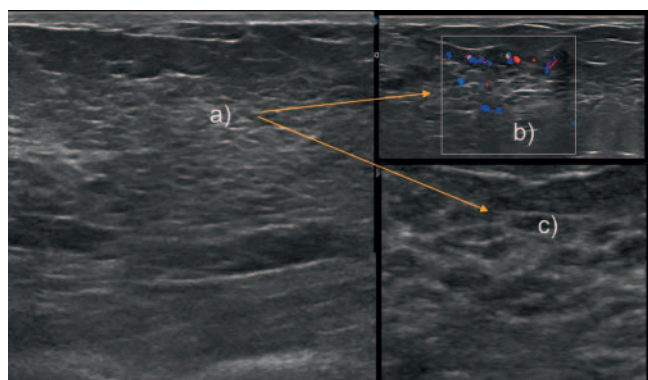
- a) Asymmetrische Verbreiterung der echoarmen Randzone (Rinde) und damit Verdrängung der echoreichen Markstruktur.
- b) Auflösung der RMS durch Verlust der echoreichen Markstruktur und Übergang in eine echoarme runde Struktur.



► **Abb. 8** a Prämenopausal. b Postmenopausal.



► **Abb. 10** a Retroareoläre Darstellung der normalen männlichen Brust. b Gynäkomastia vera, retroareoläres hypoechoisches Drüsengewebe.



► **Abb. 9** Sonomorphologische Veränderungen während der Schwangerschaft und Stillzeit: a Verdichtung der Drüse, b Zunahme der Durchblutung, c Erweiterung der Milchdrüsengänge.

- c) Subkapsuläre, periphere, aberrante Vaskularisation.
- d) Kapseldurchbruch und dadurch irreguläre Außenkontur.

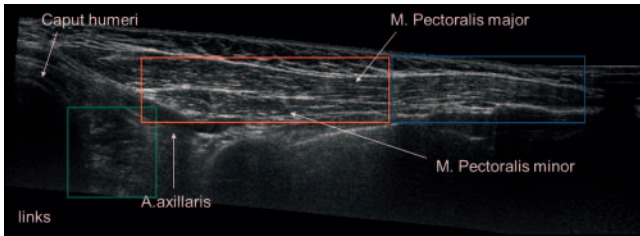
Echoarme Areale sind Folge der lokalisierten malignen Infiltration. Sie können jedoch auch bei ausgeprägten entzündlichen Einschmelzungen mit fokalen Koagulationsnekrosen im Rahmen von z. B. systemischen Lymphadenopathien beobachtet werden. Der ergänzende Einsatz der US-Elastografie mit der Identifizierung

von „harten“ Lymphknotenarealen kann in diesem Zusammenhang zur weiteren Differenzierung zwischen benignen und malignen Lymphknoten dienen [20]. Durch die Metastasierung verändert sich die RMS und damit das sonomorphologische Verhältnis zwischen Längs- und Querdurchmesser des Lymphknotens. Der Solbiati-Index beschreibt das Verhältnis des longitudinalen Durchmessers zum transversalen Durchmesser und kann als weiteres Beurteilungskriterium zur Dignitätseinschätzung herangezogen werden. So spricht ein Solbiati-Index von  $< 1,5$  für Malignität, wobei ein Indexwert von  $> 2$  eher für benigne Lymphknoten typisch ist [21].

Aufgrund der verbesserten Orts- und Kontrastauflösung der modernen Hochfrequenzsonografie ist nach aktuellen Daten die Kortexdicke von  $\leq 3,0$  mm als wesentliches und akkurates Kriterium eines nicht abklärungswürdigen Lymphknotens anzusehen. Eine Metastasierung wird umso wahrscheinlicher, je ausgeprägter sich eine Kortexverbreiterung darstellt [22].

Ein weiteres seltenes, aber spezifisches Zeichen für eine Lymphknotenmetastasierung ist die nodulär-irreguläre Außenkontur aufgrund eines Kapseldurchbruchs (► **Abb. 13 d**) [23]. Die semiquantitative Beurteilung der Gesamtvaskularisation trägt ebenfalls zur Differenzierung zwischen benignen und malignen Lymphknoten bei. So zeigen benigne Lymphknoten nur vereinzelt





► **Abb. 11** Sonografische Darstellung der Lymphknotenregionen: Level I (grün), Level II (rot), Level III (blau).

te Hilusgefäße, während maligne Lymphknoten sowohl eine subkapsuläre, periphere als auch aberrante Gefäßzeichnung mit teilweise auch lokalisierten Perfusionsausfällen aufweisen (► **Abb. 13c**).

## 5. US-DEGUM-Kategorien, Dignitätskriterien und Dokumentation

### 5.1. US-DEGUM-Kategorien

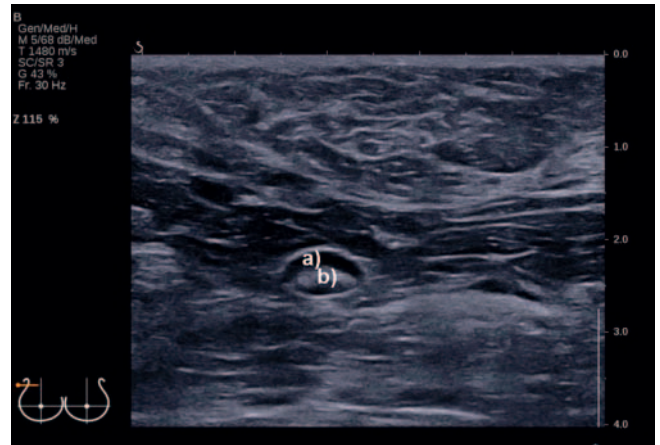
Allgemein sei zu Beginn des Kapitels darauf hingewiesen, dass sich die **abschließende Beurteilung** einer durchgeführten Mammasonografie aus einer Beurteilung des Parenchyms (Parenchym-Kategorie) und eines oder mehrerer potenzieller Befunde (Befund-Kategorie) zusammensetzt.

#### Befund-Kategorien

Es werden neben einer unzureichenden Beurteilbarkeit einer Läsion (US-Kategorie 0) sowie den bereits histologisch gesicherten malignen Befunden entsprechend der US-Kategorie 6 weitere 5 Befund-Kategorien unterschieden:

- **0** Bildgebung unzureichend, zusätzliche Diagnostik erforderlich
- **1** Unauffälliges Brustdrüsengewebe ohne Befund, kleinste blande Zysten und retroareoläre, seitensymmetrische Duktektasien werden nicht gesondert beschrieben
- **2** Benigne Befunde, z. B. unkomplizierte, größere Zysten, bekannte Fibroadenome, intramammäre Lymphknoten, Lipoidnekrosen, Implantate, verlaufskonstante und größenregrediente Narben
- **3** Wahrscheinlich benigne, kontrollbedürftige Befunde (Malignitätsrisiko  $\leq 2\%$ )
- **4** Malignomverdächtige Befunde (Malignitätsrisiko  $> 2\%$  bis  $< 95\%$ ) – histologische Abklärung erforderlich
- **5** Hochgradig malignomverdächtige Befunde (Malignitätsrisiko  $\geq 95\%$ ) – histologische Abklärung erforderlich
- **6** Histopathologisch bereits gesichertes Malignom

Für jede Brust wird, nach Beschreibung aller Befunde, eine Befund-Kategorie vergeben. Führend für die Beurteilung ist immer der Befund mit der höchsten (schlechtesten) Kategorie.



► **Abb. 12** Benigner ovaler Lymphknoten mit: **a** echoarmem Kortex und **b** echoreicher Medulla.

#### Parenchym-Kategorien

Die Bestimmung des Parenchymanteils kann nach wie vor prozentual (I–IV) erfolgen, analog zu der Mammografiebefundung in der 4. Edition des ACR-Breast-Imaging-Atlas von 2003 [4], den DEGUM-Empfehlungen von 2006 [3] und den WOBI-Empfehlungen von 2016 [24]. Sie ist in dieser Form aber deutlich schwieriger in der Sonografie zu objektivieren, als dass dies in der Mammografie möglich ist. Lediglich die volumetrische Erfassung der gesamten Brust als automatische 3-dimensionale Brustsonografie (ABUS) erlaubt eine computerbasierte objektive Bestimmung des prozentualen Parenchymanteils.

Ein kritischer Diskurs zur Beurteilbarkeit des Parenchyms war zudem schon 2016 von 11 Fachgesellschaften, unter anderem auch der DEGUM, geführt worden [25].

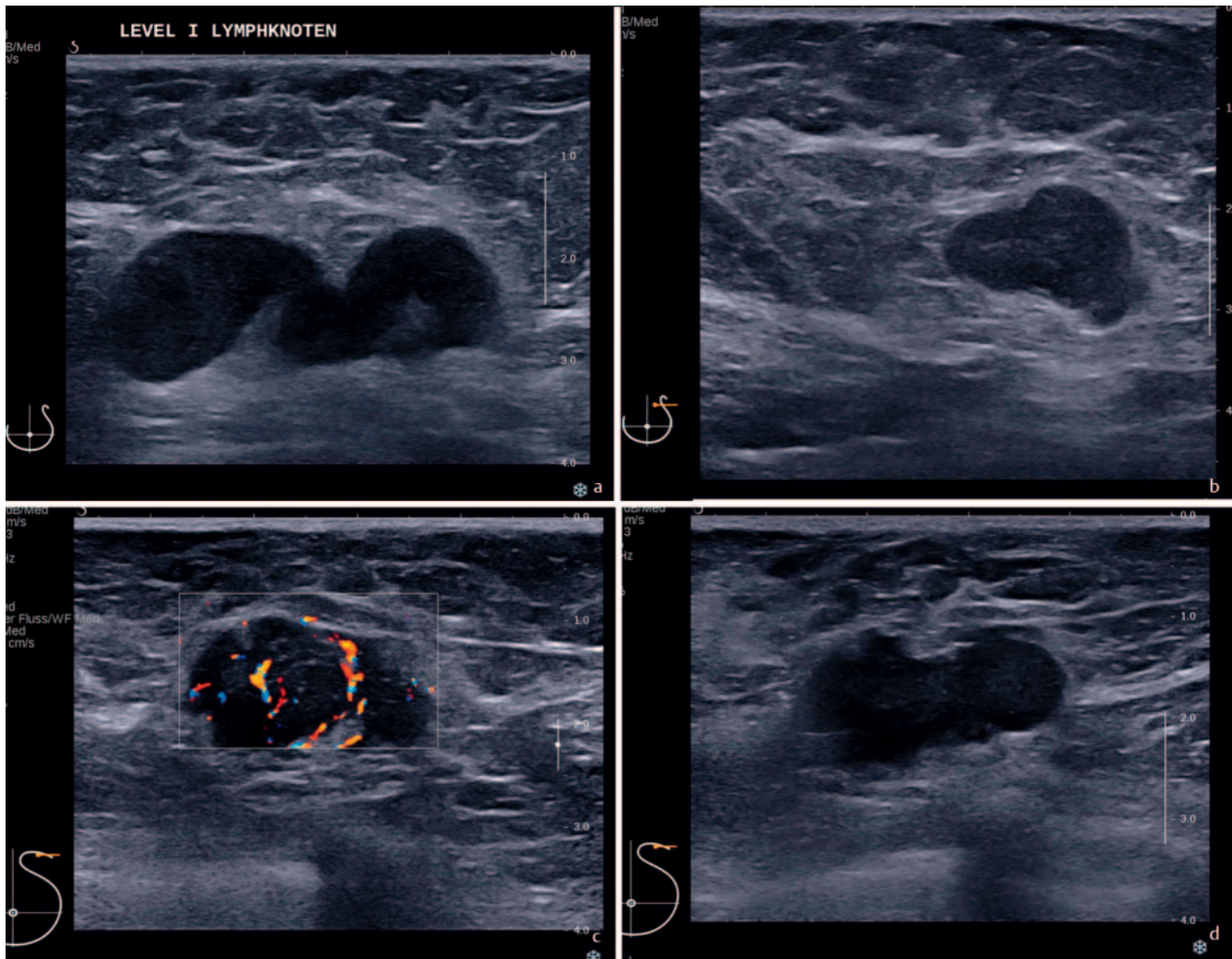
Daher empfiehlt die DEGUM, analog der derzeit aktuellen Mammografie- und auch der MRT-Beurteilung im ACR-Atlas in seiner 5. Edition [26, 27] eine Beschreibung der **Gewebezusammensetzung** (Tissue Composition) in 4 Kategorien (► **Abb. 14–17**) vorzunehmen:

- a** **überwiegendes Fettgewebe** (► **Abb. 14**),
- b** **ausgewogen fibroglanduläres und Fettgewebe** (► **Abb. 15**),
- c** **überwiegendes fibroglanduläres Gewebe** (► **Abb. 16**),
- d** **extremes fibroglanduläres Gewebe** (► **Abb. 17a, b**),

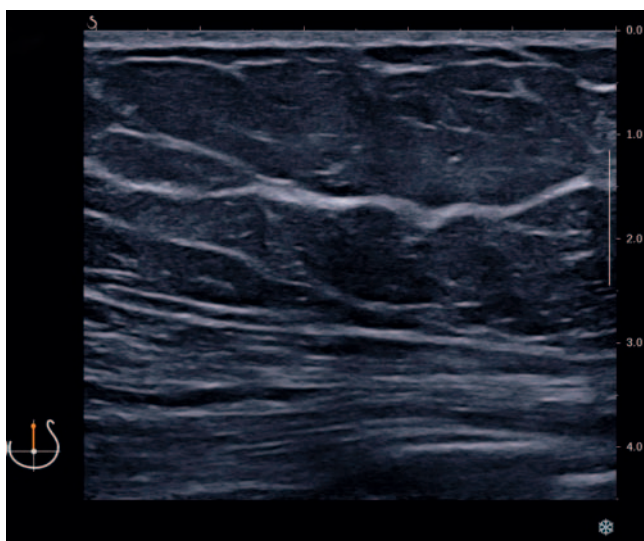
**verbunden mit dem Zusatz „gut beurteilbar“ oder „eingeschränkt beurteilbar“.**

Bei homogenem und vollständig einsehbarem Brustgewebe sollte somit die Parenchym-Kategorie a-d mit dem Zusatz „gut beurteilbar“ angegeben werden und bei inhomogenem und/oder unvollständig einsehbarem Brustgewebe sollte neben der Parenchym-Kategorie a-d der Zusatz „eingeschränkt beurteilbar“ angegeben werden.

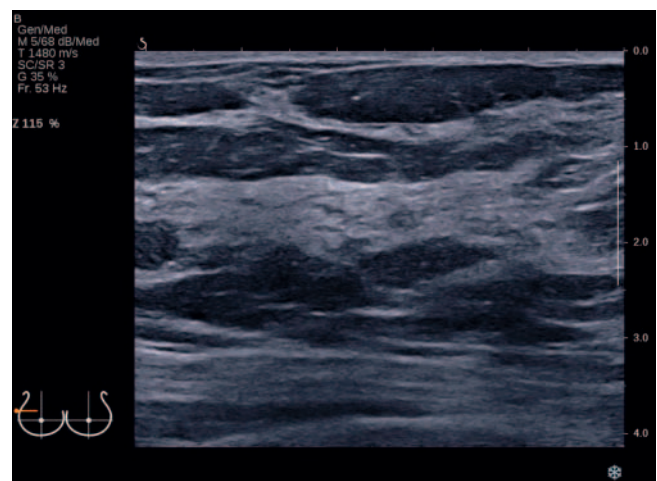




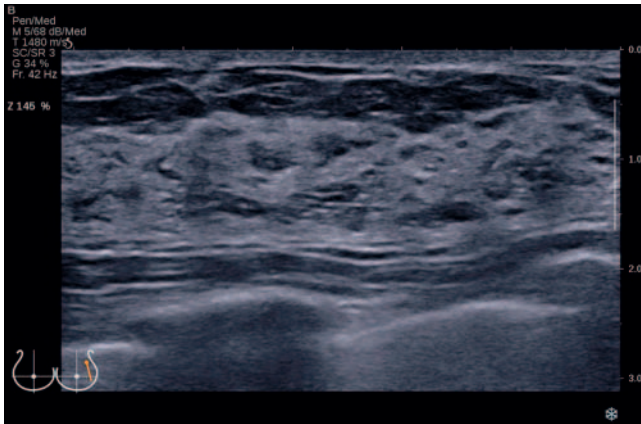
► **Abb. 13** a Maligne Lymphknoten mit asymmetrischer Verbreiterung des echoarmen Kortex. b Maligner Lymphknoten mit Auflösung der RMS. c Maligner Lymphknoten mit subkapsulärer Vaskularisation. d Maligner Lymphknoten mit Kapseldurchbruch.



► **Abb. 14** Parenchym-Kategorie a, überwiegendes Fettgewebe, gut beurteilbar.



► **Abb. 15** Parenchym-Kategorie b, ausgewogen fibroglanduläres und Fettgewebe, gut beurteilbar.



► **Abb. 16** Parenchym-Kategorie c, überwiegendes fibroglanduläres Gewebe, gut beurteilbar.

### Beispiel 1

Eine Involutionmamma einer Gigantomastie kann damit aufgrund der Brustgröße als „überwiegendes Fettgewebe, eingeschränkt beurteilbar“ bewertet werden. Wird keine Läsion nachgewiesen, wäre die **abschließende Beurteilung** „Parenchym-Kategorie a, eingeschränkt beurteilbar, Befund-Kategorie 1“ bzw. als verkürzte Form: **DEGUM-Kategorie a/1, eingeschränkt beurteilbar**.

Fibroglanduläres Gewebe muss hingegen mittels der eingesetzten Ultraschall-Modi, der angewandten Untersuchungstechnik, dem eingesetzten US-System und der Transducer-Technologie optimiert werden, um es einer Beurteilbarkeit zuweisen zu können. Basierende Faktoren sind hierbei die Kompression, die Frequenz, die Fokuseinstellung und der Tiefenausgleich (time gain compensation, TGC), um schallphysikalische Artefakte und Einschränkungen zu minimieren und die Beurteilung zu optimieren.

Der rein prozentuale Anteil des fibroglandulären Gewebes spielt bei der Beurteilung a–d eine untergeordnete Rolle. Für die letztendliche Einteilung ist nicht nur das Verhältnis von Fettgewebe zu Drüsengewebe wesentlich, sondern vor allem auch dessen Struktur. Ein extremes fibroglanduläres Gewebe liegt dann vor, wenn ausgeprägt echoreiche und echoarme Areale sich abwechseln und Schallauslöschungen artifiziell das Gewebe nur noch bedingt einsehbar gestalten, insbesondere in den tiefergelegenen Schichten. Wenn, trotz der erwähnten Optimierung des Ultraschallsystems, eine Beurteilung nur eingeschränkt möglich ist, sollte dies dokumentiert werden.

### Beispiel 2

Liegt ein kleinerer und in seiner Gesamtheit damit vollständig bis zur Muskelfaszie gut beurteilbarer Brustdrüsenkörper vor, ist trotz eines extrem fibroglandulären Gewebes hingegen die Beurteilbarkeit als „gut beurteilbar“ einzustufen. Wird keine Läsion nachgewiesen, würde die **abschließende Beurteilung** in diesem Falle lauten: „Parenchym-Kategorie d, gut beurteilbar, Befund-Kategorie 1“ bzw. in verkürzter Form: **DEGUM-Kategorie d/1, gut beurteilbar**.

## 5.2. Indikationen zur Mammasonografie

- Abklärung von klinisch unklaren Befunden (Tastbefunde, entzündliche Veränderungen, kutane Auffälligkeiten, Mamillensekretion) [9]
- Abklärung von mammografischen und MR-tomografischen Befunden der Beurteilungskategorien 0, 3, 4, und 5 [9, 25]
- Differenzierung zwischen zystischen und soliden Befunden
- bei dichtem Drüsenparenchym in Ergänzung zur Mammografie
- Bildgebung der ersten Wahl bei Frauen <40 Jahre
- Bildgebung der ersten Wahl in Schwangerschaft und Stillzeit
- erhöhtes Brustkrebsrisiko
- Verlaufskontrollen unter neoadjuvanter Chemotherapie
- sonografische Steuerung von Punktionen, Biopsien und Markierungen [28, 29]
- intraoperative Tumordetektion und Zielsteuerung [30, 31]
- Präparatesonografie [32]
- Beurteilung von Lymphknoten
- in der Nachsorge, ergänzend zur Mammografie, unter Einbeziehung der lokoregionären Lymphabflussregionen
- Beurteilung von Implantaten und deren anatomischer Lage im Situs [33]

## 5.3. Ultraschall-DEGUM-Dignitätskriterien

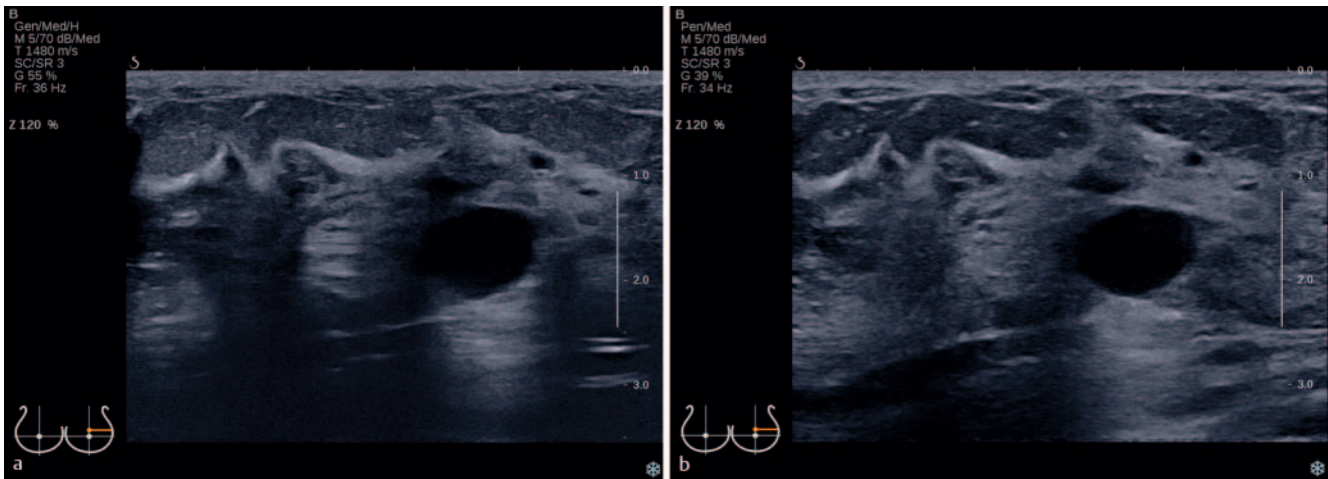
### Herdläsionen (► Abb. 18)

- I. Form:
  - rund
  - oval
  - irregulär
- II. Achse (Orientierung):
  - indifferent
  - horizontal (parallel zur Haut)
  - vertikal (nicht parallel zur Haut)
- III. Rand (Begrenzung):
  - umschrieben (scharf begrenzt)
  - nicht umschrieben (nicht scharf begrenzt)
    - umfasst: unscharf, spikuliert, anguliert, mikrolobuliert, hyperechogener Randsaum (**Cave**: Der Randsaum soll in die Messung einbezogen werden!)
- IV. Echogenität: – im Vergleich zum subkutanen Fettgewebe
  - echoleer (anechogen)
  - echoarm (hypoechoogen)
  - echogleich (isoechoogen)
  - echoreich (hyperechoogen)
  - komplex zystisch und solide
  - heterogen (inhomogen)
- V. Dorsales Schallverhalten:
  - indifferent (keine dorsalen Schallmerkmale)
  - Schallverstärkung
  - Schallabschwächung bis -auslöschung
  - kombiniertes Muster/komplexes Verhalten

### Verkalkungen:

- Mikrokalk in einer Herdläsion
- Mikrokalk intraduktal
- Makrokalk





► **Abb. 17** **a** Parenchym-Kategorie d, extremes fibroglanduläres Gewebe, ohne Kompression, eingeschränkt beurteilbar. **b** Parenchym-Kategorie d, extremes fibroglanduläres Gewebe, gleicher Befund wie in ► **Abb. 18a**, aber mit Kompression.

benigne benign	maligne malignant
Form: rund, oval	Form: irregulär
Achse: indifferent, horizontal	Achse: vertikal
Rand: scharf begrenzt	Rand: nicht scharf begrenzt
Echogenität: echoleer, echoarm, echoreich	Echogenität: echoarm, komplex zystisch und solide heterogen
Shape: round, oval	Shape: irregular
Orientation: indifferent, parallel	Orientation: not parallel
Margin: circumscribed	Margin: not circumscribed
Echo pattern: anechoic, hypoechoic, hyperechoic	Echo pattern: hypoechoic, complex cystic and solid heterogenous

► **Abb. 18** Schematische Darstellung der wichtigsten Dignitätskriterien für Herdläsionen mit der Zuordnung zu wahrscheinlich benignen und wahrscheinlich malignen Befunden (in Anlehnung an Madjar et al. [3]).

Der V. a. Verkalkungen ist stets mit einer aktuellen Mammografie zu korrelieren.

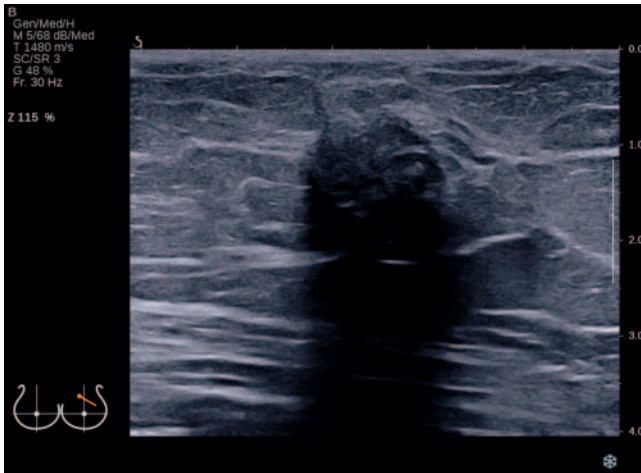#### Begleitmerkmale:

- Architekturstörungen
- duktale Veränderungen
- Hautveränderungen
- Ödem
- Vaskularisation – fehlend, verstärkt in der Läsion, verstärkt im Randsaum der Läsion
- Elastizität – weich, intermediär, hart

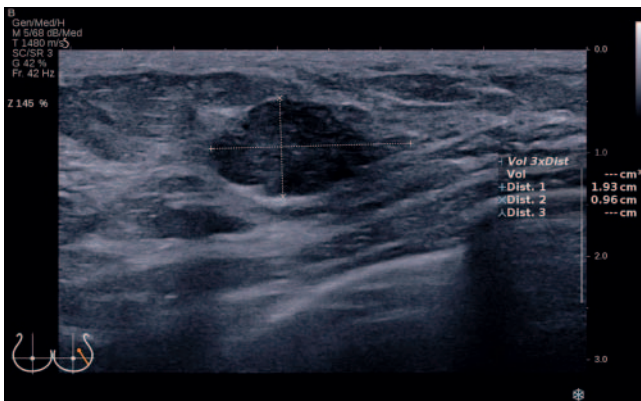#### Spezialfälle:

- einfache (blande) Zysten
- Mikrozystenkonglomerate
- komplizierte Zysten
- Läsionen in/auf der Haut
- Fremdkörper, einschließlich Implantate
- intramammäre Lymphknoten
- lokoregionäre Lymphknoten
- postoperativer Flüssigkeitsverhalt – Serom, Hämatom
- Lipoidnekrosen





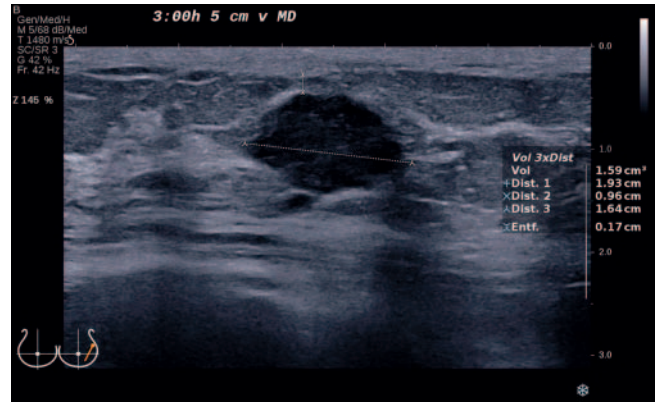
► **Abb. 19** Korrekte Bildeinstellung mit vollständiger Nutzung des Bildausschnitts, korrekter Fokuseinstellung in Höhe der Läsion und die Läsion zentral im Bild.



► **Abb. 20** Messung von 2 senkrecht zueinander stehenden Durchmessern in der Ebene mit dem größten Durchmesser der Läsion. Vollständige, korrekte Nutzung des gesamten Field of View. Korrekte Einzeichnung der Schallsonde im Piktogramm.

#### 5.4. Geräte-/Bildeinstellungen

- Bildausschnitt vollständig nutzen, am unteren Bildrand ist die Thoraxwand zu sehen (min. 2/3 des Bildes soll Brustdrüsengewebe beinhalten) (► **Abb. 19**)
- korrekte Fokuseinstellung in Abhängigkeit der Lokalisation der Läsion (**Cave:** zu viele Foci verlangsamen den Bildaufbau) (► **Abb. 19**)
- auch größere Läsionen sollten nach Möglichkeit ganz erfasst werden – Panoramaaufnahmen oder geteilte zusammengesetzte Bilder nutzen
- Tiefenausgleich (TGC) adaptieren
- Auswahl der **höchstmöglichen Schallfrequenz**
  - dadurch verbesserte Detektionsrate von In-situ-Karzinomen und Erhöhung der Sensitivität [34]
  - Empfehlung der durchschnittlichen Sendefrequenz: 9–13 MHz; max. 18 MHz im Nahfeldbereich [35]
- Helligkeit des Bildes an Monitor und Drucker optimieren



► **Abb. 21** Messung des 3. Durchmessers (gleiche Läsion wie in ► **Abb. 20**) in der auf die erste Ebene orthogonalen Ebene und Errechnung des Tumolvolumens. Messung der Distanz zur Haut (on-to-on). Exakte Angabe der Lokalisation. Korrekte Einzeichnung der Schallsonde im Piktogramm.

- Compound Imaging, Harmonic Imaging und natives B-Bild vergleichen und nutzen, um Randbereiche der Läsion und das dorsale Schallverhalten besser beurteilen zu können [36]

#### 5.5. Bilddokumentation

- Name der Einrichtung
- Datum der Untersuchung
- Name/Geburtsdatum und/oder ID der Patientin
- Piktogramm mit korrekter Einzeichnung der Schallkopforientierung
- **objektiv reproduzierbare Messungen** der Läsion in 2 senkrecht zueinander stehenden Ebenen, mit Angabe von 3 Durchmessern, ausgehend von der Ebene mit dem größten Durchmesser und ggf. Bestimmung des Tumolvolumens. (► **Abb. 20, 21**)
  - Einbeziehung des hyperechogenen Randsaums, sofern vorhanden!
  - standardisierte Messungen bei jeweils senkrecht auf die Haut aufgesetztem Schallkopf, **wichtig** vor allem zur Verlaufsbeurteilung auch unter neoadjuvanter Chemotherapie
  - Hautabstand zum Tumor: Oberrand des Tumors zum Unterrand der Kutis als On-to-on-Messung (unabhängige Messung von postoperativ, radiogen oder entzündlich bedingten Veränderungen der Kutis)
- bei mehreren Herdbefunden getrennte Dokumentation mit Schema-Zeichnung zur Lokalisation
- bei unauffälliger Sonografie besteht die **Mindestdokumentation (2 Bilder)** in jeweils einem Bild aus dem oberen/äußeren Quadranten rechts und links; eine zusätzliche Bilddokumentation jeweils eines repräsentativen Lymphknotens beider Axillae wird empfohlen
- bei auffälliger Sonografie sind alle suspekten Befunde der Brustdrüse und der lokoregionären Lymphabflussregionen in Schrift- und Bildform zu dokumentieren; die Supraklavikulargrube sollte bei Auffälligkeiten in Level II und/oder III ebenfalls orientierend geschallt werden

## 5.6. Dokumentation von Ultraschallbefunden

- Name der Einrichtung, Name des Untersuchers, Datum der Untersuchung
- Daten zur Patientin: Name, Geburtsdatum, ggfs.ID
- Fragestellung/Indikation
- Anamnese
- Inspektion und Palpation
- **Beurteilung der Mammasonografie in DEGUM-Kategorien**
  - Beschreibung der Lymphknoten
  - Beschreibung des Parenchyms und dessen Beurteilbarkeit nach **Parenchym-Kategorie a–d**, verbunden mit dem Zusatz **„gut oder eingeschränkt beurteilbar“** (siehe 5.1.)
  - Beschreibung von auffälligen Läsionen nach den DEGUM-Dignitätskriterien (siehe 5.3.)
  - Lokalisationsangaben der Läsionen – Uhrzeit, Distanz zur Haut, Distanz zur Mamille (nicht zur Areola, da diese anatomisch bedingt unterschiedliche Größen hat und sich nach einer Schwangerschaft oder OP verändern kann)
  - Erstellung einer **US-Befund-Kategorie 0–6** (siehe 5.1.)
  - Korrelation des Befundes zur Klinik und zu eventuell vorhandenen vorausgegangenen Sonografien oder anderen Befunden wie MG oder MRT
- Empfohlenes Prozedere

### Interessenkonflikt

Die Autorinnen/Autoren geben an, dass kein Interessenkonflikt besteht.

### Literatur

- [1] Stavros AT, Thickmann D, Rapp CL et al. Solid breast nodules: use of sonography to distinguish between benign and malignant nodules. *Radiology* 1995; 196: 123–134. doi:10.1148/radiology.196.1.7784555
- [2] Ohlinger R, Klein GM, Köhler G. Mamma-Sonographie – Wertigkeit sonographischer Dignitätskriterien für die Differenzialdiagnose solider Herdbefunde. *Ultraschall in Med* 2004; 25: 48–53. doi:10.1055/s-2003-45244
- [3] Madjar H, Ohlinger R, Mundinger A et al. BI-RADS analoge DEGUM Kriterien von Ultraschallbefunden der Brust – Konsensus des Arbeitskreises Mammasonographie der DEGUM. *Ultraschall in Med* 2006; 27: 374–379. doi:10.1055/s-2006-926943
- [4] American College of Radiology (ACR). ACR-BI-RADS® – Ultrasound. In: *ACR Breast Imaging Reporting and Data System. Breast Imaging Atlas*. In: Reston VA (Hrsg)2003; American College of Radiology.
- [5] Corsetti V, Houssami N, Ferrari A et al. Breast screening with ultrasound in women with mammographic-negative dense breasts: evidence on incremental cancer detection and false positives and associated cost. *Eur J cancer* 2008; 44: 539–544. doi:10.1016/j.ejca.2008.01.009
- [6] Kolb TM, Lichy J, Newhouse JH. Comparison of the performance of screening mammography, physical examination and breast US and evaluation of factors that influence them: an analysis of 27,825 patient evaluations. *Radiology* 2002; 225: 165–175. doi:10.1148/radiol.225.1011667
- [7] Gießelman K. Über die Dichte spricht man nicht. *Deutsches Ärzteblatt* 2015; 1118–1119
- [8] Müller-Schimpfle MP, Brandenbusch VC, Degenhardt F. Zur Problematik der dichten Brust – AK Mammasonografie der DEGUM. *Senologie* 2016; 13: 76–81
- [9] Interdisziplinäre S3-Leitlinie Früherkennung, Diagnostik, Therapie und Nachsorge des Mammakarzinoms. Langversion 0.4.0 2017; AWMF-Registernummer:032-0450L.
- [10] Mundinger A, Bader W. Rolle der Sonografie bei der Früherkennung des Mammakarzinoms. *TumorDiagn u Ther* 2019; 40: 417–424
- [11] Girardi V, Tonegutti M, Ciatto S et al. Breast ultrasound in 22,131 asymptomatic women with negative mammography. *Breast* 2013; 22: 806–809. doi:10.1016/j.breast.2013.02.101
- [12] Berg WA, Bandos AI, Mendelson EB et al. Ultrasound as the Primary Screening Test for Breast Cancer: Analysis From ACRIN 6666. *J Natl Cancer Inst* 2015; 108: djv367 doi:10.1093/jnci/djv367
- [13] Ohuchi N, Suzuki A, Sobue T et al. Sensitivity and specificity of mammography and adjunctive ultrasonography to screen for breast cancer in the Japan Strategic Anti-cancer Randomized Trial (J-START): a randomised controlled trial. *Lancet* 2016; 387: 341–348. doi:10.1016/S0140-6736(15)00774-6
- [14] Madjar H. Sonoanatomie der Brust. In *Kursbuch Mammasonographie Ein Lehratlas nach Richtlinien der DEGUM und der KBV. 3., komplett aktualisierte Auflage* Stuttgart. New York.: Georg Thieme Verlag; 2012: 47–54
- [15] Gabrielson M, Chiesa F, Behmer C et al. Association of reproductive history with breast tissue characteristics and receptor status in the normal breast. *Breast Cancer Res Treat* 2018; 170: 487–497. doi:10.1007/s10549-018-4768-0
- [16] Olsson H, Jernström H, Alm P et al. Proliferation of the breast epithelium in relation to menstrual cycle phase, hormonal use and reproductive factors. *Breast Cancer Res Treat* 1996; 40: 187–196. doi:10.1007/BF01806214
- [17] Soliman AT, De Sanctis V, Yassin M. Management of Adolescent Gynecomastia: An Update. *Acta Biomed* 2017; 88: 204–213. doi:10.23750/abm.v88i2.6665
- [18] Gruber I, Hahn M, Fehm T et al. Relevance and methods of interventional breast sonography in preoperative axillary lymph node staging. *Ultraschall Med* 2012; 33: 337–343. doi:10.1055/s-0031-1273317
- [19] Choi YJ, Ko EY, Han BK et al. High-resolution ultrasonographic features of axillary lymph node metastasis in patients with breast cancer. *Breast* 2009; 18: 119–122. doi:10.1016/j.breast.2009.2.004
- [20] Wang RY, Zhang YW, Gao ZM et al. Role of sonoelastography in assessment of axillary lymph nodes in breast cancer: a systemic review and metaanalysis. *Clin Radiol* 2020; 75: 320.e1–320.e7. doi:10.1016/j.crad.2019.11.016
- [21] Lin X, An X, Xiang H et al. Ultrasound Imaging for Detecting Metastasis to Level II and III Axillary Nodes after Axillary Lymph Node Dissection for Invasive Breast Cancer. *J Ultrasound Med* 2019; 38: 2925–2934. doi:10.1002/jum.14998
- [22] Qiu SQ, Aarnink M, van Maaren MC et al. Validation and update of a lymph node metastasis prediction model for breast cancer. *Eur J Surg Oncol* 2018; 44: 700–707. doi:10.1016/j.ejso.2017.12.008. Epub 2018 Jan 17.; PMID: 29449047
- [23] Steinkamp HJ, Beck A, Werk M et al. Kapseldurchbrüche zervikaler Lymphknotenmetastasen: Diagnostischer Stellenwert der Sonographie. *Ultraschall in Med* 2003; 24: 323–330. doi:10.1055/s-2003-42914
- [24] Mueller-Schimpfle MP, Brandenbusch VC, Degenhardt F et al. The Problem of Mammographic Breast Density – The Position of the DEGUM Working Group on Breast Ultrasound. *Ultraschall in Med* 2016; 37: 170–175. doi:10.1055/s-0041-108004
- [25] Müller-Schimpfle M et al. Diskussionspapier – BI-RADS die 5. – eine Kurzmittteilung aus deutsch-/österreichischer Sicht. *Geburtshilfe Frauenheilkd* 2016; 76: 490–496
- [26] Hrsg. American College of Radiology. *ACR BI-RADS® Atlas der Mammadiagnostik. Richtlinien zur Befundung, Managementempfehlungen und Monitoring. Deutsche Übersetzung der 5. Englischen Auflage*, 2013 Berlin. Heidelberg: Springer Verlag; 2016
- [27] Mendelson EB, Böhm-Velez M, Berg WA et al. ACR BI-RADS® – Ultrasound. In *ACR BI-RADS® Atlas, Breast Imaging Reporting and Data System*. Reston, VA, American College of Radiology; 2013.

- [28] Gruber I, Oberlechner E, Heck K et al. Percutaneous Ultrasound-Guided Core Needle Biopsy: Comparison of 16-Gauge versus 14-Gauge Needle and the Effect of Coaxial Guidance in 1065 Breast Biopsies – A Prospective Randomized Clinical Noninferiority Trial. *Ultraschall in Med* 2020; 41: 534–543. doi:10.1055/a-1014-2628
- [29] Hahn M, Krainick-Strobel U, Toellner T et al. Interdisciplinary consensus recommendations for the use of vacuum-assisted breast biopsy under sonographic guidance: first update 2012. *Ultraschall in Med* 2012; 33: 366–371. doi:10.1055/s-0032-1312831
- [30] Hoffmann J, Marx M, Hengstmann A et al. Ultrasound-Assisted Tumor Surgery in Breast Cancer – A Prospective, Randomized, Single-Center Study (MAC 001). *Ultraschall in Med* 2019; 40: 326–332. doi:10.1055/a-0637-1725
- [31] Krekel NM, Haloua MH, Lopes Cardozo AM et al. Intraoperative ultrasound guidance for palpable breast cancer excision (COBALT trial): a multicentre, randomised controlled trial. *Lancet Oncol* 2013; 14: 48–54. doi:10.1016/S1470-2045(12)70527-2
- [32] Olsha O, Shemesh D, Carmon M et al. Resection margins in ultrasound-guided breast-conserving surgery. *Ann Surg Oncol* 2011; 18: 447–452. doi:10.1245/s10434-010-1280-0
- [33] Hahn M, Kuner RP, Scheler P et al. Sonographic criteria for the confirmation of implant rotation and the development of an implant-capsule-interaction (“interface”) in anatomically formed textured breast implants with texturised Biocell-surface. *Ultraschall in Med* 2008; 29: 399–404. doi:10.1055/s-2007-963020
- [34] Schulz-Wendtland R, Bock K, Aichinger U et al. Mamma-Sonographie mit 7,5 MHz versus 13 MHz: Ist eine Verbesserung der diagnostischen Sicherheit im Rahmen der komplementären Mammadiagnostik möglich? *Ultraschall in Med* 2005; 26: 209–215. doi:10.1055/s-2005-857897
- [35] Eisenbrey JR, Dave JK, Forsberg F. Recent technological advancements in breast ultrasound. *Ultrasonics* 2016; 70: 183–190. doi:10.1016/j.ultras.2016.04.021. Epub 2016 Apr 25
- [36] Hahn M, Roessner L, Krainick-Strobel U et al. [Sonographic criteria for the differentiation of benign and malignant breast lesions using real-time spatial compound imaging in combination with XRES adaptive image processing]. *Ultraschall in Med* 2012; 33: 270–274. doi:10.1055/s-0029-1245497