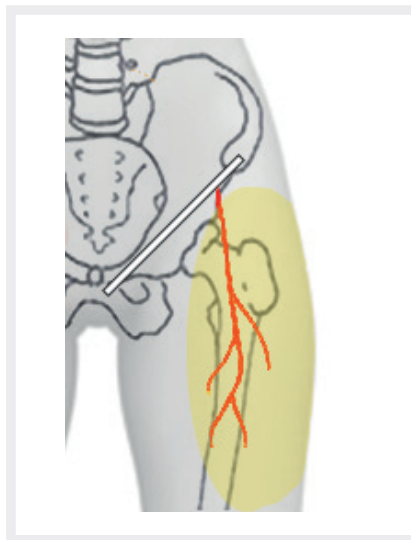


## Meralgia paraesthetica bei einer 14-jährigen Jugendlichen

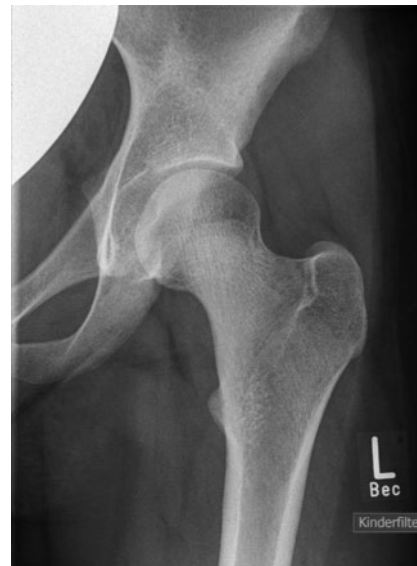Eine Mononeuropathie des rein sensiblen N. cutaneus femoris lateralis (NCFL) stellt eine im Kindesalter selten beschriebene Entität dar. Hierfür ursächlich ist neben einer niedrigeren Prävalenz klassischer Risikofaktoren in pädiatrischen Altersgruppen vor allem ein Mangel an differenzialdiagnostischem Bewusstsein für die Erkrankung, unter anderem bedingt durch die stark limitierte Anzahl publizierter Fallberichte [1–3]. Klinisch äußert sich die Meralgie durch eine lokal umschriebene, somatosensorische Symptomatik mit Schmerzen, Allodynie, Hyp- oder Parästhesien im Bereich des anterolateralen Oberschenkels (► **Abb. 1**). Ein objektivierbares primär motorisches Defizit fehlt [1, 4]. In Hinblick auf die vielfältigen ätiologischen Faktoren der Erkrankung können 2 Kategorien unterschieden werden: spontan und iatrogen [5]. Allen gemein ist die kausal relevante anatomische Prädisposition des Nervs, in dessen peripherem Verlauf entlang des knöchernen Beckens und in unmittelbarer Nähe zum Leistenband und den Spinae iliaca die Fasern geschädigt werden können. Aufgrund dieser Topografie ergibt sich ein breites Spektrum differenzialdiagnostischer Überlegungen hinsichtlich entzündlich-rheumatischer, orthopädischer, neurologischer oder gar neoplastischer Erkrankungen [3–5].

### Fallbericht

Eine 14 Jahre alte Jugendliche stellte sich vor mit einer seit 2 Jahren zunehmenden belastungsabhängigen Schmerzsymptomatik der rechten Hüfte. Begleitend wurde von intermittierenden Knie- und Rückenschmerzen berichtet, die im zeitlichen Zusammenhang mit den Hüftbeschwerden aufgetreten waren. Zur Aggravation der Symptome kam es insbesondere durch längere Laufstrecken und Sport, dagegen sistierten die Schmerzen in Ruhe, vorwiegend im Sitzen, nahezu vollständig. Sonstige lindernde Faktoren waren nicht bekannt, eine symptomatische medikamentöse oder physikalische Therapie wurde bis dato nicht begonnen. Äußerlich sichtbare Veränderungen an Gelenken oder Muskulatur sowie Morgensteifigkeit wurden nicht geäußert. In der Vorgeschichte fanden sich kein Fieber, Nachtschweiß, Lymphadenopathie, relevante Traumata oder Infektionen. Trotz



► **Abb. 1** Verlauf des N. cutaneus femoris lateralis unterhalb des Leistenbandes und Innervationsgebiet.



► **Abb. 2** Röntgenbild der linken Hüfte der Patientin.

moderater funktioneller Einschränkungen gab die Patientin einen deutlich ausgeprägten Leidensdruck an. Eine initiale hausärztliche Vorstellung resultierte in der Diagnose „Wachstumsschmerzen“ und ein durchgeführtes Becken-MRT blieb unauffällig. Die erste ambulante kinderreumatologische Diagnostik ergab keine pathologischen Befunde. Insbesondere fanden sich zu keinem Zeitpunkt eine aktive Arthritis oder Anzeichen für klinische Folgeerscheinungen, wie beginnende Kontrakturen oder Fehlstellungen. Im Rahmen der weiteren Anamnese fand sich lediglich eine beidseitig operativ versorgte Inguinalhernie im Alter von 6 Jahren. Die Familienanamnese war frei hinsichtlich rheumatisch-orthopädischer Erkrankungen.

Klinisch zeigten sich bewegungsabhängige rechtsseitige Hüft-, Rücken- und Knie-schmerzen mit Intensität NRS 6/10. In der aktiven und passiven Bewegungsprüfung zeigten sich alle Gelenke frei beweglich. Der Finger-Boden-Abstand im Vorbeuge-test betrug 10 cm. Auffallend war ein ausgeprägter Druckschmerz an der rechten Spina iliaca anterior superior und inferomedial über dem angrenzenden lateralen Leistenband. Sonstige sensorische Reizerscheinungen waren an keiner Lokalisation vorhanden. Nebenbefundlich zeigte sich ein rechtsseitiger Knicksenkfuß und

eine leichte rechtskonvexe Thorakalskoliose. Ein orientierender neurologischer Status war, wie auch die weitere organbezogene Untersuchung, unauffällig.

In der Sonografie von Hüft-, Knie- und Sprunggelenken fand sich weder Erguss noch Synovialhypertrophie, alle artikulierenden Strukturen stellten sich regelrecht dar (► **Abb. 1**). Eine Abdomensonografie war ebenfalls unauffällig. Eine Röntgenuntersuchung ergab einen altersentsprechenden Normalbefund (► **Abb. 2**). Augenärztlich und laborchemisch fanden sich keine Entzündungszeichen, der ANA-Titer war mit 1:80 grenzwertig erhöht.

Eine probatorische Therapie mit Naproxen ergab keine zufriedenstellende Wirkung. Durch den orthopädischen Konsiliarius wurde der Verdacht auf eine Irritation des NCFL unter dem Leistenband geäußert. Wir nahmen eine Infiltration des NCFL mit Mepivacain vor, insgesamt 20 mg, durch einfache subkutane Infiltration im betroffenen Bereich. Bereits am Folgetag berichtete die Patientin einen deutlichen Rückgang der Hüftschmerzen. Unter supportiven physiotherapeutischen Maßnahmen kam es in den nächsten Tagen zu einem beinahe vollständigen Rückgang der Beschwerden, sodass die Patientin mit wiederhergestellter Funktion nach Hause entlassen werden konnte.

## Diskussion

Bei dem hier präsentierten Fallbericht handelt es sich um die Erstdiagnose einer seit 2 Jahren symptomatischen Meralgia paraesthetica (syn. Bernhardt-Roth-Syndrom) bei einer jugendlichen Patientin. Bernhardt beschrieb die zugrunde liegende Symptomatik erstmals 1878 und wenig später erneut unter dem Titel „Ueber isoliert im Gebiete des N. cutaneus femoris externus vorkommende Paraesthesien“ [5]. Zeitgleich prägte Roth den Entitätsbegriff „Meralgia paraesthetica“, abgeleitet von den griechischen Worten meros („Hüfte, Schenkel“) und algos („Schmerz“). Im selben Jahr publizierte Sigmund Freud seine eigenen Leiden: „Ueber die Bernhardt'sche Sensibilitaetsstoerung am Oberschenkel“ [4, 5].

Der Erkrankung können verschiedene Ursachen zugrunde liegen. Eine iatrogene Ätiologie erschien bei unserer Patientin unwahrscheinlich. Eine operativ versorgte Leistenhernie, wie sie in der Anamnese zu finden war, kann der Meralgie zwar vorausgehen [1, 6]. Jedoch erwartet man den Beginn der Symptomatik im zeitlichen Zusammenhang zu einem entsprechenden Eingriff und nicht in einem Abstand von 6 Jahren wie hier. Sonstige interventionelle Maßnahmen jeglicher Art wurden bei der Jugendlichen nicht durchgeführt. Man muss daher von einem spontan aufgetretenen Beschwerdebild ausgehen.

Die häufigeren spontanen Verläufe können weiter unterteilt werden in „idiopathisch“ mit assoziierten mechanischen Faktoren und „metabolisch“ [2, 4, 5, 7]. Zu den klassischen Risikofaktoren hierfür zählen intraabdominelle Druckerhöhungen durch Adipositas, Schwangerschaft oder seltener Tumoren [2, 4, 5]. Insbesondere Adipositas wird in der Fachliteratur vielfach angeführt [8]. Auch externe Faktoren wie das Tragen zu enger Hosen („taille basse“) sind als moderner Risikofaktor beschrieben und haben umgangssprachlich den Begriff „Jeans-Krankheit“ geprägt [9]. Die Vielzahl bekannter Risikoprädispositionen wurden allerdings grundsätzlich in Erwachsenenpopulationen ermittelt, für Kinder liegen nur wenige publizierte Fallberichte vor [1–3, 5, 8]. Die bis dato umfangreichste Fallserie von Edelson und Stevens aus dem Jahre 1994 dokumentierte einen schlanken Konstitutionstyp bei fast allen untersuch-

ten 20 Kindern und Jugendlichen [3]. Somit ergibt sich die Frage nach alternativen Risikofaktoren in pädiatrischen Kollektiven, die aufgrund ihrer Unbekanntheit zu fehlerhaften oder verspäteten Diagnosen beitragen. Trotz fehlender Inzidenzangaben bei Kindern lässt sich hieraus schlussfolgern, dass die Inzidenz der Erkrankung im jungen Alter wesentlich höher und das pädiatrische Bernhardt-Roth-Syndrom somit wahrscheinlich unterdiagnostiziert ist [2, 3]. Auch deswegen hat die Meralgia paraesthetica besondere klinische Relevanz für Kinderorthopäden und -rheumatologen, die sich häufig mit Hüftbeschwerden konfrontiert sehen. Wichtig ist hierbei die Tatsache, dass sich die Erkrankung nicht mit dem gesamten Spektrum der sensorischen Symptomatik präsentieren muss. Wie in unserem Fall können, bei sonst klassischem klinischem Bild, Schmerzen den Leitbefund darstellen. In aller Regel ist allein durch ausführliche Anamnese und körperliche Untersuchung die korrekte Diagnose zu stellen, die sich bei Unsicherheiten durch die primäre Therapie bestätigen lässt (diagnosis ex juvantibus). Lediglich bei untypischen Symptomen, die nicht mit Verlauf und Funktion des NCFL vereinbar sind, sollte sich eine erweiterte interdisziplinäre Diagnostik anschließen [2, 4, 10, 11].

Die initiale Therapie sollte konservativ, d. h. lediglich mit Physiotherapie und Analgetika bei Bedarf erfolgen, bei vermuteter Ursache muss jene behandelt werden (Gewichtsreduktion, Vermeiden enger Kleidung etc.), supportiv kann eine medikamentöse Therapie erfolgen. Sind solche Maßnahmen nicht erfolgreich, so stellt die lokale NCFL-Blockade mit Lokalanästhetika ± Kortikosteroide den nächsten Schritt dar [2, 4, 10]. Eine operative Intervention sollte therapieresistenten Fällen vorbehalten sein [3, 4]. Ein systematisches Cochrane-Review aus dem Jahre 2012 schlussfolgert eine vergleichbare Wirkung für nicht-interventionelle und operative Maßnahmen [12].

Während das Bernhardt-Roth-Syndrom bei Erwachsenen meist selbstlimitierend verläuft und die Beschwerden durch konservative Maßnahmen im Großteil der Fälle abklingen, ist die Neuropathie bei Kindern meist hartnäckiger. So sind chronische und primär therapieresistente Fälle, die einer intensiveren Behandlung bedürfen, in der Li-

teratur als mögliches pädiatrisches Charakteristikum der Meralgie beschrieben [1, 3, 9, 10]. In unserem Fall ist die Jugendliche erfreulicherweise nach einmaliger Nervenblockade bis dato (2 Monate nach Intervention) beschwerdefrei.

## Interessenkonflikt

Die Autor\*innen geben an, dass kein Interessenkonflikt besteht.

## Autor\*innen

**Fabian Ullrich<sup>1</sup>, Franziska Conz<sup>1</sup>, Martin Arbogast<sup>2</sup>, Boris Hügle<sup>1</sup>**

<sup>1</sup> Deutsches Zentrum für Kinder- und Jugendrheumatologie, Garmisch-Partenkirchen

<sup>2</sup> Abteilung für Rheumaorthopädie und Handchirurgie, Zentrum für Rheumatologie, Orthopädie und Schmerztherapie, Klinik Oberammergau, Oberammergau, Deutschland

## Korrespondenzadresse

**Dr. med. Boris Hügle**

Deutsches Zentrum für Kinder- und Jugendrheumatologie  
Gehfeldstrasse 24, 82467 Garmisch-Partenkirchen  
Deutschland  
huegle.boris@rheuma-kinderklinik.de

## Literatur

- [1] Richer LP, Shevell MI, Stewart J, Poulin C. Pediatric meralgia paresthetica. *Pediatr Neurol* 2002; 26(4): 321–323
- [2] Fernandez-Mayoralas DM, Fernandez-Jaen A, Jareno NM et al. Meralgia paresthetica in the pediatric population: a propos of 2 cases. *J Child Neurol* 2010; 25(1): 110–113
- [3] Edelson R, Stevens P. Meralgia paresthetica in children. *J Bone Joint Surg Am* 1994, 76(7):993–999
- [4] Grossman MG, Ducey SA, Nadler SS, Levy AS. Meralgia paresthetica: diagnosis and treatment. *J Am Acad Orthop Surg* 2001; 9(5): 336–344
- [5] Harney D, Patijn J. Meralgia paresthetica: diagnosis and management strategies. *Pain Med* 2007; 8(8): 669–677

- [6] Broin EO, Horner C, Mealy et al. Meralgia paraesthetica following laparoscopic inguinal hernia repair. An anatomical analysis. *Surg Endosc* 1995; 9(1): 76–78
- [7] Coffey R, Gupta V: Meralgia Paresthetica. In: *StatPearls*. Treasure Island (FL); 2021
- [8] Mondelli M, Rossi S, Romano C. Body mass index in meralgia paresthetica: a case-control study. *Acta Neurol Scand* 2007; 116(2): 118–123
- [9] Moucharafieh R, Wehbe J, Maalouf G. Meralgia paresthetica: a result of tight new trendy low cut trousers ('taille basse'). *Int J Surg* 2008; 6(2): 164–168
- [10] Patijn J, Mekhail N, Hayek S et al. Meralgia Paresthetica. *Pain Pract* 2011; 11(3): 302–308
- [11] Ally RM, Velleman MD, Suleman FE. Meralgia paresthetica: Now showing on 3 T magnetic resonance neurography. *SA J Radiol* 2019; 23(1): 1745
- [12] Khalil N, Nicotra A, Rakowicz W. Treatment for meralgia paraesthetica. *Cochrane Database Syst Rev* 2012; 12: CD004159

## Bibliografie

---

arthritis + rheuma 2022; 42: 120–122

DOI 10.1055/a-1666-8116

ISSN 0176-5167

© 2022. Thieme. All rights reserved.

Georg Thieme Verlag KG, Rüdigerstraße 14,  
70469 Stuttgart, Germany