Artikel online veröffentlicht: 23.05.2022

Ergebnisse und Lebensqualität nach individueller computergestützter Rekonstruktion des Mittelgesichtes

Outcome and Quality of Life after Individual Computer-Assisted Reconstruction of the Midface

Autoren
Nils-Claudius Gellrich, Björn Rahlf, Philipp Jehn, Simon Spalthoff, Philippe Korn

Institut
Klinik und Poliklinik für Mund-, Kiefer- und Gesichtschirurgie, Medizinische Hochschule Hannover, Hannover, Deutschland

Schlüsselwörter
Computer-assistierte Chirurgie, Patienten-spezifische Implantate, Computer-assistierte Planung, Mittelgesichtsrekonstruktion, Navigation, Qualitätssicherung

Bibliografie
Laryngo-Rhino-Otol 2022; 101: S90–S102
DOI 10.1055/a-1669-6154
ISSN 0935-8943
© 2022. Thieme. All rights reserved.
This is an open access article published by Thieme under the terms of the Creative Commons Attribution-NonDerivative-NonCommercial-License, permitting copying and reproduction so long as the original work is given appropriate credit. Contents may not be used for commercial purposes, or adapted, remixed, transformed or built upon. (https://creativecommons.org/licenses/by-nc-nd/4.0/)
Georg Thieme Verlag, Rüdigerstraße 14, 70469 Stuttgart, Germany

Korrespondenzadresse
Prof. Dr. med. Dr. med. dent. Nils-Claudius Gellrich
Klinik und Poliklinik für Mund- Kiefer- und Gesichtschirurgie
Medizinische Hochschule Hannover
Carl-Neuberg-Straße 1
30625 Hannover
Deutschland
gellrich.nils-claudius@mh-hannover.de

ZUSAMMENFASSUNG

Defekte im Bereich des Mittelgesichtes sind oftmals nicht nur von funktioneller Bedeutung, auch die ästhetische Komponente solcher angeborenen oder erworbenen Deformitäten beeinträchtigen maßgeblich die Lebensqualität der Patienten. So bedingen Rekonstruktionen des Mittelgesichtes nicht nur lediglich verlorengegangenes oder nicht angelegtes Gewebe zu ersetzen, sondern vielmehr vorhersagbare Ergebnisse sowohl hinsichtlich Ästhtetik als auch Funktion für den individuellen Patienten zu erzielen. Digitale Planungsmöglichkeiten unter Einbeziehung von unterschiedlichen Oberflächen- und Volumendaten in Kombination mit modernen additiven Fertigungstechniken zur Biomodell- und Implantat-Herstellung sowie intraoperativer Unterstützung durch Nutzung realer und virtueller 3D-Volumendaten bei Navigation und intraoperativer Bildgebung aber auch Ergebnissicherung durch postoperative Analyse haben heute in die moderne Mittelgesichtsrekonstruktion Einzug gehalten und setzen neue Standards für die medizinische Versorgung. Ziel dieses Referates ist es im Folgenden die modernen Möglichkeiten der patienten-spezifischen Mittelgesichtsrekonstruktion unter Einbeziehung computer-assistierer Planungs- und Fertigungstechniken darzustellen.

ABSTRACT

Often, midfacial defects are not only relevant regarding functional aspects but also esthetics of such congenital or acquired deformities impair significantly the patients' quality of life. Reconstructions of the midface do not only include replacing lost or non-developed tissue but moreover to achieve predictable results with regard to esthetics as well as function for the individual patient. Digital planning modalities including different surface and volume data in combination with modern additive manufacturing techniques for biomodel and implant production and intraoperative support by using real and virtual 3D volume data for navigation and intraoperative imaging, but also securing the outcome based on postoperative analysis have been implemented in modern midface reconstruction and represent new standards for medical care. The objective of this paper is to describe modern options of patient-specific midfacial reconstruction with integration of computer-assisted planning and production techniques.

Inhaltsverzeichnis

Zusammenfassung		1
Abstract		1
1.	Ergebnisse und Lebensqualität nach individueller computer-gestützter Rekonstruktion des Mittelgesichtes	2
2.	Posttraumatische Rekonstruktion des Mittelgesichtes	2
2.1.	Primäre posttraumatische Mittelgesichtsrekonstruktion	3
2.2.	Sekundäre posttraumatische Orbita- und Mittelgesichtsrekonstruktion	4
3.	Wachstums-bedingte erworbene Orbita- und Mittelgesichtsdeformität	5
4.	Defekte der Maxilla und Mittelgesichtsregion	6
4.1	Mittelgesichtsdefekt nach Lippen-Kiefer-Gaumenspalte	8
4.2.	Mittelgesichtsdefekte nach Tumorresektion	11
	Literatur	13

1. Ergebnisse und Lebensqualität nach individueller computer-gestützter Rekonstruktion des Mittelgesichtes

Das Mittelgesicht ist nicht lediglich die anatomische Mitte des Gesichtes, sondern ist Rahmenstruktur und Grundvoraussetzung für die Ausübung der Identität eines Individuums. Hier sind wichtige Sinne wie Sehen und Riechen ebenso verortet wie auch die Kaufunktion sowie Luftpassage. Es verkörpert damit eine Multifunktionalität für eine anatomische Region im Hinblick auf Struktur und Design. Ist die anatomische Einheit des Mittelgesichtes durch angeborene oder erworbene Deformitäten beeinträchtigt, so ist das Individuum zumeist nicht nur in seiner Funktion beeinträchtigt, sondern ebenso massiv in seiner Lebensqualität [1]. Dies ist eine wichtige Feststellung, die auch zur besonderen Qualitätssicherung vor jedem operativen Eingriff des Mittelgesichtes verpflichtet. Genau hierfür kann Computer-Assistenz dienen, um rekonstruktive Eingriffe des Mittelgesichtes vorhersagbarer, transparenter, überprüfbarer und auch risikoärmer zu machen [2, 3]. Digitale Planungsmöglichkeiten unter Einbeziehung von unterschiedlichen Oberflächen- und Volumendaten in Kombination mit modernen additiven Fertigungstechniken zur Biomodell- und Implantat-Herstellung und mit intraoperativer Unterstützung von realer und virtueller 3D-Volumendaten-Anwendung durch Navigation sowie intraoperativer Ergebnissicherung durch 3D-Volumendatensatz-Erhebung mittels 3D-C-Bogen-Volumentomomografie-Technologie haben heute in die moderne Mittelgesichtsrekonstruktion Einzug gehalten und setzen neue Standards für die medizinische Versorgung [4–9].

Eine Einbeziehung neuer Technik ist jedoch immer vor dem Hintergrund klinischer Relevanz zu sehen: die Limitationen für einen Behandlungserfolg definieren sich dabei selten aus der Technik selber, sondern vielmehr aus klinischen Gründen, wie z. B. motorischen Einschränkungen, Narben, Gewebemangel. Somit obliegt dem Kliniker umso mehr die Verantwortung, die Balance von theoretisch Machbarem mit real Erzielbarem zu ermitteln und zu definieren. Die Generation junger Chirurgen erhält ebenso wie der Erfahrene die nie dagewesene Chance, komplexe Wiederherstellungen aus der individuellen Dreidimensionalität im wahrsten Sinne des Wortes zu sehen und zu begreifen, und zwar in allen Behandlungsphasen, d. h. prä-, intra-, postoperativ und im Verlauf [10]. Damit erfährt der Begriff der Qualitätssicherung eine neue Dimension und erlaubt letztlich, für den individuellen Einzelfall des Patienten Evidenz zu erzeugen. Somit könnte der Begriff der Evidenzbasierten Medizin auch eine neue, chirurgisch-reale und patientenrelevante, Sichtweise erhalten [3, 11]!

Im Folgenden sollen die modernen Möglichkeiten der Patientenspezifischen Mittelgesichtsrekonstruktion unter Einbeziehung computer-assistiert geplanter und gefertigter (CAD/CAM) Patienten-spezifischer Implantate zur Wiederherstellung aufgezeigt werden. Dabei werden auch Dogmenwechsel offensichtlich und benannt: wie bspw. dass Rekonstruktionen der Orbita formstabil sein sollten, woraus sich wiederum ergibt, dass bioresorbierbare Materialien hierfür ganz besonderer Begründung bedürfen [12, 13]; oder dass die uneingeschränkte Kaufunktion des zentral und/oder lateral abladierten Mittelgesichtes durch eine einzeitige Operation mit funktionsstabiler Verschraubung eines Patienten-spezifischen Implantates rückgewonnen werden kann [14].

2. Posttraumatische Rekonstruktion des Mittelgesichtes

In der Rekonstruktion posttraumatischer Defekte ist die Primärrekonstruktion von der Sekundärrekonstruktion zu unterscheiden. Dann wiederum müssen isolierte Orbitadefekte von kombinierten Orbita- und Mittelgesichtsdefekten unterschieden werden [8, 10]. Grundsätzlich gilt, dass die Rekonstruktion umso erschwerter ist, je später sie erfolgt und je komplexer das individuelle Traumamuster ist. Hier haben Güte und Art der dreidimensionalen Bildgebung enormen Vorschub geleistet, sodass in unserem Gesundheitssystem diesbezüglich grundsätzlich keine Einschränkung mehr vorliegen. Insbesondere Spiral-CT-Technologie (CT) und digitale Volumentomografie (DVT) sind in der Traumatologie des Mittelgesichtes hervorzuheben. Moderne DVT ist z.T. dem CT im Hinblick auf die Diagnostik für das Hartgewebe überlegen, da metallische Artefakte weniger negativ überlagernd sind als in der CT-Diagnostik [14, 15]. Sind Fragen des Weichgewebes adressiert, wie z. B. die intraorbitale Einblutung, dann ist der kontrastmittel-verstärkten CT sicher der Vorzug zu geben [16, 17]. Das klinisch wichtigere und unbedingt zu lösende Problem in der Traumatologie ist, dass 3D-Datensätze grundsätzlich die Qualität haben sollten, um im folgenden Bestandteil eines digitalen Planungsprozesses zu sein [18]. Die Traumatologie wird deswegen als Indikationsbereich erwähnt, weil sie in der zeitlichen Versorgungsachse die größten Anforderungen im Hinblick auf den Faktor Zeit bedeutet. Hier obliegt es den Bilderhebenden Stellen, den Gedanken „was kann ein 3D-Datensatz über die Diagnostik hinaus auch noch leisten?“ zu entwickeln und den Chirurgen obliegt es, den Diagnostikern zu vermitteln, dass und welche therapeutischen Konsequenzen aus den 3D-Datensätzen entstehen können. Kurzum, computer-assistierte Planung mit virtueller Modellerstellung und additiver Fertigung von 3D-Biomodellen, Navigation, Robotik sind nur möglich, wenn die Volumendaten im DICOM-Format exportiert werden und im Hinblick auf die Schichtdicke und das gescannte Volumen die Anforderungen für

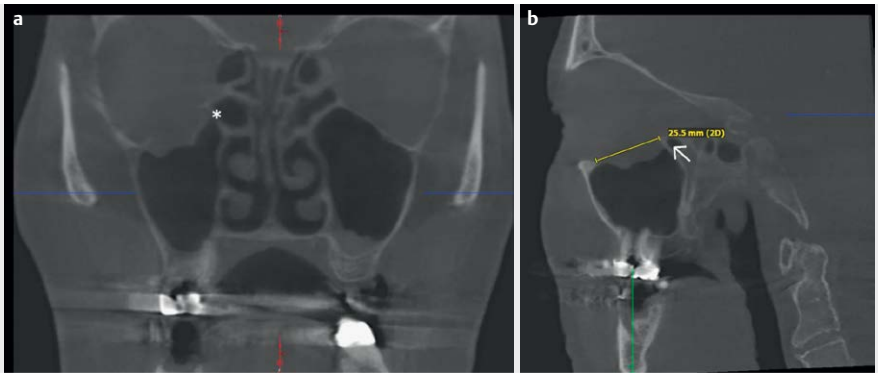

▶ **Abb. 1** Posttraumatischer Orbitabodendefekt rechts in coronarer Schicht **a** sowie in schrägsagittaler Schicht **b** mit 25,5 mm messender subtotaler Defektausdehnung im DVT. * : Transitionszone, Pfeil: posterior ledge.

mögliche nachfolgenden Technologieeinsatz erfüllen. Beruhigend ist, dass dies heutzutage nahezu jedes CT und DVT leisten kann; zumal im Hinblick auf das Mittelgesicht die Scanvorgaben denkbar einfach sind, d. h. Ausrichtung des zu scannenden Objektes in Neutral-Null-Position, axiale Scanrichtung, Schichtdicke < 1 mm. Realität ist, dass diese Scan- bzw. DICOM-Export-Vorgaben in ca. 50 % externer Datensatzübermittlungen nicht eingehalten wird und so – sonst vermeidbare – neue 3D-Volumendatensätze erzeugt werden müssen. Hier ist noch eine Menge an Aufklärungsarbeit zu leisten [19].

Anhand verschiedener Indikationsbereiche sollen im Folgenden moderne computergestützte Verfahren bei Rekonstruktionen im Bereich des Mittelgesichtes dargestellt werden.

2.1. Primäre posttraumatische Mittelgesichtsrekonstruktion

Bei einer älteren Patientin bestand sturzbedingt ein rechtsseitiger posttraumatischer Orbitadefekt, der sowohl die sagittale als auch die transversale Dimension des gesamten Orbitabodens umfasste. ▶ **Abb. 1** zeigt den ausgedehnten Defekt, der die Transitionszone zwischen medialer Orbitawand und Orbitaboden erfasste. Die Indikation für die Verwendung Patienten-spezifischer Implantate konnten über die Jahre der Anwendung auf folgende Indikationen fokussiert werden:

Notwendigkeit der formstabilen Wiederherstellung bei Verlust der sogenannten „key areas“ der Orbita, d. h. der anterioren 10 mm des Orbitabodens („postentry zone“, gemessen ab Infraorbitalrand nach posterior in der paramedianen schrägsagittalen Ebene), der medialen posterioren Vorwölbung („posterior medial bulge“), der Umschlagsregion zwischen posteriorer Kieferhöhlenwand und posteriorem Orbitaboden („posterior ledge“), des hinteren Drittels des Orbitabodens, der Transitionszone zwischen medialer Orbitawand und Orbitaboden, oder einer Formveränderung des in der koronaren Schicht linsenförmigen Kontur des M. rectus inferior hin zu einer runden Formation als Hinweis auf eine Eröffnung der Periorbita sowie Enophthalmus oder Hypoglobus. In allen vorgenannten Defektkonstellationen der Binnenorbita sind Patienten-spezifische Implantate vorteilhaft, die neben der perfekten Form noch Elemente der Funktionalisierung und des präventiven Designs tragen: diese Implantate wurden durch die Autorenklinik entwickelt und haben das Ziel, Lageinformation sowohl für die klinische intraoperative Bewertung zu beinhalten als auch die automatische Ausrichtung des STL-files des Patienten-spezifischen Implantates im Volumendatensatz für die intraoperative Navigation zu erlauben, damit sowohl Pointer-basiert als auch Trajektorien-basiert die Navigationskontrolle erfolgen kann. Dieser workflow ist für IPS Implants (KLS-Martin Group, Tuttlingen, Deutschland) in Kombination mit der iPlan-Software (Brainlab, München, Deutschland) gewährleistet. Zusätzlich können an diese Implantate anatomische Erweiterungen erfolgen, die eine Lagestabilisierung in der adäquat dissektierten Orbita erlauben; eine rundliche zirkuläre Einfassung (von 0,5 mm Dicke) trägt zur Versteifung des im Zentrum nur 0,3 mm dicken Implantates bei und erlaubt auch die atraumatische Interaktion des Implantates mit Nachbargewebe. Im posterioren Orbitadrittel liegt eine betonte Krümmung der Implantatgeometrie weg vom Sehkanal-nahen Bereich in Form einer invertierten Schneeschaufel vor. Multiple schlitzförmige Öffnungen dienen zur Materialreduktion und auch zur Drainage im Falles eines retrobulbären Hämatoms. Diese Implantatform vereint die Erfahrung von 30 Jahren rekonstruktiver Orbitachirurgie und ist so gewählt, dass sie klassische Fehler der Orbitarekonstruktion sicher vermeiden hilft. Eine Fixierung am oder über den Infraorbitalrand ist durch ein bis 2 Minischrauben im Durchmesser 1,2, 1,3 oder 1,5 mm zumeist möglich, ggf. kann auch die Verankerung innen lateroorbital anterior erfolgen (▶ **Abb. 2**).

Als Zugänge zur Orbitarekonstruktion können damit grundsätzlich kleinere gewählt werden, die jedoch die hinreichende Dissektionsmöglichkeiten und -erfordernisse erfüllen müssen. Bewährt hat sich bei den Autoren v. a. der untere transkonjunktivale retroseptale Zugang für die Rekonstruktion des Orbitabodens und der kaudalen Abschnitte der lateralen und medianen Orbitawand (▶ **Abb. 3**) – eine Kanthotomie kann in Ausnahmefällen zur besseren Übersicht mit durchgeführt werden. Ist die mediane Orbitawand bis unterhalb der anterioren Schädelbasis zu rekonstruieren, empfiehlt sich der zusätzliche mediale transkonjunktivale Zugang trans- oder retrokarunkulär. Obere Abschnitte der lateralen Orbitawand und laterale Bereiche des Orbitadaches lassen sich sicher über den obe-

ren lateralen Blepharoplastikzugang versorgen. Ein Augenbrauenschnitt sollte hierfür nicht mehr Anwendung finden.

2.2. Sekundäre posttraumatische Orbita- und Mittelgesichtsrekonstruktion

Sekundäre Rekonstruktionen haben den Vorteil des längeren Planungs- und Vorbereitungszeitraumes. Es handelt sich hierbei um die herausforderndste Region für sekundäre Rekonstruktionen, weil alleine die Interaktion nur der Orbita mit immerhin 50 % der 12 Hirnnerven einhergeht. Die Komplexität definiert sich hier über das anatomische und funktionelle Defizit, wird zudem erschwert durch eine oft hohe Erwartungshaltung in Richtung einer restitutio ad integrum, was – im Falle der Sekundärkorrekturen – in der Regel ein Ding der Unmöglichkeit darstellt. Angestrebt werden kann nur eine bestmögliche Zustandsoptimierung, die auf realistische Ziele und Erwartungen des Patienten abgetimmt sein muss. Nach einer viele Monate zurückliegenden Primärversorgung eines schweren Schädelhirntraumas mit Mittelgesichts- und Orbitafrakturen zeigt die ▶ **Abb. 4a–c** bei einer Patientin die radiologischen Analoga der klinisch ersichtlichen Deformität: Im Rahmen der Primärbehandlung erfolgten zwar die Reposition der Mittelgesichtsstrukturen unter Einsatz bioresorbierbarer Materialien auch die Rekonstruktion der Binnenorbita, allerdings befinden sich all diese Strukturen nun im eingefrorenen Zustand der offensichtlichen Fehlstellung und damit inadäquaten Versorgung. Klinisch imponieren ein Hypoglobus mit massivem Enophthalmus rechts sowie massiv zurückliegender Projektion der Jochbeinprominenz rechts. Hier wurde gemeinsam mit der Patientin entschieden, den äußeren Rahmen zur korrekten Rekonstruktion des Mittelgesichtes und der Orbita simultan zu korrigieren. Dazu gehörten die Rekonturierung der rechten Augenhöhle. Mit der klinischen Information und der Bewertung der Gewebeverhältnisse werden die Planungsanforderungen an das Biomedizintechnikunternehmen so übergeben, sodass präoperativ ideale patientenspezifische Implantate digital geplant und computer-assistiert gefertigt werden können. Exemplarisch sind hier Screenshots aus der Planungsansicht dargestellt, die sowohl das Implantat für den äußeren Rahmen zeigen, als auch das geplante funktionalisierte und mit präventivem Design ausgestattete Mehrwandimplantat für die rechte Orbita ▶ **Abb. 4d–f**. Beide Implantate definieren für

▶ **Abb. 2** Patientenspezifisches Implantat zur Rekonstruktion der rechten Orbita (KLS Martin Group, Tuttlingen, Deutschland) mit diversen Funktionalisierungen. Pfeile: Trajektorien für intraoperative Navigation. ǂ Präventive Design mit kaudal angulierter Auflage (invertierte Schneeschaufel). * : Rekonstruktion des „posterior medial bulge“.

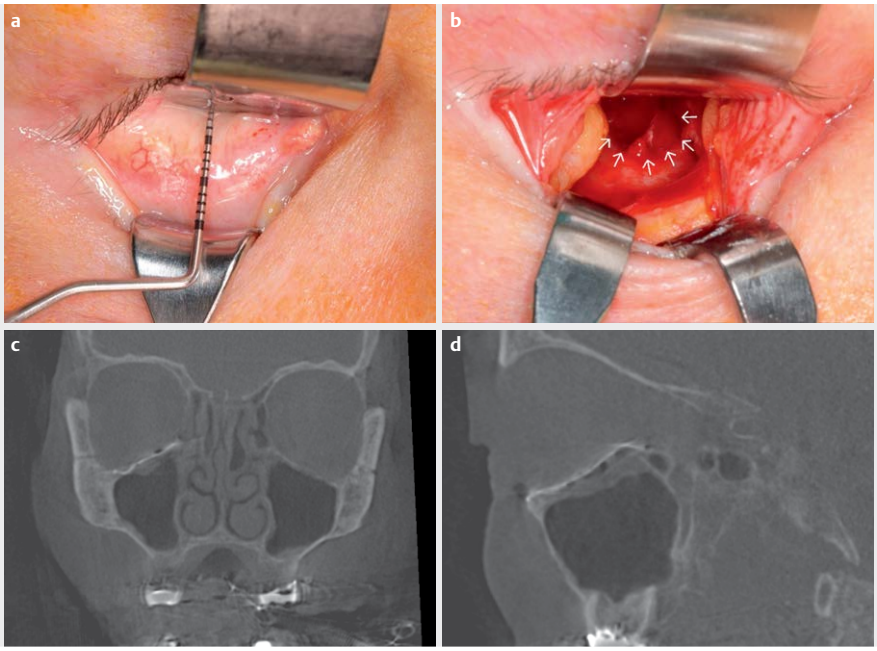

▶ **Abb. 3** Klinische Bilder eines unteren transkojunktivalen, retroseptalen Zugangsweges. Sicherstellen einer Inzision mind. 10 mm dorsal der Lidkante **a** Darstellung des Orbitabodes **b** mit Frakturzone (Pfeile). Intraoperative Bildgebung mittels DVT nach Einbringen des Implantates in coronarer **c** und schrägsagittaler paramedianer **d** Schicht.

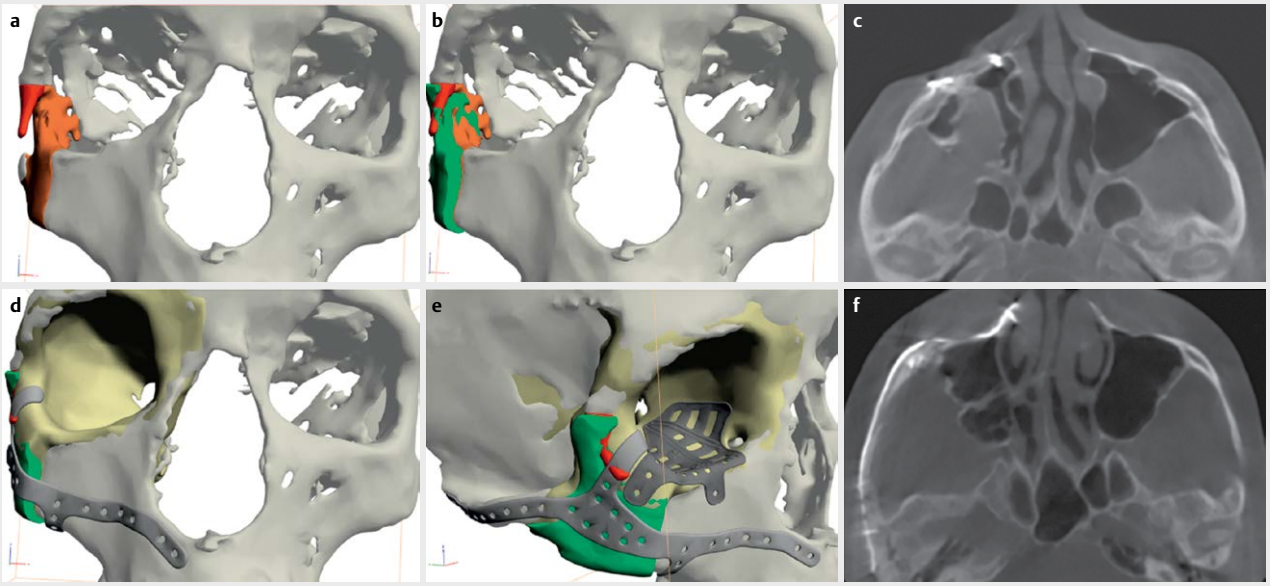

▶ **Abb. 4** Planung einer sekundären Jochbeinumstellung mit Segmentierung des in Fehlstellung verheilten Knochens **a**, welcher repositioniert wird **b** sowie eines patientenspezifischen Implantates (PSI) zur Definition der Idealposition **d** und eines weiteren PSI zur Orbitarekonstruktion anhand der nun Volumenvergrößerten neuen Situation **e**. DVT präoperativ **c** mit Jochbeinfehlstellung und postoperativ **f** nach Korrektur.

sich und in der Kombination qualitätssichernd die korrekte Position des umzustellenden und in Fehlbildung befindlichen Jochbeines rechts. Die infrarotbasierte Navigation erfolgte intraoperativ zur Kontrolle der Schraubenbohrung und -verankerung im Bereich der Laterobasis. Es wurden sowohl die Pointer-basierte Navigation als auch die trajektorienbasierte Naviation eingesetzt, um sowohl die korrekte Dissektion als auch die Implantatpositionen im Verhältnis zu den Nachbarstrukturen zu überprüfen.
Als operativer Zugang wurde für die Orbita der transkonjunktivale retroseptale Zugang gewählt; für den lateralen Rahmen erfolgten der transorale und präauriculäre Zugang rechts.
Das wesentliche Bedürfnis der Patientin, nämlich die Korrektur der Gesichtsdeformität inklusive der Bulbusfehlpositionierung mit Doppelbildwahrnehmung zur erbringen, ist erfolgt. Die orbitale Volumenvergrößerung wurde mittels Titanspacern zusätzlich korrigiert (▶ **Abb. 5**) Des Weiteren waren während dieses Eingriffes durch die HNO-Kollegen eine Eröffnung und Schienung des Ductus nasofrontalis rechts erfolgt.
Dieses Patientenbeispiel zeigt den hohen Beitrag zur Qualitätssicherung durch Computer-Assistenz zu drei verschiedenen Zeitpunkten, d. h. präoperativ, intraoperativ und postoperativ.

3. Wachstums-bedingte erworbene Orbita- und Mittelgesichtsdeformität

Infolge einer entzündlichen Erkrankung der rechten Kieferhöhle mit operativer Behandlung im frühen Kindesalter ergab sich im Erwachsenenalter das klinische Bild einer durch eine Wachstumsstörung des Mittelgesichtes induzierte komplexe Gesichtsasymmetrie mit einer Rücklage des rechten Jochbeines, einer Orbitaasymmetrie mit Hypoglobus und Enophthalmus rechtsseitig sowie einer schräger Okklusionsebene (▶ **Abb. 6**). Radiologisch waren die Kieferhöhlenwandungen knöchern deutlich verdickt. Zunächst muss die Erhebung und Zuordnung der Asymmetrie zu den anatomischen Strukturen erfolgen. Die Transitionszone zwischen medialer Wand und Orbitaboden rechts war nach kaudal verlagert, das Orbitavolumen war insgesamt vergrößert auf der rechten Seite im Vergleich zur nicht betroffenen kontralateralen Seite.
Das Ergebnis der interaktiven Bildanalyse zwischen Oberflächen- und Volumenbilddaten und der Korrelation zur klinisch erfassbaren Asymmetrie mündete in folgenden Behandlungsplan: zweizeitig sollten zunächst das laterale Mittelgesicht und die Orbita rechts rekonstruiert und symmetrisiert werden. In einem zweiten Eingriff war eine bimaxilläre Umstellungsosteotomie vorgesehen, um das zentrale Mittelgesicht und den Unterkiefer zu korrigieren. Während die Mittelgesichtsdeformität den Leidensdruck für die Patientin darstellte, war ihre Kieferfehlstellung für sie nicht die führende Problematik, weshalb auch keine Kieferumstellung durchgeführt wurde. Um jedoch für die Zukunft diese Option nicht zu verbauen, mussten die Orbita- und Mittelgesichtsrekonstruktion so geplant werden, dass eine spätere Le Fort I Osteotomie dennoch möglich wäre, ohne dann das Ergebnis der ersten Operation zu gefährden. Für die Orbita und auch für das äußere Mittelgesichtsskelett wurden 2 unabhängige Patienten-spezifische Implantate so geplant, dass sie im Falle von Komplikationen unabhängig voneinander zu behandeln wären. Ferner wurde für die nervnahe Augmentation im Bereich des Jochbeines ein zweigeteiltes PEEK (Poly-Ether-Ether-Keton)-Implantat gewählt, um gefahrenarm den Kontur- und Volumenenffekt um das N. infraorbitalis-nahe Areal chirurgisch um-

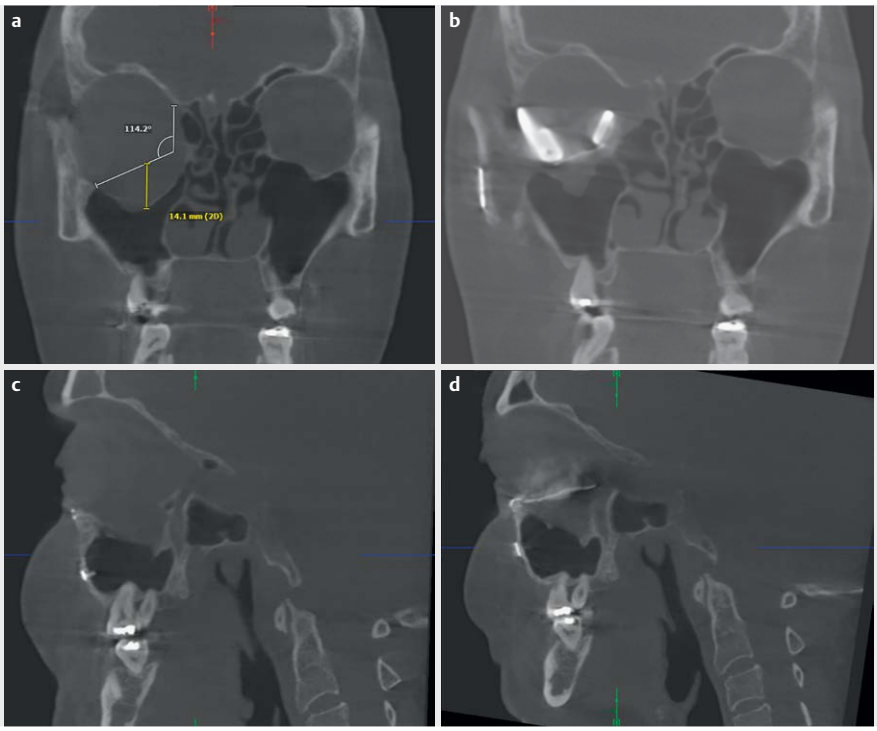

▶ **Abb. 5** DVT der Pat. aus ▶ **Abb. 4** präoperativ vor Orbitarekonstruktion **a** + **c** mit ausgedehntem Orbitadefekt und postoperativ **b** + **d** nach Rekonstruktion mittels eines patientenspezifischen Orbitaimplantates sowie Titanspacern zur Volumenaugmentation.

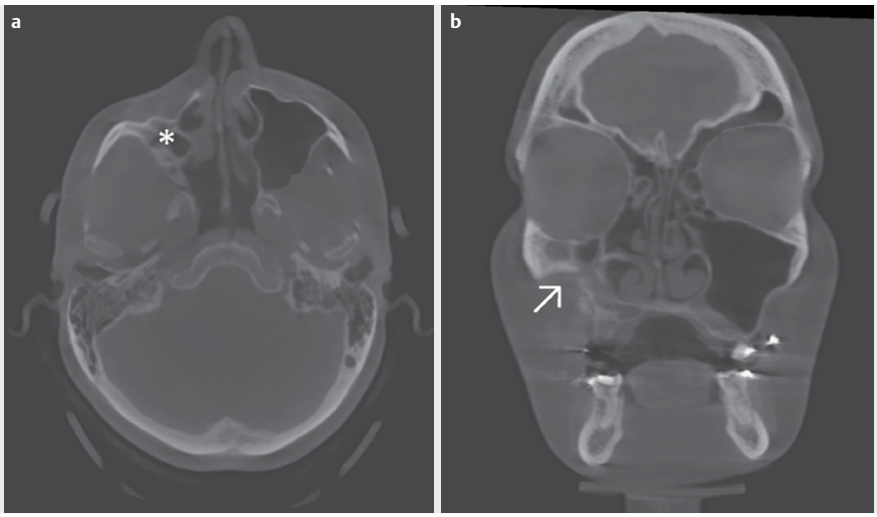

▶ **Abb. 6** Präoperatives DVT einer Patientin mit Mittelgesichtsdeformität in axialer **a** und koronarer Schicht **b** mit hypoplastischem Sinus maxillaris rechts (Stern) sowie reaktiver Sklerosierung des umgebenden Knochens (Pfeil) bei deutlich zurückliegender Jochbeinprominenz rechts.

setzen zu können und werkstoffseits weniger wärmeleitend zu sein. Für die Korrektur der Bulbusposition wurde hingegen ein im Laserschmelzverfahren hergestelltes IPS-Implant (KLS Martin, Group, Tuttlingen, Deutschland) für die Orbita konstruiert, das unabhängig von dem PEEK-Implantat verankerte (▶ **Abb. 7**). Lediglich über den transoralen Zugang und den retroseptalen transkonjunktivalen Zugang ließen sich beide Implantattypen in die vorgeplante Zielposition einbringen. Postoperativ bestand temporär für wenige Wochen eine Doppelbildwahrnehmung, die sich dann sowohl im Gebrauchsgesichtsfeld als auch bei endgradigem Blick legte.

4. Defekte der Maxilla und Mittelgesichtsregion

Die zahnärztliche Implantologie ist eine der wesentlichen Errungenschaften der modernen Zahn-, Mund- und Kieferheilkunde bzw. der zahnärztlichen Chirurgie, die grundsätzlich auf der Implantation eines alloplastischen Fremdkörpers in den orstständigen Knochen basiert. Kommt es zu ungünstigen Verhältnissen von Knochenangebot und Qualität in Kombination mit negativ verstärkender biomechanischer Belastung im Hinblick auf eine Zunahme der Atrophie, dann sind alle herkömmlichen Verfahren der präimplan-

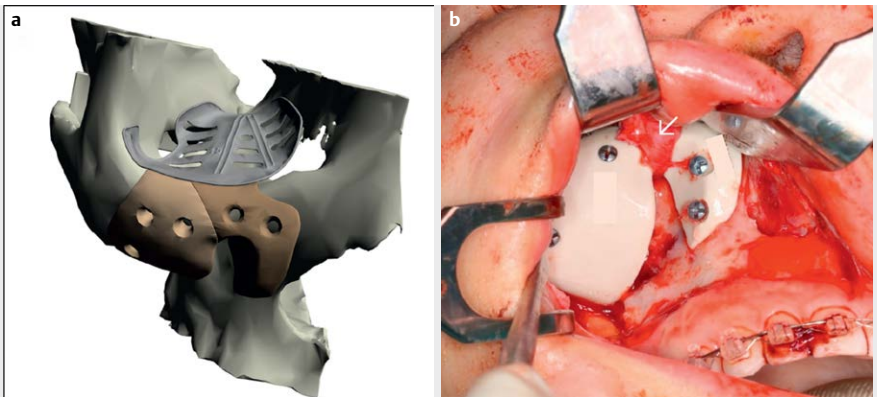

▶ **Abb 7** Planung **a** einer Rekonstruktion der Pat. aus ▶ **Abb. 6** mittels eines patientenspezifischen Orbitaimplantates sowie eines zweigeteilten PEEK-Augmentates. Intraoperative Situation **b** mit Schonung des N. infraorbitalis (Pfeil).

tologischen Knochenverpflanzung mit nachfolgendem Einsatz konventioneller Zahnimplantate begrenzt. Verschlimmert wird diese Situation, wenn zudem noch durch Allgemeinerkrankungen und Medikamenteneinnahmen sowie Bestrahlung oder Beeinträchtigung des Immunsystems, Gewebedefekte und -ersatz die Rahmenbedingungen erschwert werden.

Zu den konventionellen Therapiestrategien zählt auch die klassische Einlagerungsosteoplastik in den Recessus alveolaris (externer Sinuslift), aus der alleine sich ein komplexes Krankheitsbild formen kann, das bei Verwendung autogenen Knochens zwar in der Regel im Falle der Sinusitis maxillaris folgenfrei abheilt, die verbreitete Anwendung sogenannter Knochenersatzmaterialien von sogenannten „Implantologen" in oft unkontrollierter Form kann jedoch zu folgenschweren nachhaltigen Entzündungen und auch zusätzlichem Knochen- und Gewebeverlust führen.

Die Problematik der ungünstigen biomechanischen Belastung im Falle starker Atrophie in Form einer sog. Angle Klasse III-Relation ist mit eine der größten Anforderungen an den geschwächten und atrophen Oberkiefer und war Ausgangspunkt eines neuen strategischen Versorgungsansatzes, indem computer-assistierte Planung mit Innovationen in der Biomedizin-Technik einen neuen Lösungsansatz in Form der patientenspezifischen Implantate (Individual Patientspecific Solution (IPS)- IPS-Implants Preprosthetic, KLS Martin Group, Tuttlingen, Deutschland) brachten. Es ist zudem eine präventive Versorgungsantwort, da herkömmliche Verfahren sich oft durch zu starke Invasivität oder auch durch einen biologisch-indäquaten Ansatz für den bereits austherapierten oder schwertherapierbaren Patienten darstellten, weil dieser zu alt, zu krank oder bereits zu vorgeschädigt war. Präventiv bedeutet hierbei auch, dass dieses neue durch die Autoren entwickelte Verfahren z. B. den Sinus maxillaris und die internen Mittelgesichtsstrukturen ausspart und stattdessen rein auflagernd ist in Kombination mit einer funktionsstabilen Multivektorverschraubung. Dieses Verfahren steht nicht kompetitiv zur zahnärzlichen Implantologie, aber kann sehr wohl eine entscheidende „line-extension" für diejenigen Fälle darstellen, in denen die Invasivität klassischer präimplantologischer Operationen als inadäquat einzustufen ist. Abgesehen davon sind die konventionellen Strategien mit einem ca. 1 Jahr währenden Behandlungsprotokoll verbunden. Dabei sind zudem alle konventionellen Strategien umso kritischer zu betrachten und umso gefährdeter im Hinblick auf die Zielerreichung, je ungünstiger die o.g. skelettale Relation in Richtung einer Angle Klasse III weist. Hier ist lediglich das Zygomaimplantat als eine mögliche Alternative für den atrophen Oberkieferseitenzahnbereich zu nennen; dieses hat jedoch grundsätzliche Designschwächen, da die Verankerung zwar ortsfern im Zygoma liegt – was grundsätzlich positiv ist –, jedoch die Implantatachse in unmittelbarer Nähe zum oder sogar im Durchtritt durch den Sinus maxillaris hat. Liegt eine anteriore Restbezahnung des Unterkiefers vor, so erfordert die Versorgung des extrem atrophen Oberkiefers hingegen besonders belastbare Verhältnisse. Keineswegs ist diese Betrachtung auf den alten Menschen limitiert, sondern bereits der z. B. im Zusammenhang mit syndromalen Erkrankungen stehende Zahnverlust im jungen Patienten oder auch die Kompromiss-behafteten singulär-konservativen kieferorthopädischen Kompensationsversuche bei z. B. im Oberkieferwachstum gehemmten Patienten mit ausgeprägten Lippen-, Kiefer- und Gaumenspalten können frühzeitig zu einem komplexen biomechanisch induzierten weiteren Zahn- und hiernach Kieferknochenverlust führen. In diesen Fällen wäre ebenso die zumeist intakte Unterkiefersituation als kausal für einen Dekompensations-Mechanismus aufgrund von Fehl- und Überbelastung insbesondere der anterioren Oberkieferregion zu bewerten, die dann im bereits mittleren Alter der Patienten zum extrem atrophierten Oberkiefer als Ergebnis führen kann. Besonders herausfordernd ist die Kombination der Oberkieferschwächung von starker Atrophie mit zusätzlicher Ablation von Oberkieferanteilen und umgebendem Weichgewebe infolge radikalchirurgischer Therapie bei bösartigen Erkrankungen ggf. noch kombiniert mit adjuvanter Radio- und/oder Chemotherapie bei gleichzeitig intaktem bezahnten Unterkiefer. Für das planerische Vorgehen zur computer-assistieren Herstellung eines IPS-Implants Preprosthetic gibt es grundsätzlich keine Unterschiede zur der sonst üblichen Planung Zahnimplantatgetragener Behandlungen, d. h. die Planung kann sowohl analog, digital oder auch kombiniert analog/digital durchgeführt werden. Vor allem in Fällen der nicht definierten Kieferrelation und Bisshöhe sollte eine radioopake Wachsaufstellung erfolgen und Bestandteil des prätherapeutischen Scanvolumens entweder im DVT oder CT sein. Sind präoperative Ausgangssituationen durch Gipsmodelle 3D-Datensätze vorhanden, dann können diese Daten in den Planungsdatensatz integriert werden. Die Pfeileranzahl und -ausrich-

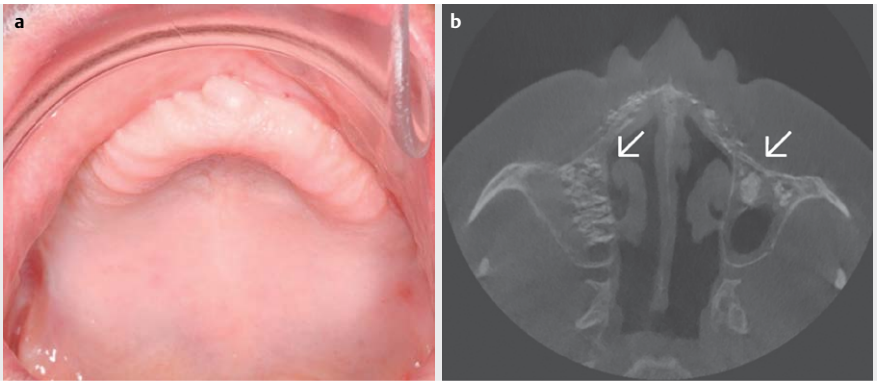

▶ **Abb. 8** Pat. mit einer für einen Prothesenhalt mangelhafter intraoraler Situation nach Augmentation alio loco mit Knochenersatzmaterial. Intraorale Situation **a** und DVT **b** mit Darstellung des Knochenersatzmaterials (Pfeile).

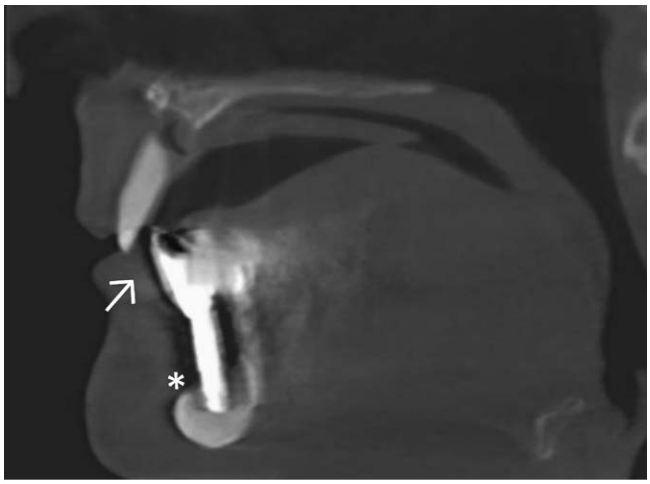

▶ **Abb 9** DVT in sagittaler Schicht der Pat. aus ▶ **Abb. 8** mit unvorteilhafter Angle Klasse-III Relation (Pfeil) sowie periimplantärem Knochenabbau (*).

tung müssen definiert werden, um dann deren digitale Designanbindung an die Gerüstbasis zu gestalten.

Die ▶ **Abb. 8** zeigt klinisch den Zustand bei einer 84-jährigen Patientin nach mehrfacher operativer Intervention mit Narbenbildung und Gewebereaktion auf das unkontrollierte Einbringen inadäquater Knocherersatzmaterialmengen in den massiv atrophierten Oberkiefer sowie den Sinus maxillaris beidseits. Das diagnostische DVT erlaubte die Analyse des Knochenlagers und stellte das massiv dislozierte radiodense Knochenersatzmaterial in beiden Kieferhöheln dar, so daß zunächst das Fremdmaterial umfangreich entfernt werden musste.

Vorbestehende oroantrale Fisteln im beidseitigen Seitenzahnbereich heilten daraufhin ab. Die Patientin wünschte keine neuerlichen Versuche präimplantologischer Augmentationen. Das beunruhigende Vorbehandler-Konzept zeigte sich auch für den Unterkiefer in Form der sehr rigiden Verankerung eines Zahnersatzes bei komplett fehlpositionierten Zahnimplantatachsen im Hinblick auf den ohnehin schon geschwächten Oberkiefer, d. h. durch die Aufrichtung der Implantaschultern nach labial wurde die biomechanische Belastung für den extrem atrophen Oberkiefer zusätzlich negativ verstärkt (▶ **Abb. 9**)

Hier wurde daraufhin entschieden, für den extrem atrophierten und durch Fremdmaterial maximal vorbelasteten Oberkiefer die Behandlungsalternative durch ein IPS-Implants Preprosthetic zu wählen ▶ **Abb. 10** zeigt die Situation nach Sanierung des infizierten Knochenersatzmaterials mit belüfteten Kieferhöhlen sowie einer beim 3D-Scan getragenen Schiene für ein backwards-planning.

Es erfolgte eine einzeitige Versorgung mittels eines IPS-Implants Preprosthetic, was aufgrund der wenig invasiven Methode in einem ambulanten Setting möglich ist. Im Gegensatz zu konventionellen augmentativen Verfahren ist dieses Implantat sofort belastbar, was gerade bei betagten Patienten, die komplexe mehrstufige Behandlungskonzepte scheuen eine Vorteil sein kann.

4.1. Mittelgesichtsdefekt nach Lippen-Kiefer-Gaumenspalte

Die ▶ **Abb. 11** zeigt eine grosse anteriore oronasale Fistel nach Verlust der Prämaxilla im Rahmen des Primäreingriffes alio loco, Die computer-assistierte Planung zur Rekonstruktion mittels eines IPS-Implants Preprosthetic verdeutlicht in ▶ **Abb. 11b** erneute die ungünstiger skelettale Angle Klasse III Relation. In dem interaktiven Viewer des Case-Designers sind verschiedene Planungsstufen durch Einbeziehung der Weichgewebeinformation durch das eingescante unbezahnte Oberkiefermodell, die eingescante prothetische Wachsaufstellung für die geplante Oberkieferbezahnung, die geplante Okklusionsebene und das Gerüstimplantat mit erforderlicher Knochenresektion aus unterschiedlichen Ansichten dargestellt. Das Design des IPS-Implants Preprosthetic erlaubt eine starke Protrusion der Pfeiler, um die Position des deutlich zurückliegenden Oberkiefers gegenüber dem skelettale vorliegenden Unterkiefer zu kompensieren. Die Operation selber wird ambulant durchgeführt und erlaubt innerhalb eines Tages die Rehabiliation komplexer Oberkieferdefekte, wofür konventionelle Protokolle ansonsten schwerlich unterhalb eines Jahres – bei einhergehender großer Morbidität – imstande gewesen wären.

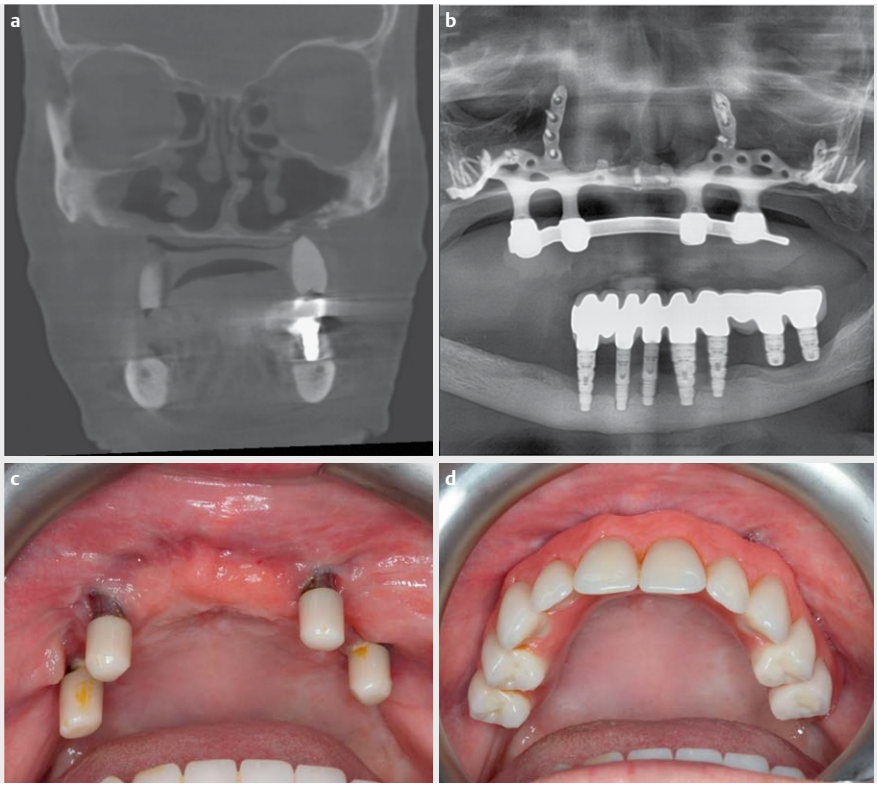

▶ **Abb. 10** DVT in coronarer Schicht der Pat. aus ▶ **Abb. 8** und **9** nach Entfernung des Knochenersatzmaterials **a** sowie Orthopantomogramm **b** nach Insertion eines patientenspezifischen Gerüstimplantate (IPS-Implants Preprosthetic, KLS-Martin Group, Tuttlingen, Deutschland). Klinische Situation nach Einheilung mit Teleskopen **c** und definitivem Zahnesatz in situ **d**.

Als Besonderheiten sind anhand des Patientenbeispieles in ▶ **Abb. 11** das funktionalisierte und das präventive Design für das IPS-Implants Preprosthetic zu benennen, d. h. es ist eine eindeutige Lagepositionierung gegeben, die durch zusätzliche dreidimensional am individuellen Implantat gestaltbare Landmarken, wie z. B. kleine Umfassungen, Ausleger, Ärmchen oder Häkchen um definierte anatomische Strukturen, unterstützt werden kann: im Oberkiefer dienen hierfür v. a. die mittleren oder seitlichen Mittelgesichtspfeiler um die Apertura piriformis bzw. die Crista zygomatico-alveolaris beidseits; die Dicke der Gerüstbasis kann zum tastbaren Randbereich auslaufend gestaltet werden, die Verwendung von Non-Locking- 1,5 oder 2,0 mm Non-Locking- oder auch Locking- Osteosyntheseschrauben ist möglich. Grundprinzip ist die von den Pfeilerdurchtrittsstellen entfernt durchgeführte funktionsstabile Osteosynthese.

Zur besseren Abschirmung der Wangenweichgewebe gegenüber den Gerüstimplantatpfosten hat sich für den atrophen Oberkiefer die Ummantelung der Pfeilerdurchtritte im Seitenzahnbereich durch den nach anterior verlagerten Bichat'schen Wangenfettpfropf als vorteilhaft erwiesen. Zudem kann im Falle eines sehr unregelmäßigen Kieferkammes die limitierte Entfernung von krestalen Kieferkammanteilen gerechtfertigt sein, damit eine bessere Kongruenz zwischen Implantatunterseite und Empfängerregion erzielt werden kann (▶ **Abb 12**). Digital kann diese Resektion vorweg geplant werden und in eine individuelle 3D-Resektionsschablone überführt werden, die dann intraoperativ unmittelbar vor Einsetzen des IPS-Implants Preprosthetic für die Kieferkammmodifikation eingesetzt wird. Selbstverständlich ist das IPS-Implants Preprosthetic auch vollständig mit konventionellen Zahnimplantaten kombinierbar. Die provisorische prothetische Versorgung für das IPS-Implants Preprosthetic erfolgt unter Verwendung eines einfachen Metallsteges, der zum Zeitpunkt des operativen Eingriffs als Qualitätssicherungstool zur Überprüfung der Parallelität der einzelnen Pfeiler des IPS-Implants Preprosthetic dient, aber im weiteren Verlauf zusammen mit einem Überwurf (Matrize) zur Verankerung eines Steg-getragenen Provisoriums dienen kann.

Grundsätzlich ist der Oberkiefer-Gewebeverlust trotz simultaner oder verzögerter Wiederherstellung durch z. B. Weich- und Hartgewebetransplantation für die Versorgungsstrategie zur dentalen Rehabilitation eine Herausforderung; diese ist nur dann als erfolgreich zu bezeichnen, wenn letztlich auch eine biologisch adäquate dentale Rehabilitation erreicht werden kann. Herausragende mikrochirurgische Rekonstruktionen, die jedoch weder funktionell noch anatomisch die suffiziente Separierung der biologischen Einheiten erreichen oder aber auch die Wiederherstellung einer knöchernen Basis, die letztlich nicht implantat-getragen versorgt werden kann, sind als biologisch inadäquat und damit als rekonstruktiver Fehlschlag zu werten, bzw müssen sich genau an den vorgenannten Parametern messen lassen. Grundsätzlich muss für Behandlungen innerhalb unseres Gesundheitssystem, das die implantat-getragene dentale Rehabilitation für den Tumor-bedingt

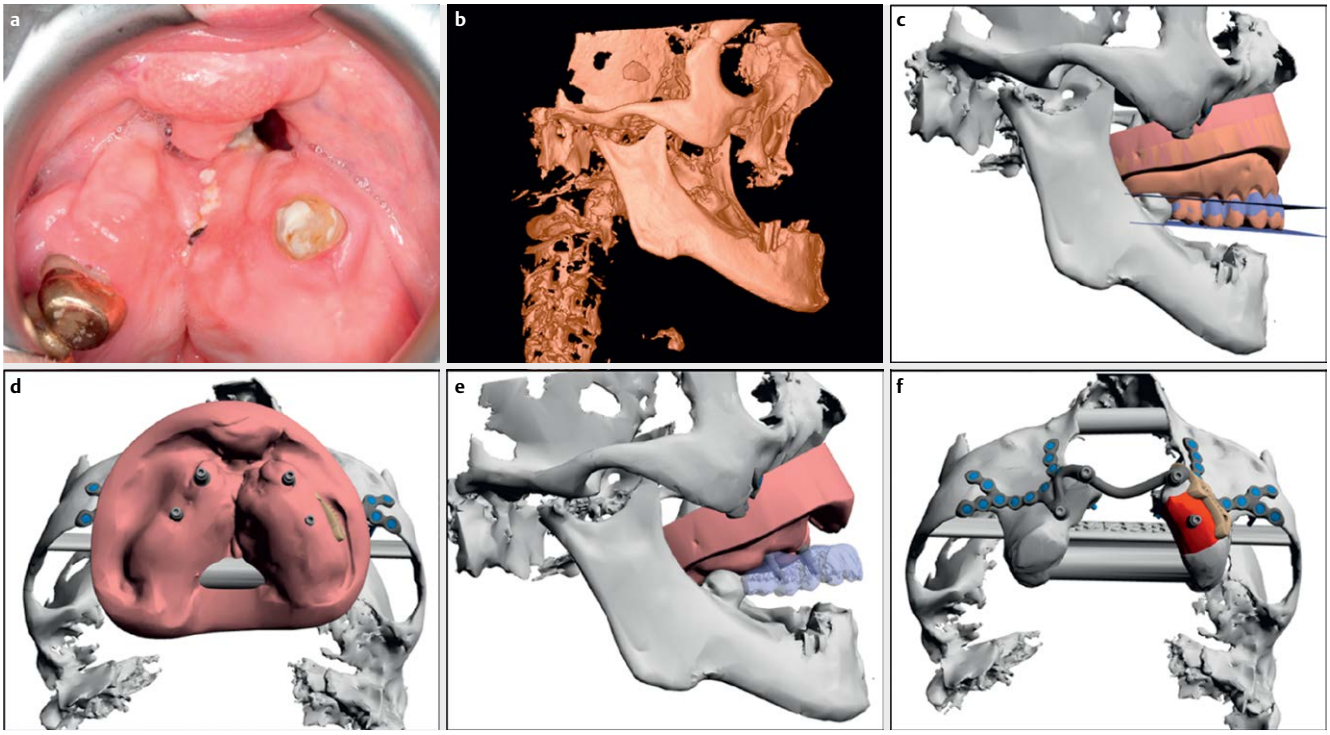

▶ **Abb. 11** Pat. mit ausgedehntem Restloch nach Lippen-Kiefer-Gaumenspalte **a** und prothetisch unvorteilhafter Angle Klasse III-Relation **b**. Digitale backwards-Planung einer prothetischen Rehabilitation **c** unter Einbeziehung der Weichgewebssitation **d** mit einem patientenspezifischen Gerüstimplantat **e** + **f** (IPS-Implants Preprosthetic, KLS Martin Group, Tuttlingen, Deutschland).

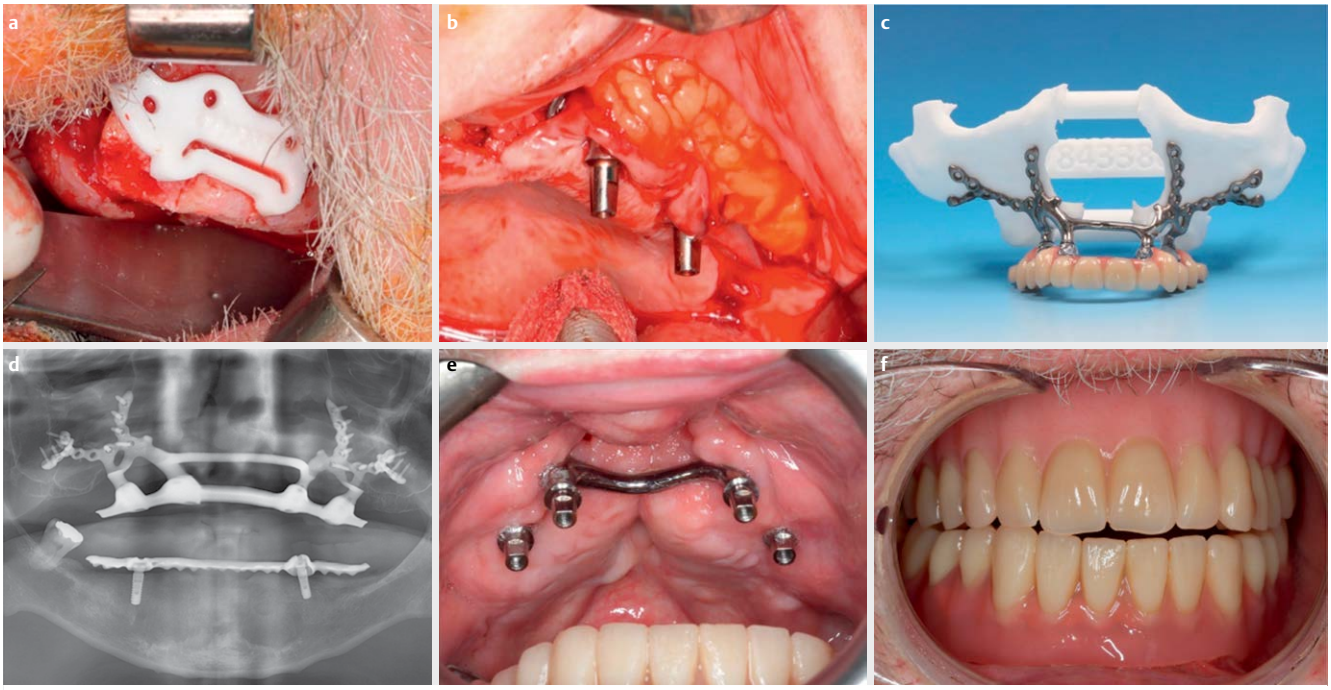

▶ **Abb. 12** Intraoperative Sitation des Pat. aus ▶ **Abb. 11** mit patientenspezifscher Sägeschablone **a** sowie Deckung des Gerüstimplantates **c** mit Bichat'schem Fettpfropf **b**. Postoperative Situation nach Implantatinsertion im OPT **d** und klinisch **e** sowie nach Eingliederung der prothetischen Versorgung **f**.

abladierten Oberkiefer ermöglicht, eine knöcherne Rekonstruktion beim teil-, hemi- oder komplett maxillektomierten Patienten unabdingbar prothetisch rückwärtsgeplant erfolgen, um überhaupt den planerischen Ansatz für eine spätere erfolgreiche implantatgetragene prothetische Rehabilitation nachweisen zu können. Hier gibt es jedoch ein enormes Delta zwischen klinischer Realität und

zu fordernder Qualitätssicherung für die Durchführung dieser rekonstruktiven Eingriffe.

4.2 Mittelgesichtsdefekte nach Tumorresektion

▶ **Abb. 13** zeigt die klinische Situation eines multilokulären Melanoms des Oberkiefers. Gemäß der Empfehlung der interdisziplinären Tumorkonferenz erfolgten neben der Empfehlung zur radikalchirurgischen Resektion durch Maxillektomie eine Immuntherapie und Bestrahlung des Patienten. Als bitte streichen primäre Rekonstruktion wurde nach pathohistologischer Sicherung des R0-Resektionsstatus und ausschließlich zum Separieren anatomischer Einheiten und zur Wahrung der perioralen, oralen und oropharyngealen Kompetenz die intraorale mikrochirurgische Weichgeweberekonstruktion mittels eines mikrovaskulär anastomosierten M. latissimus dorsi-Transplantates (▶ **Abb. 13c**) durchgeführt. ▶ **Abb. 13d** verdeutlicht die postablativ vorliegende Angle Klasse III mit vollwertig vorhandenem Unterkieferrestzahnbestand. Ohne eine massive Knochentransplantation wäre hier eine Zahnimplantatgetragene prothetische Versorgung nicht möglich. Dies bedeutete für den Patienten jedoch neben der stationären Behandlung incl. Intensivstation mögliche Sekundärmorbiditäten an den Knochenentnahmestellen von Beckenkamm, Scapula oder Fibula sowie ein Gesamtrehabilitationsprogramm von ca. einem Jahr. Stattdessen erfolgte früh sekundär das Einbringen eines IPS-Implants Preprosthetic im Rahmen eines ambulanten Eingriffes mit erster provisorischer prothetischer Versorgung und voller primärer Funktionsstabilität und damit uneingeschränkter biomechanischen Belastungsmölichkeit. Insbesondere die intraoperative Ansicht (▶ **Abb. 13d**) verdeutlicht die komplexe Verankerung im knöchernen zentralen und lateralen Mittelgesicht sowie das einteilige Implantat mit den weit protrudiert stehenden Pfosten. ▶ **Abb. 13f** zeigt den klinischen Situs mit der auf dem transoral eingesetzten Implantat gelagerten definitiven prothetischen Versorgung mit einer abnehmbaren Steg-getragenen gaumenfreien coverdenture (▶ **Abb. 14**).

Im Falle später Sekundärversorgungen bei onkologischen Patienten von Oberkiefer und Mittelgesicht müssen die Therapiefolgen von Gewebeverlust, Mundtrockenheit, Bestrahlung, Vernarbung umso kritischer betrachtet werden. Dieses wird an einem Patienten verdeutlicht, der postablativ mit kurativer Dosis bestrahlt worden war, ohne dass eine primäre Wiederherstellung des abladierten Mittelgesichtes und Oberkiefers erfolgte (▶ **Abb. 14**). Behelfsweise wurde der Patient mit einem mehrteiligen Obturator für die fehlenden zentralen Mittelgesichtsstrukturen versorgt. Der linke Oberkieferzahnbestand befand sich im osteonekrotischen Knochen des zentrolateralen Oberkieferalveolarfortsatzes und knöchernen Mittelgesichtes. Das zweistufige Rekonstruktionskonzept beinhaltete die Separierung anatomischer Einheiten, und zwar der extraoralen Weichgewebe und der intraoralen Weichgewebe, wobei insbesondere die Lippenkompetenz erhalten bleiben und die orale und oropharyngeale Kompetenz wiederhergestellt werden sollte; beim bestehenden vollständigen Weichgaumenverlust war allerdings eine restitutio ad integrum für den velopharyngealen Bereich nicht vollständig möglich.

Durch ein zervikal links anastomosiertes, mikrovaskuläres Latissimustransplantat wurden das von Nekrosen befreite und knöchern angefrischte linke Mittelgesicht abgedeckt und der zentrale Oberkiefer- und Mittelgesichtsdefekt obliteriert; durch ein ipsilateral präaurikulär anastomosiertes, mikrovaskuläres Radialistransplantat wurde die vorrekonstruierte horizontale Einheit – mit Trennung der Mund- zur Nasenhaupt- und -nebenhöhlenregion – von der vertikalen Einheit – bestehend aus Oberlippe und Wange – separiert. Zwischen den so entstandenen Separierungsgrenzen waren die späteren Pfeilerdruchtritte des IPS-Implants Preprosthetic vorge-

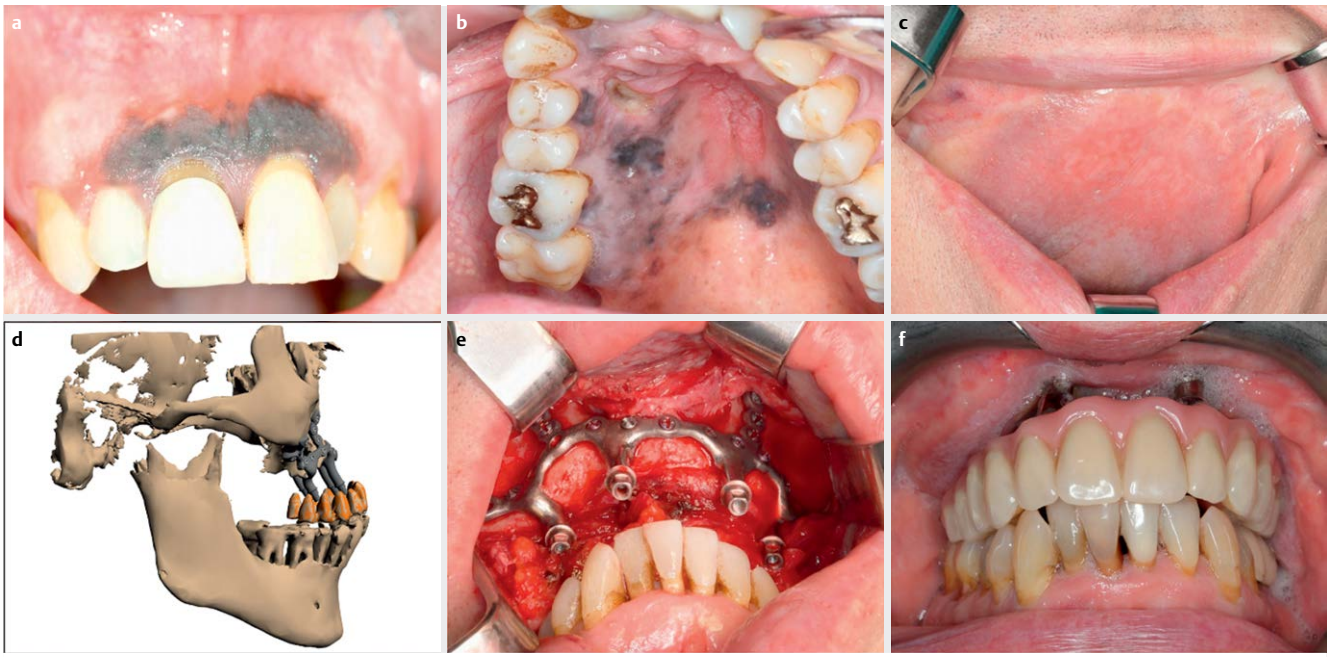

▶ **Abb. 13** Pat. Mit multilokulärem Melanom des Oberkiefers **a** + **b** sowie nach Maxillektomie und Rekonstruktion mittels eines mikrovaskulär anastomosierten M. latissimus dorsi-Transplantates **c**. Verzögert primäre Rekonstruktion durch digital geplantes **d** patientenspezifischem Gerüstimplantat **e** sowie definitive Versorgung mit coverdenture **f**.

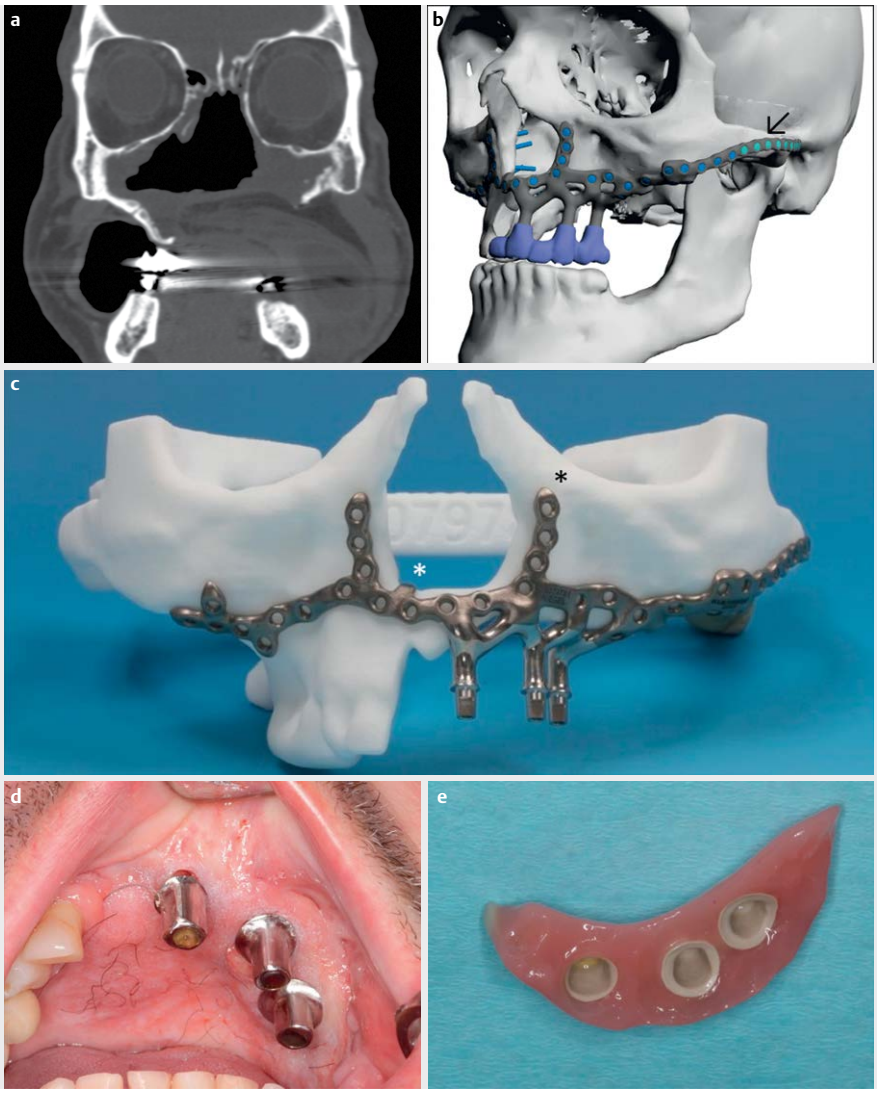

▶ **Abb. 14** Computertomografie **a** eines Pat. nach Mittelgesichtablation und adjuvanter Therappie aufgrund eines adenoidzystischen Karzinoms. Sekundäre Rekonstruktion mittels eines patientenspezifschen Gerüstimplantates (IPS-Implants Preprosthetic, KLS Martin Group, Tuttlingen, Deutschland). Digitale Planung **b** mit Verankerung im Bereich des Jochbogens links. Der Pfeil zeigt optionale Schraubenlöcher zur Verankerung im lateralen Mittelgesicht. Patientenspezifisches Implantat **c** auf einem Stereolithografiemodell. Intraorale Situation nach Implantatinsertion und mikrovaskulär anastomosiertem Gewebetransfer **d** mit Teleskopgetragener Prothese **e**.

sehen. Nach einer Einheilzeit von mindestens drei Monaten konnte das einteilige Gerüstimplantat funktionsstabil eingesetzt und provisorisch mit einem Zahnersatz versehen werden. Die definitive prothetische Versorgung erfolgte auf Teleskopen durch eine modulare coverdenture.

Die Schwierigkeit einer implantat-getragenen dentalen Rehabilitation des Oberkiefers definiert sich nicht allein durch den Restknochen des Oberkiefers oder die Qualität des Knochens, sondern vielmehr durch das klinisch basierte Bewerten der Intaktheit und adäquater Separierung anatomischer Einheiten des knöchernen Oberkiefers incl. der ummantelnden und angrenzenden Weichgewebestrukturen in Relation zu den individuellen funktionellen und anatomischen Unterkiefer-Gegebenheiten. Nur aus dieser Gesamtwertung heraus kann eine qualifizierte Therapieentscheidung für den individuellen Patienten entstehen. Grundsätzlich gilt, dass je biomechanisch stärker und skelettal in Richtung einer Angle Klasse III weisender ein Unterkiefer ist, desto mechanisch stabiler muss auch das Gesamtkonzept für den betroffenen Oberkiefer und das angrenzende Mittelgesicht ausfallen. Hier zeigt sich der Vorteil primär funktionsstabil verankerter Patienten-spezifischer Gerüstimplantate für die dentale Rehabilitation bei Patienten mit extremer Oberkieferatrophie oder Zuständen nach Oberkieferablation, da diese – bei zwar höherem Planungsaufwand für den Behandler – für den Patienten die modernste und schnellste Form der mechanisch sofort belastbaren dentalen Rehabilitation darstellen, die auch von den Tumorpatienten als sehr positiv im Hinblick auf ihre Lebensqualität bewertet wird.

FAZIT

Die modernen Möglichkeiten interaktiver Bildanalyse anhand von standardisiert und optimiert erstellten und im DICOM-Format exportierten, aus diagnostischen Gründen erstellten Volumendatensätzen haben das große Potential, alle rekonstruktiven Maßnahmen des Mittelgesichtes unabhängig von der Indikation in allen Behandlungsphasen zu unterstützen [20]. Aufgabe der behandelnden Disziplinen ist es, um diese Versorgungsmöglichkeiten zu wissen, um deren Vorteile indikationsabhängig dann dem individuellen Patienten zugutekommen zu lassen. Hierdurch lassen sich in den Indikationsbereichen der Onkologie, Traumatologie, der angeborenen Fehlbildungen und der starken Atrophien signifikanten Verbesserungen der Lebensqualität der Patienten erzielen [21].

Interessenkonflikt

Prof. Gellrich und Dr. Rahlf haben Vortragstätigkeiten für Gebrüder Martin GmbH mit Honorarvergütung.

Literatur

[1] Mendes de Paula Gomes A, Adas Saliba Garbin C, da Silva Ferraz FW, Adas Saliba T, Isper Garbin AJ. Dentofacial Deformities and Implications on Quality of Life: A Presurgical Multifactorial Analysis in Patients Seeking Orthognathic Surgical Treatment. Journal of oral and maxillofacial surgery: official journal of the American Association of Oral and Maxillofacial Surgeons 2019; 77: 409.e1–409.e9. doi:10.1016/j.joms.2018.09.023

[2] Metzger MC, Hohlweg-Majert B, Schön R, Teschner M, Gellrich NC, Schmelzeisen R, Gutwald R. Verification of clinical precision after computer-aided reconstruction in craniomaxillofacial surgery. Oral surgery, oral medicine, oral pathology, oral radiology, and endodontics 2007; 104: e1–e10. doi:10.1016/j.tripleo.2007.04.015

[3] Schreurs R, Wilde F, Schramm A, Gellrich NC. Intraoperative Feedback and Quality Control in Orbital Reconstruction: The Past, the Present, and the Future. Atlas of the oral and maxillofacial surgery clinics of North America 2021; 29: 97–108. doi:10.1016/j.cxom.2020.11.006

[4] Wilde F, Lorenz K, Ebner AK, Krauss O, Mascha F, Schramm A. Intraoperative imaging with a 3D C-arm system after zygomatico-orbital complex fracture reduction. Journal of oral and maxillofacial surgery: official journal of the American Association of Oral and Maxillofacial Surgeons 2013; 71: 894–910. doi:10.1016/j.joms.2012.10.031

[5] Hohlweg-Majert B, Schön R, Schmelzeisen R, Gellrich NC, Schramm A. Navigational maxillofacial surgery using virtual models. World journal of surgery 2005; 29: 1530–1538. doi:10.1007/s00268-005-0091-0

[6] Rana M, Essig H, Eckardt AM, Tavassol F, Ruecker M, Schramm A, Gellrich NC. Advances and innovations in computer-assisted head and neck oncologic surgery. The Journal of craniofacial surgery 2012; 23: 272–278. doi:10.1097/SCS.0b013e318241bac7

[7] Zeller AN, Neuhaus MT, Gessler N, Skade S, Korn P, Jehn P, Gellrich NC, Zimmerer RM. Self-centering second-generation patient-specific functionalized implants for deep orbital reconstruction. Journal of stomatology, oral and maxillofacial surgery 2021; 122: 372–380. doi:10.1016/j.jormas.2020.12.007

[8] Singh DD, Schorn L, Strong EB, Grant M, Schramm A, Hufendiek K, Gellrich NC, Rana M. Computer-Assisted Secondary Orbital Reconstruction. Craniomaxillofacial trauma & reconstruction 2021; 14: 29–35. doi:10.1177/1943387520935004

[9] Gellrich NC, Zimmerer RM, Spalthoff S, Jehn P, Pott PC, Rana M, Rahlf B. A customised digitally engineered solution for fixed dental rehabilitation in severe bone deficiency: A new innovative line: extension in implant dentistry. Journal of cranio-maxillo-facial surgery: official publication of the European Association for Cranio-Maxillo-Facial Surgery 2017; 45: 1632–1638. doi:10.1016/j.jcms.2017.07.022

[10] Gellrich NC, Dittmann J, Spalthoff S, Jehn P, Tavassol F, Zimmerer R. Current Strategies in Post-traumatic Orbital Reconstruction. Journal of maxillofacial and oral surgery 2019; 18: 483–489. doi:10.1007/s12663-019-01235-8

[11] Wagner ME, Lichtenstein JT, Winkelmann M, Shin HO, Gellrich NC, Essig H. Development and first clinical application of automated virtual reconstruction of unilateral midface defects. Journal of cranio-maxillo-facial surgery: official publication of the European Association for Cranio-Maxillo-Facial Surgery 2015; 43: 1340–1347. doi:10.1016/j.jcms.2015.06.033

[12] Zimmerer RM, Ellis E 3rd, Aniceto GS, Schramm A, Wagner ME, Grant MP, Cornelius CP, Strong EB, Rana M, Chye LT, Calle AR, Wilde F, Perez D, Tavassol F, Bittermann G, Mahoney NR, Alamillos MR, Bašić J, Dittmann J, Rasse M, Gellrich NC. A prospective multicenter study to compare the precision of posttraumatic internal orbital reconstruction with standard preformed and individualized orbital implants. Journal of cranio-maxillo-facial surgery: official publication of the European Association for Cranio-Maxillo-Facial Surgery 2016; 44: 1485–1497. doi:10.1016/j.jcms.2016.07.014

[13] Strong EB. Orbital fractures: pathophysiology and implant materials for orbital reconstruction. Facial plastic surgery: FPS 2014; 30: 509–517. doi:10.1055/s-0034-1394099

[14] Stuehmer C, Essig H, Bormann KH, Majdani O, Gellrich NC, Rücker M. Cone beam CT imaging of airgun injuries to the craniomaxillofacial region. International journal of oral and maxillofacial surgery 2008; 37: 903–906. doi:10.1016/j.ijom.2008.07.007

[15] Roman R, Hedeșiu M, Fildan F, Ileșan R, Mitea D, Dinu C, Băciuț M. (2016). The use of reformatted Cone Beam CT images in assessing mid-face trauma, with a focus on the orbital floor fractures. Clujul medical 1957; 89: 519–524. doi:10.15386/cjmed-601

[16] Zimmerer R, Schattmann K, Essig H, Jehn P, Metzger M, Kokemüller H, Gellrich NC, Tavassol F. Efficacy of transcutaneous transseptal orbital decompression in treating acute retrobulbar hemorrhage and a literature review. Craniomaxillofacial trauma & reconstruction 2014; 7: 17–26. doi:10.1055/s-0033-1356754

[17] Banerjee A, Moore CC, Tse R, Matic D. Rounding of the inferior rectus muscle as an indication of orbital floor fracture with periorbital disruption. The Journal of otolaryngology 2007; 36: 175–180

[18] Gellrich NC, Eckstein FM, Lentge F, Zeller AN, Korn P. Komplexe Rekonstruktionen im Gesichts- und im Schädelbereich [Complex reconstructions in the facial and cranial regions]. Der Unfallchirurg 2021; 124: 807–816. doi:10.1007/s00113-021-01076-6

[19] Thiele OC, Nolte IM, Mischkowski RA, Safi AF, Perrin J, Zinser M, Zöller JE, Kreppel M. Craniomaxillofacial patient-specific CAD/CAM implants based on cone-beam tomography data – A feasibility study. Journal of cranio-maxillo-facial surgery: official publication of the European Association for Cranio-Maxillo-Facial Surgery 2018; 46: 1461–1464. doi:10.1016/j.jcms.2018.05.056

[20] Tavassol F, Gellrich NC. Kompetenz und Kommunikation bei der Umsetzung computergestützter chirurgischer Planung [Competence and communication in the implementation of computer-assisted surgical planning]. Der Chirurg; Zeitschrift fur alle Gebiete der operativen Medizen 2021; 92: 194–199. doi:10.1007/s00104-020-01348-8

[21] Jehn P, Spalthoff S, Korn P, Stoetzer M, Gercken M, Gellrich NC, Rahlf B. Oral health-related quality of life in tumour patients treated with patient-specific dental implants. International journal of oral and maxillofacial surgery 2020; 49: 1067–1072. doi:10.1016/j.ijom.2020.01.011