

# Zur Versorgungssituation und konservativen Therapie des okulären vernarbenden Schleimhautpemphigoids in Deutschland

## On the Current Care Situation and Treatment of Ocular Mucous Membrane Pemphigoid in Germany

### Autoren

Rémi Yaïci<sup>1</sup> , Mathias Roth<sup>1</sup>, Lukas Juergens<sup>1</sup> , Sami Al Nawaiseh<sup>2</sup>, Dick Burkhard<sup>3</sup>, Volker Besgen<sup>4</sup>, Matthias Fuest<sup>5</sup>, Christian Girbardt<sup>6</sup>, Ulrike Hampel<sup>7</sup>, Jens Heichel<sup>8</sup>, Arnd Heiligenhaus<sup>9</sup>, Martina C. Herwig-Carl<sup>10</sup> , Vinodh Kakkassery<sup>11</sup>, Kalliopi Kontopoulou<sup>12</sup>, Karin U. Löffler<sup>10</sup>, Philip Christian Maier<sup>13</sup>, Bernhard Nölle<sup>14</sup>, Johanna Pach<sup>15</sup>, Sebastian Paul<sup>16</sup>, Uwe Pleyer<sup>17</sup> , Michael Pöllmann<sup>18</sup>, Mark Saeger<sup>14</sup>, Enno Schmidt<sup>19</sup>, Sebastian Siebelmann<sup>20</sup>, Ekatarina Sokolenko<sup>21</sup>, Lisa Strudel<sup>22</sup>, Nicole Stübiger<sup>23</sup>, Melih Tarhan<sup>24</sup>, Johanna Theuersbacher<sup>25</sup>, Christian van Oterendorp<sup>26</sup>, Marten Walker<sup>27</sup>, Carolin Wiecha<sup>28</sup>, Agata Anna Wykrota<sup>29</sup> , Gerd Geerling<sup>1</sup>

### Institute

- |  |  |
|--|--|
| 1 Klinik für Augenheilkunde, Universitätsklinikum Düsseldorf, Deutschland                              | 19 Klinik für Dermatologie, Universitätsklinikum Schleswig-Holstein, Campus Lübeck, Deutschland  |
| 2 Klinik für Augenheilkunde, Universitätsklinikum Münster, Deutschland                                 | 20 Zentrum für Augenheilkunde, Klinikum der Universität zu Köln, Deutschland                     |
| 3 Klinik für Augenheilkunde, Universitätsklinikum der Ruhr-Universität Bochum, Deutschland             | 21 Klinik für Augenheilkunde, Universitätsklinikum Essen, Deutschland                            |
| 4 Klinik für Augenheilkunde, Universitätsklinikum Gießen und Marburg – Standort Marburg, Deutschland   | 22 Klinik für Augenheilkunde, Universitätsklinikum Tübingen, Deutschland                         |
| 5 Augenheilkunde, Universitätsklinikum Aachen, Deutschland   | 23 Klinik und Poliklinik für Augenheilkunde, Universitätsklinikum Hamburg-Eppendorf, Deutschland |
| 6 Klinik für Augenheilkunde, Universitätsklinikum Leipzig, Deutschland                                 | 24 Klinik für Augenheilkunde, Universitätsklinikum Jena, Deutschland                             |
| 7 Klinik für Augenheilkunde, Universitätsmedizin der Johannes Gutenberg-Universität Mainz, Deutschland | 25 Klinik für Augenheilkunde, Universitätsklinikum Würzburg, Deutschland                         |
| 8 Klinik für Augenheilkunde, Universitätsklinikum Halle, Deutschland                                   | 26 Klinik für Augenheilkunde, Universitätsklinikum Göttingen, Deutschland                        |
| 9 Uveitis Zentrum, Augenzentrum am St Franziskus-Hospital Münster, Deutschland                         | 27 Universitätsklinik für Augenheilkunde, Klinikum Oldenburg AöR, Deutschland                    |
| 10 Universitäts-Augenklinik, Universitätsklinikum Bonn, Deutschland                                    | 28 Klinik für Augenheilkunde, Klinikum der Universität München, Deutschland                      |
| 11 Klinik für Augenheilkunde, Universitätsklinikum Schleswig-Holstein, Campus Lübeck, Deutschland      | 29 Klinik für Augenheilkunde, Universitätsklinikum des Saarlandes, Homburg/Saar, Deutschland     |
| 12 Klinik für Augenheilkunde, Sankt-Johannes-Hospital Dortmund, Deutschland                            |  |
| 13 Klinik für Augenheilkunde, Universitätsklinikum Freiburg, Deutschland                               |  |
| 14 Klinik für Ophthalmologie, Universitätsklinikum Schleswig-Holstein, Kiel, Deutschland               |  |
| 15 Augenklinik, Klinikum Stuttgart, Deutschland  |  |
| 16 Klinik für Augenheilkunde, Universitätsklinikum Greifswald, Deutschland                             |  |
| 17 Universitäts-Augenklinik, Charité – Universitätsmedizin Berlin, Deutschland                         |  |
| 18 Klinik für Augenheilkunde, Universitätsklinikum Regensburg, Deutschland                             |  |

### Schlüsselwörter

Umfrage, Schleimhautpemphigoid, Therapie, Immunsuppression, Register, Deutschland

### Key words

survey, mucous membrane pemphigoid, immunosuppression, register, Germany, therapy

eingereicht	30.9.2021
angenommen	10.12.2021
online publiziert	24.5.2022

**Bibliografie**

Klin Monatsbl Augenheilkd 2023; 240: 1077–1083

DOI 10.1055/a-1720-1819

ISSN 0023-2165

© 2022. Thieme. All rights reserved.

Georg Thieme Verlag KG, Rüdigerstraße 14,  
70469 Stuttgart, Germany**Korrespondenzadresse**

Rémi Yaïci

Klinik für Augenheilkunde, Universitätsklinikum Düsseldorf  
Moorenstraße 5, 40225 Düsseldorf, Deutschland  
Tel.: +49(0)21 18 11 73 20, Fax: +49(0)21 18 11 62 41  
yaici.remi@orange.fr**ZUSAMMENFASSUNG**

**Hintergrund** Die okuläre Beteiligung bei vernarbendem Schleimhautpemphigoid (SHP) ist mit einer Prävalenz von 25 Fällen je 1 Mio. Einwohner und damit ca. 2100 Patienten in ganz Deutschland selten. Die Diagnosestellung kann – besonders in Abwesenheit anderer Beteiligungen – schwierig und die Therapie komplex und langwierig sein. Nicht selten kommen Immunsuppressiva zum Einsatz. Aufgrund der Komplexität von Diagnose und Therapie sind SHP-Patienten meist an entsprechend spezialisierte Zentren angebunden. Ziel dieses Projektes war die Erfassung der aktuellen augenärztlichen Versorgungssituation von Patienten mit SHP in Deutschland.

**Methoden** Eine papierbasierte Umfrage wurde konzipiert und im April 2020 an alle Universitätsaugenkliniken und weitere potenzielle Zentren versandt. Gefragt wurde nach dem Bestehen einer spezialisierten Sprechstunde, der jährlichen Gesamtzahl der betreuten Patienten, der jährlichen Anzahl von neu diagnostizierten Patienten, den klinischen Kooperationspartnern in Diagnostik und Therapie sowie nach der angewendeten lokalen und systemischen Therapie.

**Ergebnisse** Von insgesamt 44 angeschriebenen Kliniken erfolgten 28 (64%) vollständige Rückmeldungen. Im Mittel werden in den Kliniken  $27 \pm 42$  (0–200) Patienten betreut und jährlich pro Zentrum  $3,6 \pm 2,2$  (0–10) neue Fälle diagnostiziert. Dies entspricht einer Gesamtpatientenzahl von 741 Patienten. Lediglich 9 (32%) der antwortenden Kliniken bieten eine spezialisierte SHP-Sprechstunde an. 93% der Zentren kooperieren mit der lokalen Klinik für Dermatologie. 79% führen die serologische und histologische Diagnostik intern durch. Etwa die Hälfte der Zentren ( $n = 16$ ) wendet ein standardisiertes Therapieschema an. Systemisch werden Glukokortikoide (66,7%) am häufigsten verwendet, gefolgt von Mycophenolatmofetil und Dapson (57,1%), Rituximab (33,3%), Azathioprin und Cyclophosphamid (28,6%) sowie Methotrexat (19,0%). Am seltensten werden i. v. Immunglobuline eingesetzt (14,3%).

**Schlussfolgerung** Mit dieser Umfrage unter deutschen augenärztlichen Zentren wurden Daten von etwa einem Drit-

tel der geschätzten Gesamtzahl aller in Deutschland an einem SHP erkrankten Menschen erhoben. Dabei handelt es sich vermutlich ausschließlich um Patienten mit mindestens einer okulären Beteiligung. Aktuell wird eine augenärztliche SHP-Registerstudie etabliert, um die Epidemiologie und Versorgungssituation besser zu erfassen und langfristig zu verbessern.

**ABSTRACT**

**Background** Ocular involvement in mucous membrane pemphigoid (MMP) is relatively rare, with a prevalence of 25 cases per million population, equating to approx. 2,100 patients throughout Germany. Diagnosis can be difficult – especially in cases of isolated ocular involvement – and treatment can be complex and lengthy. Immunosuppressants or immunomodulatory drugs are often used. Due to the complexity of diagnosis and treatment, MMP patients are usually referred to specialized centers. The aim of this project was to evaluate the current care situation of patients with ocular MMP in Germany.

**Methods** A paper-based survey was designed and sent to all university eye clinics and other specialized centers in Germany in April 2020. The survey asked about the existence of a specialized outpatient service, the total annual number of patients with MMP, the annual number of newly diagnosed patients, any interdisciplinary collaboration for diagnostic or therapeutic purposes, as well as the local and systemic therapy used.

**Results** Of a total of 44 clinics, 28 (64%) responded, reporting a total average of  $27 \pm 42$  (0–200) patients and  $3.6 \pm 2.2$  (0–10) new cases per year. This corresponds to a total of 741 patients. Only nine (32%) of the responding clinics offer specialized MMP clinics. 93% of the centers collaborate with the local dermatology department. 79% perform serological and histological diagnostics in-house. About half of the centers ( $n = 16$ ) apply a standardized treatment regime. Systemic glucocorticoids (66.7%) are most commonly used, followed by mycophenolate mofetil and dapsone (57.1%), rituximab (33.3%), azathioprine and cyclophosphamide (28.6%), as well as methotrexate (19.0%). The least frequently used treatment is intravenous immunoglobulin (14.3%).

**Conclusion** This survey of German ophthalmology departments obtained data from about one third of the estimated total cohort of all patients with MMP in Germany. These are presumed to be exclusively patients with at least one ocular involvement. The complex care of these patients is usually provided in collaboration with a dermatologist and with the use of systemic anti-inflammatory medication. Currently, an ophthalmological MMP register is being established to better record the epidemiology and care situation of this rare disease in Germany and to improve it in the long term.

## Einleitung

Das Schleimhautpemphigoid (SHP) gehört zur Gruppe der Pemphigoiderkrankungen. Es ist nach dem bullösen Pemphigoid und Pemphigus vulgaris die dritthäufigste blasenbildende Autoimmundermatose in Europa und ist definiert durch das Auftreten von Autoantikörpern gegen die epitheliale Basalmembran und den vorwiegenden Befall der Schleimhäute. Alle Schleimhäute des Körpers können betroffen sein. Circa 70% der Patienten entwickeln im Verlauf eine okuläre Beteiligung mit Vernarbung der Konjunktiva [1–3]. Bei alleinigem Befall der Konjunktiven wird nach neuem internationalem Konsensus von okulärem Schleimhautpemphigoid gesprochen, bei einer gleichzeitigen Beteiligung des Auges und anderer Schleimhäute von einem Schleimhautpemphigoid mit okulärer Beteiligung [2].

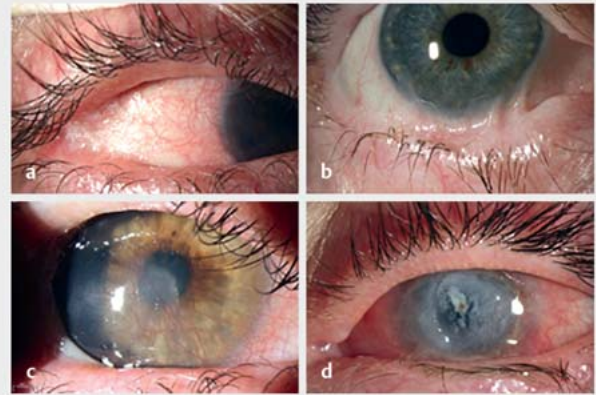
Das SHP ist mit einer Inzidenz von ca. 1–2 pro Mio. jährlich und einer Prävalenz von 25 pro Mio. Einwohner in 2014 zwar selten [4, 5]. Damit sind in Deutschland bei einer Gesamtbevölkerung von 83 Mio. in etwa 2100 Patienten insgesamt und 80–170 Patienten jährlich neu betroffen. Der Befall der Konjunktiven stellt jedoch eine der größten Herausforderungen im Bereich der Erkrankungen der Augenoberfläche dar. Aufgrund der initial unspezifischen Symptome wie Bindehauthyperämie, Brennen- oder Fremdkörpergefühl wird die Diagnose oft erst in einem fortgeschrittenen Stadium gestellt. Differenzialdiagnostisch ist bei langjähriger topischer Therapie bei Glaukompatienten immer ein Pseudopemphigoid in Betracht zu ziehen [6].

Ohne adäquate Therapie kommt es zu einer zunehmenden narbigen Verbindung der Konjunktiva des Bulbus mit der des Lides (Sym- oder Ankyloblepharon) und konjunktivalen Keratinisierung (► **Abb. 1**). In der Folge können Lidfehlstellungen und Trichiasis zu erheblichen Komplikationen wie Limbusstammzellinsuffizienz, Neovaskularisationen, Hornhautvernarbung oder Erosiones bis hin zur Perforation der Hornhaut führen (► **Abb. 1**) [7]. Der Verlauf ist daher potenziell visusbedrohend, sodass eine Augenbeteiligung die Lebensqualität der Betroffenen besonders stark einschränkt [7, 8]. Die Therapie gestaltet sich oft schwierig und langwierig [7]. In der Regel sind systemische Immunsuppressiva oder immunmodulatorische Präparate erforderlich. Nicht selten müssen bei schwerstem Verlauf operative Maßnahmen wie eine Entropiumkorrektur oder Keratoplastik zur Visusrehabilitation ergriffen werden [7]. Bisher gibt es keine deutschlandweite Erhebung der epidemiologischen und klinischen Daten dieser Erkrankung.

Vor diesem Hintergrund führten wir eine kurze Umfrage zur Versorgungssituation und zum praktizierten Vorgehen zu Diagnostik und Therapie des okulären SHP und SHP mit okulärer Beteiligung durch.

## Methoden

Ein Fragebogen zur Versorgungssituation des okulären SHP und SHP mit okulärer Beteiligung wurde konzipiert (► **Abb. 2**). Dabei wurde erfragt, ob eine Spezialsprechstunde angeboten wird, wie viele Patienten insgesamt betreut werden, wie viele jährlich neu hinzukommen, welche fachfremden klinischen Kooperationen etabliert sind und welche lokale und/oder systemische Therapie



► **Abb. 1** Spaltlampenaufnahmen mit typischen klinischen Befunden eines okulären SHP. a Konjunktivale Keratinisierung mit Sym- und Ankyloblepharon am lateralen Kanthus. b Ausgeprägtes Symblepharon des unteren Lids mit deutlicher Fornixverkürzung. c Hornhautneovaskularisation und -keratinisierung mit zentraler Vernarbung. d Ausgedehntes Hornhautulkus und ausgeprägte darunter liegende Stromavernarbung.

### Umfrage zur Versorgung von Patienten mit okulärem Schleimhautpemphigoid in Deutschland.

Herzlichen Dank für Ihre Mitarbeit!

Name der einsendenden Klinik: \_\_\_\_\_

1. Haben Sie eine spezialisierte Sprechstunde für okuläres Pemphigoid?
- ja
  - nein

2. Wie viele Patienten insgesamt betreuen Sie ungefähr zurzeit?

Wie viele neue Fälle werden ca. pro Jahr bei Ihnen diagnostiziert?

3. Welche klinischen Kooperationspartner nutzen Sie?

4. Welche Diagnostikpartner nutzen Sie für die Histologie?

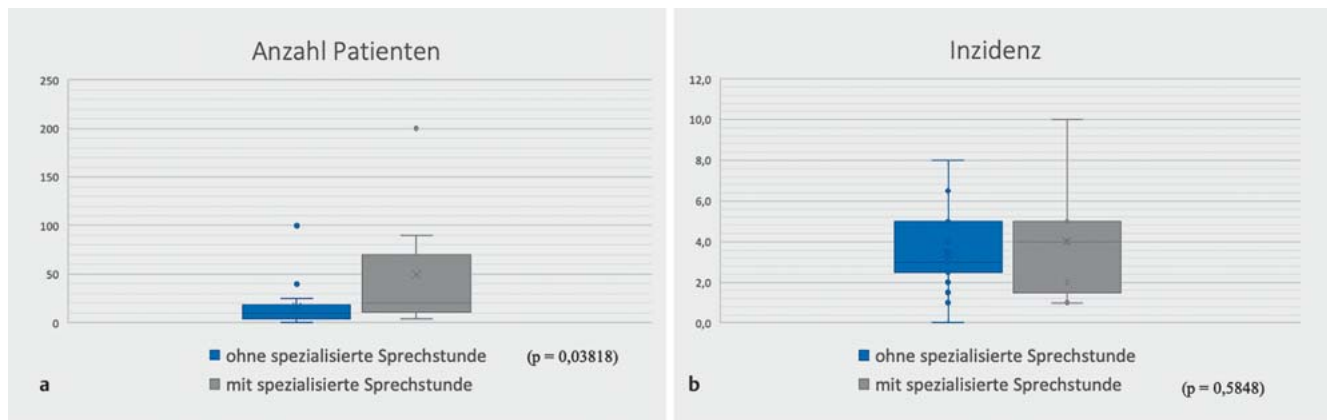
Welche Diagnostikpartner nutzen Sie für die Serologie?

5. Haben Sie eine Standardtherapie?
- ja
  - nein

Unabhängig davon, womit behandeln Sie:

- leichte bis moderate Fälle. \_\_\_\_\_
- schwere bis schwerste Fälle \_\_\_\_\_

► **Abb. 2** Erhebungsbogen.



► **Abb. 3** a Boxplots mit Antennen der Anzahl der insgesamt pro Zentrum betreuten Patienten mit SHP in Abhängigkeit vom Vorhandensein einer entsprechend spezialisierten Sprechstunde. b Boxplots mit Antennen der Inzidenz von Patienten mit SHP pro augenärztliches Zentrum in Abhängigkeit vom Vorhandensein einer entsprechend spezialisierten Sprechstunde. Der Median wird als durchgehender Strich in der Box eingezeichnet. Als Ausreißer bezeichnet werden Werte, die außerhalb des 1,5-fachen Interquartilsabstands liegen.

i. d. R. angewendet wird. Im April 2020 wurde die Umfrage papierbasiert an insgesamt 44 Kliniken versandt, darunter alle Universitätsaugenkliniken und weitere potenzielle Behandlungszentren mit überregionaler Rekrutierung.

Die statistische Auswertung erfolgte mit „R“, Version 4.0.5 (7950 Catalina build, R Foundation for Statistical Computing, 2021). Die deskriptive Darstellung der Daten erfolgte bei numerischen Daten mit Mittelwert und Standardabweichung sowie Spannweite, bei nominalen Daten mit Prozentangaben, bei ordinalen Daten mit Mittelwert und Spannweite. Für die Untersuchung des Zusammenhangsmaßes erfolgten bei 2 dichotomen Merkmalen eine Korrelationsanalyse mit dem Phi-Koeffizienten und bei nicht normalverteilten Variablen eine Korrelationsanalyse nach Spearman. Gruppenvergleiche wurden bei nicht normalverteilten Variablen mit dem Wilcoxon-Mann-Whitney-Test durchgeführt; p-Werte  $\leq 0,05$  wurden als statistisch signifikant erachtet.

## Ergebnisse

Vom April 2020 bis April 2021 wurden 28/44 Antwortbögen (64%) zurückgesendet und ausgewertet. Insgesamt betreuten die 28 Kliniken pro Jahr durchschnittlich  $27 \pm 42$  (Spannweite 0–200) bzw.  $3,6 \pm 2,2$  (Spannweite 0–10) neue Patienten. Daraus ergibt sich eine Gesamtkohorte von 741 Patienten insgesamt und 101 jährlich neu diagnostizierten Patienten.

32% der rückmeldenden Kliniken ( $n = 9$ ) gaben an, über eine spezialisierte SHP-Sprechstunde zu verfügen. In diesen Kliniken war die Anzahl der insgesamt betreuten Patienten ( $49 \pm 67$ ) signifikant höher ( $p = 0,038$ ) als in den Kliniken ohne entsprechende Spezialsprechstunde ( $16 \pm 23$ ; ► **Abb. 3**). Im Gegensatz dazu war die Anzahl der jährlich neu hinzukommenden SHP-Patienten in den Kliniken mit Sprechstunde ( $4,0 \pm 2,7$ ) im Vergleich zu den Kliniken ohne Sprechstunde ( $3,4 \pm 1,9$ ) nicht signifikant höher ( $p = 0,58$ ).

93% der Zentren ( $n = 26$ ) gaben an, im Bereich der klinischen Diagnostik mit festen Kooperationspartnern zusammenzuarbei-

ten. Zwei Kliniken gaben an, keinen festen klinischen Ansprechpartner zu haben. Alle Befragten mit Kooperationspartnern berichteten, dass es sich dabei um die jeweilig am Standort verfügbare Klinik für Dermatologie handelt. Zusätzlich kooperierten 5 Zentren mit der Klinik für Rheumatologie (17,9%) und 2 mit der Inneren Medizin (7,1%). Die serologische und histologische Diagnostik führen 79% der Kliniken ( $n = 22$ ) intern durch. Fünf Kliniken (18%) gaben an, diese an ein spezialisiertes, externes Autoimmunlabor zu versenden. Zwei Kliniken (7%) machten hierzu keine Angaben.

Etwas mehr als die Hälfte der Zentren (57%;  $n = 16$ ) gab an, ein standardisiertes Therapieschema zu verwenden. Kliniken mit spezialisierter Sprechstunde verwendeten nicht signifikant häufiger eine standardisierte Therapie ( $p = 0,2232$ ). Acht Kliniken gaben an, kein standardisiertes Therapieschema anzuwenden und 4 machten keine Angaben bez. der angewendeten Therapie.

Die topische Therapie bestand einheitlich aus Tränenersatzmitteln und antiinflammatorischen Augentropfen und -salben. In der Gruppe mit standardisiertem Therapieschema nutzen 81,3% (13 von 16) Glukokortikoide topisch und 7 dieser Kliniken zusätzlich noch topisches Ciclosporin A. Eine Klinik behandelt standardmäßig lokal ausschließlich mit Ciclosporin A, während eine andere Klinik Ciclosporin A mit Tacrolimus kombiniert. In der Gruppe ohne standardisiertes Therapieschema ( $n = 8$ ) waren einheitlich topische Glukokortikoide und bei 6 davon zusätzlich mit topischem Ciclosporin A die Therapie der Wahl.

Sieben Kliniken machten keine Angaben zur systemischen Therapie, darunter 3 Kliniken, die diese vollständig durch die Dermatologen indizieren lassen. In den anderen Kliniken ( $n = 21$ ) werden systemische Glukokortikoide (66,7%) am häufigsten verwendet, gefolgt von Mycophenolatmofetil und Dapson (57,1%), Rituximab (33,3%), Azathioprin und Cyclophosphamid (28,6%) sowie Methotrexat (19,0%). Seltener angegeben waren Immunglobuline (14,3%), gefolgt von Tetrazyklin, Sulfapyridin und Sulfamethoxy-pyridazin (4,8%; ► **Tab. 1**). Die Anwendung von Mycophenolatmofetil korrelierte signifikant mit der Standardisierung der Therapie (Phi-Koeffizient 0,46,  $p = 0,02347$ ).

► **Tab. 1** Angaben über die angewendete Therapie.

Präparat	n	%
<b>lokale Anwendung</b>		
Prednisolon + Ciclosporin A	13	54,2
Prednisolon allein	8	33,3
Ciclosporin A allein	1	4,2
Pricrolimus	1	4,2
<b>systemische Anwendung</b>		
Methylprednisolon	14	66,7
Mycophenolatmofetil	12	57,1
Dapson	12	57,1
Rituximab	7	33,3
Azathioprin	6	28,6
Cyclophosphamid	6	28,6
Methotrexat	4	19,0
Immunglobulin	3	14,3
Sulfapyridin und Sulfamethoxypryridazin	1	4,8
Tetrazyklin	1	4,8

## Diskussion

Entsprechend der internationalen Literatur bestätigt unsere Umfrage die in anderen Ländern berichteten Prävalenz- und Inzidenzdaten [9–12], die das SHP als seltene Erkrankung darstellen. Die Antworten auf unsere Umfrage zeigen eine geringe Prävalenz und jährliche Inzidenz des SHP mit teils großen Unterschieden zwischen den Zentren auf. Dieses Ungleichgewicht schreiben wir der überregionalen Rekrutierung der Patienten mit okulärem SHP und SHP mit okulärer Beteiligung durch manche Zentren zu. Obwohl es sich um eine seltene Erkrankung handelt, bieten allein 9 der antwortenden Kliniken in Deutschland eine spezialisierte Sprechstunde für Patienten mit einer okulären Beteiligung an. Diese „Zentren“ betreuen entsprechend signifikant häufiger einschlägige Patienten.

Die Sicherung der Diagnose des SHP kann schwierig sein. Bei okulärem SHP kann die Diagnose auch lediglich aufgrund der Klinik gestellt werden, wenn die entsprechende Diagnostik (Biopsie, Serologie) negativ ist und mögliche Differenzialdiagnosen ausgeschlossen wurden. Dennoch ist die Sicherung von großer Relevanz für Arzt und Patient, da sie mit großer Häufigkeit eine langjährige immunsuppressive Therapie auslöst. Überdies sollte nach Diagnosestellung die Beteiligung anderer Disziplinen, wie z. B. Dermatologie, HNO oder Oralchirurgie, zur Mitbeurteilung erfolgen, um anderweitige Läsionen sicher auszuschließen.

Die konsiliarische Betreuung bei der Therapieplanung kann sowohl durch die Rheumatologie, aber bei entsprechender Expertise auch durch die Dermatologie erfolgen. Die teilnehmenden Kliniken haben die Dermatologie nahezu einheitlich als primäre Kooperationspartner angegeben und sehr viel seltener die Rheumatologie und Innere Medizin, obwohl Hautläsionen lediglich

etwa 25–30% aller Gesamtläsionen bei Betroffenen mit SHP darstellen [7, 13]. Obwohl die häufigste Läsionslokalisation (> 85%) die Schleimhaut von Mund, Nase und Larynx ist [1, 14], wurden Zahn-, MKG- oder HNO-Kliniken nicht als Kooperationspartner angegeben, was möglicherweise der oft nur geringen Symptomatik und dem eher benignen Spontanverlauf extraokulärer Läsionen geschuldet sein könnte. Da diese Befunde jedoch ebenso wegweisend sein können, sind entsprechende Konsultationen zu empfehlen.

Auf Grundlage der kürzlich erschienenen europäischen Leitlinie wird sowohl bei okulärem SHP als auch bei SHP mit extraokulärer Beteiligung stets folgendes Vorgehen empfohlen: Biopsie von reizfreier Bindehaut und/oder unbefallener Mundschleimhaut mit direkter Immunfluoreszenz, konventionelle Histopathologie aus läsionaler Konjunktiva und Nachweis von Autoantikörpern im Serum. Eine sichere Abgrenzung zu Differenzialdiagnosen, wie z. B. dem Lichen ruber, gelingt nicht immer eindeutig [15]. Zudem erlaubt bei unilateraler Läsion ebenso die Bindehautbiopsie eine Abgrenzung zur konjunktivalen intraepithelialen Neoplasie. Die befragten Kliniken führten als Maximalversorger diese Diagnostik weit überwiegend intern durch, obwohl es auch in diesem Arbeitsgebiet spezialisierte Autoimmunlabore gibt, die nicht zuletzt aufgrund eines eigenen wissenschaftlichen Schwerpunktes besondere diagnostische Optionen anbieten.

Lediglich die Hälfte der befragten Kliniken gab an, ein standardisiertes Therapieschema anzuwenden. Dies könnte auf das bisherige Fehlen eines internationalen diesbezüglichen Konsenses zurückzuführen sein. Eine fachübergreifende Leitlinie hierzu wurde gerade publiziert [16]. Prinzipiell sinnvoll erscheint ein Stufenschema in Abhängigkeit von der Pro- oder Regression des Entzündungszustands [7, 17]. Bei persistierender Entzündung sind eine Progression der Bindehautfibrose und korneale Komplikationen zu erwarten. Dabei sind immunvermittelte Entzündungen und andere gleichzeitig vorliegende Augenoberflächenerkrankungen, wie z. B. eine chronische Blepharitis oder Meibom-Drüsen-Dysfunktion, abzugrenzen.

Lediglich 25% der okulären SHP-Patienten bedürfen keiner systemischen Immunsuppression. Ihr Krankheitsverlauf ist unter Tränenersatzmitteln, topischen Steroiden und Ciclosporin A (CsA) minimal [7]. Dabei sind jedoch die klassischen Steroidkomplikationen (Glaukom und Katarakt) bei langfristiger Applikation zu bedenken. Obwohl zur Anwendung von CsA nur Fallberichte mit variablen Ergebnissen vorliegen [7, 18], wird es adjuvant bei lokaler Steroidtherapie von der Hälfte der befragten Kliniken angewendet, in einem Fall sogar als einzige topische entzündungshemmende Medikation. Die rein topische entzündungshemmende Therapie (z. B. mit Tacrolimus) wird i. d. R. jedoch auf milde verlaufende Einzelfälle beschränkt bleiben [19].

Seit der ersten Anwendung von Azathioprin und Cyclophosphamid in 1980 durch Foster wird eine systemische Immunsuppression für Formen mit progredientem Verlauf oder moderater bis sehr schwerer Entzündung übereinstimmend als unentbehrlich angesehen, um die Langzeitprognose zu verbessern [1, 7, 20]. Dapson, Sulfasalazin, Sulfapyridin p. o. sind weitere Optionen in der systemischen Therapie [17]. In allen Fällen ist ein Monitoring mit regelmäßiger Kontrolle von Blutbild, Leber- und Nierenwerten erforderlich, um unerwünschte Arzneimittelwirkungen im Verlauf

der oft langjährigen Therapie frühzeitig zu erkennen. Die Therapieüberwachungsbögen der Deutschen Gesellschaft für Rheumatologie können hier hilfreich sein [21]. Die Evidenz aus klinischen Studien hierzu ist jedoch gering und auf Dapson und Cyclophosphamid beschränkt.

Dies gilt auch und insbesondere für stärkere Medikamente wie Mycophenolatmofetil, das möglicherweise aufgrund seiner guten Verträglichkeit in unserer Umfrage das am meisten angewendete steroidsparende Immunsuppressivum war. Es wurde insbesondere in Zentren mit einem etablierten Therapieschema eingesetzt. In jedem Fall ist eine ausführliche Patientenaufklärung vor Therapiebeginn nicht zuletzt aufgrund der potenziell letalen Komplikationen unabdingbar [17]. Cyclophosphamid oral oder i.v. – ggf. in Kombination mit Prednisolon i.v. – und Biologika wie Rituximab und die jedoch deutlich kostenintensivere i.v. Gabe von Immunglobulinen [22–24] sind eher Ultima-ratio-Optionen [21, 25].

Neben Hornhautkomplikationen stellt aufgrund des oft höheren Patientenalters die Katarakt eine Ursache eines Visusverlustes in dieser Kohorte dar. Voraussetzung für eine chirurgische Visusrehabilitation ist die vorherige medikamentöse Kontrolle des Entzündungsprozesses. Hornhautvaskularisation und ein schweres Tränenfilmdefizit schränken den Erfolg einer Keratoplastik oder einer Boston-Keratoprothese stark ein. Keratoprothesen mit biologischer Haptik stellen hier eine Alternative dar [26, 27]. Bei adäquater Entzündungskontrolle ist auch eine Visusrehabilitation mittels Kataraktoperation erfolgreich, wobei eine Reaktivierung des okulären SHP langfristig wieder zu einem Visusverlust führen kann [28].

Trotz der geringen Prävalenz des SHP von etwas über 2000 Patienten in Deutschland wurde mit dieser Umfrage etwa ein Drittel aller in Deutschland einschlägig Erkrankten erfasst. Die Literatur zeigt, dass etwa 70% der Patienten mit SHP eine okuläre Beteiligung aufweisen. Laut Literatur haben ca. 20% aller SHP-Patienten ein ausschließlich okuläres SHP [1, 14]. Es ist davon auszugehen, dass weitere Patienten mit okulärer Beteiligung in den nicht antwortenden Augenkliniken oder anderen Fachabteilungen wie der Dermatologie angebunden sind bzw. bislang undiagnostiziert und damit unterbehandelt sind. Angesichts des irreversiblen und potenziell desaströsen Charakters der Erkrankung sollten Augenärzte in Deutschland jedoch mit dieser Differenzialdiagnose vertraut sein und die Patienten an ein entsprechend ausgewiesenes Behandlungszentrum verweisen. Dort können die Patienten zukünftig auch in das „Deutsche okuläre Pemphigoid Register“ aufgenommen werden, dass dazu beitragen soll klinische, diagnostische und therapeutische Daten dieser seltenen Erkrankung prospektiv zu erheben und so möglicherweise Verlaufparameter zu identifizieren, um die Versorgungssituation dieser Patienten langfristig zu verbessern.

## Interessenkonflikt

Martina Herwig-Carl: Forschungsförderung: EPIC-XS (Projektnr. 823839, gefördert durch das Horizon 2020 Programm der EU), Deutsche Forschungsgemeinschaft (HE5775/5-1); Beratung und Vortragstätigkeit: GlaxoSmithKline. Ich erkläre, dass die anderen Autoren während der letzten 3 Jahre keine wirtschaftlichen oder persönlichen Verbindungen im oben genannten Sinne angeben.

## Literatur

- [1] Chan LS, Ahmed AR, Anhalt GJ et al. The first international consensus on mucous membrane pemphigoid: Definition, diagnostic criteria, pathogenic factors, medical treatment and prognostic indicators. *Arch Dermatol* 2002; 138: 370–379. doi:10.1001/archderm.138.3.370
- [2] Rashid H, Lamberts A, Borradori L et al. European guidelines (S3) on diagnosis and management of mucous membrane pemphigoid, initiated by the European Academy of Dermatology and Venereology – Part I. *J Eur Acad Dermatol Venereol* 2021; 35: 1750–1764. doi:10.1111/JDV.17397
- [3] Schmidt E, Rashid H, Marzano AV et al. European Guidelines (S3) on diagnosis and management of mucous membrane pemphigoid, initiated by the European Academy of Dermatology and Venereology – Part II. *J Eur Acad Dermatol Venereol* 2021; 35: 1926–1948. doi:10.1111/JDV.17395
- [4] Hübner F, Recke A, Zillikens D et al. Prevalence and Age Distribution of Pemphigus and Pemphigoid Diseases in Germany. *J Invest Dermatol* 2016; 136: 2495–2498. doi:10.1016/j.jid.2016.07.013
- [5] Bertram F, Bröcker EB, Zillikens D et al. Prospective analysis of the incidence of autoimmune bullous disorders in Lower Franconia, Germany. *J Dtsch Dermatol Ges* 2009; 7: 434–440. doi:10.1111/j.1610-0387.2008.06976.x
- [6] Geerling G, Roth M. [Pseudopemphigoid Induced by Topical Glaucoma Medications]. *Klin Monbl Augenheilkd* 2019; 236: 762–766. doi:10.1055/a-0842-7566
- [7] Dart JK. The 2016 Bowman Lecture Conjunctival curses: scarring conjunctivitis 30 years on. *Eye (Lond)* 2017; 31: 301–332. doi:10.1038/eye.2016.284
- [8] Radford CF, Rauz S, Williams GP et al. Incidence, presenting features, and diagnosis of cicatrizing conjunctivitis in the United Kingdom. *Eye (Lond)* 2012; 26: 1199–1208. doi:10.1038/eye.2012.119
- [9] Bobba S, Devlin C, di Girolamo N et al. Incidence, clinical features and diagnosis of cicatrizing conjunctivitis in Australia and New Zealand. *Eye (Lond)* 2018; 32: 1636–1643. doi:10.1038/s41433-018-0155-7
- [10] Radford CF, Rauz S, Williams GP et al. Incidence, presenting features, and diagnosis of cicatrizing conjunctivitis in the United Kingdom. *Eye (Lond)* 2012; 26: 1199–1208. doi:10.1038/eye.2012.119
- [11] Langan SM, Smeeth L, Hubbard R et al. Bullous pemphigoid and pemphigus vulgaris – Incidence and mortality in the UK: Population based cohort study. *BMJ* 2008; 337: 160–163. doi:10.1136/bmj.a180
- [12] Joo JS, Yun SJ, Lee SC et al. Incidence of bullous pemphigoid and pemphigus in Korea. *Ann Dermatol* 2021; 33: 193–195. doi:10.5021/ad.2021.33.2.193
- [13] Greenberg M, Glick M, Ship JA. *Burket's Oral Medicine*. Eleventh Edition. Hamilton: BC Decker Inc.; 2008
- [14] Thorne JE, Anhalt GJ, Jabs DA. Mucous Membrane Pemphigoid and Pseudopemphigoid. *Ophthalmology* 2004; 111: 45–52. doi:10.1016/j.ophtha.2003.03.001
- [15] Holsche MM, Zillikens D, Schmidt E. [Mucous membrane pemphigoid]. *Hautarzt* 2018; 69: 67–83. doi:10.1007/s00105-017-4089-y
- [16] Rashid H, Lamberts A, Borradori L et al. European guidelines (S3) on diagnosis and management of mucous membrane pemphigoid, initiated by the European Academy of Dermatology and Venereology (EADV) – Part I. *J Eur Acad Dermatol Venereol* 2021; 35: 1750–1764. doi:10.1111/jdv.17397
- [17] Saw VPJ, Dart JKG, Sitaru C et al. Cicatrizing conjunctivitis with anti-base-membrane autoantibodies in ectodermal dysplasia. *Br J Ophthalmol* 2008; 92: 1403–1410. doi:10.1136/bjo.2007.130583
- [18] Holland EJ, Olsen TW, Ketcham JM et al. Topical cyclosporin A in the treatment of anterior segment inflammatory disease. *Cornea* 1993; 12: 413–419. doi:10.1097/00003226-199309000-00008

- [19] Suresh L, Calixto LEM, Radfar L. Successful treatment of mucous membrane pemphigoid with tacrolimus. *Spec Care Dentist* 2006; 26: 66–70. doi:10.1111/j.1754-4505.2006.tb01512.x
- [20] Foster CS. Immunosuppressive Therapy for External Ocular Inflammatory Disease. *Ophthalmology* 1980; 87: 140–150. doi:10.1016/S0161-6420(80)35272-X
- [21] Deutsche Gesellschaft für Rheumatologie e.V. Informationen zur Therapie. Merkblätter für Ärztinnen und Ärzte sowie Patientinnen und Patienten. Im Internet (Stand: 06.08.2021): <https://dgrh.de/Start/Versorgung/Therapieinformationen/Therapieinformationsb%C3%B6gen.html>
- [22] Le Roux-Villet C, Prost-Squarcioni C, Alexandre M et al. Rituximab for patients with refractory mucous membrane pemphigoid. *Arch Dermatol* 2011; 147: 843–849. doi:10.1001/archdermatol.2011.54
- [23] Rübsam A, Stefaniak R, Worm M et al. Rituximab preserves vision in ocular mucous membrane pemphigoid. *Expert Opin Biol Ther* 2015; 15: 927–933. doi:10.1517/14712598.2015.1046833
- [24] Maley A, Warren M, Haberman I et al. Rituximab combined with conventional therapy versus conventional therapy alone for the treatment of mucous membrane pemphigoid (MMP). *J Am Acad Dermatol* 2016; 74: 835–840. doi:10.1016/j.jaad.2016.01.020
- [25] Hügel R, Lang A, Lhotta K et al. Anti-laminin 332 mucous membrane pemphigoid with laryngeal involvement-adjvant treatment with immunoadsorption and rituximab. *J Dtsch Dermatol Ges* 2018; 16: 897–900. doi:10.1111/ddg.13569
- [26] Geerling G, Hille K. Zum Stand der Keratoprothesen mit biologischer Haptik – Die Düsseldorf-Offenburger-Erfahrungen mit Osteo-Odonto- und Tibia-Keratoprothese. *Klin Monbl Augenheilkd* 2017; 234: 763–769. doi:10.1055/S-0043-111086
- [27] Schmidt E, Benoit S, Kampik D et al. Tibial bone keratoprosthesis: reversing blindness in mucous membrane pemphigoid. *J Dtsch Dermatol Ges* 2017; 15: 1024–1026. doi:10.1111/ddg.13317
- [28] Geerling G, Dart JKG. Management and outcome of cataract surgery in ocular cicatricial pemphigoid. *Graefes Arch Clin Exp Ophthalmol* 2000; 238: 112–118. doi:10.1007/PL00007877