

Fallbericht zur Bergung von Katheteranteilen beim Radiofrequenz-Verfahren bei technischem Defekt

Removing Components of a Broken Catheter Device after Technical Defect in Radiofrequency Catheter Ablation – a Case Report

Autoren

Sarah Scholl¹, Nicolas Leitz²

Institute

- 1 Klinik für Dermatologie und Venerologie, Universitätsklinikum Freiburg, Freiburg, Deutschland
- 2 Hautarztpraxis Dres. Leitz und Kollegen, Stuttgart, Deutschland

Schlüsselwörter

Vnus-Closure, Venefit, Radiofrequenzablation, chronisch-venöse Insuffizienz

Key words

Vnus-Closure, Venefit, radiofrequency catheter ablation, chronic venous insufficiency

online publiziert 12.05.2022

Bibliografie

Phlebologie 2022; 51: 129–131

DOI 10.1055/a-1736-6269

ISSN 0939-978X

© 2022. Thieme. All rights reserved.

Georg Thieme Verlag KG, Rüdigerstraße 14, 70469 Stuttgart, Germany

Korrespondenzadresse

Dr. med. Sarah Scholl
Universitätsklinikum Freiburg
Klinik für Dermatologie und Venerologie, Hauptstraße 7,
79104 Freiburg, Deutschland
sarah-scholl@hotmail.de

ZUSAMMENFASSUNG

Endoluminale Therapien wie das Venefit-Verfahren gehören zur Standardtherapie der chronisch-venösen Insuffizienz [1]. Technische Defekte eines Katheters sind möglich, ein in vivo angewendeter defekter Katheter wurde jedoch bisher nicht beschrieben. Wir berichten über die Bergung einer Katheterspitze nach Verbleib im Patienten durch einen technischen Defekt beim Venefit-Verfahren. Die 60-jährige Patientin wurde ambulant mittels endoluminaler Therapie behandelt. Während des Eingriffs kam es zu technischen Problemen mit Abriss des Katheters und Verbleib von Heizsegment und Anteilen des Katheterdrahts in der Patientin. Es erfolgte eine Bergung der verbliebenen Katheteranteile.

ABSTRACT

Endoluminal therapies like the Venefit procedure belong to the standard therapy for chronic venous insufficiency. [1] Technical defects of a catheter are possible, but the use of a broken catheter in vivo has never been described before. We report on removing of a catheter tip that remained in the patient due to a technical defect in the Venefit procedure. The 60-year-old out-patient underwent endoluminal therapy. During the procedure, technical problems arose – the catheter broke and components of the heating segment and catheter wire remained in the patient. Consequently, these remaining components of the catheter were surgically removed from the patient.

Eine 60-jährige Patientin mit vorbekannter chronisch-venöser Insuffizienz mit Stammvarikosis der Venae saphenae magna beidseits stellte sich mit Müdigkeit und Schweregefühl der Beine bei sichtbarer klinischer Varikosis in unserer Sprechstunde vor. Die duplexsonografische Untersuchung ergab ein fortgeschrittenes klinisches Stadium der chronisch-venösen Insuffizienz am linken und rechten Bein ($C_{4b}E_pA_{S2/P18}, P_r$ in der CEAP-Klassifikation), sodass die Indikation zur Sanierung der insuffizienten Venen gestellt wurde.

Im Verlauf führten wir nach ausführlicher Besprechung der Erkrankung und Erläuterung der Therapieoptionen sowie nach ausführlicher Aufklärung und Einwilligung der Patientin eine

ambulante endoluminale Therapie mittels Radiofrequenz (Venefit, ehemals VNUS-closure fast) durch.

Unter sterilen Bedingungen, Analgosedierung mit 5 mg Midazolam i. v. und fortlaufender duplexsonografischer Kontrolle erfolgte die Punktion der Vena saphena magna rechts 5 cm distal des Kniegelenkspalts sowie die anschließende komplikationslose Radiofrequenzablation unter Tumescenzanästhesie. Es erfolgte ein analoges Vorgehen am linken Bein. Nach den ersten 4 Zyklen Radiofrequenzablation wurde die Katheterspitze anwendungsgerecht nach distal gezogen. Beim Versuch des Auslösens der Radiofrequenzablation erschien die Fehlermeldung „device broken, replace device“, sodass zur Patientensicherheit der Katheter

unverzüglich entfernt wurde, um ihn durch einen neuen Katheter zu ersetzen.

Der Katheter ließ sich ca. 20 cm ohne Kraftaufwand entfernen, konnte dann jedoch nur unter größerer Anstrengung geborgen werden. Aus der Schleuse konnten der Katheterschlauch, ca. 40 cm abgespulter Draht, welcher abbriss, sowie die ersten 10 mm des Heizsegments geborgen werden (► **Abb. 1**). Warum der Katheter erst im Bereich des Unterschenkels brach und nicht schon am Oberschenkel im Crossbereich, können wir nicht beantworten.

Auf eine unmittelbare intraoperative Bergung wurde verzichtet, da zunächst der Hersteller des Katheters konsultiert werden sollte, wie in ähnlich gelagerten Fällen vorgegangen werden sollte. Zudem sollte zunächst mittels radiologischer Bildgebung geklärt werden, wo sich die übrigen Katheteranteile im Verlauf des Beins befinden, da sich diese sonografisch nur unzureichend darstellen und lokalisieren ließen und ein Verbleib von übersehenem Material unbedingt vermieden werden sollte.

Eine therapeutische Antikoagulation mit Rivaroxaban 20 mg für 3 Tage wurde zur Thromboseprophylaxe initiiert. Die Bildgebung mittels Röntgens zeigte die verbliebenen Anteile des Heizsegments und des Drahts lateral der Tibia im Bereich des proximalen Unterschenkels (► **Abb. 2**). Diese konnten im Verlauf in Lokalanästhesie unter sterilen Bedingungen durch Hautschnitt und vorsichtiges freipräparieren unter Schonung des umliegenden Gewebes geborgen werden.

Postoperativ berichtete die Patientin über einschießende Schmerzen am linken Knöchel, welche unter einer Therapie mit Gabapentin 300 mg 3-mal täglich auch nach Monaten noch vorhanden waren.

Diskussion


In den letzten Jahren und Jahrzehnten hat sich die endoluminale Therapie zu den Standardverfahren bei chronisch-venöser Insuffizienz entwickelt.

Die Komplikationsrate von endoluminalen Verfahren wird mit 4–23 % angegeben [2]. Dabei scheinen bei der Radiofrequenzablation im Vergleich zur endovenösen Lasertherapie weniger Komplikationen aufzutreten [3].

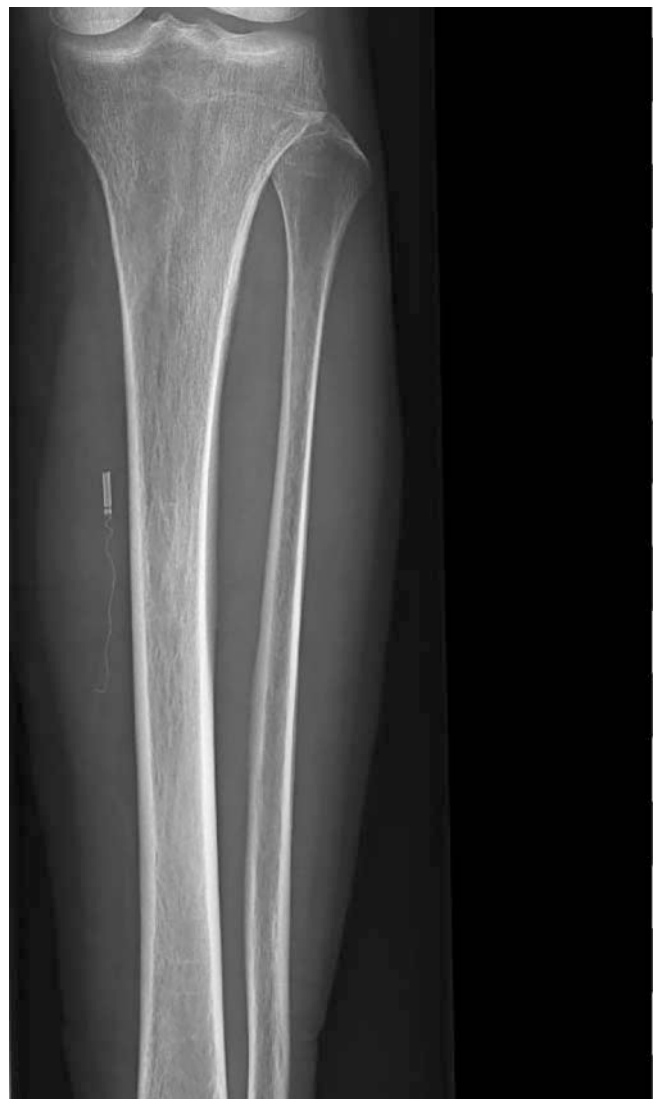Zu den bisher bekannten Nebenwirkungen und Risiken gehören unter anderem eine Gefäßperforation, Thrombose, Phlebitis, Infektion, Nervenschäden, die Ausbildung einer arteriovenösen Fistel, Hämatome, Hautverbrennungen und Hyperpigmentierungen [4, 5, 6].

Die Literaturrecherche zeigte bisher keine bekannten wiederholt auftretenden technischen Defekte der beim Venefit-Verfahren verwendeten Katheter. Auch eine Anfrage beim Hersteller ergab bisher keine Meldung von Herstellerfehlern, sodass aktuell von einem Einzelfall ausgegangen werden kann. Es empfiehlt sich, das verwendete Material und den Katheter vor Nutzung auf Unversehrtheit zu überprüfen.

Durch den Verbleib von Katheteranteilen im Gefäßlumen besteht aus pathophysiologischer Sicht ein erhöhtes Thromboserisiko, weshalb aus unserer Sicht der Katheter zügig geborgen werden sollte und ggf. eine Antikoagulation unter Berücksichtigung der



► **Abb. 1** Defekter Katheter mit abgerissemem Heizsegment.



► **Abb. 2** Röntgenaufnahme des linken Unterschenkels mit verbliebenen Katheteranteilen nach Venefit-Verfahren. Quelle: Radiologisches Zentrum Wiesloch, Dres. med. Eichhorn, Miltner, Schneider.

Vorerkrankungen erfolgen sollte. Eine Meldung bei Verdacht auf einen technischen Defekt des Katheters sollte erfolgen.

Die Literaturrecherche ergab, dass es auch in anderen Fachbereichen bereits zum Zurückbleiben von unterschiedlichen Katheteranteilen im Patienten kam. Unter anderem wird beispielsweise der Verbleib von Katheteranteilen beim zentralen Venenkatheter beschrieben. Ein Hautschnitt mit anschließender Venotomie zur Bergung eines Katheters, welcher nicht vollständig gebrochen ist, wird als relativ sicher und einfach durchführbar eingestuft. Bei gebrochenen Kathetern, welche bereits embolisiert waren, stellte sich die Situation komplizierter dar und benötigte beispielsweise die Anwendung radiologischer Fangsysteme (sog. „snares“) [7].

Zusammenfassend lässt sich festhalten, dass beim Verbleib von Kathetermaterial unabhängig vom vorherigen Eingriff die Bergung des Materials zeitnah stattfinden sollte, um einer Thrombosierung und ggf. Komplizierung der Bergung des Katheters entgegenzuwirken. Welche Methode zur Bergung des verbliebenen Materials am besten geeignet ist, hängt von der Lokalisation und dem Zustand des Kathetermaterials sowie von den Komorbiditäten des Patienten ab und muss individuell entschieden werden.

Interessenkonflikt

Die Autorinnen/Autoren geben an, dass kein Interessenkonflikt besteht.

Literatur

- [1] Hartmann K. Endovenous (minimally invasive) procedures for treatment of varicose veins. *Der Hautarzt* 2020; 71: 67–73. doi:10.1007/s00105-019-04520-2
- [2] Puggioni A, Kalra M, Carmo M et al. Endovenous laser therapy and radiofrequency ablation of the great saphenous vein: analysis of early efficacy and complications. *Journal of vascular surgery* 2005; 42: 488–493. doi:10.1016/j.jvs.2005.05.014
- [3] Almeida JJ, Kaufman J, Göckeritz O et al. Radiofrequency endovenous ClosureFAST versus laser ablation for the treatment of great saphenous reflux: a multicenter, single-blinded, randomized study (RECOVERY study). *Journal of Vascular and Interventional Radiology* 2009; 20: 752–759. doi:10.1016/j.jvir.2009.03.008
- [4] Anwar MA, Lane TRA, Davies AH et al. Complications of radiofrequency ablation of varicose veins. *Phlebology* 2012; 27 (Suppl. 1): 34–39
- [5] Rasmussen LH, Lawaetz M, Bjoern L et al. Randomized clinical trial comparing endovenous laser ablation, radiofrequency ablation, foam sclerotherapy and surgical stripping for great saphenous varicose veins. *Journal of British Surgery* 2011; 98 (8): 1079–1087
- [6] Rudarakanchana N, Berland TL, Chasin C et al. Arteriovenous fistula after endovenous ablation for varicose veins. *Journal of vascular surgery* 2012; 55 (5): 1492–1494
- [7] Mahadeva S, Cohen A, Bellamy M. The stuck central venous catheter: beware of potential hazards. *British journal of Anaesthesia* 2002; 89: 650–652. doi:10.1093/bja/aef239