

## Komplizierter Verlauf einer systemischen JIA

Versuche molekularbiologischer Diagnostik, neue Therapieverfahren und ethische Erwägungen

### Complex disease course in a patient with systemic JIA

Molecular diagnostic methods, advanced treatment options and ethical considerations

#### Autor

Johannes Roth

#### Institut

University of Ottawa, Division of Pediatric Dermatology & Rheumatology, Children's Hospital of Eastern Ontario, Ontario, Kanada

#### Schlüsselwörter

Systemische JIA, pulmonale Alveolarproteinose, interstitielle Lungenerkrankung, Stammzelltransplantation, ethische Erwägungen

#### Keywords

Systemic JIA, pulmonary alveolar proteinosis, interstitial lung disease, stem cell transplant, ethical considerations

#### Bibliografie

arthritis + rheuma 2022; 42: 114–119

DOI 10.1055/a-1781-8225

ISSN 0176-5167

© 2022. Thieme. All rights reserved.

Georg Thieme Verlag KG, Rüdigerstraße 14, 70469 Stuttgart, Germany

#### Korrespondenzadresse

Prof. Dr. Johannes Roth  
University of Ottawa  
Division of Pediatric Dermatology & Rheumatology  
Children's Hospital of Eastern Ontario  
401 Smyth Road, Ottawa, ON, K1H 8L1, Canada  
jroth@cheo.on.ca

#### ZUSAMMENFASSUNG

Die systemische juvenile idiopathische Arthritis (sJIA) kann sehr behandlungsresistent sein und es können erhebliche Komplikationen einschließlich einer interstitiellen Lungenerkrankung auftreten. Anhand der Fallgeschichte einer sJIA-Patientin mit fortgeschrittener Lungenerkrankung werden molekular diagnostische Methoden, neue Behandlungsoptionen und ethische Überlegungen bei der Versorgung komplexer Patienten diskutiert.

#### ABSTRACT

Systemic juvenile idiopathic arthritis (sJIA) can be very treatment resistant and significant complications including interstitial lung disease may occur. Through the review of a sJIA patient with advanced lung disease, molecular diagnostic methods, advanced treatment options and ethical considerations in the care of complex patients are discussed.

Die systemische juvenile idiopathische Arthritis (sJIA) ist gekennzeichnet durch oft schwerwiegende Verläufe einschließlich einem signifikanten Prozentsatz von Patienten, die ein Makrophagen-Aktivierungssyndrom (MAS) entwickeln (sekundäre hämophagozytäre Lymphohistiozytose – HLH). Durch den Einsatz von IL-1- und IL-6-blockierenden Therapeutika ist die Prognose der Erkrankung entscheidend verbessert worden und auch die bis in jüngere Zeit häufigen Komplikationen durch die Langzeitgabe von Glukokortikoiden haben sich entscheidend verringert. Dennoch kommt es immer wieder zu behandlungsresistenten Verläufen und in den

letzten Jahren wurde zudem eine schwerwiegende sJIA-assoziierte Lungenerkrankung, die Ähnlichkeiten mit der pulmonalen Alveolarproteinose (PAP) aufweist, beschrieben [1, 2].

Anhand der Kasuistik einer Patientin mit sJIA, MAS und PAP werden molekularbiologische diagnostische Verfahren diskutiert, die bei behandlungsresistenten Patienten ein Verständnis des Krankheitsgeschehens ermöglichen und die Wahl von Therapeutika beeinflussen könnten. Außerdem werden neue Behandlungsformen betrachtet und ethische Richtlinien diskutiert, die bei schweren Krankheitsverläufen in der Betreuung der Patienten berücksichtigt werden sollten.

## Fallbericht

Beschrieben wird ein zuvor gesundes 3½-jähriges Mädchen, das Mitte Februar 2014 abendliche und morgendliche Fieberschübe bis 40 °C entwickelte. Initial erfolgte eine erfolglose Antibiotika-Behandlung durch niedergelassene Kollegen und nach 4 Wochen eine stationäre Aufnahme zur Abklärung eines Fiebers unklarer Genese. Die Eigen- und Familienanamnese war unauffällig. In der körperlichen Untersuchung fanden sich geschwollene zervikale und inguinale Lymphknoten beidseits, eine Arthritis beider Kniegelenke und ein blässlich rötlicher, makulärer Hautausschlag insbesondere im Bereich des Rückens und des Nackens. Die Patientin klagte über diffuse Bauchschmerzen, hatte aber normalen Stuhlgang. Es bestand keine Hepatosplenomegalie und die Abdomensonografie war unauffällig. Eine umfassende infektiöse und onkologische Abklärung einschließlich einer Knochenmarkaspiration war unauffällig. Im Labor fanden sich ANA mit einem Titer von 1:40, der Rheumafaktor war negativ. Ansonsten waren die klinischen, bildgebenden und laborchemischen Untersuchungen unauffällig. Die Patientin wurde mit einer sJIA gemäß ILAR-Kriterien diagnostiziert.

Die Gesamtleukozytenzahl war initial mit 24 000/μl deutlich erhöht (Neutrophilie, Linksverschiebung), sank aber rasch auf ein Minimum von 3000/μl innerhalb von 4 Tagen. Gleichzeitig erreichte das C-reaktive Protein einen Höhepunkt von 200 mg/dl, die Thrombozyten fielen auf Werte unterhalb von 100 000/μl. Die Triglyzeride lagen bei 2,21 mmol/L. Transaminasen sowie CD25 und CD163 waren ebenfalls erhöht. Die Ferritin-Werte stiegen auf 10 760 μg/L. Angesichts dieser Laborkonstellation wurde gemäß den Klassifikationskriterien von Ravelli et al. ein MAS/HLH diagnostiziert [3].

Die initiale Behandlung erfolgte mit Anakinra (Kineret) in einer Dosierung von 2 mg/kg/Tag. Wegen des signifikanten MAS wurde außerdem eine Hochdosis-Methylprednisolon-Therapie (25 mg/kg/d) über 3 Tage mit folgender Prednison-Gabe in einer Dosierung von 2 mg/kg/Tag und einer Einmalgabe von Immunglobulinen in einer Dosierung von 2 g/kg initiiert. Der Plan war, die Prednison-Dosis rasch zu reduzieren, allerdings zeigte sich im weiteren Verlauf eine deutliche Behandlungsresistenz und bei jeder Prednison-Reduktion kam es zu einem Rezidiv des MAS mit rezidivierendem Fieber, Hepatosplenomegalie und Verschlechterung der Laborparameter (Ferritin- und CRP-Anstieg sowie Abfall der Zelllinien). Nachdem es trotz Erhöhung der Kineret-Dosis auf 5 mg/kg/Tag und einer zusätzlichen Gabe von Cyclosporin A zu keiner dauerhaften Remission kam, wurde nach 6 Monaten Kineret durch den IL-6-Antagonisten Tocilizumab ersetzt. Bereits bei der 3. und dann auch 4. Infusion kam es zu schweren Infusionsreaktionen, die eine weitere Gabe unmöglich machten, und die Patientin wurde daraufhin mit Canakinumab behandelt. Die Dosis musste allerdings auch hier auf das Doppelte der normalen Dosis und zudem einem verkürzten Injektionsintervall von 3 Wochen erhöht werden, um die Krankheitsaktivität zu kontrollieren.

## Genetische Diagnostik

Angesichts der ungewöhnlichen Behandlungsresistenz wurde eine weiterführende Diagnostik auf spezifische Mutationen in Genen, die für ein HLH/MAS verantwortlich sein könnten, durchgeführt, neben den Standardgenen für die HLH schloss dies auch eine (für damalige Verhältnisse) erweiterte Diagnostik mit Testung auf Mutationen im AP3B1, BLOC1S6, ITK, LYST, MAGT1, PRF1, RAB27A, SH2D1A, SLC7A7, STX11, STXB2P, TNFRSF7, UNC13D (MUNC13-4) und XIAP

(BIRC4) Gen ein. Außerdem wurde eine funktionelle und genetische Diagnostik auf Immundefekte durchgeführt. Es wurden in dieser erweiterten Diagnostik keine Auffälligkeiten gefunden. Allerdings ist es wichtig zu bedenken, dass bei der gezielten Mutationstestung trotz moderner Analyseverfahren langstreckige Deletionen und Duplikationen möglicherweise nicht erkannt werden. Schließlich wurde eine Analyse des gesamten Exoms durchgeführt. Diese Analysemethode findet zunehmend Anwendung, zumal die Kosten für die Analyse eines gesamten Genoms, die im Jahr 2001 noch bei mehreren hundert Millionen Euro lagen, mittlerweile unter 1000 Euro gefallen und damit teilweise geringer als die gezielte Mutationsanalyse sind. Es ist jedoch wichtig zu klären, wer die Analyse der zu erwartenden zahlreichen Polymorphismen, die auch Gesunde in sich tragen, vor dem Hintergrund der spezifischen Erkrankung vornimmt. Dies ist umso schwieriger bei möglicherweise polygenen Erkrankungen wie im Falle unserer Patientin. Auch die Tatsache, dass es sich um eine einzelne Indexpatientin handelte und nicht um einen Familienstammbaum mit mehreren betroffenen und nicht betroffenen Familienmitgliedern, erschwerte die Analyse.

## NLRC4-Mutation

Im Falle unserer Patientin wurde in der Exomanalyse eine heterozygote Mutation im NLRC4-Gen gefunden (p.His392del), die bis dato nicht beschrieben und deren pathologische Relevanz unklar war. Das NLRC4-Genprodukt formt einen intrazellulären Inflammasom-Komplex, der auf verschiedene bakterielle Bestandteile reagiert. Es kommt zu einer Aktivierung der Caspase 1 und zur Produktion von IL-1 und IL-18. Außerdem wird die Pyroptose induziert, eine hochinflammatorische Form des programmierten Zelltodes. Im Gegensatz zur Apoptose kommt es hier zur Lyse der Zelle und einer gezielten Freisetzung von IL-1 und IL-18, um einerseits intrazelluläre Nischen zur Bakterienreplikation zu eliminieren und gleichzeitig eine Entzündungsreaktion zu induzieren. „Gain-of-function“-Mutationen im NLRC4-Gen wurden erstmalig 2014 als Ursache für ein Krankheitsbild beschrieben, das mittlerweile als AIFEC oder Autoinflammation mit infantiler Enterokolitis bezeichnet wird [4]. Dabei kommt es zu fortgesetzten entzündlichen Schüben mit Fieber, Ausschlägen, Arthritis, MAS/HLH und Enterokolitis. Seit der Erstbeschreibung sind auch Mutationen im NLRC4-Gen beschrieben worden, die ein anderes Krankheitsbild, FCAS4 oder Cold induced episodic fever, Urticaria like rash and arthralgias auslösen. Varianten dieses letzteren Krankheitsbildes wiederum können neben Mutationen im NLRC4-Gen/FCAS4 auch als FCAS 1–3 durch Mutationen im NLRP3-, NLRP12- und PLCG2-Gen ausgelöst werden.

Die klinischen Charakteristika unserer Patientin überlappen zumindest zum Teil mit AIFEC. Um aber zu klären, ob diese neue Mutation im NLRC4-Gen tatsächlich pathologisch ist und den ungewöhnlichen Krankheitsverlauf unserer Patientin erklären kann, ist die Beantwortung folgender Fragen notwendig:

- Ist die Mutation an der richtigen Stelle des Gens, um eine Hyperinflammation zu induzieren?
- Wie hoch ist die Prävalenz dieser Mutation in gesunden Populationen?
- Tragen andere Familienmitglieder dieselbe Mutation?
- Zeigt die Patientin den erwarteten klinischen Phänotyp?
- Da der klinische Phänotyp variabel sein kann: Gibt es andere Merkmale von AIFEC (typische Laborparameter etc.), auf die wir testen können?

Im Falle unserer Patientin liegt die Mutation in Position 392 an der richtigen Stelle, da pathologische Mutationen häufig im Bereich der Aminosäurepositionen 330–450 auftreten. Die Mutation war in gesunden Kontrollpopulationen nicht beschrieben, aber die gesunde Mutter der Patientin trägt sie andererseits ebenfalls. In der Endoskopie (die Patientin hatte rezidivierende Bauchschmerzen) fand sich kein Anhalt für eine Enterokolitis und das Calprotectin im Stuhl war normal. Bei AIFEC-Patienten finden sich regelhaft stark erhöhte freie IL-18-Spiegel im Blut, und auch diese waren bei der Patientin zum damaligen Zeitpunkt mit Werten von 500 pg/ml im oberen Normbereich, aber dennoch normal. Theoretisch kann man an diesem Punkt auch in einem experimentellen Labor versuchen, die funktionelle Wirkung der Mutation zu untersuchen, wenn eine solche Möglichkeit besteht.

Unsere Schlussfolgerung war, dass diese Mutation bei der Patientin wahrscheinlich nicht relevant war. Eine weiterführende genetische Diagnostik auf mögliche somatische Mutationen oder eine Gesamt-Genomanalyse (Introns und Exons) wären ebenfalls denkbar gewesen. Angesichts des Fehlens eines konkreten Verdachtes auf eine monogene Erkrankung bei der Patientin und einem Krankheitsbild (sJIA mit MAS), das eher polygen erklärbar ist, wurde auf eine weitergehende genetische Diagnostik verzichtet.

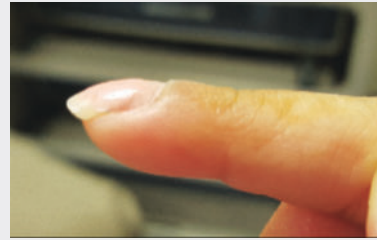
### Weiterer Krankheitsverlauf – erste Zeichen der Lungenerkrankung

Im Jahr 2016 war die Patientin in klinischer Remission unter der kombinierten Behandlung mit Canakinumab, Cyclosporin A sowie niedrig dosiertem Prednison. Eine Behandlung mit Zoledronsäure erfolgte wegen milden Wirbelkörperfrakturen im Bereich T5–T7, die sich darunter wieder erholten. In der körperlichen Untersuchung traten jedoch unvermittelt Trommelschlegelfinger auf (►Abb. 1). Zu diesem Zeitpunkt hatte die Patientin keine pulmonalen Symptome. Eine Lungenfunktionsanalyse war wegen mangelnder Kooperation der Patientin wenig aussagekräftig, die Echokardiografie war unauffällig und im Lungen-CT zeigten sich lediglich diskrete subpleurale Zysten (►Abb. 2). Der Befund von Trommelschlegelfingern ohne pulmonale Symptome und mit weitgehend normaler Bildgebung ist sehr ungewöhnlich, zum damaligen Zeitpunkt ergaben sich angesichts der minimalen Befunde im Lungen-CT keine Indikationen zu einer invasiven Diagnostik mit Biopsie oder Therapieänderung.

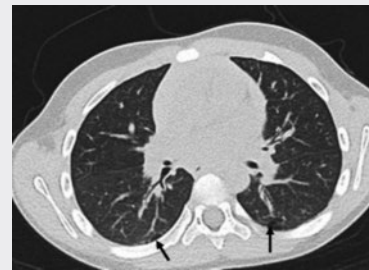Im Juli 2017 war die Patientin nur noch mit Canakinumab und einer Minimaldosis an Cyclosporin A behandelt, die Laborparameter einschließlich eines S100A12-Wertes von 15 ng/ml (Norm < 75 ng/ml) waren normal. Unglücklicherweise kam es dann zu einer Osteomyelitis mit begleitender Weichteilinfektion im Bereich der rechten Maxilla/Wange und eine mehrmonatige Behandlung mit Clindamycin wurde eingeleitet. Im Oktober 2017 kam es zu einer Reaktivierung ihres MAS und nun auch deutlich erhöhten IL-18-Werten von bis zu 430 000 pg/ml. Während die Echokardiografie im Oktober noch unauffällig war, zeigte sich in der Folgeuntersuchung im Dezember 2017 eine Rechtsherzbelastung und in der CT-Untersuchung der Lunge ein deutliches Fortschreiten der Lungenbeteiligung mit diffusen interstitiellen Infiltraten und peribronchialen Wandverdickungen (►Abb. 3). Eine Lungenbiopsie wurde daraufhin durchgeführt.

### Pulmonale Alveolarproteinose

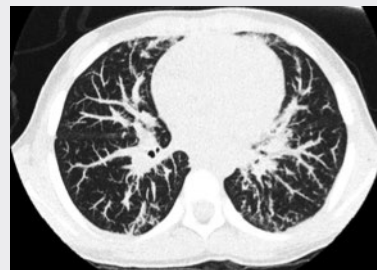Die Lungenhistologie zeigte eine Akkumulation von proteinreichem Material in den Alveolen, das mit Cholesterin, schaumigen Makro-



►Abb. 1 Trommelschlegelfinger in pulmonal asymptomatischem Zustand.



►Abb. 2 Kleine subepitheliale Zysten als erste Manifestation der Lungenerkrankung (Pfeile).



►Abb. 3 Fortschreiten der Lungenerkrankung zum Zeitpunkt der Biopsie.

phagen und Zelldebris gemischt war. Viele Bronchiolen waren ebenfalls betroffen, aber ansonsten unauffällig. In einzelnen Bereichen fand sich eine Hyperplasie von Typ-II-Pneumozyten und ein mildes lymphoplasmazytäres Infiltrat mit einzelnen Eosinophilen. Keine interstitielle Fibrose. Keine vaskulären Auffälligkeiten. Keine Anzeichen für bakterielle, mykobakterielle, virale oder Pilzinfektionen. Damit bestand histologisch die Diagnose einer pulmonalen alveolären Proteinose (PAP).

Die Sekretion von Surfactant durch Typ-II-Pneumozyten und Clearance durch alveoläre Makrophagen ist ein wichtiger Mechanismus der Surfactant-Homöostase. Die Makrophagenaktivität wird durch GM-CSF reguliert. Bei einer Dysfunktion der alveolären Makrophagen kommt es zu einer Akkumulation von proteinreichem Surfactant und einem erschwerten Gasaustausch in den Alveolen. Die resultierende PAP kann bei einer GM-CSF-Rezeptordefizienz,

Antikörpern gegen GM-CSF, Mangel an Sufractantproteinen und Defiziten des Lipidtransports in den Pneumozyten entstehen [5]. Im Falle unserer Patientin waren die Testung auf genetische Mutationen des GM-CSF-Rezeptors und GM-CSF-Antikörper ebenso wie eine erweiterte Infektionsdiagnostik unauffällig.

Es handelt sich hierbei um eine spezielle Form der PAP, die im Rahmen der sJIA/MAS auftritt und in jüngeren Fallserien beschrieben wurde [1]. Die Patienten zeigen ein akutes Auftreten von Trommelschlegelfingern, oft einen für die sJIA eher untypischen juckenden Hautausschlag, eine Eosinophilie im peripheren Blut und ein gehäuftes Auftreten von anaphylaktoiden Reaktionen auf Tocilizumab sowie diffuse Bauchschmerzen. Die 5-Jahresüberlebensrate ist mit 42 % gering. Bezüglich der Genese scheint diese Form der PAP vor allem bei sJIA-Patienten, die einen frühen Krankheitsbeginn hatten und mit IL-1- oder IL-6-Blockern behandelt werden, aufzutreten. Andererseits zeigt die überwiegende Mehrheit der so behandelten sJIA-Patienten keine PAP. Auch das Ausmaß der Krankheitsaktivität scheint zwischen sJIA-PAP-Patienten und sJIA-Kontrollgruppen nicht signifikant unterschiedlich zu sein. Eine mögliche Erklärung liegt in der Tatsache, dass z. B. IL-1 die GM-CSF-Spiegel und Makrophagenfunktion in der Lunge reguliert und bis zum Alter von 4 Jahren auch eine Rolle in der Lungenreifung spielt. Unter einer medikamentösen Blockade von IL-1 kommt es dann bei manchen Patienten möglicherweise im Rahmen eines weiteren Triggers wie einer Infektion zu einer persistierenden Makrophagendysfunktion und einer sekundären PAP.

## Zytokin-Diagnostik

Angesichts der möglichen Rolle von IL-1- und IL-6-blockierenden Medikamenten bei der Entstehung der PAP wird die Notwendigkeit diskutiert, diese Medikamente beim Auftreten der PAP zu stoppen. Allerdings schien dies bei unserer Patientin angesichts der schwer zu kontrollierenden Krankheitsaktivität unmöglich. Stattdessen wurde der Fokus auf eine erweiterte Zytokindiagnostik gerichtet, um mögliche weitere hochregulierte Signalwege zu identifizieren, die dann spezifisch blockiert werden könnten. Bei der Patientin zeigten sich neben den deutlich erhöhten IL-18-Spiegeln auch deutlich erhöhte Interferon-gamma-Werte (Interferon-II-Signalweg) sowie ein erhöhter Interferon-Score und damit eine Aktivierung von Interferon-I-Signalwegen. Diese Kombination von stark erhöhten Interleukin-Spiegeln mit einer Aktivierung von Interferon-I- und -II-Signalwegen, MAS und PAP ist unter Einschluss unserer Patientin als mögliche neuartige autoinflammatorische Erkrankung IL-18/PAP/MAS-Syndrom publiziert [6]. Ohne den Nachweis einer spezifischen genetischen Mutation bei den bisher beschriebenen Patienten ist es allerdings fraglich, ob es sich wirklich um eine eigenständige autoinflammatorische Erkrankung handelt, und die weitere Behandlung erfolgte weiterhin unter der Diagnose einer sJIA mit MAS und PAP.

## Experimentelle Behandlungsansätze

### IL-18-Blockade

Angesichts der deutlich erhöhten IL-18-Werte wurde die Patientin in eine Studie mit einem IL-18-Bindungsprotein, Tadekinig alfa, eingeschlossen, das diesen Signalweg blockiert. Leider zeigte sie in der initialen doppelblinden Studienphase ein deutliches Aufflammen der Krankheitsaktivität und konnte wegen eines Protokollverstößes nicht in die Verum-Behandlungsphase überführt werden. Aus statistischen Gründen war keine Entblindung möglich und es

ist nicht klar, ob sie jemals mit dem Verum behandelt wurde. Eine Behandlung mit Tadekinig alfa im Rahmen eines Heilversuches hat der Hersteller trotz wiederholter Anträge abgelehnt.

### JAK-Inhibition

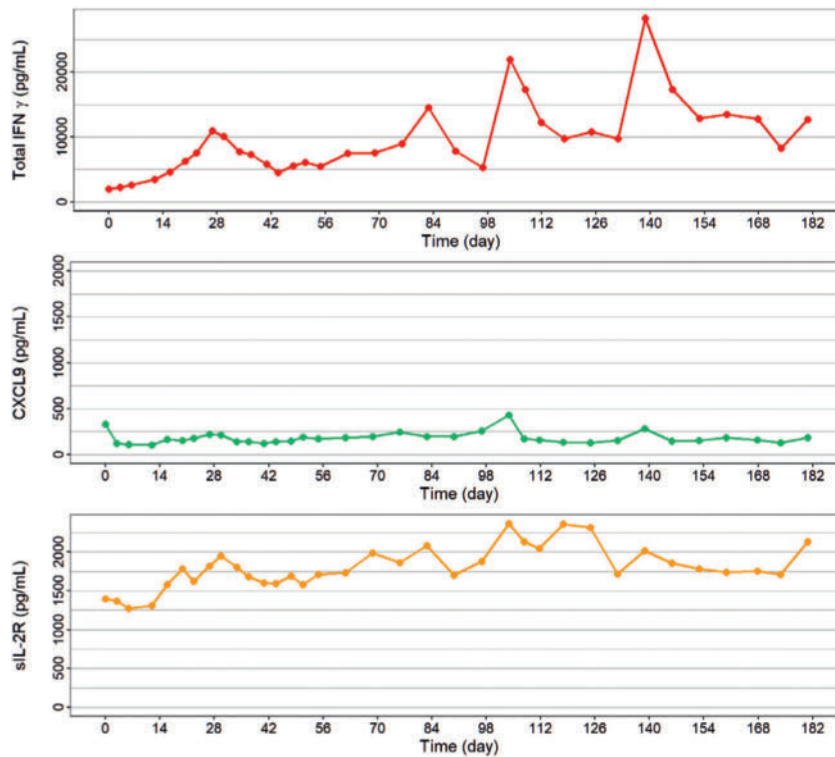
Angesichts verschiedener aktivierter Zytokinsignalwege einschließlich Interferon I und II wurde als nächster Behandlungsansatz die zusätzliche Gabe eines JAK-Inhibitors in Erwägung gezogen. Diese Medikamentenklasse ist durch die pleiotrope Wirkung auf verschiedene Zytokine einschließlich der Interferone gekennzeichnet [7]. Es liegen mittlerweile mehrere Fallberichte zur erfolgreichen Behandlung von MAS/HLH vor und auch die erfolgreiche Regression einer PAP im Rahmen einer sJIA unter Ruxolitinib ist beschrieben [8]. Es ist bisher nicht geklärt, ob bestimmte JAK-Inhibitoren in diesem therapeutischen Setting bevorzugt werden sollten. In unserem Fall wurde Tofacitinib zusätzlich zu Canakinumab eingesetzt. Die Dosierung wurde im Verlauf verdoppelt auf 0,4 mg/kg/Tag und trotzdem zeigte die Patientin kein Ansprechen mit weiterhin erhöhten Ferritin-Werten, Zytopenien und einem Fortschreiten der Lungenerkrankung mit Sauerstoffbedürftigkeit tags und nachts.

### Interferon-gamma-Blockade

Als letzter therapeutischer Versuch wurde daraufhin eine direkte Interferon-gamma-Blockade mit dem monoklonalen Interferon-gamma-Antikörper Emapalumab versucht. Das Medikament wurde von der Firma im Rahmen eines Heilversuches kostenlos zur Verfügung gestellt, ist aber z. B. in den USA von der FDA zur Behandlung der HLH zugelassen. Es ist mit sehr hohen Kosten verbunden und wird typischerweise 1- bis 2-mal pro Woche intravenös verabreicht. Dabei ist die Behandlungsdauer normalerweise recht begrenzt und es wird entweder eingesetzt, um eine temporäre starke Makrophagenaktivierung z. B. nach einer Infektion zu beruhigen oder aber um die Situation bis zu einer Stammzelltransplantation zu stabilisieren. In unserem Fall gelang es initial, die Krankheitsaktivität deutlich zu beruhigen, was sich auch in deutlich normalisierten Interferon-gamma-Spiegeln zeigte. Allerdings kam es immer wieder zu Durchbrüchen der Erkrankungsaktivität und erhöhten Interferon-gamma-Spiegeln trotz wiederholter Dosisanpassung von Emapalumab bis zu 10 mg/kg/Dosis einmal wöchentlich (► **Abb. 4**). Die Progredienz der Lungenerkrankung war verlangsamt, in der subjektiven Analyse war das Fortschreiten in den CT-Kontrollen langsamer, der O<sub>2</sub>-Bedarf, die Ergebnisse im „6-Minuten-Gehtest“ und die FEV<sub>1</sub> stabil, aber es kam andererseits zu keiner Verbesserung und wie erwähnt auch nicht zu einer Remission der Erkrankung an sich.

## Ethische Erwägungen

Angesichts wiederholter experimenteller Therapieversuche bei unserer Patientin ist es wichtig, ethische Grundsätze zu betrachten, die bei solchen Entscheidungen zur Anwendung kommen sollten. Es gilt zu vermeiden, dass Therapien eingesetzt werden, die keine realistische Chance auf eine Verbesserung der Situation des Patienten mehr haben. Patient\*innen werden dann sinnlos belastenden Therapiemodalitäten ausgesetzt, ihnen und ihren Familien werden falsche Hoffnungen gemacht, das Behandlungsteam gerät angesichts der Ausichtslosigkeit der Bemühungen unter emotionalen Stress und auch das Gesundheitswesen wird unnötig mit erheblichen Kosten belastet.



► **Abb. 4** Zytokinlevel unter der Behandlung mit Emapalumab.

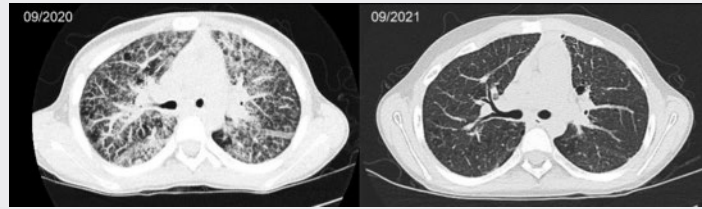
Weiss et al. haben diese Situation in einer Publikation mit dem Titel „From Longshot to Fantasy“ beschrieben [9]. Dabei werden verschiedene Stadien der Behandlung eines Patienten in einem spezialisierten Zentrum beschrieben. In Phase 1 werden Therapieformen erwogen, die bei einer komplizierten Erkrankung eine gewisse Chance auf Heilung bieten, aber keine Garantie. Ebenso könnte in dieser Phase bereits ein palliativer Therapieansatz diskutiert werden. In Phase 2 wird diese Therapie dann angewandt und der Ausgang kann Heilung, Tod oder ein Fortbestehen der Erkrankung sein. In Phase 3 werden dann weitere Optionen diskutiert, deren Chance auf Heilung geringer als in Phase 2 aber dennoch möglich ist. Wenn diese dann auch scheitern und keine Heilung erzielt wird, Patient/Patientin aber überlebt, besteht die Gefahr, in Phase 4 zu geraten. In dieser Phase werden weiter therapeutische Anstrengungen unternommen, obwohl keinerlei Chance auf Heilung mehr besteht (Fantasy). Damit ist das Stadium erreicht, in der die Familie vielleicht noch an Heilung glaubt, aber das Behandlungsteam innerlich aufgegeben hat.

Die Autoren lehnen experimentelle Therapieverfahren nicht grundsätzlich ab. Einige sehr kranke Kinder werden geheilt, was solche Ansätze medizinisch und ethisch rechtfertigt, trotz der potenziellen Kosten. Manchmal geben solche Optionen auch etwas mehr Zeit, um sich auf den Tod vorzubereiten. Es kann psychologische Vorteile bieten, wenn man das Gefühl hat, alles versucht zu haben. Andererseits besteht die Gefahr, schmerzhaftes, invasive Verfahren ohne Nutzen für die Patient\*innen anzuwenden, die diese auch nicht immer verstehen können (Alter des Kindes, Komplexität). Unrealistische Erwartungen und Hoffnungen können die Vorbereitung auf den Tod des Kindes behindern und erzeugen ein moralisches Dilemma für das Behandlungsteam.

Um also zu vermeiden, in das Phantasiestadium zu geraten, schlagen die Autoren folgende Maßnahmen in den verschiedenen Stadien vor:

- Phase 1: Eine ehrliche Kommunikation zu Beginn, dass es sich um einen Heilversuch handelt
  - Definition von klinischen Zielen, die eine Beurteilung des Behandlungserfolges erlauben
  - Mögliche palliative Ansätze sollten gleichzeitig mit kurativen Optionen diskutiert werden
- Phase 2: Regelmäßige Treffen mit der Familie zur Überprüfung der Behandlungsziele
  - Regelmäßige multidisziplinäre Teammeetings zur Überprüfung der Ziele
  - Teammitglieder müssen Bedenken und moralische Dilemmas offen ansprechen können
- Phase 3: Kommunikation mit der Familie, wenn die Wahrscheinlichkeit der Heilung gering wird
  - Erklärung der Änderung unter Bezugnahme auf die zuvor definierten klinischen Ziele
- Phase 4: Sofortige Information der Familie, wenn die Ziele nicht mehr erreichbar erscheinen
  - Modifikation der Behandlungsziele mit der Familie angesichts der neuen Situation

Im Falle unserer Patientin erfolgten Gespräche mit der Familie zusammen mit dem Palliativteam und der Bioethikerin der Klinik bei jedem der experimentelleren Behandlungsschritte und die Option der Palliativbehandlung wurde diskutiert. Die Familie hat sich allerdings jeweils entschlossen, die weiteren Therapieschritte zu



► **Abb. 5 CT** Lunge zu Beginn der Stammzelltransplantation (links) und ein Jahr danach (rechts).

gehen, und dies schloss auch den letzten Therapieschritt, die allogene Stammzelltransplantation, mit ein. Die Entscheidung hierzu erfolgte angesichts der Unmöglichkeit, mit den bisherigen therapeutischen Ansätzen eine Remission der Erkrankung zu erreichen. Die Patientin war durch die andauernde Erkrankungsaktivität und die klinischen Manifestationen einschließlich Rezidiven der Arthritis stark belastet. Die körperliche Leistungsfähigkeit war durch die fortgeschrittene Lungenerkrankung und den Sauerstoffbedarf stark eingeschränkt. Ein weiteres Fortschreiten der Lungenerkrankung war zu erwarten, was dann neben den klinischen Folgen auch eine Transplantation endgültig unmöglich gemacht hätte.

## Allogene Stammzelltransplantation

Im September 2020 wurde bei der Patientin eine allogene Stammzelltransplantation durchgeführt. Die Interleukin-1-Blockade wurde zu Beginn der Konditionierung abgesetzt, die Interferon-Blockade mit Emapalumab allerdings in die Transplantationsphase hinein fortgesetzt. Es kam zu keinen nennenswerten Infektionen trotz der massiv vorgeschädigten Lunge, allerdings zu einer verzögerten Erholung der Zelllinien und einer deutlichen GvHD mit pulmonalen Symptomen, aber auch deutlichen Hauterscheinungen. Die GvHD kam unter der Behandlung mit dem JAK-Inhibitor Ruxolitinib zur Ruhe und die Patientin ist jetzt, 1 Jahr nach der Transplantation, weiter mit Ruxolitinib behandelt, aber klinisch in Remission. Die Erholung der Lunge ist dramatisch (► **Abb. 5**), dennoch hat die Patientin weiterhin geringfügigen Sauerstoffbedarf, vor allem nachts. Ob sich hier eine weitere Erholung einstellt, ist insbesondere von der Frage abhängig, inwieweit die noch bestehenden Lungenveränderungen reversibel sein werden, oder ob es sich hier um chronisch fibrotische Veränderungen handelt.

## Diskussion/Schlussfolgerungen

Die Betreuung komplexer Patient\*innen bedarf eines starken interdisziplinären Teams und idealerweise der Einbindung von Psycholog\*innen, dem Palliativteam und, wenn vorhanden, auch klinisch tätiger Bioethiker\*innen. Wichtig sind gemeinsame Entscheidungsprozesse mit der Familie und den Patient\*innen. Die Aufnahme in Fallserien/Register ist unbedingt zu erwägen. Dies kann den Patient\*innen, aber auch dem allgemeinen Verständnis bzgl. der Erkrankung helfen.

Eine Patient\*innenklassifizierung basierend auf molekularer Charakterisierung wird zunehmen und kann die Behandlungsauswahl beeinflussen, ist aber möglicherweise nicht immer erfolgreich. Die Versuche molekularer Charakterisierung stehen im klinischen Alltag

noch am Anfang. Mögliche genetische/molekulare Veränderungen auf Gewebeebene werden mit den gegenwärtigen Methoden nicht immer erfasst. Im Rahmen der Diskussion um die mögliche Rolle von IL-1- und IL-6-Blockern bei der Entstehung der PAP im Rahmen der sJIA wird deutlich, dass therapeutische Eingriffe in Zytokinwege zu unerwünschten Veränderungen auf Gewebeebene (Makrophagen-dysfunktion) führen könnten und möglicherweise bei einigen Patient\*innen Komplikationen verursachen. Abschließend geklärt ist dies jedoch nicht. Bei der großen Mehrheit der Patient\*innen treten keine Komplikationen auf und diese Medikamente stellen weiterhin einen wichtigen Baustein in der Therapie von sJIA und MAS/HLH dar.

## Interessenkonflikt

Der Autor gibt an, dass kein Interessenkonflikt besteht.

## Literatur

- [1] Saper VE, Chen G, Deutsch GH et al.; Childhood Arthritis and Rheumatology Research Alliance Registry Investigators. Emergent high fatality lung disease in systemic juvenile arthritis. *Ann Rheum Dis*.2019; 78: 1722–1731
- [2] Rolfes E, Kallinich T. Lungenbeteiligung bei der systemischen juvenilen Arthritis. *arthritis + rheuma* 2021; 41: 208–213
- [3] Ravelli A, Minoia F, Davi S et al. 2016 Classification Criteria for Macrophage Activation Syndrome Complicating Systemic Juvenile Idiopathic Arthritis: A European League Against Rheumatism/American College of Rheumatology/Paediatric Rheumatology International Trials Organisation Collaborative Initiative. *Arthritis & Rheumatology* 2016; 68: 566–576
- [4] Canna SW, de Jesus AA, Gouni S et al. An activating NLRC4 inflammasome mutation causes autoinflammation with recurrent macrophage activation syndrome. *Nat Genet* 2014, 46: 1140–1146
- [5] Jouneau S, Ménard C, Lederlin M. Pulmonary alveolar proteinosis. *Respirology* 2020; 25: 816–826
- [6] de Jesus AA, Hou Y, Brooks S et al. Distinct interferon signatures and cytokine patterns define additional systemic autoinflammatory diseases. *J Clin Invest*. 2020, 130: 1669–1682
- [7] Kühn A, Horneff G. Januskinase-Inhibitoren in der Kinderrheumatologie. *arthritis + rheuma* 2021; 41: 137–147
- [8] Bader-Meunier B, Hadchouel A, Berteloot L et al. Effectiveness and safety of ruxolitinib for the treatment of refractory systemic idiopathic juvenile arthritis like associated with interstitial lung disease : a case report. *Ann Rheum Dis* 2020 Feb 13; [annrheumdis-2020-216983](https://doi.org/10.1136/annrheumdis-2020-216983).
- [9] Weiss EM, Fiester A. From “Longshot” to “Fantasy”: Obligations to Pediatric Patients and Families When Last-Ditch Medical Efforts Fail. *Am J Bioeth* 2018; 18: 3–11