

Die Arthroskopie des oberen Sprunggelenkes – Möglichkeiten und Grenzen

Arthroscopy of the Ankle Joint: Opportunities and Limitations

Autor

Ralph Gaulke

Institut

Sektion Obere Extremität, Fuß- und Rheumachirurgie, Klinik für Unfallchirurgie, Medizinische Hochschule Hannover, Hannover, Germany

Schlüsselwörter

Arthroskopie, oberes Sprunggelenk, rheumatoide Arthritis, OSG-Arthrodesse, Synovialektomie OSG

Key words

arthroscopy, ankle joint, rheumatoid arthritis, ankle fusion, synovectomy

online publiziert 11.05.2022

Bibliografie

Akt Rheumatol 2022; 47: 201–207

DOI 10.1055/a-1794-5300

ISSN 0341-051X

© 2022. Thieme. All rights reserved.

Georg Thieme Verlag, Rüdigerstraße 14, 70469 Stuttgart, Germany

Korrespondenzadresse

Prof. Ralph Gaulke

Medizinische Hochschule Hannover

Sektion Obere Extremität, Fuß- und Rheumachirurgie

Klinik für Unfallchirurgie

Carl-Neuberg-Str. 1

30625 Hannover

Germany

Gaulke.Ralph@mh-hannover.de

ZUSAMMENFASSUNG

Die Arthroskopie des oberen Sprunggelenkes hat, aufgrund der kleinen Zugänge und der guten Übersichtlichkeit sämtlicher Gelenkkompartimente in Bezug auf die Synovialektomie, die Entfernung von Schleimhautfalten, insbesondere unter der Syndesmose, aber auch bei der dorsalen Synovialektomie, die offenen Verfahren weitgehend abgelöst. Neben der totalen Synovialektomie über Zugänge von dorsal und ventral ist es möglich, Osteophyten abzutragen und dadurch die Gelenkbeweglichkeit zu verbessern. Darüber hinaus können freie Gelenkkörper entfernt und Knorpelläsionen geglättet werden. Auch die arthroskopisch assistierte perkutane Schraubenarthrodesse entwickelt sich zunehmend zu einem Standardverfahren in der Therapie des rheumatischen und degenerativ veränderten oberen Sprunggelenkes. Ist eine Tenosynovialektomie erforderlich, so wird auch das Gelenk offen therapiert, da das arthroskopische Vorgehen dann kaum Vorteile bietet.

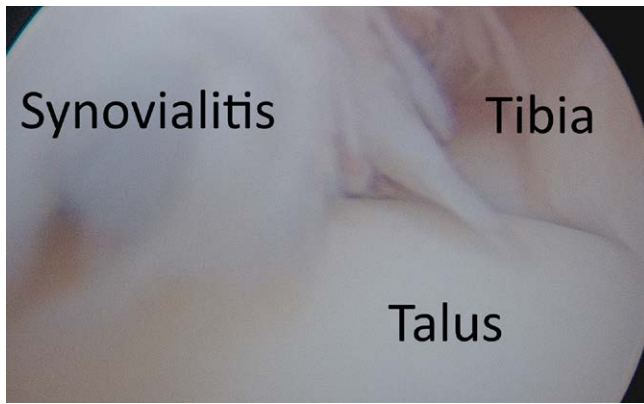
ABSTRACT

Ankle arthroscopy is a state-of-the-art procedure for total synovectomy, resection of osteophytes and minimally invasive ankle fusion because of the lower surgical trauma and lower complication rates. The removal of loose bodies and cartilage debridement can also be performed via arthroscopic surgery. Whenever tenosynovectomy is needed, open surgery of the ankle joint will be preferred due to the wide approaches used for soft tissue procedures.

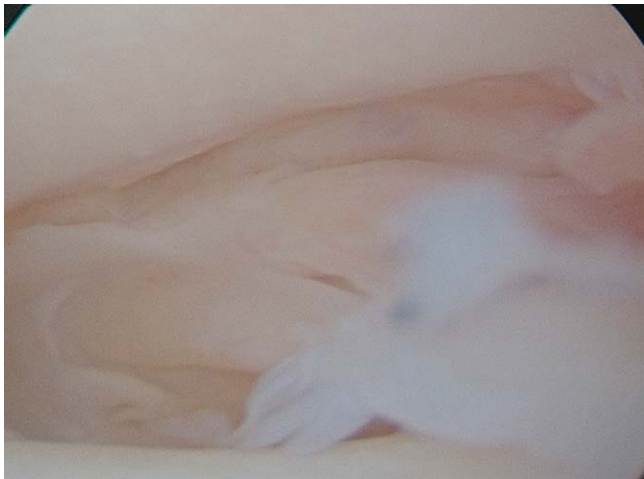Einleitung

Die Synovialektomie ist auch heute noch das Standardverfahren bei der Mon- und Oligoarthritis, um die Entzündung des Gelenkes zu beruhigen. Nach dem Kniegelenk treten im oberen Sprunggelenk mit am häufigsten Monarthritiden auf. Bestehen diese unter wirksamer Basistherapie, so sprechen wir vom „rebellischen Gelenk“ (► **Abb. 1**). Gelingt es im Rahmen einer Synovialektomie und anschließender Radiosynoviorthese die Arthritis zu beruhigen, so besteht eine gute Chance, dass die Basistherapie dann auch an die-

sem Gelenk greift und der Gelenkdestruktion langfristig entgegenwirken kann. Wie bei der septischen Arthritis muss auch bei den entzündlich-rheumatischen Erkrankungen die Synovialektomie radikal, d. h. nicht nur ventral sondern auch dorsal, durchgeführt werden, um einem Rezidiv vorzubeugen (► **Abb. 2**). Bei sehr weichen Gelenken kann von ventral mit einem biegsamen Vapor unter direkter arthroskopischer Sicht die Synovialektomie total durchgeführt werden. Gelingt dies nicht, so ist es erforderlich, über einen zusätzlichen dorsomedialen Zugang die Synovialektomie

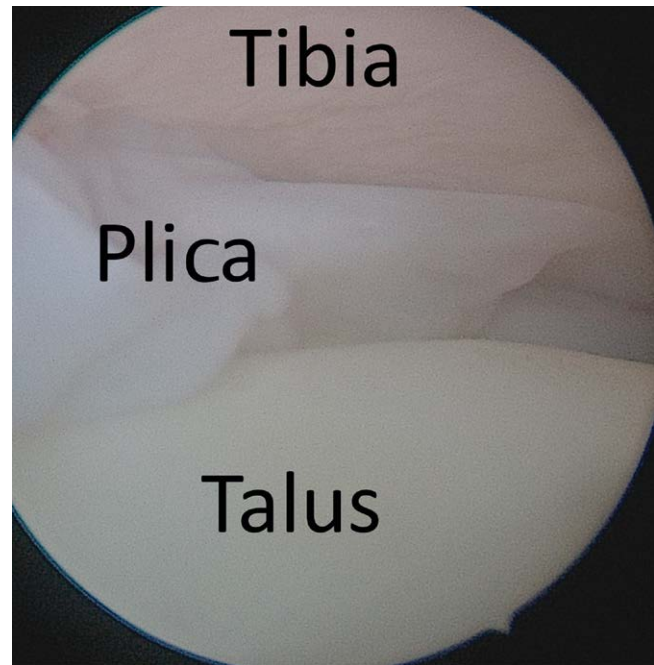


► **Abb. 1** Blick von anterolateral in ein linkes OSG: Grobzottige, narbig durchsetzte Synovialitis im ventralen OSG.



► **Abb. 2** Blick auf die grobzottige Synovialitis im dorsalen Rezessus, die synovialen Falten interponieren dorsal zwischen Tibia (oben) und Talus (unten).

unter Sicht radikal durchzuführen. Die häufige Plica synovialis unter der Syndesmo (► **Abb. 3**), welche mit der lateralen Talussehne korrespondiert, sollte gezielt aufgesucht und entfernt werden, da diese häufig für laterale Sprunggelenkschmerzen verantwortlich ist. Besteht bereits eine beginnende Arthrose kann die Entfernung der Osteophyten, welche die Beweglichkeit behindern, unter arthroscopischer Sicht mit dem Meißel erfolgen. Die Fragmente werden dann mit der Faszange aus dem Gelenk entfernt [1, 2]. Die arthroscopische Arthrodese des oberen Sprunggelenkes ist ein sehr elegantes Verfahren, welches es ermöglicht, über minimal invasive Zugänge die Gelenkflächen zu resezieren und aufeinander zu stellen [3, 4]. Die Osteosynthese erfolgt dann durch perkutan eingebrachte kanülierte Schrauben. Diese haben den Vorteil, dass zunächst die Führungsdrähte eingebracht und genau positioniert werden können, bevor dann die endgültigen Schraubenlöcher gebohrt und die Schrauben eingebracht werden. Hierdurch wird eine Schwächung des Knochens durch mehrmaliges Bohren von Schraubenkanälen vermieden. Die arthroscopischen Techniken sind

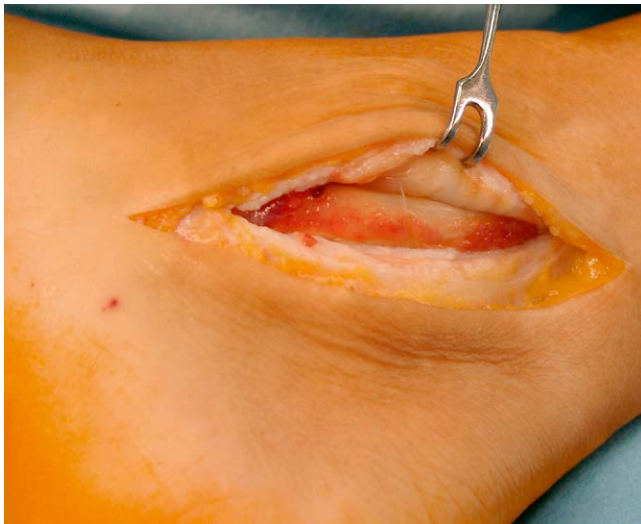


► **Abb. 3** Blick von anteromedial auf die Plica synovialis (links) unter der fibulotibialen Syndesmo. Geradeaus ist der laterale Anteil des dorsalen Rezessus sichtbar. II° Chondromalazie der distalen Tibiagelenkfläche (oben).

immer dann angezeigt, wenn lediglich das Gelenk von der Synovialitis betroffen ist [5, 6]. Sind die retromalleolären Sehnenansätze mitbetroffen und bedürfen der Synovialektomie, so hat sich die offene Entfernung der dorsalen Gelenkinnenhaut im Rahmen der Tenosynovialektomie bewährt, da diese dann keine zusätzliche Zugangsmorbidität beinhaltet [7].

Indikation zur arthroscopischen und offenen Therapie des oberen Sprunggelenkes

Die Indikation zum arthroscopischen gelenkerhaltenden Vorgehen besteht, solange der zentrale Knorpel noch erhalten ist. Liegen keine Gelenkschäden vor, sprechen wir von einer Frühsynovialektomie, welche mit besseren Ergebnissen einhergeht, als die Spätsynovialektomie bei bereits bestehenden Gelenkschäden. Bei entzündlich rheumatischen Erkrankungen kann eine Spätsynovialektomie in Einzelfällen auch bei fehlendem Knorpel aber erhaltener Gelenkkontur und guter Beweglichkeit versucht werden. Der Patient muss aber darüber aufgeklärt werden, dass es sich hierbei lediglich um einen Erhaltungsversuch handelt, um den Schmerz der Entzündung zu nehmen und die Beweglichkeit zu erhalten. Solange die periartikulären Sehnenansätze nicht entzündet sind, erfolgt der Gelenkeingriff rein arthroscopisch [7]. Ist eine Entfernung der Sehnenansätze indiziert, so sind die Standardzugänge zur Tibialis posterior-Sehne hinter dem Innenknöchel (► **Abb. 4**) und zu den Peronealsehnen dorsal des Außenknöchels. Die Tibialis anterior-Sehne wird von ventral synovialektomiert. Zu beachten ist hierbei, dass insbesondere der ventrale Zugang zu postoperativen Wundheilungsstörungen neigt, da die Haut hier bei der Extension und Flexion im oberen Sprunggelenk deutlich größeren Scher- und



► **Abb. 4** Die verdickte Tibialis posterior-Sehnenscheide ist eröffnet, die Sehne von synovialitischem Pannus bedeckt. Über diesen Zugang werden auch die Extensor digitorum longus- und die Flexor hallucis longus-Sehnenscheide und das OSG von dorsal offen synovialektomiert.

Zugkräften ausgesetzt ist, als die Haut hinter den Knöcheln. Aus diesem Grunde empfiehlt es sich, hier einen geschwungenen Zugang zu verwenden, da bei geradem ventralen Zugang eine postoperative Narbenkontraktur die Plantarflexion im oberen Sprunggelenk behindern kann. Das Retinaculum extensorum wird sorgsam dargestellt, Z-förmig eröffnet und beim Wundverschluss wieder rekonstruiert, um einen Bogensehneneffekt durch das Vorspringen der Tibialis anterior-Sehne bei der Sprunggelenkextension zu verhindern. Unter der modernen Basistherapie kommt es heutzutage jedoch deutlich häufiger vor, dass nur das Gelenk betroffen ist und die Sehnenscheiden keine wesentliche, operationsbedürftige Synovialitis tragen. Aus diesem Grunde gewinnen die arthroskopischen Operationstechniken am oberen Sprunggelenk zunehmend auch beim Rheumatiker an Bedeutung. Für die arthroskopisch assistierte perkutane Arthrodesse gilt sinngemäß die gleiche Indikation [7, 8]. Die Domäne der arthroskopischen OSG-Arthrodesse sind geschädigte nicht erhaltungsfähige Gelenke ohne Fehlstellungen und knöcherner Defekte. Grobe Fehlstellungen sollten sehr erfahrenen Operateure vorbehalten bleiben. Die Schwelle zur intraoperativen Konversion vom arthroskopischen zum offenen Verfahren sollte niedrig sei.

Operationstechnik der Arthroskopie am oberen Sprunggelenk

Nach Füllung des oberen Sprunggelenkes mit Ringerlösung erfolgt der anterolaterale Zugang auf Höhe des tibiotalaren Gelenkspaltes zwischen der Vorderkante des Außenknöchels und dem Nervus peroneus superficialis, welcher bei schlanken Patienten durch die Haut gut sicht- und tastbar ist. Ist aufgrund einer dickeren Subkutanschicht der Nerv nicht eindeutig identifizierbar, so wird an der Vorderkante des Außenknöchels entlang präpariert und der Nerv auf diese Art geschont. Nach der Hautinzision erfolgt die stumpfe Präparation durch die Kapsel. Dabei wird das OSG in maximaler Exten-

sion gehalten, um den talaren Knorpel vor iatrogenen Schäden zu schützen. Danach wird die Optik in das Gelenk eingebracht. Bei nicht voroperierten Gelenken ist die Übersicht im ventralen Kompartiment meistens gut, sie kann lediglich durch massive Synovialzottenhypertrophie, den sogenannten Pannus, und Fibrinflocken erschwert sein. Unter Sicht wird dann das Gelenk mit einer weiteren Kanüle von anteromedial auf Höhe der Vorderkante der Innenknöchelbasis punktiert. Die korrekte Lage der Nadel wird durch die Optik von der Gelenkseite aus kontrolliert. Auch hier wird die Haut inzidiert und stumpf durch die Kapsel eingegangen. Es erfolgt nun zunächst mit einer Faszszange die Entnahme einer ausgedehnten Synovialisprobe. Die Synovialitis wird histologisch sowohl zur Frage der Aktivität der Entzündung durch Bestimmung des Synovialitis-Scores nach Krenn, als auch auf Kristalle untersucht. Hierbei ist zu beachten, dass die Probe für die Kristalluntersuchung als Schnellschnittuntersuchung ohne Flüssigkeitszugabe erfolgt, da sonst die Gefahr besteht, dass die Kristalle sich in der Flüssigkeit auflösen. Unter dem Polarisationsmikroskop kann dann sicher zwischen den nadelförmigen Urat-Kristallen und den rhomboiden Kalziumpyrophosphatkristallen unterschieden werden. Der mikroskopische Kristallnachweis kann auch gelingen, wenn die Kristalle unter der Arthroskopie makroskopisch nicht sichtbar sind. Sind Kristalle sichtbar, so sollte aus diesem Bereich die Probe entnommen werden, um deren Nachweis und Differenzierung zu erleichtern. Danach erfolgt mit dem Vapor die arthroskopische totale Synovialektomie unter Erhalt der ventralen Gelenkkapsel. Bei sehr ausgedehnten Befunden kann die Operationszeit durch die Verwendung eines aggressiven Shavers mit anschließender Blutstillung mittels Vapor verkürzt werden. Die Synovialektomie wird ventral am Talushals bis zum Ansatz der Kapsel durchgeführt. Auch im medialen und lateralen Rezessus wird bis unter den Innen- und Außenknöchel die Synovialitis komplett entfernt. Liegen ventrale Osteophyten an der Tibia und am Talus vor, so werden diese mit dem Meißel gelöst und in kleinen Fragmenten mit der Faszszange durch die Arthroskopiezugänge entfernt. Nach Entfernen der Osteophyten ist es in der Regel möglich, mit einem kräftigen Elevatorium zwischen die Gelenkflächen der distalen Tibia und des Talus einzugehen und diese auseinander zu drängen. Die Optik wird vorsichtig zwischen den Gelenkflächen bis zum dorsalen Rezessus vorgeschoben. Dorsal zeigen sich häufig große Schleimhautfalten, welche zwischen Talus und Tibia interponieren (► **Abb. 2**). Des Weiteren kann unter Sicht nach Entfernen des Elevatoriums und Einbringen eines Tasthakens die Knorpelbeschaffenheit an der distalen Tibia und am Talus genauer untersucht werden. Zu unterscheiden ist hier zwischen einer Eindellbarkeit des Knorpels (I° Chondromalazie), oberflächlichen Knorpelläsionen, wobei der Tasthaken den Knochen nicht erreichen (II° Chondromalazie), tiefen Knorpelläsionen, welche häufig mit einer Knorpelausdünnung einhergehen und bei denen der Knochen mit dem Tasthaken erreicht wird (III° Chondromalazie), sowie dem kompletten Fehlen des Knorpels mit freiliegendem Knochen, der IV° Chondromalazie. Auch eine Chondrolyse, das Ablösen des intakten Knorpels vom Knochen, kann durch die Tasthakenuntersuchung sicher festgestellt werden, da der Knorpel, der als Blase vom Knochen absteht, heruntergedrückt werden kann. Die Plica unter der Syndesmose kann am besten mit der Optik vom anteromedialen Zugang dargestellt werden. Über den anterolateralen Zugang wird dann der Vapor eingeführt und die Plica total entfernt.

Korrespondierend findet sich häufig eine Knorpelerweichung oder Chondrolyse der lateralen Talusschulter (► **Abb. 3**). Mit dem Vapor kann zwischen Talus und Tibia nach dorsal eingegangen und eine partielle Synovialektomie durchgeführt werden. Durch Biegung des Shavers kann es bisweilen gelingen, die Synovialektomie von ventral komplett durchzuführen. Gelingt dies nicht, so wird unter Sicht mit der Optik von ventral direkt hinter dem Innenknöchel auf Höhe des Gelenkspaltes zwischen dem Innenknöchel und der Tibialis posterior-Sehne stumpf eingegangen und der Vapor eingebracht. Nun kann die Synovialitis tangential von dorsomedial, unter Sicht von ventral, komplett entfernt werden (► **Abb. 5**). Partiiell kann hier auch die Sehnenscheide des Flexor hallucis longus, welche häufig mit dem Gelenk in Verbindung steht, synovialektomiert werden. Lässt sich das OSG nach der Synovialektomie und Osteophytenresektion passiv nicht strecken, so wird auch die dorsale Kapsel mit dem Vapor reseziert. Verbleibt dann immer noch ein Streckdefizit, sind extraartikuläre Verfahren, wie die Fasziotomie der Mm. gastrocnemici nach Vulpius oder Strayer indiziert. Die Indikation zur Achillessehnenverlängerung sollte beim Rheumatiker sehr zurückhaltend gestellt werden, da diese mit einer Kraftminderung einher geht. Besteht ein symptomatisches Os trigonum, ein akzessorischer Knochen dorsal des Talus, so kann auch dieses über den dorsomedialen Zugang in kleinen Fragmenten sukzessiv komplett entfernt werden. Sorgsam ist beim dorsomedialen Zugang darauf zu achten, dass die Sehne dorsal der Instrumente und somit vor dem Nervengefäßbündel der Arteria und des Nervus tibialis posterior liegt, damit es nicht zu Nerven- und Gefäßverletzungen kommt. Auch bei sorgsamer Präparation kann es gelegentlich zu postoperativen Vernarbungen im Tarsaltunnel mit Kompres-

sionen des Nervus tibialis posterior kommen. Die Symptome der Nervenkompression entstehen häufig erst Wochen bis Monate nach der Operation. Sollten diese Beschwerden sich unter konservativer Therapie nicht bessern, so ist sekundär die Spaltung des Tarsaltunnels, ggf. mit Neurolyse, indiziert. Nach der Synovialektomie und Entfernung von Osteophyten sollte eine Röntgenkontrolle des oberen Sprunggelenkes in zwei Ebenen erfolgen, um evtl. verbliebene Fragmente zu lokalisieren und zu entfernen. Insbesondere subkutan in den Zugängen verbliebene Knochenfragmente können durch Schuhdruck zu Beschwerden führen.

Nachbehandlung nach arthroskopischer Synovialektomie am oberen Sprunggelenk

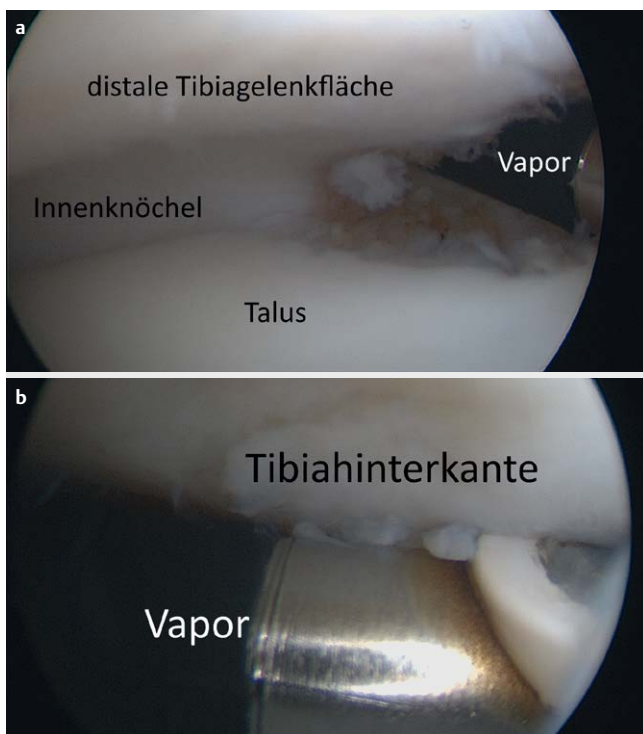
In unseren Händen hat sich die 15 kg-Teilbelastung bewährt, bis die Wunden komplett trocken sind, um zum einen die Wundtrockenheit schneller zu erlangen und zum anderen die Gefahr von Infektionen des oberen Sprunggelenkes, welches relativ nah unter der Haut liegt, zu vermeiden [8]. Die Hautfäden sollten frühestens nach 16 Tagen gezogen werden. Sobald die Wunden trocken sind, kann bereits die schmerzadaptierte Steigerung zur Vollbelastung erfolgen. Die frühzeitige Beübung der Sprunggelenkextension ist, insbesondere wenn präoperativ ein Extensionsdefizit aufgrund osteophytärer Randanbauten vorlag, essenziell für den langfristigen Erfolg. Häufig besteht eine Verkürzung der Wadenmuskulatur, welche durch konsequente Übungen aufgedehnt werden sollte, um die Extension zu verbessern, damit sich nicht erneut Osteophyten bilden, welche dann ihrerseits die Beweglichkeit wieder einschränken [9]. Bewegungsübungen sollten lebenslang durchgeführt werden, um die Extension zu erhalten.

Indikation zur Arthrodese des oberen Sprunggelenkes

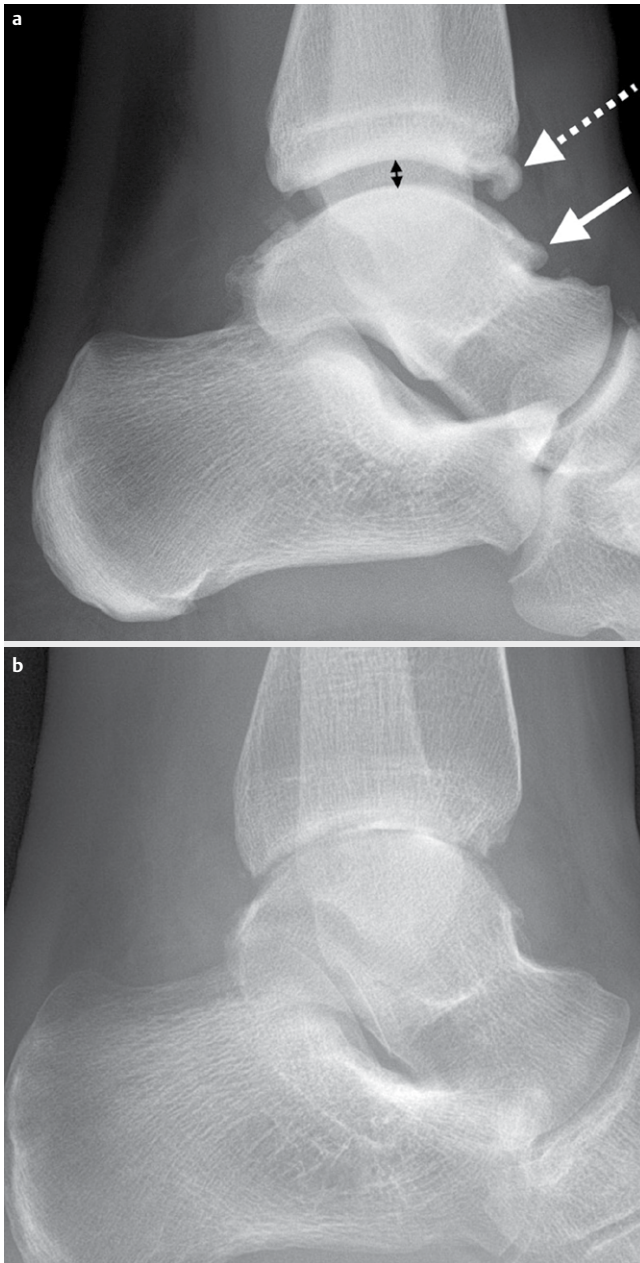
Die Indikation zur Arthrodese des oberen Sprunggelenkes besteht dann, wenn auch die zentralen Knorpelflächen zerstört sind (► **Abb. 6**) [10]. Die Resektion der Gelenkflächen erfolgt arthroskopisch kontrolliert unter Oberschenkelblutleere bis vitale Spongiosa erreicht wird. In unseren Händen hat sich bewährt, hier mit einer konventionellen Kugelfräse zu arbeiten. Diese hat gegenüber der Kugelfräse des Shavers den Vorteil, dass kein Gewebeschutz das Erreichen der Resektionsfläche durch die Kugel behindert. Es empfiehlt sich beim Erlernen der arthroskopischen Technik zunächst Sprunggelenke zu operieren, welche keine Fehlstellung aufweisen, da die symmetrische Gelenkflächenresektion am einfachsten ist [8]. Für die Korrektur von Fehlstellungen bedarf es großer Erfahrung, um durch asymmetrische Resektionen die Gelenkflächen so zuzurichten, dass postoperativ eine gute Achskorrektur resultiert. Sollte dies nicht gelingen, so muss die Schwelle zum intraoperativen Umstieg auf das offene Vorgehen niedrig sein. Keinesfalls sollte falscher Ehrgeiz dazu führen, dass der Patient Schaden erleidet. Ist die Füllung knöcherner Defekte erforderlich, so besteht primär die Indikation zum offenen transfibularen Vorgehen.

Technik der arthroskopischen Arthrodese

Zunächst erfolgt auch hier nach der Gewebeprobeentnahme von der Synovialitis eine totale arthroskopische Synovial- und Bridektomie. Gelingt es bei massiven Narben, wie nach Voroperationen häufig, nicht eine freie Sicht zu erlangen, so werden die Narben in



► **Abb. 5** Blick von anterolateral nach dorsomedial: (a) Der Vapor tritt unmittelbar dorsal der Innenknöchelbasis in das Gelenk ein. (b) Die Synovialektomie erfolgt bis hinter die Tibiakante.



► **Abb. 6** (a) Indikation zur Arthrolyse, da der zentrale Gelenkspalt (schwarzer Doppelpfeil) noch normal weit ist, was auf eine entsprechend erhaltene Knorpeldicke hindeutet. Bei der Arthrolyse erfolgt die totale Synovialektomie, Osteophytenresektion (weiße Pfeile) und ggf. die Resektion der dorsalen Kapsel. (b) Indikation zur Arthrodesese: Der Gelenkspalt ist aufgehoben, der Knorpel fehlt großflächig. Aufgrund der schnellen Gelenkdestruktion durch die Arthritis fehlen die, für die Arthrose typischen, Osteophyten häufig.

maximaler OSG-Extension vorsichtig mit einem Raspatorium vom Talushals und der Tibiavorderkante abgeschoben. Um einen guten Zugang zu den tibiotalaren Gelenkflächen zu erhalten, ist es sinnvoll, die ventralen Osteophyten an Tibia und Talus zu reseziieren. Danach erfolgt mit der Kugelfräse die Resektion des restlichen Knorpels sowie der subchondralen Sklerose, bis vitale Spongiosa erreicht wird (► **Abb. 7**). Die Resektion der Gelenkflächen erfolgt

nicht nur zwischen distaler Tibia und Korpus tali sondern auch seitlich zwischen den Malleolen und dem Talus. In der Vergangenheit haben wir die Erfahrung machen müssen, dass die alleinige Arthrodesese zwischen Talus und Tibia häufig mit Restbeschwerden zwischen dem Außenknöchel und dem Talus einhergehen kann. Daher sind wir dazu übergegangen, auch die Syndesmose arthroskopisch zu reseziieren und auch hier Fibula und Tibia mit der Kugelfräse so weit anzufrischen, bis spongioser Knochen freiliegt. Um eine gute Kompression der Fibula gegen Talus und Tibia zu erlangen, wird über einen kleinen Zugang zirka drei Querfinger proximal der OSG-Gelenkfläche eine Segmentresektion an der Fibula von zirka 1 cm Länge durchgeführt. Nach der Resektion sämtlicher Gelenkflächen erfolgt dann das Stellen des Talus in der Sprunggelenkgabel mit gutem Kontakt zum Innenknöchel und der distalen Tibia. Um die Unterschenkelachse gegen die Rückfußachse beurteilen zu können, ist es erforderlich, dass die Abdeckung proximal des Kniegelenkes endet. Von lateral wird die 0°-Stellung des Fußes gegen den Unterschenkel angestrebt. Der Fuß steht zirka 7° gegen die Kondylenachse des Femurs nach außen rotiert. Wird diese Stellung beachtet, so sind zuverlässig gute Ergebnisse zu erzielen. Die drei Führungsdrähte für die kanülierten Schrauben werden so eingebracht, dass mindestens eine Schraube jeweils vor und hinter dem Drehpunkt der Extensions-Flexions-Achse des oberen Sprunggelenkes liegt, um eine stabile Kompression zu erzielen. Eine Platzierung aller Schrauben dorsal des Drehpunktes würde beim Anziehen dazu führen, dass eine Spitzfußstellung entsteht. Zwei Führungsdrähte werden von ventral durch die Tibia in den dorsalen Talus eingebracht, der dritte Draht wird von proximal der dorsalen Innenknöchelbasis durch die Tibia und das Korpus tali bis in den Talushals gebohrt. Die Kontrolle der Kirschnerdrähte erfolgt im dp- und seitlichen Strahlengang des OSG, sowie im dp-Strahlengang des Fußes, um die genaue Lage der Drahtspitze im Talushals zu verifizieren. Nach dem Legen der Drähte und vor dem Einbringen der Schraube wird die Rückfußachse erneut kontrolliert und bei Bedarf korrigiert. Wir verwenden zur Arthrodesese Kompressionsschrauben mit unterschiedlicher Gewindesteigungen im Schaft und Kopf, welches zu einer Kompression der Arthrodesese nach dem Herbert-Schrauben-Prinzip führt. Abschließend wird das Außenknöchelfragment mit je einer 4,0 mm Spongiosaschraube mit kurzem Gewinde gegen den Talus und die Tibia fixiert. Hierdurch entsteht ein fester Rahmen mit relativ hoher Primärstabilität. Am Ende der Operation werden die Zugänge durch Einzelknopfnähte verschlossen und ein großvolumiger Kompressenverband mit Wattewicklung sowie ein gespaltener Unterschenkelgips mit elastischer Wicklung angelegt.

Nachbehandlung OSG-Arthrodesese

In der Gipsschiene wird das Bein maximal hochgelagert. Die Patienten werden angehalten, sofort die Zehen zu bewegen und die Knie zu beugen und zu strecken wie beim Fahrradfahren in der Luft, um die Muskelgruppen beider Beine zu betätigen und so eine möglichst schnelle Abschwellung des Gewebes zu erzielen. Eine Kühlung mit Eis erfolgt nicht, um die Wundranddurchblutung nicht zu kompromittieren. Nach Abschwellung des Fußes bei trockenen Wundverhältnissen und dann dünnem Verband wird eine abnehmbare Unterschenkelorthese angelegt. Die Sohlenerhöhung der Ge-



► **Abb. 7** Arthroskopisch assistierte perkutane OSG-Arthrodeese: (a) Entknorpelte Gelenkflächen an Tibia (oben) und Talus (unten). (b) Gelenkflächenresektion mit der Kugelfräse (Pfeil). (c) Gelenkflächen reseziert, vitale Spongiosa erreicht.

genseite verhindert eine asymmetrische Belastung der Wirbelsäule und der Gelenke der unteren Extremität. Eine Teilbelastung mit 15 kg ist im beschwerdefreien Rahmen erlaubt. Röntgenkontrollen erfolgen nach 6 und 12 Wochen. Die Teilbelastung kann im beschwerdefreien Rahmen ab der 7. Woche vorsichtig gesteigert werden. Sollten die Patienten jedoch Beschwerden verspüren, so muss die Belastung unbedingt wieder so weit zurückgenommen werden bis sie beschwerdefrei sind, um die Implantate nicht zu lockern. Unter der Einnahme von Biologika sehen wir ein Phänomen, was früher bei rheumatischen Sprunggelenken nicht auftrat, nämlich eine verzögerte Knochenheilung bis hin zur Pseudarthrose. Dieses erklärt sich durch die Hemmung der Entzündungsaktivität, welche zur Heilung erforderlich ist. Sollte die knöcherne Heilung nicht sicher beurteilbar sein, so empfiehlt es sich, frühestens nach 12 Wochen eine CT durchzuführen. Eine Implantatentfernung ist nur erforderlich, falls diese Beschwerden verursachen. Es sollte darauf geachtet werden, dass die Schraubenköpfe nicht alle auf einer Höhe liegen, da sonst die Gefahr einer Ermüdungsfraktur erhöht ist. Um einen vermehrten mechanischen Stress auf die distale Tibia zu vermeiden, sollte Schuhwerk mit einer Vorfußabrollsohle getragen werden. Hierdurch wird der Hebel auf das Sprunggelenk verkürzt und der Abrollvorgang ökonomisiert. Die arthroskopisch assistierte perkutane Arthrodeese des oberen Sprunggelenkes (OSG) hat, so sie in der beschriebenen Technik durchgeführt wird, eine geringe Komplikationsrate, welche deutlich unter der der Endoprothetik des OSG liegt. Die in der Literatur berichteten hohen Komplikationsraten nach OSG-Arthrodeese beziehen sich auf den ventralen Zugang, wie er auch bei der OSG-Prothese zur Anwendung kommt [11]. Dieser Zugang ist per se mit einer hohen Komplikationsrate behaftet und sollte daher für die OSG-Arthrodeese nicht mehr verwendet werden. Wird die OSG-Arthrodeese offen durchgeführt, so empfiehlt sich der transfibuläre Zugang, welcher mit deutlich geringeren Komplikationen einhergeht. Studien zu Langzeitergebnissen haben gezeigt, dass Anschlussarthrosen der benachbarten Gelenke, wie dem Subtalgelenk und dem Chopart-Gelenk, in den ersten vier Jahren nach der Arthrodeese und dann erst wieder nach mehr als zehn Jahren auftreten [12]. Das heißt, nach zwei bis vier Jahren ist eine Plateauphase erreicht, in der das Ergebnis lange Zeit konstant bleibt. Durch die veränderte Biomechanik mit der fehlenden Beweglichkeit im OSG ist eine Überlastung des Subtalgelen-

kes und Chopart-Gelenkes gegeben. Diese werden im Laufe der Zeit durch die Belastung etwas lockerer und ermöglichen einen annähernd normalen mittelschrittigen Gang. Eine orthopädische Schuhversorgung ist nicht erforderlich. Dämpfende Einlagen oder Schuhwerk mit weichen Sohlen sind jedoch anzuraten, um das Subtalgelenk zu schonen.

FAZIT FÜR DIE PRAXIS

- Die Arthroskopie des oberen Sprunggelenkes entwickelt sich zunehmend auch beim Rheumatiker zum Standardverfahren. Diese beinhaltet sowohl die Synovialektomie als auch die Entfernung von Osteophyten im Rahmen einer Arthrolyse.
- Die Arthrodeese des oberen Sprunggelenkes kann immer dann arthroskopisch durchgeführt werden, wenn keine grobe Stellungskorrektur erforderlich ist. Die Korrektur grober Achsfehlstellungen sollte dem Erfahrenen vorbehalten bleiben, wenn die arthroskopische Technik angewendet werden soll. Ansonsten sollte der offenen Arthrodeese der Vorzug gegeben werden.

Interessenkonflikt

Die Autorinnen/Autoren geben an, dass kein Interessenkonflikt besteht.

Literatur

- [1] Shimozono Y, Seow D, Kennedy JG et al. Ankle Arthroscopic Surgery. *Sports Med Arthrosc Rev* 2018; 26: 190–195
- [2] Winkelmann M, Gaulke R. Möglichkeiten und Grenzen der Arthroskopie am oberen Sprunggelenk. *arthritis + rheuma* 2019; 39: 156–165
- [3] O'Brien TS, Hart TS, Shereff MJ et al. Open versus arthroscopic ankle arthrodesis: a comparative study. *Foot Ankle Int* 1999; 20: 368–374
- [4] Piraino JA, Lee MS. Arthroscopic Ankle Arthrodesis: An Update. *Clin Podiatr Med Surg* 2017; 34: 503–514

- [5] Choi WJ, Choi GW, Lee JW. Arthroscopic synovectomy of the ankle in rheumatoid arthritis. *Arthroscopy*. 2013; 29: 133–140
- [6] Carl HD, Swoboda B. Zur Effektivität der arthroskopischen Synovektomie bei rheumatoider Arthritis. *Z Rheumatol* 2008; 67: 485–490
- [7] Rittmeister M, Böhme T, Rehart S et al. Die Behandlung des rheumatischen oberen Sprunggelenks mit Synovektomie und Radiosynoviorthese. *Orthopäde* 1999; 28: 785–791
- [8] Jerosch J. Arthroskopische Operationen am oberen Sprunggelenk. Indikationen, Technik, Ergebnisse, Komplikationen. *Orthopäde* 1999; 28: 538–549
- [9] Nagano K, Uoya S, Nagano Y. Effects of antagonistic muscle contraction exercises on ankle joint range of motion. *J Phys Ther Sci* 2019; 31: 526–529
- [10] Manke E, Yeo Eng Meng N, Rammelt S. Ankle Arthrodesis – a Review of Current Techniques and Results. *Acta Chir Orthop Traumatol Cech* 2020; 87: 225–236
- [11] Milstrey A, Domnick C, Garcia P et al. Trends in arthrodeses and total joint replacements in Foot and Ankle surgery in Germany during the past decade-Back to the fusion? *Foot Ankle Surg* 2021; 27: 301–304
- [12] Gaedke IE, Wiebking U, O’Loughlin PF et al. Clinical and radiological mid- to long-term outcomes following ankle fusion. *In Vivo* 2018; 32: 1463–1471