

Pulmonary Sonography – Neonatal Diagnosis

Part 2



Authors

Simone Schwarz 

Affiliations

Clinic for Pediatrics and Adolescent Medicine, Sana-Kliniken
Duisburg GmbH, Duisburg, Germany

Bibliography

Ultraschall in Med 2023; 44: 240–268

Published online: January 20, 2023

DOI 10.1055/a-1996-0767

ISSN 0172-4614

© 2023, Thieme. All rights reserved.

Georg Thieme Verlag KG, Rüdigerstraße 14,
70469 Stuttgart, Germany

ABSTRACT

A healthy, air-filled lung can only be visualized by its artifacts, and pathologies of the lung are revealed by changes in these artifacts. Because ultrasound artifacts are predominantly used in pulmonary sonography to assess pathologic processes, the variability of sonographically imageable phenomena is limited. For this reason, different pulmonary diseases may present very similarly in ultrasound. Therefore, a correct interpretation of the findings is only possible in the clinical context, taking into account the age-dependent differential diagnoses. The particular relevance of lung ultrasound in the treatment of neonatal patients results from a close correlation between the extent of sonographically-depictable pathologies and parameters of respiratory insufficiency. This suggests a direct correlation between ultrasound findings and the severity of lung injury. Lung ultrasound thus represents a unique, ubiquitously available, bedside, serial method for monitoring the pulmonary status.

Introduction

For a long time, the lungs were considered to be an organ that was sonographically inaccessible, since total reflection and mirroring of sound waves occurs at the tissue-air boundary. Since the 1990s, knowledge about the utility of lung artifacts for clinical practice has grown rapidly, especially in adult medicine. In the meantime, lung ultrasound has also found its way into pediatrics and the field of neonatology and, especially in this patient group, holds great potential that has not yet been fully developed. As a radiation-free imaging technique, it not only enables a reduction in cumulative radiation exposure, but also relevantly expands diagnostic possibilities. Nevertheless, pulmonary sonography is not yet widely used in neonatal units, and further scientific work is urgently needed to improve the evidence. The following article is intended to highlight the possibilities and limitations of lung ultrasound and to provide the basic principles for its useful application in neonatology.

Since no differentiation between classic B-lines and comet tail artifacts is made in the scientific publications on lung ultrasound (LU) in the neonatal period, presumably for reasons of simplification, these are also grouped here under the term B-lines.

Learning Goals

- Detection of sonographic characteristics of transitory tachypnea and respiratory distress syndrome.
- Understanding the possibilities but also the limitations of pulmonary sonography in narrowing down differential diagnoses of respiratory insufficiency.
- Detection of sonographic abnormalities in pulmonary immaturity and bronchopulmonary dysplasia.
- Detection of sonographic features of atelectasis/dystelectasis as well as pneumonia.
- Understanding the pulmonary sonographic features of pneumothorax.

Transitory Tachypnea and Respiratory Distress Syndrome

Pathophysiologically, transitory tachypnea (TTN) focuses on increased interstitial fluid content of the lungs due to delayed reabsorption. Therefore, TTN manifests sonographically by increased visualizable B-lines. Depending on disease severity, well-separated or confluent B-lines up to bilateral white lung can be detected, but no relevant consolidations can be visualized [1–7]. When first described, evidence of condensed or confluent B-lines in the inferior fields with few B-lines in the superior fields was considered the most important sonographic criteri-

Lungensonografie – Diagnostik in der Neonatologie Teil 2



Autorinnen/Autoren

Simone Schwarz 

Institute

Clinic for Pediatrics and Adolescent Medicine, Sana-Kliniken Duisburg GmbH, Duisburg, Germany

Bibliografie

Ultraschall in Med 2023; 44: 240–268

Published online: 2023

DOI 10.1055/a-1996-0767

ISSN 0172-4614

© 2023. Thieme. All rights reserved.

Georg Thieme Verlag KG, Rüdigerstraße 14, 70469 Stuttgart, Germany

ZUSAMMENFASSUNG

Die gesunde, luftgefüllte Lunge ist nur über ihre Artefakte darstellbar und Pathologien der Lunge zeigen sich durch Veränderungen der Artefakte. Da in der Lungensonografie überwiegend Ultraschallartefakte zur Beurteilung pathologischer Prozesse herangezogen werden, ist die Variabilität sonografisch darstellbarer Phänomene begrenzt. Aus diesem Grund können sich verschiedene pulmonale Erkrankungen sonografisch sehr ähnlich darstellen. Eine korrekte Interpretation des Befundes ist deshalb nur im klinischen Zusammenhang unter Berücksichtigung der vom Lebensalter abhängigen Differenzialdiagnosen möglich. Die besondere Relevanz der Lungensonografie bei der Behandlung neonatologischer Patienten ergibt sich aus einer engen Korrelation zwischen dem Ausmaß sonografisch darstellbarer Pathologien und den Parametern einer respiratorischen Insuffizienz. Daraus lässt sich ein direkter Zusammenhang zwischen sonografischem Befund und der Schwere einer Lungenschädigung ableiten. Die Lungensonografie stellt somit eine einzigartige, ubiquitär verfügbare, bettseitige, seriell durchführbare Methode zur Überwachung des pulmonalen Status dar.

Einleitung

Lange galt die Lunge als sonografisch nicht zugängliches Organ, da es an der Gewebe-Luft-Grenze zur Totalreflexion und Spiegelung der Schallwellen kommt. Seit den 90er Jahren wuchs vor allem in der Erwachsenenmedizin das Wissen über die Nutzbarkeit der Lungenartefakte für die klinische Praxis rasant. Mittlerweile hat die Lungensonografie auch Einzug in die Pädiatrie und den Fachbereich der Neonatologie gefunden und birgt gerade bei dieser Patientengruppe ein großes, noch nicht vollständig erschlossenes Potenzial. Sie ermöglicht als strahlungsfreies bildgebendes Verfahren nicht nur eine Reduktion der kumulativen Strahlenexposition, sondern erweitert relevant die diagnostischen Möglichkeiten. Trotzdem wird die Lungensonografie noch nicht flächendeckend auf neonatologischen Stationen eingesetzt und weitere wissenschaftliche Arbeiten sind dringend notwendig, um die Evidenz zu verbessern. Der folgende Artikel soll die Möglichkeiten und Grenzen der Lungensonografie aufzeigen und die Grundlagen für einen sinnvollen Einsatz in der Neonatologie vermitteln.

Da in den wissenschaftlichen Publikationen zum Lungenultraschall (LU) in der Neonatalperiode vermutlich aus Gründen der Vereinfachung keine Differenzierung zwischen klassischen B-Linien und Kometenschweif-Artefak-

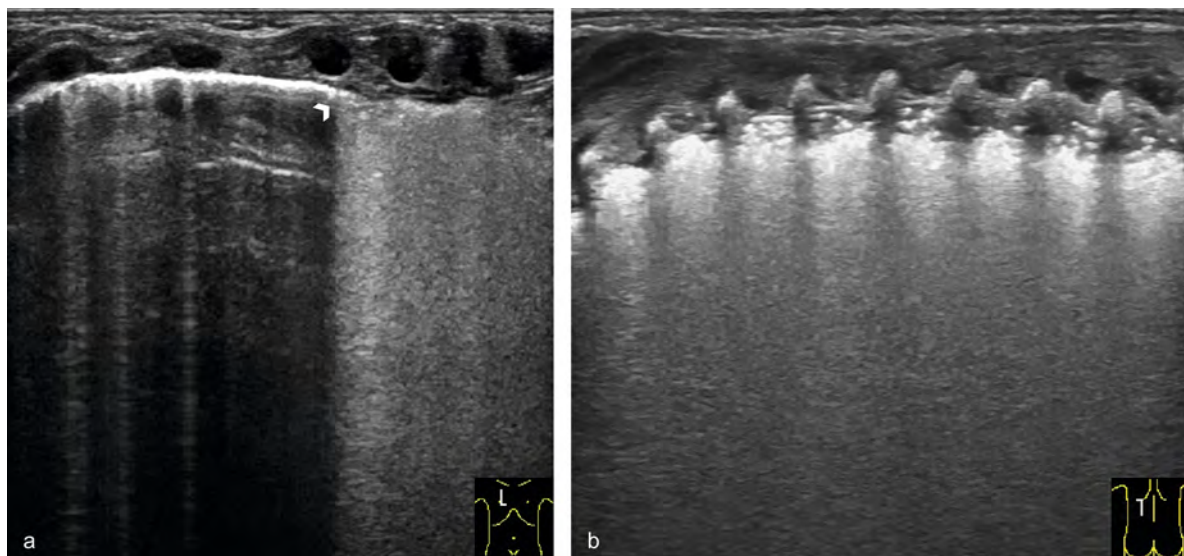
ten erfolgt, werden diese auch hier unter dem Begriff B-Linien zusammengefasst.

Lernziele

- Erfassung der sonografischen Charakteristika von Transitorischer Tachypnoe und Atemnotsyndrom
- Erfassen der Möglichkeiten, aber auch der Grenzen der Lungensonografie bei der Eingrenzung von Differenzialdiagnosen der respiratorischen Insuffizienz
- Erfassung der lungensonografischen Auffälligkeiten bei Lungenunreife und bronchopulmonaler Dysplasie
- Erfassen der sonografischen Merkmale von Atelektasen/Dystelektasen sowie einer Pneumonie
- Verständnis der lungensonografischen Merkmale des Pneumothorax

Transitorische Tachypnoe und Atemnotsyndrom

Pathophysiologisch steht bei der Transitorischen Tachypnoe (TTN) der durch verzögerte Resorption bedingte, erhöhte interstitielle Flüssigkeitsgehalt der Lunge im Vordergrund. Daher manifestiert sich die TTN sonografisch durch vermehrt



► **Fig. 1** Transient tachypnea and respiratory distress syndrome. **a** Parasternal longitudinal section in a 36th gestational week (GW) preterm infant with transient tachypnea (TTN) after primary caesarean section (FiO₂ 0.25 under noninvasive respiratory support). The ultrasound depicts the usual image of TTN with double lung point (arrowhead). The upper fields show few B-lines; confluent B-lines are present in the lower fields. The sharp transition is called the double lung point (arrowhead). **b** Longitudinal paravertebral section in a 27th week preterm infant with respiratory distress syndrome (FiO₂ 0.75 under non-invasive respiratory support). A ubiquitous white lung without visible A-lines is evident. The subpleural region shows a hypoechoic band with hyperechoic air reflexes corresponding to consolidated lung tissue.

► **Abb. 1** Transitorische Tachypnoe und Atemnotsyndrom. **a** Parasternaler Longitudinalschnitt bei einem Frühgeborenen der 36. SSW mit transitorischer Tachypnoe (TTN) nach primärer Sectio caesarea (FiO₂ 0,25 unter nicht invasiver Atemunterstützung). Im Ultraschall präsentiert sich das klassische Bild einer TTN mit Double-Lung-Point (Pfeilkopf). In den Oberfeldern stellen sich wenige B-Linien, in den Unterfeldern konfluierenden B-Linien dar. Der scharfe Übergang wird als Double-Lung-Point (Pfeilkopf) bezeichnet. **b** Paravertebraler Longitudinalschnitt bei einem Frühgeborenen der 27. SSW mit Atemnotsyndrom (FiO₂ 0,75 unter nicht invasiver Atemunterstützung). Es zeigt sich eine ubiquitär weiße Lunge ohne darstellbare A-Linien. In der subpleuralen Region stellt sich ein echoarmes Band mit echoreichen Luftreflexen dar, welches konsolidiertem Lungengewebe entspricht.

on for TTN (► **Fig. 1a**, ► **Table 1**). Copetti et al. called the sharp transition a “double-lung point” (► **Fig. 1a**) [8]. However, according to current studies, this can be detected in fewer than 50% of patients with a clinical diagnosis of TTN, sometimes only during convalescence [1].

Increased B-lines are usually defined in lung ultrasound by the detection of more than 2 B-lines per intercostal space in the longitudinal scan. In neonatology, this definition is supplemented by the presence of two or more adjacent intercostal spaces with confluent B-lines in each lung area examined [6]. Since even lung-healthy premature infants and neonates show increased B-lines during postnatal adaptation, the detection of increased B-lines in the first days of life has clinical relevance only in the presence of concomitant pulmonary symptoms [9].

In respiratory distress syndrome (RDS), deficient production of surfactant surface-active protein leads to inadequate reduction of surface tension with alveolar collapse and formation of atelectasis. In addition, hypoxia and unphysiologically high opening pressures lead to lesions of the alveolar epithelia and transfer of a fibrinous exudate into the alveoli

with formation of hyaline membranes [10, 11]. Thus, the pathology is characterized not only by increased interstitial fluid content, but also by decreased ventilation and inflammatory reactions of the immature lung. Sonographically, therefore, RDS is characterized by bilateral, homogeneously distributed, confluent B-lines, a thickened, irregularly coarse or fine-grained altered pleural line and consolidations (► **Fig. 1b**, ► **Video 1**, ► **Table 1**). In higher-grade RDS, a visible lung pulse is also seen in the moving image (► **Video 1**) [1, 4–7, 12]. The most important feature of RDS as opposed to TTN is the evidence of consolidation and the absence of inconspicuous areas (► **Fig. 1b**, ► **Video 1**, **2a**). As the severity of the RDS increases, the consolidations increase in extent and depth [2].

Differentiation of the two pathologies is not always clear-cut in clinical practice. Mixed patterns occur especially in more mature preterm infants. Severe, persistent TTN may also cause secondary surfactant inactivation with alveolar collapse and formation of consolidations, so that differentiation between TTN and mild RDS is not always clinically possible with sufficient certainty [2, 13, 14]. Several research groups studying sonographic aspects of TTN and RDS developed semiquantitative lung ultra-

► **Tab. 1** Übersicht möglicher Differenzialdiagnosen bei respiratorischer Insuffizienz nach sonografischem Leitbefund [1–8, 22–28, 31–39]. Zu beachten ist, dass vor allem bei extrem Frühgeborenen, aber auch bei reiferen Frühgeborenen, häufig Mischbilder auftreten.

| Leitbefund: vermehrte B-Linien | | | | |
|--|---|---|--|---|
| | A-Linien/B-Linien | Pleuralinie | Konsolidierungen | Besonderheiten |
| Transitorische Tachypnoe | Vermehrte B-Linien, bis hin zur weißen Lunge bds. | Überwiegend unauffällig | Keine relevanten Konsolidierungen, d. h. Ausdehnung <0,5 cm | Ggf. Double-Lung-Point |
| Atemnotsyndrom | Bilaterale, homogen verteilte, meist konfluierende B-Linien Meist bilateral weiße Lunge | Verdickt, irregulär, grob- oder feinkörnig verändert Veränderungen reichen häufig über die Region der Pleuralinie hinaus | Ausdehnung abhängig von der Krankheitsschwere | Leitbefund abhängig von der Krankheitsschwere Ggf. sichtbarer Lungenpulps |
| „Lungenunreife“ | Vermehrte B-Linien als klassischer Befund bei unreifer Lunge | Variabel | Variabel | Zu erwartender Befund abhängig vom Grad der Lungenunreife (SSW, postnatales Alter) und vom aktuellen Sauerstoffbedarf |
| Interstitielles Lungenödem, z. B. durch Überwässerung, PDA, Herzinsuffizienz etc. | Homogen verteilte, vermehrte, ggf. konfluierende B-Linien | Eher unauffällig | Eher keine | |
| Leitbefund: vermehrte B-Linien und Konsolidierungen | | | | |
| | A-Linien/B-Linien | Pleuralinie | Konsolidierungen | Besonderheiten |
| Atemnotsyndrom | Bilaterale, homogen verteilte, meist konfluierende B-Linien Meist bilateral weiße Lunge | Verdickt, irregulär, grob- oder feinkörnig verändert Veränderungen reichen häufig über die Region der Pleuralinie hinaus | Ausdehnung abhängig von der Krankheitsschwere | Leitbefund abhängig von der Krankheitsschwere Ggf. sichtbarer Lungenpulps |
| Bronchopulmonale Dysplasie | Vermehrt B-Linien häufig ausgehend von Pleurathnologien oder Konsolidierungen | Irregulär, ggf. grob fragmentiert | Multiple Mikrokonsolidierungen, häufig in Kombination mit ausgedehnten Konsolidierungen (Tiefe >0,5 cm) | Mit zunehmender Reife werden die sonografischen Auffälligkeiten dezentrierter |
| Interstitielle/atypische Pneumonie | Vermehrte, diffus verteilte B-Linien | Irregulär, verdickt, fragmentiert | Diffuse Mikrokonsolidierungen | |
| Mekoniumaspirations-syndrom | Diffuse, inhomogen verteilte B-Linien | Irregulär, verdickt, fragmentiert | Diffuse Konsolidierungen | Nebeneinander betroffener und unauffälliger Areale |
| Neonatales ARDS | Diffuse, inhomogen verteilte B-Linien | Irregulär verdickte, fragmentierte Pleuralinie | Diffuse Konsolidierungen, deren Tiefe und Ausdehnung zusammen mit der Krankheitsschwere zunehmen | Nebeneinander betroffener und unauffälliger Areale |
| Leitbefund: Konsolidierung | | | | |
| | A-Linien/B-Linien | Pleuralinie | Konsolidierungen | Besonderheiten |
| Atelektase | Keine A-Linien im Bereich der Atelektase Ggf. von den Rändern der Atelektase ausgehende B-Linien | Pleura visceralis direkt darstellbar | Überwiegend luftfreie Konsolidierung | Glatte Begrenzung bei Atelektase eines ganzen Lungenlappens Bei ausgedehnter Atelektase Mittellinienverlagerung zur Seite der Atelektase möglich |
| Dystelektase | Keine A-Linien im Bereich pleuranaher Dystelektasen Von den Rändern der Dystelektase ausgehende B-Linien | Im Bereich der Dystelektase fehlend oder fragmentiert | Konsolidierung mit viel bronchialer und ggf. alveolärer Restluft Unregelmäßige tiefe Ränder Dynamisches Aerobronchogramm möglich | Nur an die Pleura angrenzende Dystelektasen darstellbar |

► **Table 1** Overview of possible differential diagnoses in respiratory insufficiency according to sonographic primary findings [1–8, 22–28, 31–39]. It should be noted that mixed patterns are common, especially in extremely preterm infants, but also in more mature preterm infants.

| Primary finding: increased B-lines | | | | |
|---|---|---|---|---|
| | A-lines/B-lines | Pleural line | Consolidations | Features |
| Transitory tachypnea | Bilateral B-lines up to white lung | Largely unremarkable | No relevant consolidations, i. e., expansion <0.5 cm | Possibly double lung point |
| Respiratory distress syndrome | Bilateral, homogeneously distributed, mostly confluent B-lines Mostly bilateral white lung | Thickened, irregular, altered coarse- or fine-grained Changes often extend beyond the region of the pleural line | Extent dependent on disease severity | Main finding dependent on disease severity Possibly visible lung pulse |
| Lung immaturity | Increased B-lines as a classic finding in immature lungs | Variable | Variable | Expected findings depending on the degree of lung immaturity (GW, postnatal age) and current oxygen demand |
| Interstitial pulmonary edema e.g., due to hyperhydration, PDA, heart failure, etc. | Homogeneously distributed, increased, possibly confluent B-lines. | Rather unremarkable | Generally none | |
| Primary finding: increased B-lines and consolidation | | | | |
| | A-lines/B-lines | Pleural line | Consolidations | Features |
| Respiratory distress syndrome | Bilateral, homogeneously distributed, mostly confluent B-lines Mostly bilateral white lung | Thickened, irregular, altered coarse- or fine-grained Changes often extend beyond the region of the pleural line | Extent dependent on disease severity | Main finding dependent on disease severity Possibly visible lung pulse |
| Bronchopulmonary dysplasia | Increased B-lines often arising from pleural pathologies or consolidations | Irregular, possibly coarsely fragmented | Multiple microconsolidations often in combination with more extensive consolidations (depth >0.5 cm) | As the patient matures, the sonographic abnormalities become more subtle |
| Interstitial/atypical pneumonia | Increased, diffusely distributed B-lines | Irregular, thickened, fragmented | Diffuse microconsolidations | |
| Meconium aspiration syndrome | Diffuse, inhomogeneously distributed B-lines | Irregular, thickened, fragmented | Diffuse consolidation | Adjacent affected and unremarkable areas |
| Neonatal ARDS | Diffuse, inhomogeneously distributed B-lines | Irregular, thickened, fragmented pleural line | Diffuse consolidations increasing in depth and extent with disease severity | Adjacent affected and unremarkable areas |
| Primary finding: Consolidation | | | | |
| | A-lines/B-lines | Pleural line | Consolidations | Features |
| Atelectasis | No A-lines in atelectasis region Possibly B-lines emanating from the edges of the atelectasis | Pleura visceralis directly evident | Largely anaerobic consolidation | Smooth border in atelectasis of a whole lobe of the lung If extensive atelectasis, midline shift to the side of the atelectasis possible |
| Dystelectasis | No A-lines in area of pleural dystelectasis Possibly B-lines emanating from the edges of the dystelectasis | Absent or fragmented in the area of the dystelectasis | Consolidation with substantial bronchial and possibly alveolar residual air Irregular deep margins Dynamic air bronchogram possible | Only dystelectases adjacent to the pleura can be visualized |

► **Tab. 1** (Fortsetzung)

| | | | | |
|--|---|--|--|--|
| „Typische“ Pneumonie/ Lobärpneumonie | Keine A-Linien im Bereich pneumonischer Infiltrate Konsolidierung, umgeben von vermehrten B-Linien Restliche Lunge variabel | Im Bereich des pneumonischen Infiltrates fehlend oder fragmentiert | Unterschiedliche Restluftverteilung Dynamisches Aerobronchogramm typisch | Meist unregelmäßige tiefe Ränder Ggf. Begleiterguss Abszedierung: inhomogenes, rundliches Areal mit fehlender Perfusion Nur an die Pleura angrenzende Prozesse darstellbar |
| Lungenembolie | Von den Rändern der Konsolidierung(en) ausgehende B-Linien Restliche Lunge variabel | Im Bereich der Embolie unterbrochen | Eher Mikrokonsolidierung (en) ohne Restluft | Fehlende Durchblutung innerhalb der Konsolidierung(en) |
| Lungensequester | Keine A-Linien im Bereich des Sequesters Restliche Lunge variabel | Im Bereich des Sequesters unterbrochen | Luftfreie Konsolidierung | Begrenzung glattrandig Binnenstruktur homogen, inhomogen oder zystisch Aortale Blutversorgung Nur bei Kontakt zur Pleura darstellbar |
| Kongenitale zystisch-adenomatoide Malformation der Lunge (CCAM) | Ggf. von den Rändern von Konsolidierungen ausgehende B-Linien Insgesamt variabel | Variabel | Konsolidierung als einziges Merkmal möglich Mikrokonsolidierungen mit davon ausgehenden B-Linien als einziges Merkmal möglich | Binnenstruktur homogen, inhomogen oder zystisch Ggf. reduziertes/fehlendes Pleuragleiten Bei belüfteten Zysten sonografische Erfassung ggf. nicht möglich Bei großen Malformationen Mittellinienverlagerung zur Gegenseite möglich |
| Leitbefund: Fehlendes oder vermindertes Pleuragleiten | | | | |
| | A-Linien/B-Linien | Pleuralinie | Konsolidierungen | Besonderheiten |
| Pneumothorax | Im Bereich des Pneumothorax klare, deutliche A-Linien | Im Bereich des Pneumothorax glatt, unauffällig | Im Bereich des Pneumothorax keine | Kein Pleuragleiten Bei partiellem Pneumothorax Nachweis des Lungenpunktes Kein Lungenpuls im M-Mode Barcode-/Stratosphere-Sign im M-Mode Ventral deutliche Spiegelung der Rippenknorpel Bei Spannungspneumothorax ggf. Mittellinienverlagerung zur Gegenseite |
| (Massive) Überblähung | Mehr A-Linien als eigentlich zu erwarten | Variabel | Konsolidierungen möglich | Abhängig vom Schweregrad reduziertes bis fehlendes Pleuragleiten Sonografische Erfassung aktuell aber nicht sicher möglich |
| Fehlintubation, Tubusobstruktion, Tubusdislokation | Rasch reduzierte bzw. fehlende A-Linien und zunehmende B-Linien | Rasch Veränderungen der Pleuralinie | Zunehmende Konsolidierungen Bei bullösem Emphysem werden die Minderbelüftungen verzögert sichtbar | Beidseits fehlendes oder deutlich verringertes Pleuragleiten Pleuragleiten zur Bestimmung der Tubuslage nur bei fehlender Spontanatmung sicher nutzbar |

► **Table 1** (Fortsetzung)

| | | | | |
|--|---|--|--|---|
| “Typical” pneumonia / lobar pneumonia | No A-lines in the area of pneumonic infiltrates Consolidation surrounded by increased B-lines Remaining lung variable | Absent or fragmented in the area of dystelectasis | Varying residual air distribution Dynamic air bronchogram typical | Mostly irregular deep margins Possible concomitant effusion Abscess: inhomogeneous, roundish area with absent perfusion Only processes adjacent to the pleura can be visualized |
| Pulmonary embolism | Possibly B-lines emanating from the edges of the consolidation(s) Remaining lung variable | Interrupted in the region of the embolism | Generally microconsolidation(s) without residual air | Lack of blood flow within the consolidation(s) |
| Pulmonary sequestration | No A-lines in the area of sequestration Remaining lung variable | Interrupted in the area of sequestration | Anaerobic consolidation | Margin edge smooth Internal structure inhomogeneous or cystic Aortal blood supply Only visible with contact to pleura |
| Congenital cystic adenomatoid malformation (CCAM) of the lung | Possibly B-lines emanating from the edges of the consolidation(s) Wholly variable | Variable | Consolidation possible as sole feature Micro-consolidations possible with B-lines emanating from them as sole feature | Internal structure inhomogeneous or cystic Possible reduced/absent pleural sliding Ultrasound detection of aerated cysts may not be possible In case of large malformations, midline shift to the opposite side possible |
| Primary finding: Absent or diminished pleural sliding | | | | |
| | A-lines/B-lines | Pleural line | Consolidations | Features |
| Pneumothorax | Clear distinct A-lines in the area of the pneumothorax | Smooth, unremarkable in the area of the pneumothorax | None in the area of the pneumothorax | No pleural sliding Evidence of lung point in the case of partial pneumothorax No lung pulse in M-mode Barcode/stratosphere sign in M-mode Ventral clear reflection of the rib cartilage In the case of tension pneumothorax, possible midline shift to the opposite side |
| (Massive) Hyperinflation | More A-lines than normally expected | Variable | Consolidations possible | Pleural sliding reduced or absent depending on severity Sonographic detection is currently not possible with certainty |
| Misintubation, tube obstruction, tube dislocation | Rapidly reduced or absent A-lines and increasing B-lines | Rapid changes to the pleural line | Increasing consolidation In bullous emphysema, the under-ventilation becomes visible with a delay | Bilateral absent or significantly reduced pleural sliding Pleural sliding for determining tube position can only be used reliably in the absence of spontaneous breathing |

► **Tab. 1** (Fortsetzung)

| | | | | |
|---|---|---|---|--|
| Einseitige endobronchiale Intubation | In nicht belüfteten Arealen rasch reduzierte bzw. fehlende A-Linien und zunehmende B-Linien | In nicht belüfteten Arealen rasch Veränderungen der Pleuralinie | Rasche Ausbildung von Konsolidierungen in nicht belüfteten Arealen Bei bullösem Emphysem werden die Minderbelüftungen verzögert sichtbar | Fehlendes Pleuragleiten in nicht belüfteten Arealen Regelrechtes Pleuragleiten in belüfteten Arealen Pleuragleiten zur Bestimmung der Tubuslage nur bei fehlender Spontanatmung sicher nutzbar |
| Bullae | Variabel Ggf. gut darstellbare A-Linien im Bereich pleuranaher Bullae | Variabel | Begleitende Mikrokonsolidierungen möglich (insbesondere bei begleitendem interstitiellem Emphysem) | Bei großen, pleuranahen Bullae reduziertes/fehlendes Pleuragleiten in diesem Bereich möglich Sonografische Erfassung aktuell aber nicht sicher möglich |

darstellbare B-Linien. Abhängig von der Krankheitschwere können gut separierte oder konfluierende B-Linien bis hin zur beidseitigen weißen Lunge nachgewiesen, aber keine relevanten Konsolidierungen dargestellt werden [1–7]. Bei der Erstbeschreibung galt der Nachweis von verdichteten oder konfluierenden B-Linien in den Unterfeldern, bei nur wenigen B-Linien in den Oberfeldern als wichtigstes sonografisches Kriterium für die TTN (► **Abb. 1a**, ► **Tab. 1**). Den scharfen Übergang bezeichneten Copetti et al. als „Double-Lung-Point“ (► **Abb. 1a**), [8]. Dieser lässt sich aber nach aktueller Studienlage bei weniger als 50% der Patienten mit klinischer Diagnose einer TTN sowie teilweise erst in der Rekonvaleszenz nachweisen [1].

Vermehrte B-Linien sind in der Lungensonografie klassischerweise durch den Nachweis von mehr als 2 B-Linien pro Interkostalraum im Längsschnitt definiert. In der Neonatologie wird diese Definition um das Auftreten von 2 oder mehr nebeneinanderliegenden Interkostalräumen mit konfluierenden B-Linien in jedem untersuchten Lungenareal ergänzt [6]. Da im Rahmen der postnatalen Adaptation auch lungengesunde Früh- und Neugeborene vermehrt B-Linien aufweisen, hat der Nachweis vermehrter B-Linien in den ersten Lebenstagen nur bei gleichzeitiger pulmonaler Symptomatik eine klinische Relevanz [9].

Beim Atemnotsyndrom (ANS) führt die mangelhafte Produktion des oberflächenaktiven Surfactantproteins zu einer unzureichenden Herabsetzung der Oberflächenspannung mit Alveolarkollaps und zur Ausbildung von Atelektasen. Zudem führen Hypoxie und unphysiologisch hohe Eröffnungsdrücke zu Läsionen der Alveolarepithelien und zum Übertritt eines fibrinösen Exsudates in die Alveolen, mit Bildung hyaliner Membranen [10, 11]. Das Krankheitsbild wird also nicht nur durch einen erhöhten interstitiellen Flüssigkeitsgehalt, sondern auch durch Minderbelüftungen und entzündliche Reaktionen der unreifen Lunge geprägt. Sonografisch ist das ANS deshalb durch bilaterale, homogen verteilte, konfluierende B-Linien, eine verdickte, irregulär

grob oder feinkörnig veränderte Pleuralinie und Konsolidierungen charakterisiert (► **Abb. 1b**, ► **Video 1**, ► **Tab. 1**). Bei höhergradigem ANS zeigt sich zudem im bewegten Bild ein sichtbarer Lungenpuls (► **Video 1**), [1, 4–7, 12]. Die wichtigsten Merkmale des ANS in Abgrenzung zur TTN stellen der Nachweis von Konsolidierungen sowie das Fehlen unauffälliger Areale dar (► **Abb. 1b**, ► **Video 1, 2a**). Mit zunehmender Schwere des ANS nehmen die Konsolidierungen an Ausdehnung und Tiefe zu [2].

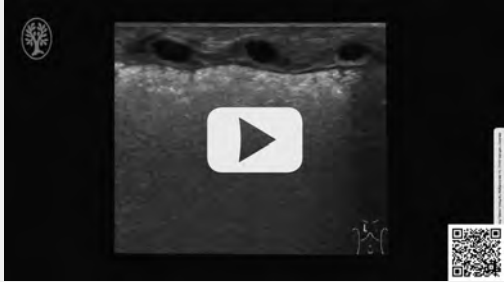
Eine Differenzierung der beiden Krankheitsbilder gelingt in der klinischen Praxis nicht immer eindeutig. Vor allem bei reiferen Frühgeborenen treten Mischbilder auf. Eine schwere, persistierende TTN kann zudem eine sekundäre Surfactant-Inaktivierung mit Alveolarkollaps und Ausbildung von Konsolidierungen bewirken, sodass eine Differenzierung zwischen TTN und mildem ANS auch klinisch nicht immer mit ausreichender Sicherheit gelingt [2, 13, 14]. Unter Berücksichtigung der sonografischen Aspekte von TTN und ANS entwickelten verschiedene Arbeitsgruppen semiquantitative Lungensonografie-Scores (LUS) zur Objektivierung des visuellen Eindrucks (► **Abb. 2**) [2, 12, 15–18]. Scoring-Systeme ermöglichen eine bessere Vergleichbarkeit lungensonografischer Befunde, machen die Interpretation unabhängiger von der Erfahrung des Untersuchers und ermöglichen so die Integration des LU in klinische Algorithmen. Aktuelle Studien belegen eine enge Korrelation zwischen sonografischem Lungenbefund, der Schwere neonataler Lungenerkrankungen und Parametern der Oxygenierung. LUS zeigen deshalb einen hohen Vorhersagewert für das Versagen einer nicht invasiven Atemunterstützung sowie eine spätere Surfactant-Applikation [2, 12, 15, 17–20].

Der in den meisten Studien verwendete Score wurde 2015 von Brat et al publiziert (► **Abb. 2**). Durch Implementierung dieses Scores in die Stationsrichtlinien zur Surfactant-Therapie konnte bei einem Cut-Off-Wert > 8 in nachfolgenden Interventionsstudien eine deutlich frühere

► **Table 1** (Fortsetzung)

| | | | | |
|--|--|---|---|--|
| Unilateral endobronchial intubation | In non-ventilated areas rapidly reduced or absent A-lines and increasing B-lines | In non-ventilated areas rapid changes to the pleural line | Rapid formation of consolidations in non-ventilated areas In bullous emphysema, the under-ventilation becomes visible with a delay | Absent pleural sliding in non-ventilated areas Regular pleural sliding in ventilated areas Pleural sliding for determining tube position can only be used reliably in the absence of spontaneous breathing |
| Bullae | Variable Possibly well-depicted A-lines in the area of bullae close to the pleura | Variable | Concomitant microconsolidations possible (especially in cases of concomitant interstitial emphysema) | Reduced/absent pleural sliding in this area is possible in the case of large bullae close to the pleura Sonographic detection is currently not possible with certainty |

OP-VIDEO



► **Video 1** Respiratory distress syndrome. Longitudinal dorsal section of a quadruplet premature infant at 27 GW with respiratory distress syndrome (FiO₂ 0.40 under invasive ventilation). Sonographically, there is a white lung with a coarse, irregular pleural line. These changes extend to approximately 0.3–0.4 cm in depth and correspond to poorly aerated lung tissue. A visible lung pulse is evident in the moving picture.

► **Video 1** Atemnotsyndrom. Longitudinalschnitt von dorsal bei einem Vierlingsfrühgeborenen der 27. SSW mit Atemnotsyndrom (FiO₂ 0,40 unter invasiver Beatmung). Sonografisch zeigt sich eine weiße Lunge mit grobkörniger, irregulärer Pleuralinie. Diese Veränderungen reichen bis etwa 0,3–0,4 cm in die Tiefe und entsprechen minderbelüftetem Lungengewebe. Im bewegten Bild ist zudem ein sichtbarer Lungenpuls zu erkennen.

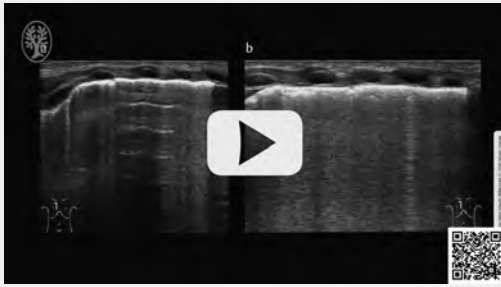
sound scores (LUS) to objectify the visual impression (► **Fig. 2**) [2, 12, 15–18]. Scoring systems allow better comparability of lung ultrasound findings, make interpretation less dependent on the experience of the examiner, and thus enable integration of the LU into clinical algorithms. Recent studies demonstrate a close correlation between ultrasound lung findings, neonatal lung disease severity and oxygenation parameters. Lung ultrasound scores thus show high predictive value for failure of non-

invasive respiratory support as well as subsequent surfactant application [2, 12, 15, 17–20].

The score used in most studies was published by Brat et al. in 2015 (► **Fig. 2**). Implementation of this score in ward guidelines for surfactant therapy has resulted in significantly earlier surfactant administration with lower inspiratory oxygen delivery without increasing the rate of application in subsequent intervention studies when the cut-off value is >8 [16, 21]. The score according to Brat et al. has been modified and applied in many studies by various research groups. The modifications in this case affect both the pulmonary areas studied and the definitions of the individual point values, which makes it difficult to calculate cut-off values in meta-analyses. Despite divergent scoring systems, a correlation in the same direction between the total score and the inspiratory oxygenation required for adequate ventilation was consistently demonstrated. Thus, as the score increases, the gas exchange capacity of the lung deteriorates, from which a direct correlation can be inferred between sonographic findings and the severity of lung injury. Lung ultrasound scoring systems represent the future of sonographically guided, individualized therapy regimens, although further standardization and adaptation to different levels of maturity would be desirable for widespread use.

The correlation between the level of a pulmonary-related oxygen demand and sonographic findings also helps to differentiate a predominantly pulmonary from an extrapulmonary etiology in cases of persistently high postnatal oxygenation. If oxygen demand and sonographic findings do not coincide, other causes, including extrapulmonary causes, such as persistent pulmonary arterial hypertension (► **Video 2a**), vitium cordis, and, of course, pneumothorax (► **Video 3**), as well as hyperinflation, must be included in the differential diagnostic considerations.

▶ OP-VIDEO



▶ **Video 2** Persistent pulmonary arterial hypertension (PPHN). **a** Ventral longitudinal section in a preterm infant at 34 + 0 GW at the 5th hour of life with an oxygen demand of 90 % under noninvasive respiratory support. Clearly visible A-lines are seen with pleural sliding. In addition, single, predominantly separated, basally minimally confluent B-lines can be seen, which move synchronously with pleural sliding. This age-normal pulmonary sonographic finding makes a primary pulmonary oxygenation disorder with an oxygen demand of 90 % unlikely. Echocardiography confirmed the suspicion of PPHN. Increasing oxygenation impairment made timely endotracheal intubation and mechanical ventilation necessary. **b** Control ultrasound on day 7 of life at 50 % oxygen demand with continued PPHN under invasive ventilation. Densely packed, homogeneously distributed B-lines are seen with hardly visible A-lines. In addition, individual microconsolidations limited to the subpleural region are evident. The worsening of findings is most likely explained by several days of invasive ventilation in the presence of existing pulmonary immaturity. Another factor could be persistent ductus arteriosus with cross shunt and pulmonary flooding.

▶ **Video 2** Persistierende pulmonalarterielle Hypertonie (PPHN). **a** Ventraler Longitudinalschnitt bei einem Frühgeborenen der 34 + 0 SSW in der 5. Lebensstunde bei einem Sauerstoffbedarf von 90 % unter nicht invasiver Atemunterstützung. Es zeigen sich gut darstellbare A-Linien bei regulärem Pleuragleiten. Zudem sind einzelne, überwiegend separierte, basal minimal konfluierende B-Linien zu erkennen, welche sich synchron zum Pleuragleiten bewegen. Dieser altersentsprechende lungensonografische Befund macht bei einem Sauerstoffbedarf von 90 % eine primär pulmonal bedingte Oxygenierungsstörung unwahrscheinlich. Echokardiografisch konnte der Verdacht auf eine PPHN bestätigt werden. Bei zunehmender Oxygenierungsstörung wurden zeitnah eine endotracheale Intubation und maschinelle Beatmung erforderlich. **b** Kontrollsonografie am 7. Lebenstag bei einem Sauerstoffbedarf von 50 %, bei weiterhin bestehender PPHN unter invasiver Beatmung. Es zeigen sich dicht gedrängte, homogen verteilte B-Linien bei kaum darstellbaren A-Linien. Zudem sind einzelne auf die subpleurale Region begrenzte Mikrokonsolidierungen erkennbar. Die Befundverschlechterung lässt sich am ehesten durch die mehrtägige invasive Beatmung bei bestehender Lungenunreife erklären. Einen weiteren Faktor könnte ein persistierender Ductus arteriosus mit Kreuzshunt und Lungenüberflutung darstellen.

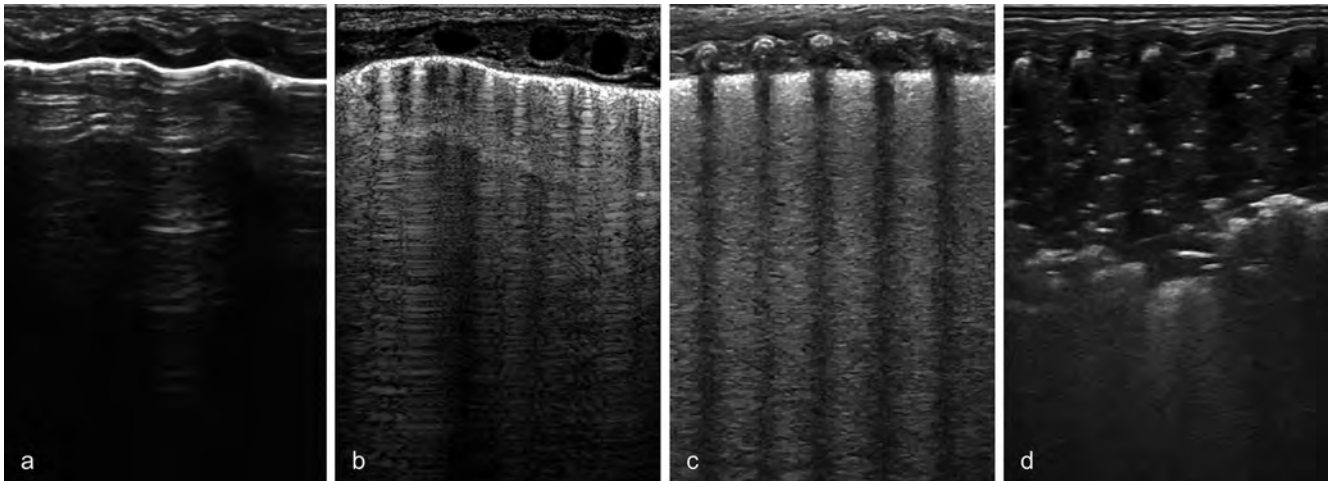
Surfactant-Gabe bei niedrigerer inspiratorischer Sauerstoffzufuhr ohne Steigerung der Anwendungsrate erreicht werden [16, 21]. Der Score nach Brat et al wurde in vielen Studien von verschiedenen Arbeitsgruppen abgewandelt angewendet. Die Modifikationen betreffen dabei sowohl die untersuchten Lungenareale als auch die Definitionen der einzelnen Punktwerte, was eine Berechnung von Cut-Off-Werten in Metaanalysen erschwert. Trotz abweichender Scoring-Systeme konnte übereinstimmend eine gleichgerichtete Korrelation zwischen dem Gesamtscore und der für eine ausreichende Oxygenierung notwendigen inspiratorischen Sauerstoffzufuhr nachgewiesen werden. Mit steigender Punktzahl verschlechtert sich also die Gasaustauschkapazität der Lunge, woraus sich ein direkter Zusammenhang zwischen sonografischem Befund und der Schwere einer Lungenschädigung ableiten lässt. Lungensonografische Scoring-Systeme stellen die Zukunft sonografisch gesteuerter, individualisierter Therapieregimes dar – eine weitere Vereinheitlichung und Anpassung an unterschiedliche Reifegrade wäre allerdings für einen flächendeckenden Einsatz wünschenswert.

Die Korrelation zwischen der Höhe eines pulmonal bedingten Sauerstoffbedarfs und dem sonografischen Befund hilft zudem, bei persistierend hoher postnataler Sauerstoffzufuhr eine überwiegend pulmonale von einer extrapulmonalen Ätiologie zu differenzieren. Stimmen Sauerstoffbedarf und sonografischer Befund nicht überein, müssen andere, auch extrapulmonale Ursachen, wie z. B. eine persistierende pulmonalarterielle Hypertonie (▶ **Video 2a**), ein Vitium cordis und natürlich ein Pneumothorax (▶ **Video 3**) sowie eine Überblähung in die differenzialdiagnostischen Überlegungen einbezogen werden.

Bronchopulmonale Dysplasie

Über die weitere Entwicklung lungensonografischer Pathologien Frühgeborener ist weit weniger bekannt als über die frühe postnatale Phase. Erst seit 2021 steigt die Zahl der Publikationen zu diesem Thema merklich an.

Im weiteren Verlauf bestimmen zunehmend multifaktorielle Einflussgrößen – wie der Zeitpunkt einer suffizienten Surfactant-Synthese, der Flüssigkeitsstatus, ein persistierender Ductus arteriosus sowie pulmonale Entzündungsreaktionen durch Sauerstoffexposition, maschinelle Beatmung oder Sepsis – den sonografischen Lungenbefund (▶ **Video 2b**). Der gleichgerichtete Zusammenhang zwischen respiratorischer Insuffizienz und LUS setzt sich kontinuierlich fort, sodass stets eine Korrelation zwischen dem sonografischen Lungenstatus und einer bestehenden Oxygenierungsstörung besteht (▶ **Abb. 3–5**) [22, 23]. Der lungensonografische Befund zeigt neben der unabhängig vom Gestationsalter bestehenden Korrelation mit Parametern der Oxygenierung stets auch eine Abhängigkeit vom Grad der Lungenunreife, welche vom Gestationsalter bei



► **Fig. 2** Semiquantitative lung ultrasound score (LUS) according to Brat et al. In the supine position, each lung region (a total of 6 lung areas with 3 areas per side: anterior superior, anterior inferior, lateral) is evaluated according to a point system (0–3 points per region). The individual points are summed to a total score. **a** Score 0: Unremarkable region with well-depicted A-lines. **b** Score 1: Region with an average of more than 2 well-defined B-lines per intercostal space. This also applies to inhomogeneous lung regions which have areas with confluent B-lines as well as inconspicuous sections. The overall impression must be considered in very small premature infants with a small diameter of the intercostal spaces. **c** Score 2: Region with confluent B-lines with or without microconsolidations. **d** Score 3: Region with extensive consolidations with a depth >0.5 cm.

► **Abb. 2** Semiquantitativer Lungenultraschall-Score (LUS) nach Brat et al. In Rückenlage erfolgt für jedes Lungenareal (insgesamt 6 Lungenareale bei 3 Arealen je Seite: vorne oben, vorne unten, lateral) die Bewertung nach einem Punktesystem (0–3 Punkte je Areal). Die einzelnen Punkte werden zu einer Gesamtpunktzahl addiert. **a** Score 0: Unauffälliges Areal mit gut darstellbaren A-Linien. **b** Score 1: Areal mit durchschnittlich mehr als 2 gut abgrenzbaren B-Linien pro Interkostalraum. Dies gilt auch für inhomogene Lungenareale, welche sowohl Regionen mit konfluierenden B-Linien als auch unauffällige Abschnitte aufweisen. Bei sehr kleinen Frühgeborenen mit einem geringen Durchmesser der Interkostalräume muss der Gesamteindruck berücksichtigt werden. **c** Score 2: Areal mit konfluierenden B-Linien, mit oder ohne Mikrokonsolidierungen. **d** Score 3: Areal mit ausgedehnten Konsolidierungen mit einer Tiefe >0,5 cm.

Bronchopulmonary Dysplasia

Much less is known regarding the further development of pulmonary sonographic pathologies of preterm infants than the early postnatal period. Only since 2021 has the number of publications on this topic increased noticeably.

In the further course of the disease, multifactorial influencing variables – such as the time of sufficient surfactant synthesis, fluid status, patent ductus arteriosus (PDA) and pulmonary inflammatory reactions due to oxygen exposure, mechanical ventilation or sepsis – increasingly determine the ultrasound lung findings (► **Video 2b**). The rectified relationship between respiratory insufficiency and LUS continues steadily, so that there is always a correlation between sonographic lung status and an existing oxygenation disturbance (► **Fig. 3–5**) [22, 23]. In addition to the correlation with oxygenation parameters independent of gestational age, lung ultrasound findings always show a dependence on the degree of lung immaturity, which is determined by gestational age at birth and postnatal age [22, 23]. Typically, the score deteriorates within the first week of life (► **Fig. 3, 4**, ► **Video 2b**) and then improves continuously. In contrast, in preterm infants with developing bronchopulmonary dysplasia (BPD), pathologic sonographic phenomena persist in parallel with oxygen demand (► **Fig. 5, 6**). Changes in the pleural line with diffuse microconsolidations and resulting vertical reverberation artifacts and con-

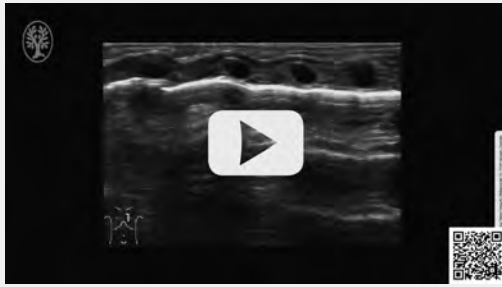
solidations are clearly apparent (► **Fig. 4–6**). Extensive consolidations are typically localized in the dorsal lung fields (► **Fig. 4**), so that these should be included in the sonographic evaluation in the further course of the disease. With increasing maturity and decreasing oxygen demand, patients with bronchopulmonary dysplasia also show improvement in lung sonographic findings (► **Fig. 5**), but in preterm infants with moderate and severe BPD, the pathologic changes persist beyond 36 + 0 gestational weeks (► **Fig. 6**, ► **Table 1**) [23–28]. Therefore, for developing or manifest BPD, lung ultrasound represents a promising additional bedside imaging modality for pulmonary monitoring and a potential parameter for therapy management.

Some studies also demonstrate a predictive value of sonographic scoring systems for the development of moderate or severe BPD as early as between the seventh and fourteenth days of life [23–28]. Future studies should consider whether pulmonary sonography is superior to clinical scoring systems in this regard as well as research the significance of pulmonary sonographic pathologies for long-term pulmonary prognosis.

Atelectasis and Dystelelectasis

Lung consolidations in the context of developing or manifest BPD are partly atelectasis (nonventilated lung areas)

▶ OP-VIDEO



▶ **Video 3** Pneumothorax. Ventral longitudinal section in a preterm infant at 30 + 4 GW with an oxygen demand of 60 % under noninvasive respiratory support. Clearly visible A-lines are seen in the moving image with absent visualization of pleural sliding. On closer inspection, the movements below the tissue-air boundary correspond merely to reflections of the movements of the thoracic wall structures above the tissue-air boundary. No B-lines can be seen.

▶ **Video 3** Pneumothorax. Ventraler Longitudinalschnitt bei einem Frühgeborenen der 30 + 4 SSW mit einem Sauerstoffbedarf von 60 % unter nicht invasiver Atemunterstützung. Im bewegten Bild zeigen sich gut darstellbare A-Linien bei fehlender Darstellung des Pleuragleitens. Bei genauer Betrachtung entsprechen die Bewegungen unterhalb der Gewebe-Luft-Grenze lediglich Spiegelungen der Bewegungen der Thoraxwandstrukturen oberhalb der Gewebe-Luft-Grenze. Es lassen sich keine B-Linien darstellen.

Geburt und dem postnatalen Lebensalter bestimmt wird [22, 23]. Typischerweise verschlechtert sich der LUS innerhalb der ersten Lebenswoche (▶ **Abb. 3, 4**, ▶ **Video 2b**), um sich anschließend fortwährend zu verbessern. Bei Frühgeborenen mit sich entwickelnder bronchopulmonaler Dysplasie (BPD) persistieren hingegen parallel zum Sauerstoffbedarf auch die pathologischen Phänomene im LU (▶ **Abb. 5, 6**). Veränderungen der Pleuralinie mit diffusen Mikrokonsolidierungen und davon ausgehenden vertikalen Reverberationsartefakten sowie Konsolidierungen treten dabei in den Vordergrund (▶ **Abb. 4–6**). Ausgedehnte Konsolidierungen sind dabei typischerweise in den dorsalen Lungenfeldern lokalisiert (▶ **Abb. 4**), sodass diese im weiteren Verlauf in die sonografische Beurteilung mit einbezogen werden sollten. Mit zunehmender Reife und sinkendem Sauerstoffbedarf zeigt sich zwar auch bei Patienten mit bronchopulmonaler Dysplasie eine Verbesserung des lungensonografischen Befundes (▶ **Abb. 5**), bei Frühgeborenen mit moderater und schwerer BPD persistieren die pathologischen Veränderungen aber über 36 + 0 SSW hinaus (▶ **Abb. 6**, ▶ **Tab. 1**), [23–28]. Der LU stellt deshalb für die sich entwickelnde oder manifeste BPD ein vielversprechendes, zusätzliches, bettseitiges, bildgebendes Verfahren zur Überwachung der pulmonalen Situation und einen möglichen Parameter zur Therapiesteuerung dar.

Einige Arbeiten belegen zudem einen Vorhersagewert sonografischer Scoring-Systeme für die Entwicklung einer moderaten oder schweren BPD bereits zwischen dem 7. und 14. Lebenstag [23–28]. Ob die Lungensonografie dabei klinischen Scoring-Systemen überlegen ist und welche Bedeutung lungensonografische Pathologien für die pulmonale Langzeitprognose haben, sollte Gegenstand zukünftiger Studien sein.

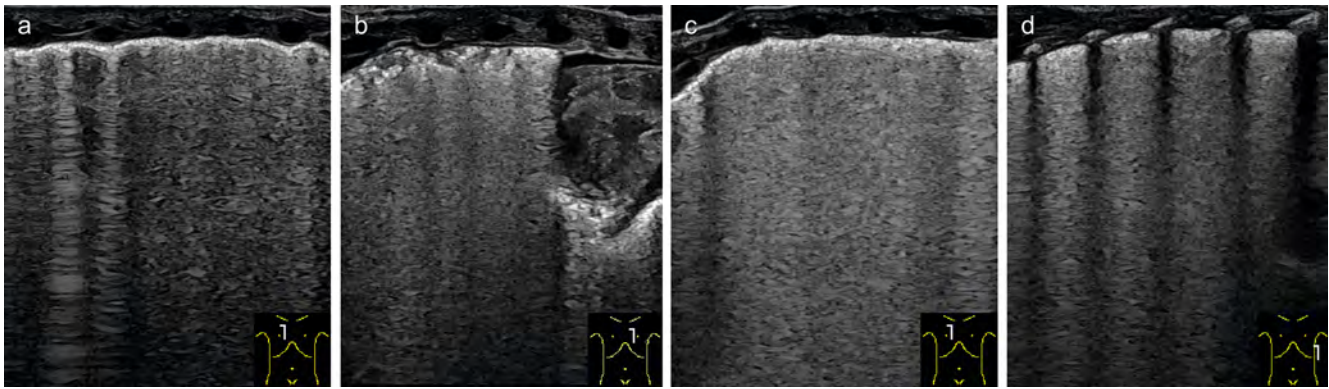
Atelektasen und Dystelektasen

Bei den Lungenkonsolidierungen im Rahmen einer sich entwickelnden oder manifesten BPD handelt es sich teilweise um Atelektasen (nicht belüftete Lungenareale) und teilweise um Dystelektasen (minderbelüftete Lungenareale) (▶ **Abb. 3b, 4–7**). Diese können auch im Rahmen anderer Erkrankungen und vor allem bei invasiv beatmeten Patienten mit respiratorischer Insuffizienz nachgewiesen werden. Dabei können sonografisch bereits kleinste, pleuranahe Mikroatelektasen durch unzureichende Atmung oder unzureichendes Beatmungsvolumen mit hoher Sensitivität detektiert und die enthaltene Restluftverteilung genau beurteilt werden (▶ **Abb. 3b, 4**, ▶ **Video 4**, ▶ **Tab. 1**), [29]. Mithilfe des LU kann eine Lagerungsbehandlung deshalb besser gesteuert werden als mittels konventionellem a. p.-Röntgenbild. Zudem können mit dem Ultraschall Minderbelüftungen seriell und strahlungsfrei kontrolliert werden (▶ **Abb. 7**, ▶ **Video 4**).

In der Erwachsenenmedizin wird der LU deshalb auch zur Beatmungsoptimierung und Peep-Steuerung eingesetzt [30]. Nach eigenen Erfahrungen zeigen sich auch in der Neonatologie nach Beatmungsoptimierung mit rückläufigem Sauerstoffbedarf Verbesserungen des sonografischen Befundes (▶ **Abb. 7**, ▶ **Video 4**). Wird der LU als Hilfsmittel zur Beatmungsoptimierung genutzt, sollte dem Anwender allerdings bewusst sein, dass zwar pleuranahe Minderbelüftungen sehr sensitiv detektiert und kontrolliert werden können, eine Lungenüberblähung sonografisch aber nicht sicher erfasst werden kann. Zudem sprechen nicht alle Minderbelüftungen auf Rekrutierungsmanöver an. Da bei neonatologischen Patienten mit chronischen Lungenschäden eine inhomogene Lunge mit einem Nebeneinander von überblähten und minderbelüfteten Arealen typisch ist, muss dies beim Einsatz des LU zur Peep- oder Beatmungssteuerung stets berücksichtigt werden, um eine zusätzliche Verschlechterung lokaler Überblähungen zu vermeiden.

Pneumonie

Auch eine Pneumonie mit entzündlichem Infiltrat stellt sich sonografisch als Konsolidierung, umgeben von vermehrten B-Linien dar (▶ **Abb. 8**, ▶ **Tab. 1**). Bei Lungengesunden mit erhöhten Entzündungszeichen, typischer Klinik und sonografisch nachweisbarer ausgedehnter Konsolidierung kann die Verdachtsdiagnose einer Pneumonie allein sonografisch



► **Fig. 3** Typical lung ultrasound findings in extremely premature infants with oxygenation impairment in the first days of life. **a+b** Bilateral parasternal longitudinal section in a triplet premature infant (2nd triplet, birthweight 375 g) of 22 + 6 gestational weeks on day 3 of life (FiO₂ 0.28–0.30 under invasive ventilation, immediate postnatal surfactant administration). **a** A predominantly intact pleural line is seen on the right ventral side. Regions with single, well separated B-lines with still sporadically visible A-lines are shown next to areas with confluent B-lines without visible A-lines. **b** Left ventral band-like consolidations confined to the subpleural region are evident, giving the appearance of an irregularly fragmented pleural line. The irregular, deep edges of the under-ventilated zones are starting points of vertical, confluent repeat echoes. Retrocardial microconsolidations are present. The sonographic findings suggest that the right ventral lung is better ventilated than the left. Additional findings include a small, irrelevant pericardial effusion. **c** Parasternal longitudinal section on the right and longitudinal section at the level of the anterior axillary line on the left in a triplet premature baby (3rd triplet, birthweight 330 g, surfactant administration immediately postnatally) at 22 + 6 GW on day 3 of life (FiO₂ 0.30–0.32 under invasive ventilation). Confluent B-lines without displayable A-lines can be seen in both slice planes. The pulmonary sonographic findings show extreme pulmonary immaturity with mild to moderate oxygenation impairment.

► **Abb. 3** Typische Lungensonographiebefunde bei extrem Frühgeborenen mit Oxygenierungsstörung in den ersten Lebenstagen. **a+b** Parasternaler Longitudinalschnitt bds. bei einem Drillingsfrühgeborenen (2. Drilling, GG 375 g) von 22 + 6 SSW am 3. Lebenstag (FiO₂ 0,28–0,30 unter invasiver Beatmung, Surfactantgabe unmittelbar postnatal). **a** Rechts ventral zeigt sich eine überwiegend intakte Pleuralinie. Es präsentieren sich Areale mit einzelnen, gut separierten B-Linien mit noch vereinzelt darstellbaren A-Linien, neben Arealen mit konfluierenden B-Linien ohne darstellbare A-Linien. **b** Links ventral stellen sich bandförmige, auf die subpleurale Region begrenzte Konsolidierungen dar, welche das Bild einer irregulär fragmentierten Pleuralinie hervorrufen. Die unregelmäßigen, tiefen Ränder der Minderbelüftungen sind Ausgangspunkte vertikaler, konfluierender Wiederholungsechos. Auch retrokardial sind Mikrokonsolidierungen erkennbar. Der sonografische Befund legt eine bessere Belüftung der rechten als der linken ventralen Lunge nahe. Nebenbefundlich zeigt sich ein kleiner, nicht relevanter Perikarderguss. **c+d** Parasternaler Longitudinalschnitt rechts sowie Longitudinalschnitt auf Höhe der vorderen Axillarlinie links bei einem Drillingsfrühgeborenen (3. Drilling, GG 330 g, Surfactantgabe unmittelbar postnatal) von 22 + 6 SSW am 3. Lebenstag (FiO₂ 0,30–0,32 unter invasiver Beatmung). In beiden Schnittebenen zeigen sich konfluierende B-Linien ohne darstellbare A-Linien. Der lungensonografische Befund passt zu der extremen Lungenunreife mit milder bis moderater Oxygenierungsstörung.

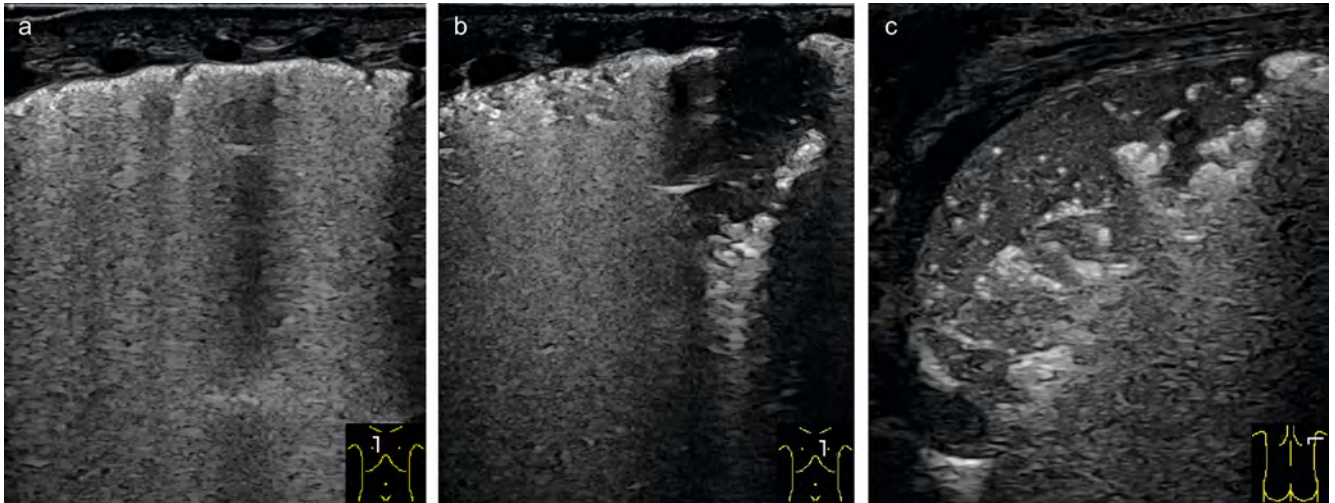
and partly dysteletasis (inadequately ventilated lung areas) (► **Fig. 3b, 4–7**). These can also be detected within the framework of other diseases and especially in invasively ventilated patients with respiratory failure. Here, sonographically even the smallest microatelectasis near the pleura due to insufficient respiration or insufficient ventilation volume can be detected with high sensitivity and the contained residual air distribution can be accurately assessed (► **Fig. 3b, 4**, ► **Video 4**, ► **Table 1**) [29]. Using lung ultrasound, a positioning treatment can therefore be better controlled than by means of conventional AP X-ray. In addition, ultrasound can be used to monitor reduced ventilations serially, without radiation (► **Fig. 7**, ► **Video 4**).

Therefore, in adult medicine, ultrasound is also used for ventilation optimization and PEEP control [30]. In our own experience, improvements in sonographic findings are also seen in neonatology after ventilation optimization with decreasing oxygen demand (► **Fig. 7**, ► **Video 4**). If ultrasound is used as an aid for ventilation optimization, however, the user should be aware that while pleural underinflation can be detected and controlled very sensitively,

pulmonary hyperinflation cannot be reliably detected sonographically. In addition, not all under-ventilation responds to recruitment maneuvers. Since neonatal patients with chronic lung injury typically have inhomogeneous lungs with a juxtaposition of overinflated and underinflated areas, this must always be taken into account when using ultrasound for PEEP or ventilation control to avoid additional exacerbation of local overinflation.

Pneumonia

Pneumonia with inflammatory infiltrate also presents sonographically as consolidation surrounded by increased B-lines (► **Fig. 8**, ► **Table 1**). In healthy lung patients with increased signs of inflammation, typical clinical symptoms and sonographically detectable extensive consolidation, the suspected diagnosis of pneumonia can be confirmed by ultrasound alone (► **Fig. 8**) [31]. Sonographic criteria for differentiation between pneumonia and atelectasis are not applicable with sufficient specificity in neonatology (► **Fig. 8**, ► **Video 5**). For example, some authors consider lack of residual air in the bronchial



► **Fig. 4** Worsening of the lung ultrasound findings with increasing oxygen demand. Follow-up (same patient as in ► **Fig. 3a, b**) on day 8 of life for respiratory deterioration in the context of focal intestinal perforation (FiO₂ 0.60 under invasive ventilation). Ventrally right shows single microconsolidations as well as predominantly confluent B-lines with barely visualizable A-lines (a). Ventrally left shows the picture of a sonographically white lung with band-like decreased ventilation of the subpleural region and retrocardiac microconsolidations (b). The main finding, however, is bilateral dorsolateral with new onset, deeper consolidations with positive air bronchogram (c).

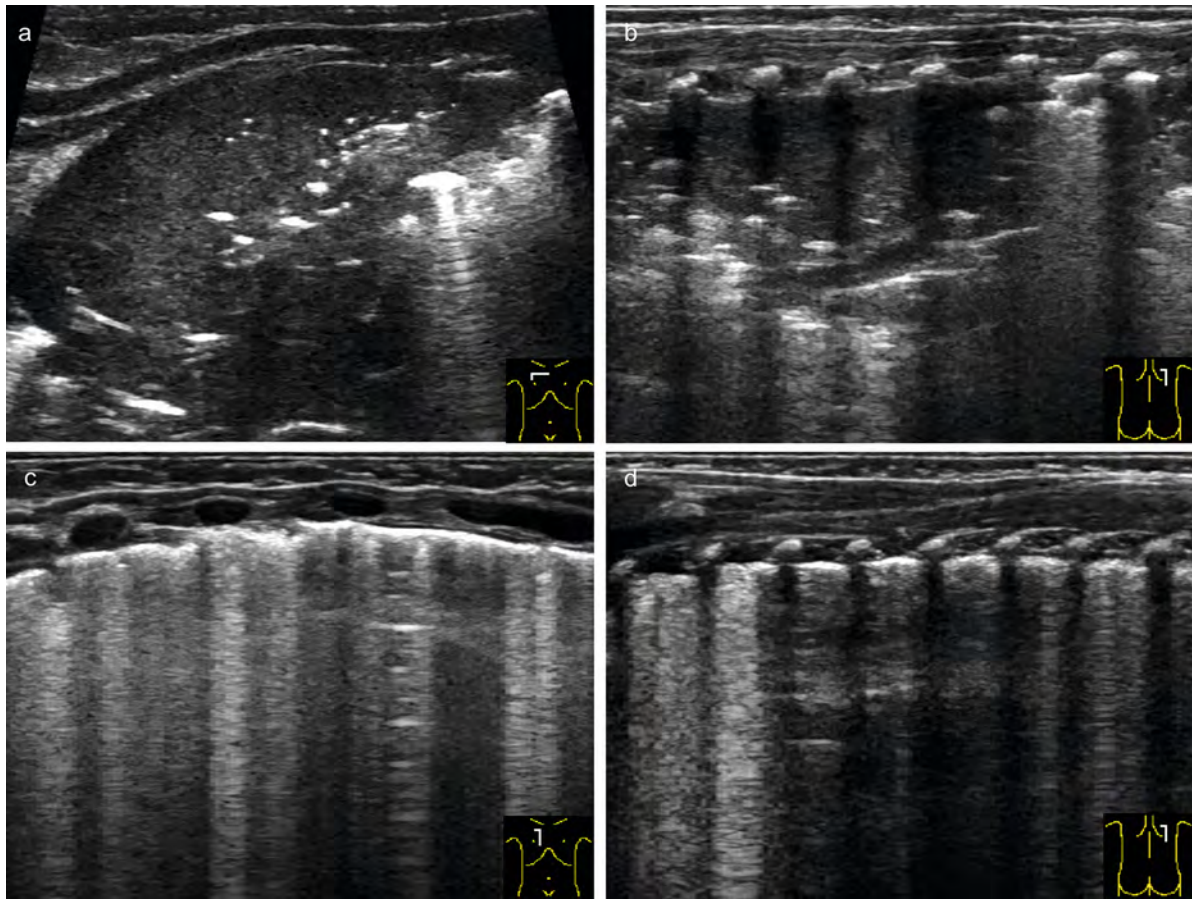
► **Abb. 4** Verschlechterung des lungensonografischen Befundes bei steigendem Sauerstoffbedarf. Folgeuntersuchung (der gleichen Patienten wie in ► **Abb. 3a, b**) am 8. Lebenstag, bei respiratorischer Verschlechterung im Rahmen einer fokalen intestinalen Perforation (FiO₂ 0,60 unter invasiver Beatmung). Ventral rechts zeigen sich einzelne Mikrokonsolidierungen sowie überwiegend konfluierende B-Linien bei kaum darstellbaren A-Linien (a). Ventral links zeigt sich das Bild einer sonografisch weißen Lunge mit bandförmiger Minderbelüftung der subpleuralen Region und retrokardialen Mikrokonsolidierungen (b). Der Hauptbefund findet sich allerdings beidseits dorsolateral mit neu aufgetretenen, tieferen Konsolidierungen mit positivem Aerobronchogramm (c).

bestätigt werden (► **Abb. 8**), [31]. Sonografische Kriterien zur Differenzierung zwischen Pneumonie und Atelektase sind in der Neonatologie nicht mit ausreichender Spezifität anwendbar (► **Abb. 8**, ► **Video 5**). Einige Autoren sehen beispielsweise fehlende Restluft im Bronchialsystem als Kennzeichen für eine Atelektase und ein dynamisches Aerobronchogramm als Kriterium für ein pneumonisches Infiltrat (► **Abb. 8**, ► **Video 5**). Die Minderbelüftungen bei sauerstoffpflichtigen Frühgeborenen zeichnen sich aber typischerweise durch mehr oder weniger ausgeprägte bronchiale und alveoläre Restluft aus, dystelektatische Konsolidierungen überwiegen gegenüber Atelektasen (► **Video 5b**). Wie ► **Video 5b** demonstriert, kann in dystelektatischen Regionen gelegentlich auch ohne entzündliche Genese ein dynamisches Aerobronchogramm dokumentiert werden. Bei einer neonatalen Pneumonie kommt es zudem rasch zu einer begleitenden Sekretobstruktion, sodass ein dynamisches Aerobronchogramm hier nicht zwangsläufig zu beobachten ist (► **Abb. 9**). Eine Pneumonie kann also allein sonografisch nicht ausreichend sicher von einer für Frühgeborene mit Sauerstoffbedarf typischen Dystelektase differenziert werden. Hier ist die richtige Interpretation nur in Zusammenschau mit dem klinischen Bild sowie dem Verlauf möglich. Pneumonien können im Verlauf aber sehr gut sonografisch kontrolliert und mögliche Komplikationen wie eitrige Ergüsse oder eine Abszedierung frühzeitig erkannt werden [32, 33].

Pneumothorax

Bei respiratorischer Insuffizienz im Früh- und Neugeborenenalter stellt der Pneumothorax (PTX) immer eine wichtige Differenzialdiagnose dar, weshalb dieser vor allem bei akuter respiratorischer Verschlechterung stets als Ursache ausgeschlossen werden muss. Der LU ermöglicht auch im Notfall eine schnelle Diagnosestellung unmittelbar am Patientenbett und zeigt sich in Studien in Sensitivität und Spezifität der radiologischen Standarddiagnostik durch bessere Detektion kleiner Luftmengen (ventraler Pneumothorax) überlegen [34, 35]. Dabei erlaubt der LU die Detektion minimaler intrapleuraler Luftmengen und sollte wegen seiner diversen Vorteile die Röntgen-Thorax-Aufnahme als Goldstandard der PTX-Diagnostik in der Neonatologie ersetzen.

Ein PTX entsteht durch Eindringen von Luft in den Pleuraspalt. Führt der PTX zu einem Totalkollaps der Lunge, berühren sich die beiden Pleurablätter nicht mehr. Bei partiellem PTX sammelt sich die Luft lageabhängig am höchsten Punkt der Pleurahöhle. Je nach Ausdehnung des PTX liegen Pleura visceralis und Pleura parietalis noch in mehr oder weniger großen Arealen aneinander (► **Video 6, 7**). Die freie Luft unterhalb der Pleura parietalis führt sonografisch ebenfalls zur Darstellung einer zarten, hyperechogenen Linie an der Gewebe-Luft-Grenze mit multiplen horizontalen Reverberationsartefakten (► **Abb. 10**, ► **Video 3, 6, 7**). Andere für die Lunge typische Ultrschallartefakte können dagegen nicht detektiert werden (► **Abb. 10**, ► **Video 3, 6, 7**). Der PTX ist

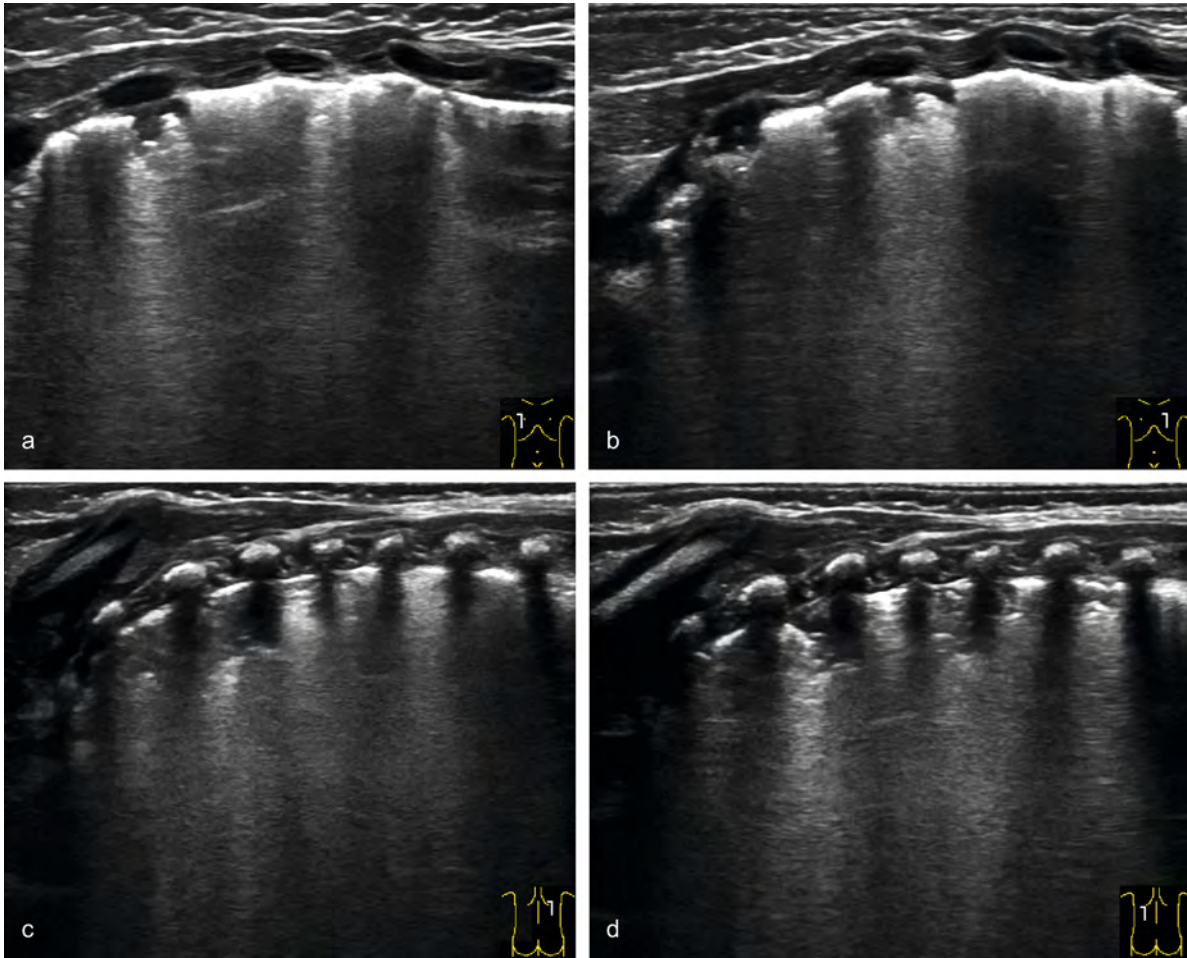


► **Fig. 5** Typical sonographic findings in the further course of hospitalization in extremely premature infants with persistent oxygenation impairment. **a+b** Ultrasound examination of a premature infant at 23 + 3 GW (birthweight 410 g) at 8 weeks of age with respiratory global insufficiency (FiO₂ 0.95–1.0 under invasive ventilation). Ubiquitous extensive consolidations (atelectasis/dystelectasis) and increased B-lines are present. Shown here is a ventral cross-section in the area of the right upper lobe (**a**) and a right-sided, paravertebral longitudinal section (**b**). The consolidations reach into the deep regions of the lungs (depth > 1 cm), include several intercostal spaces and only show some hyperechoic residual air in the deep areas. The deep edges are irregular and are the origin of vertical artifacts. **c+d** Check-up after 12 days with an improved respiratory situation (FiO₂ 0.35 with CPAP breathing support). Greater reduced ventilation zones are no longer visible. However, ubiquitous small microconsolidations limited to the subpleural region (reduced ventilation) are seen, which give rise to the appearance of a grossly fragmented, irregular pleural line, especially ventrally. The reduced ventilation areas are the starting points for predominantly well-separated B-lines. Regular A-lines can be seen in regions with only a few vertical artifacts. This finding persisted in severe BPD in parallel with oxygen demand beyond 36 + 0 GW.

► **Abb. 5** Typische sonografische Befunde im weiteren stationären Verlauf bei einem extrem Frühgeborenen mit anhaltender Oxygenierungsstörung. **a+b** Sonografische Untersuchung eines Frühgeborenen der 23 + 3 SSW (GG 410 g) im Alter von 8 Wochen, bei respiratorischer Globalinsuffizienz (FiO₂ 0,95–1,0 unter invasiver Beatmung). Es stellen sich ubiquitär ausgedehnte Konsolidierungen (Atelektasen/Dystelektasen) sowie vermehrte B-Linien dar. Hier abgebildet sind ein ventraler Querschnitt im Bereich des rechten Oberlappens (**a**) sowie ein rechtsseitiger, paravertebraler Longitudinalschnitt (**b**). Die Konsolidierungen reichen bis in tiefe Regionen der Lunge (Tiefe > 1 cm), umfassen mehrere Interkostalräume und zeigen nur in den tiefen Arealen etwas hyperechogene Restluft. Die tiefen Ränder stellen sich irregulär dar und sind Ausgangspunkte vertikaler Artefakte. **c+d** Kontrolluntersuchung nach 12 Tagen bei gebesselter respiratorischer Situation (FiO₂ 0,35 unter CPAP-Atemunterstützung). Es sind keine größeren Minderbelüftungen mehr darstellbar. Allerdings zeigen sich ubiquitär kleine, auf die subpleurale Region beschränkte Mikrokonsolidierungen (Minderbelüftungen), welche vor allem ventral das Bild einer grob fragmentierten, irregulären Pleuralinie hervorrufen. Die Minderbelüftungen sind Ausgangspunkte überwiegend gut separierter B-Linien. In Arealen mit nur wenigen vertikalen Artefakten sind reguläre A-Linien darstellbar. Dieser Befund persistierte bei schwerer BPD parallel zum Sauerstoffbedarf über die 36 + 0 SSW hinaus.

system as a marker of atelectasis and a dynamic air bronchogram as a criterion for pneumonic infiltrate (► **Fig. 8**, ► **Video 5**). However, inadequate ventilation in preterm infants requiring oxygen is typically characterized by more or less pronounced residual bronchial and alveolar air, and dystelectatic consolidations predominate

over atelectasis (► **Video 5b**). As ► **Video 5b** demonstrates, a dynamic air bronchogram can occasionally be documented in dystelectatic regions even in the absence of an inflammatory genesis. In neonatal pneumonia, moreover, concomitant secretory obstruction occurs rapidly, so that a dynamic air bronchogram is not necessar-



► **Fig. 6** Severe bronchopulmonary dysplasia. Ultrasound examination of the lungs in a twin premature baby of 24 + 6 GW (birth-weight 700 g) with severe bronchopulmonary dysplasia at 36 + 0 GW (FiO₂ 0.42 under high-flow). **a+b** Ventrally, there are multiple, small, underventilated zones near the pleura, which form the image of a coarsely fragmented, irregular pleural line. Vertical artifacts emanate from these poorly aerated zones; A-lines are visible in open regions. **c+d** Dorsally, there are under-ventilated areas on both sides, some of which are >0.5 cm deep and extend over several intercostal spaces. Vertical artifacts emanate from the under-ventilated zones; A-lines are visible in open areas.

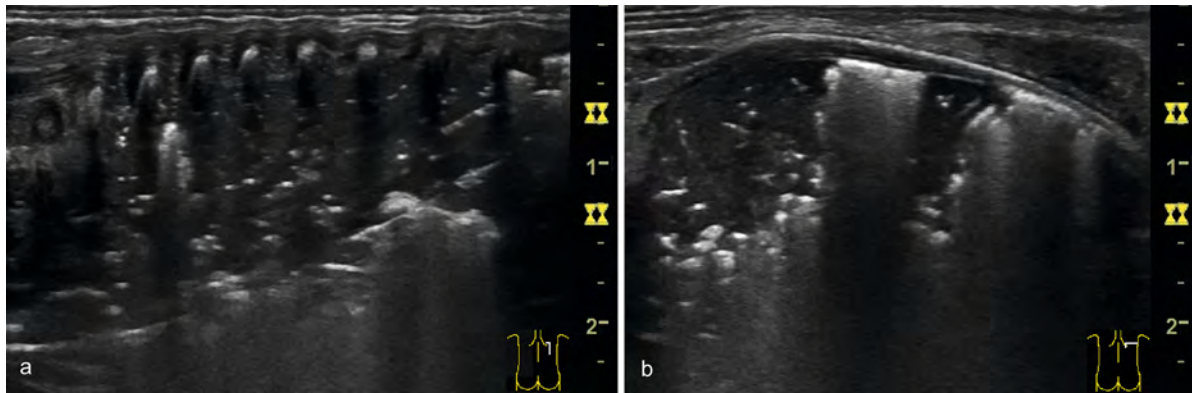
► **Abb. 6** Schwere bronchopulmonale Dysplasie. Sonografische Untersuchung der Lunge bei einem Zwillingenfrühgeborenen der 24 + 6 SSW (GG 700 g) mit schwerer bronchopulmonaler Dysplasie bei 36 + 0 SSW (FiO₂ 0,42 unter High-flow). **a+b** Ventral stellen sich multiple, kleine, pleuranahe Minderbelüftungen dar, welche das Bild einer grob fragmentierten, irregulären Pleuralinie bedingen. Von diesen Minderbelüftungen gehen vertikale Artefakte aus, in freien Arealen sind A-Linien darstellbar. **c+d** Dorsal stellen sich beidseits Minderbelüftungen dar, welche teilweise >0,5 cm in die Tiefe und über mehrere Interkostalräume reichen. Von den Minderbelüftungen gehen vertikale Artefakte aus, in freien Arealen sind A-Linien darstellbar.

somit sonografisch durch fehlendes Pleuragleiten, fehlende Darstellung von B-Linien und Konsolidierungen, die Darstellung des sog. Lungenpunktes, an dem sich Pleura visceralis und Pleura parietalis voneinander trennen, und die fehlende Darstellbarkeit des Lungenpulses im M-Mode gekennzeichnet (► **Abb. 10, 11**, ► **Video 1, 6–8**, ► **Tab. 1**), [6, 34].

Beim sauerstoffpflichtigen Früh- und Neugeborenen ist der PTX eine sonografische Blickdiagnose. Dabei sind es vor allem die fehlenden B-Linien, bei gleichzeitig sehr gut darstellbaren A-Linien, welche den Untersucher beim ersten Aufsetzen des Schallkopfes auf den höchsten Punkt des Thorax an einen PTX denken lassen (► **Video 1, 7a**). Das wich-

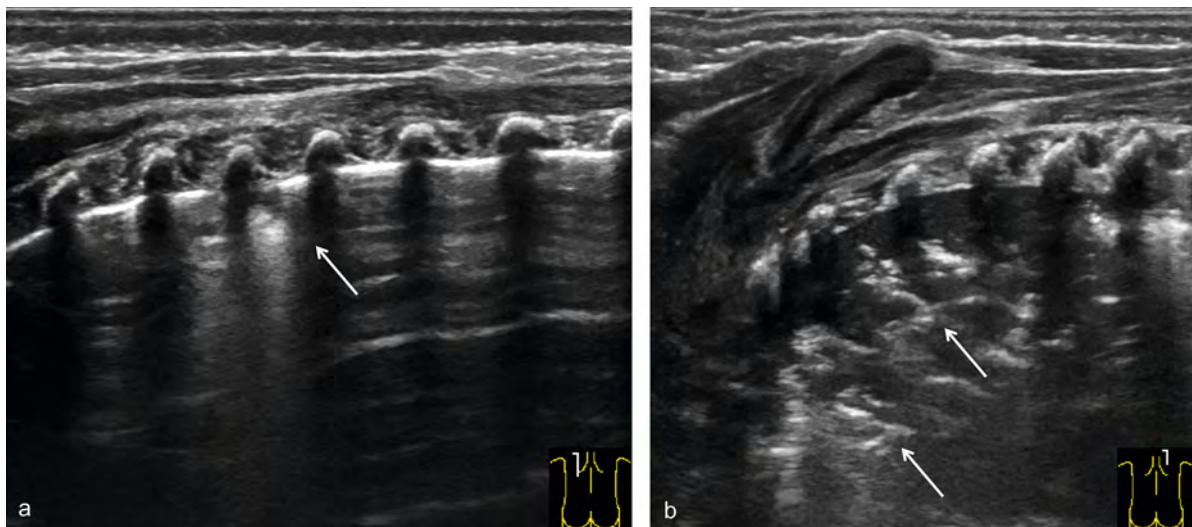
tigste sonografische Kriterium des PTX bleibt dennoch das fehlende Pleuragleiten, da ansonsten Fehldiagnosen auftreten können. Deshalb ist stets eine genaue Beurteilung der Pleuralinie im bewegten Bild bei Verwendung eines hochauflösenden Linearschallkopfes und einer geringen Eindringtiefe vorzunehmen (► **Video 6**). Im M-Mode zeigt sich durch das fehlende Pleuragleiten beim Pneumothorax nicht das typische Seashore-Sign, sondern das pathognomische Barcode- oder Stratosphere-Sign (► **Abb. 11**), [6, 34].

Die Beurteilung des Pleuragleitens kann durch starke Atemanstrengung des Patienten bei Dyspnoe erschwert werden (► **Video 8b**). Der M-Mode bietet hier keine Vor-



► **Fig. 7** Atelectasis. Dorsal atelectasis in a twin premature infant of 23 + 4 GW (birthweight 490 g) at 4 weeks of age with respiratory global failure (FiO₂ 0.85 under invasive HFO ventilation). In the supine position (after repositioning), there are extensive bilateral dorsal reduced ventilation zones surrounded by confluent B-lines. Longitudinal section on the right shows longitudinal extension of consolidation from lung apex to lung base at a depth > 1 cm (a). In cross-section, the main finding is directly paravertebral (b). Only a few, hyperechogenic air reflections can be seen on both planes. During the course of the day, a reduction of the oxygen supply up to a minimum of 40% was possible by supine position and recruitment maneuvers. The preterm infant was able to be discharged home later with only mild BPD and no need for supplemental oxygen.


► **Abb. 7** Atelektase. Dorsale Atelektase bei einem Zwillingsfrühgeborenen der 23 + 4 SSW (GG 490 g) im Alter von 4 Wochen, bei respiratorischer Globalinsuffizienz (FiO₂ 0,85 unter invasiver HFO-Beatmung). In Rückenlage (nach Umlagerung) stellen sich dorsal beidseits ausgedehnte Minderbelüftungen, umgeben von konfluierenden B-Linien dar. Im Longitudinalschnitt zeigt sich rechts eine Längsausdehnung der Konsolidierung von Lungenspitze bis Lungenbasis bei einer Tiefe > 1 cm (a). Im Querschnitt stellt sich der Hauptbefund unmittelbar paravertebral dar (b). In beiden Ebenen sind nur wenige, hyperechogene Luftreflexe darstellbar. Durch Rückenlage und Rekrutierungsmanöver war im Tagesverlauf eine Reduktion der Sauerstoffzufuhr bis minimal 40% möglich. Das Frühgeborene konnte im weiteren Verlauf bei nur milder BPD ohne zusätzlichen Sauerstoffbedarf nach Hause entlassen werden.



► **Fig. 8** Pneumonia. 3-month-old former 27th GW preterm infant with dyspnea, new-onset oxygen demand and elevated inflammatory parameters. a Dorsal longitudinal section shows inhomogeneously distributed B-lines on the left, originating from the margins of a small consolidation (inflammatory reduced ventilation) (arrow). The rest of the lung shows a regular pleural line and well-depicted A-lines. b Longitudinal section reveals a large, hypoechoic reduced ventilation zone (pneumonic infiltrate) in the right dorsal upper lobe with tree-like residual hyperechogenic air in the bronchial system (arrows). Together with the clinic signs, the diagnosis of pneumonia can be made.

► **Abb. 8** Pneumonie. 3 Monate altes ehemaliges Frühgeborenes der 27. SSW mit Dyspnoe, neu aufgetretenem Sauerstoffbedarf und erhöhten Entzündungsparametern. a Im dorsalen Längsschnitt zeigen sich links inhomogen verteilte B-Linien, welche von den Rändern einer kleinen Konsolidierung (entzündliche Minderbelüftung) ausgehen (Pfeil). Die restliche Lunge zeigt eine reguläre Pleuralinie und gut darstellbare A-Linien. b Im Längsschnitt stellt sich im rechten dorsalen Oberlappen eine große, echoarme Minderbelüftung (pneumonisches Infiltrat) mit bäumchenartiger, hyperechogener Restluft im Bronchialsystem (Pfeile) dar. Zusammen mit der Klinik kann die Diagnose einer Pneumonie gestellt werden.

▶ OP-VIDEO

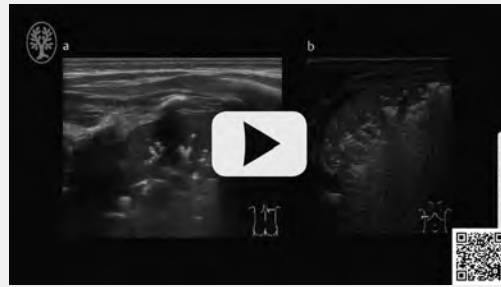


▶ **Video 4** Lung ventilation improvement through recruitment maneuver. Continuation of examination in ▶ **Fig. 6**. **a** Clip after prone position for 10–15 min (FiO₂ 0.80 under invasive HFO ventilation). As an indication of a free airway and an incipient improvement in ventilation, ultrasound already shows slightly more residual air in the upper field. **b** After a 2-minute increase in MAP of 2 mmHg, increasing re-aeration of the atelectatic areas is seen sonographically. In the middle sections, a pleural line with B-lines emanating from it and recognizable A-lines can be visualized in 3 intercostal spaces. Ultrasound alone cannot assess whether local hyperinflation has already occurred in these areas. In the sections that are still poorly ventilated, more air reflexes can be seen within the consolidations. Synchronously to the sonographic improvement, the oxygen demand was reduced from 80 % to 60 % and in the further course of the day to 40 %.

▶ **Video 4** Verbesserung der Lungenbelüftung durch Rekrutierungsmanöver. Fortsetzung der Untersuchung von ▶ **Abb. 6**. **a** Clip nach 10–15-minütiger Bauchlage (FiO₂ 0,80 unter invasiver HFO-Beatmung). Als Hinweis auf freie zuführende Atemwege und eine beginnende Belüftungsverbesserung zeigt sich sonografisch bereits etwas mehr Restluft im Oberfeld. **b** Nach 2-minütiger Erhöhung des MAP um 2 mmHg stellt sich sonografisch eine zunehmende Wiederbelüftung der atelektatischen Bereiche dar. In den mittleren Abschnitten ist in 3 Interkostalräumen eine Pleuralinie mit davon ausgehenden B-Linien und wieder erkennbaren A-Linien darstellbar. Ob es in diesen Arealen bereits zu einer lokalen Überblähung gekommen ist, kann allein sonografisch nicht beurteilt werden. In den noch minderbelüfteten Abschnitten sind innerhalb der Konsolidierungen mehr Luftreflexe zu erkennen. Synchron zur sonografischen Befundverbesserung konnte der Sauerstoffbedarf von 80 % auf 60 %, und im weiteren Tagesverlauf auf 40 % reduziert werden.

teile, da die Bewegungsartefakte die Differenzierung zwischen Seashore-Sign und Barcode-Sign einschränken und den sicheren Nachweis des fehlenden Lungenpulses unmöglich machen können. Besteht kein beidseitiger PTX, kann der Seitenvergleich im medianen Querschnitt helfen, das einseitig fehlende Pleuragleiten sicher zu erkennen. Kann zusätzlich zum fehlenden Pleuragleiten der Lungenpunkt gefunden werden, gilt der PTX als bewiesen (▶ **Abb. 10**, ▶ **Video 6, 7**), [6]. Am Lungenpunkt führt die intrapleurale Luft zu einer Trennung der beiden Pleurablätter. Auf der Seite des PTX fehlt das Pleuragleiten, jenseits des Lungenpunktes lässt sich reguläres Pleu-

▶ OP-VIDEO



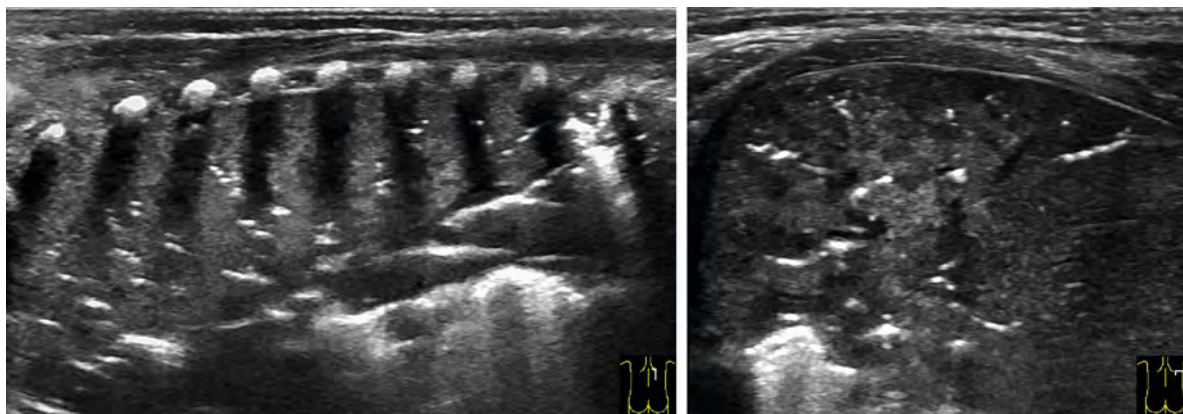
▶ **Video 5** Dynamic air bronchogram showing pneumonia and dystelectasis. **a** Continuation of examination in ▶ **Fig. 7**. On closer inspection, respiratory synchronous movements of the air reflexes within the consolidation (pneumonic infiltrate) can be visualized in the video. **b** Premature infant at 22 + 6 GW with respiratory deterioration in the setting of intestinal perforation during strangulation ileus (FiO₂ 0.60 under invasive ventilation). Lateral cross-section shows dorsal hypoechoic reduced ventilation (dystelectasis) with dynamic air bronchogram. Respiratory synchronous movements of the air reflexes can be seen in different areas of the small airways.

▶ **Video 5** Pneumonie und Dystelektase mit dynamischem Aerobronchogramm. **a** Fortsetzung der Untersuchung von ▶ **Abb. 7**. Bei genauer Betrachtung sind im Video atemsynchrone Bewegungen der Luftreflexe innerhalb der Konsolidierung (pneumonisches Infiltrat) darstellbar. **b** Frühgeborenes der 22 + 6 SSW mit respiratorischer Verschlechterung im Rahmen einer intestinalen Perforation bei Strangulationsileus (FiO₂ 0,60 unter invasiver Beatmung). Im lateralen Querschnitt stellt sich eine dorsale, echoarme Minderbelüftung (Dystelektase) mit dynamischem Aerobronchogramm dar. In verschiedenen Bereichen der kleinen Atemwege sind atemsynchrone Bewegungen der Luftreflexe zu erkennen.

ragleiten meist in Kombination mit B-Linien oder Konsolidierungen darstellen (▶ **Abb. 6, 7**). Bei Unsicherheit kann die Lageabhängigkeit der intrapleurale Luft und damit des Lungenpunktes zur Absicherung genutzt werden.


Sonografisch kann keine Aussage zur Distanz zwischen Pleura visceralis und Pleura parietalis gemacht werden. Mithilfe des Lungenpunktes können aber die Grenzen des PTX erfasst und seine Ausdehnung beurteilt werden (▶ **Video 7a–c**), [36]. Dies ermöglicht wiederholte, strahlungsfreie Verlaufskontrollen. In Rückenlage scheint der Bezug des Lungenpunktes zur mittleren Axillarlinie eine Differenzierung zwischen einem kleinen „ventralen“ Pneumothorax und einem behandlungspflichtigen Pneumothorax zu ermöglichen. Letztendlich sollte sich die Entscheidung zur Drainageanlage aber immer auch am klinischen Zustand des Patienten orientieren.

Lassen sich bei gut darstellbaren A-Linien weder B-Linien, subpleurale Pathologien, noch reguläres Pleuragleiten nachweisen und kann kein Lungenpunkt nachgewiesen werden, handelt es sich mit hoher Wahrscheinlichkeit um einen Total-



► **Fig. 9** Pneumonia. Premature 24 + 1 GW infant with respiratory deterioration on day 35 of life requiring secondary intubation, viscous tracheal secretions, and CRP elevation to 6 mg/dl (FiO₂ 0.80 under invasive ventilation). In dorsal longitudinal as well as cross-sectional view, there is extensive lung consolidation with little residual intrabronchial air. Lung tissue shows a liver-like echotexture (hepatization) with inhomogeneous echogenicity. Taken together with the clinical signs, the findings were considered pneumonia.

► **Abb. 9** Pneumonie. Frühgeborenes der 24 + 1 SSW mit respiratorischer Verschlechterung am 35. Lebensstag, mit der Notwendigkeit zur sekundären Intubation, zähem Trachealsekret und CRP-Erhöhung auf 6 mg/dl (FiO₂ 0,80 unter invasiver Beatmung). Im dorsalen Längs- sowie Querschnitt stellt sich eine ausgedehnte Lungenkonsolidierung mit wenig intrabronchialer Restluft dar. Das Lungengewebe zeigt eine leberähnliche Echotextur (Hepatisation) bei inhomogener Echogenität. Zusammen mit der Klinik wurde der Befund als Pneumonie gewertet.



► **Fig. 10** Left pneumothorax. Pneumothorax in a premature infant 24 GW (FiO₂ 0.35 under invasive ventilation). Left lateral intercostal cross-section. Ventral presentation of multiple reverberation artifacts, corresponding to pneumothorax. On the other hand, there are two-dimensional microconsolidations and B-lines emanating laterodorsally from them. The lung point (arrow) is located at the level of the midaxillary line.

► **Abb. 10** Pneumothorax links. Pneumothorax bei einem Frühgeborenen der 24. SSW (FiO₂ 0,35 unter invasiver Beatmung). Lateraler interkostaler Querschnitt links. Ventral Darstellung multipler Reverberationsartefakte, dem Pneumothorax entsprechend. Laterodorsal zeigen sich hingegen flächige Mikrokonsolidierungen und davon ausgehende B-Linien. Der Lungenpunkt (Pfeil) befindet sich auf Höhe der mittleren Axillarlinie.

ily observed here (► **Fig. 9**). Thus, pneumonia cannot be differentiated with sufficient certainty from dystelectasis typical of preterm infants with oxygen demand using sonography alone. In this case, correct interpretation is only possible in conjunction with the clinical symptoms and the progression of the disease. However, pneumonia can be very well monitored sonographically during its course

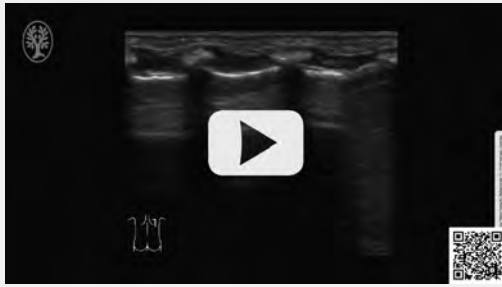
and possible complications such as purulent effusions or abscess formation can be detected at an early stage [32, 33].

Pneumothorax

Pneumothorax (PTX) is always an important differential diagnosis in respiratory failure during the premature and neonatal period, so it must always be ruled out as a cause, especially in acute respiratory deterioration. Lung ultrasound also enables rapid diagnosis directly at the patient's bedside in emergencies and has been shown in studies to be superior to standard radiological diagnostics in sensitivity and specificity due to better detection of small amounts of air (ventral pneumothorax) [34, 35]. Thus, ultrasound allows the detection of minimal intrapleural air volumes and should replace chest X-ray as the gold standard of PTX diagnosis in neonatology due to its various advantages.

PTX is the result of air entering the pleural space. If PTX leads to total collapse of the lung, the two pleural sheets no longer touch. In partial PTX, air collects at the highest point of the pleural cavity depending on the position. Depending on the extent of the pneumothorax, the visceral pleura and parietal pleura are still contiguous in more or less large areas (► **Video 6, 7**). Free air below the parietal pleura sonographically also results in the visualization of a delicate hyperechogenic line at the tissue-air interface with multiple horizontal reverberation artifacts (► **Fig. 10**, ► **Video 3, 6, 7**). In contrast, other ultrasound artifacts typical for the lung cannot be detected (► **Fig. 10**,

▶ OP-VIDEO



▶ **Video 6** Pneumothorax. Dorsal longitudinal section in a preterm infant at 27 + 1 GW (FiO₂ 0.30 under binasal CPAP). No regular pleural sliding can be visualized in the region of the two cranial intercostal spaces. In the lowest intercostal space, however, a regular atemsynchronous displacement of the pleural line against the structures of the thoracic wall is detectable adjacent to the liver. In this area, close inspection of the tissue-air interface can identify the lung point and diagnose partial pneumothorax.

▶ **Video 6** Pneumothorax. Dorsaler Längsschnitt bei einem Frühgeborenen der 27 + 1 SSW (FiO₂ 0,30 unter binasalem CPAP). Im Bereich der beiden kranialen Interkostalräume lässt sich kein reguläres Pleuragleiten darstellen. Im untersten Interkostalraum hingegen ist angrenzend an die Leber eine regelrechte atemsynchrone Verschiebung der Pleuralinie gegen die Strukturen der Thoraxwand nachweisbar. In diesem Bereich kann bei genauer Betrachtung der Gewebe-Luft-Grenze der Lungenpunkt erkannt und die Diagnose eines partiellen Pneumothorax gestellt werden.

kollaps der Lunge bei PTX. Bei Zweifeln – und wenn es die Zeit erlaubt – kann diese Diagnose durch den fehlenden Lungenpuls im M-Mode bestätigt werden (▶ **Abb. 9b**), [6]. Zudem kann manchmal in Rückenlage die vollständig kollabierte Lunge weit dorsal dargestellt werden.

Die wichtigste sonografische Differenzialdiagnose zum PTX in der Neonatalperiode stellt das Bild einer TTN mit Double-Lung-Point dar (▶ **Video 8**). Es ist unbedingt darauf zu achten, den Lungenpunkt des PTX sicher vom Double-Lung-Point der TTN abzugrenzen (▶ **Video 8**). Das wichtigste Unterscheidungsmerkmal stellt dabei das bei der TTN allseits regulär nachweisbare Pleuragleiten dar (▶ **Video 8**). Auch extrapulmonale Ursachen eines hohen Sauerstoffbedarfs mit unauffälliger Lungendarstellung müssen differenzialdiagnostisch in Betracht gezogen werden. Es ist stets zu berücksichtigen, dass nach Pleurodese oder bei pleuralen Adhäsionen anderer Ursache die Beurteilung des Pleuragleitens nicht mehr sicher für die PTX-Diagnostik genutzt werden kann. Auch bei einem bestehenden Hautemphysem ist eine Beurteilung der dorsal gelegenen Strukturen nicht mehr möglich. Beim Hautemphysem oder Mediastinal-PTX befindet sich das artefaktauslösende Gas in der Ebene von Haut bzw. Mediastinum, sodass die exakte Lokalisation eine Abgren-

▶ OP-VIDEO



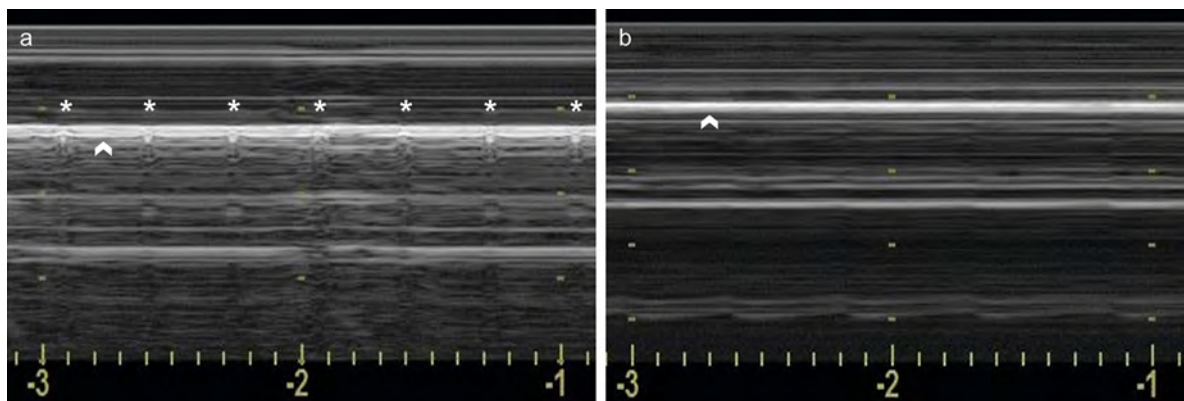
▶ **Video 7** Incremental diagnostics to assess the extent of a pneumothorax. **a** Longitudinal section at the level of the anterior axillary line on the left in an extremely premature baby with an oxygen requirement of 50 % on the 2nd day of life and sonographic suspicion of pneumothorax (same patient as in ▶ **Fig. 3c, d**). Neither regular pleural sliding nor B-lines or consolidations can be detected. **b** Longitudinal section at the posterior axillary line on the left shows a poorly aerated lung with band-like decreased aeration confined to the subpleural region, confluent vertical reverberation artifacts emanating from it, and a visible lung pulse. **c** In lateral cross-section, the lung point can be visualized between the mid and posterior axillary lines. Thus, the diagnosis is a partial pneumothorax with separation of the two pleural sheets in the area between the middle and posterior axillary line. As the oxygen demand continued to increase, prompt placement of a drain was required.

▶ **Video 7** Stufendiagnostik zur Beurteilung der Ausdehnung eines Pneumothorax. **a** Längsschnitt auf Höhe der vorderen Axillarlinie links bei einem extrem Frühgeborenen mit einem Sauerstoffbedarf von 50 % am 2. Lebenstag und sonografischem Verdacht auf einen Pneumothorax (gleicher Patient wie in ▶ **Abb. 3c, d**). Es sind weder ein reguläres Pleuragleiten noch B-Linien oder Konsolidierungen nachweisbar. **b** Der Längsschnitt im Bereich der hinteren Axillarlinie links zeigt eine minderbelüftete Lunge mit bandförmigen, auf die subpleurale Region beschränkten Minderbelüftungen, davon ausgehenden konfluierenden vertikalen Reverberationsartefakten und einem sichtbaren Lungenpuls. **c** Im lateralen Querschnitt kann der Lungenpunkt zwischen mittlerer und hinterer Axillarlinie abgebildet werden. Es handelt sich also um einen partiellen Pneumothorax mit Trennung der beiden Pleurablätter im Bereich zwischen mittlerer und hinterer Axillarlinie. Bei weiter steigendem Sauerstoffbedarf war zeitnah eine Drainageanlage erforderlich.

zung von intrapleuraler bzw. intrapulmonaler Luft ermöglicht.

Weitere Differenzialdiagnosen

Bei akuter respiratorischer Insuffizienz kann der LU im klinischen Kontext auch bei anderen Pathologien helfen, in einem „Rule-in-Rule-out“-Verfahren rasch bettseitig mögliche Differenzialdiagnosen einzugrenzen. Einen Überblick über die wichtigsten neonatologischen Diffe-



► **Fig. 11** M-mode pneumothorax. Comparison of the seashore sign in regular pleural sliding (**a**) and the barcode sign in pneumothorax (**b**) in M-mode. **a** Regular pleural sliding causes blurred or coarse-grained visualization of dorsally located repeat echoes. In addition, the lung pulse (asterisk) is formed synchronously by vibration of the pleural line (arrowhead) and thus the dorsal echoes. **b** In the absence of pleural sliding in pneumothorax, straight lines appear both above and below the tissue-air interface (arrowhead). No lung pulse can be detected.

► **Abb. 11** Pneumothorax im M-Mode. Gegenüberstellung des Seashore-Signs bei regulärem Pleuragleiten (**a**) und des Barcode-Signs bei Pneumothorax (**b**) im M-Mode. **a** Das reguläre Pleuragleiten verursacht eine verschwommene oder grobkörnige Darstellung der dorsal gelegenen Wiederholungsechos. Zudem bildet sich pulssynchron der Lungenpuls (Sternchen) durch eine Erschütterung der Pleuralinie (Pfeilkopf) und damit der dorsalen Echos ab. **b** Bei fehlendem Pleuragleiten bei Pneumothorax stellen sich sowohl oberhalb als auch unterhalb der Gewebe-Luft-Grenze (Pfeilkopf) gerade Linien dar. Es ist kein Lungenpuls zu erkennen.

► **Video 3, 6, 7**). Thus, PTX is sonographically characterized by lack of pleural sliding, lack of visualization of B-lines and consolidations, visualization of the so-called lung point where the visceral pleura and parietal pleura separate, and lack of visualization of the pulmonary pulse in M-mode (► **Fig. 10, 11** ► **Video 1, 6–8**, ► **Table 1**) [6, 34].

In premature infant and neonate requiring oxygen, PTX is a sonographic visual diagnosis. Missing B-lines with simultaneously well-visualized A-lines that mainly make the examiner consider PTX when the transducer is first placed on the highest point of the thorax (► **Video 1, 7a**). Nevertheless, the most important sonographic criterion of PTX remains the absence of pleural sliding, otherwise misdiagnosis may occur. Therefore, an accurate assessment of the pleural line in the moving image using a high-resolution linear transducer and a shallow penetration depth should always be performed (► **Video 6**). In M-mode, the lack of pleural sliding in pneumothorax does not show the typical seashore sign but rather the pathognomic barcode or stratosphere sign (► **Fig. 11**) [6, 34].

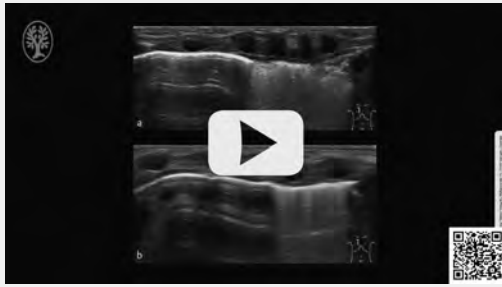
Assessment of pleural sliding can be complicated by the patient's severe respiratory effort in the presence of dyspnea (► **Video 8b**). M-mode does not offer any advantages here, as the motion artifacts limit the differentiation between seashore sign and barcode sign and may make reliable detection of the missing lung pulse impossible. If there is no bilateral PTX, comparing the sides in the median cross-section can help to reliably identify the unilateral absence of pleural sliding. If the lung point can be found in addition to the missing pleural sliding, the PTX is

considered proven (► **Fig. 10**, ► **Video 6, 7**) [6]. At the lung point, the intrapleural air causes the two pleural layers to separate. On the side of the PTX there is no sliding of the pleura, on the other side of the lung point regular sliding of the pleura can usually be seen in combination with B-lines or consolidations (► **Fig. 6, 7**). In case of uncertainty, the positional dependence of the intrapleural air and thus the lung point can be used for confirmation.

Sonographically, no statement can be made about the distance between the visceral pleura and the parietal pleura. However, the lung point can be used to detect the boundaries of the PTX and assess its extent (► **Video 7a–c**) [36], thus allowing repeated follow-ups without radiation. In the supine position, the reference of the lung point to the mid-axillary line appears to allow differentiation between a small "ventral" pneumothorax and pneumothorax requiring treatment. Ultimately, however, the decision to place a drain should always be based on the clinical condition of the patient.

If neither B-lines, subpleural pathology, nor regular pleural sliding can be demonstrated in well-depicted A-lines, and if no pulmonary point can be demonstrated, the diagnosis is most likely total collapse of the lung in pneumothorax. In case of doubt – and time permitting – this diagnosis can be confirmed by the absence of a lung pulse in M-mode (► **Fig. 9b**) [6]. In addition, sometimes in the supine position, the completely collapsed lung can be visualized far dorsally.

▶ OP-VIDEO



▶ **Video 8** Pneumothorax and transient tachypnea. **a** Longitudinal parasternal section in a preterm infant at 35 GW with dyspnea and mild oxygen demand on CPAP respiratory support. In the upper fields, few single B-lines are seen; in the lower fields, confluent B-lines with small reduced ventilation zones and visible pulmonary pulse are seen. Regular pleural sliding can be visualized in all areas. The abrupt transition is the double lung point typical of TTN. **b** Longitudinal parasternal section in a preterm infant at 31 GW with incompletely drained pneumothorax. At first glance, the sonographic findings resemble the double-lung point of TTN shown in **a**. However, close inspection reveals no pleural sliding cranial to this point. The movements below the hyperechogenic tissue-air boundary correspond to reflections of the movements of the thoracic wall structures. Thus, it is the lung point in partial pneumothorax.

▶ **Video 8** Pneumothorax und transitorische Tachypnoe. **a** Parasternaler Längsschnitt bei einem Frühgeborenen der 35. SSW mit Dyspnoe und mildem Sauerstoffbedarf unter CPAP-Atemunterstützung. In den Oberfeldern sieht man wenige einzelne B-Linien, in den Unterfeldern konfluierende B-Linien mit kleinen Minderbelüftungen und sichtbarem Lungenpuls. In allen Bereichen ist ein reguläres Pleuragleiten darstellbar. Damit handelt es sich bei dem abrupten Übergang um den für die TTN typischen Double-Lung-Point. **b** Parasternaler Längsschnitt bei einem Frühgeborenen der 31 SSW mit unvollständig drainiertem Pneumothorax. Auf den ersten Blick ähnelt der sonografische Befund dem in **a** dargestellten Double-Lung-Point der TTN. Bei genauer Betrachtung ist aber kranial dieses Punktes kein Pleuragleiten zu erkennen. Die Bewegungen unterhalb der hyperechogenen Gewebe-Luft-Grenze entsprechen Spiegelungen der Bewegungen der Thoraxwandstrukturen. Es handelt sich also um den Lungenpunkt bei partiellem Pneumothorax.

renzialdiagnosen soll ▶ **Tab. 1** vermitteln [1–8, 22–28, 31–39]. Es ist allerdings zu berücksichtigen, dass gerade bei sehr unreifen Frühgeborenen mit chronischer Lungenpathologie häufig Mischbilder vorliegen.

Schlussfolgerungen

Der LU stellt in der Neonatologie ein hervorragendes bildgebendes Verfahren zur bettseitigen, seriellen Beurteilung pulmonaler Pathologien, zur Eingrenzung von Differenzialdiagnosen und zur Erkennung von Komplikationen dar. Der enge Zusammenhang zwischen klinischem und sonografi-

schem pulmonalen Status legt eine direkte Visualisierung der zugrunde liegenden pathologischen Veränderungen mittels Ultraschall nahe. Dies macht den LU im klinischen Zusammenhang zu einem idealen Monitoring-Werkzeug. Bei Integration in die Stationsroutine als Point-of-Care-Verfahren kann nicht nur eine deutliche Reduktion der kumulativen Strahlenexposition, sondern auch eine Verbesserung der Behandlungsqualität erreicht werden. Bei differenzialdiagnostischen Überlegungen müssen klinische Symptome, Laborbefunde und sonografisches Bild stets zusammen betrachtet werden. Eine möglichst vollständige Erfassung der Lungenoberfläche verbessert dabei vor allem im späteren Verlauf die diagnostische Sicherheit. In der Neonatologie spielen aber auch relevante Lungenpathologien, welche aktuell nicht ausreichend sicher mit dem Ultraschall detektiert werden können, eine Rolle. Dazu zählen insbesondere die Lungenüberblähung und das pulmonale interstitielle sowie bullöse Emphysem. Dieser Limitationen sollte sich der Anwender stets bewusst sein und zur Klärung dieser Fragestellungen weitere bildgebende Verfahren hinzuziehen. Vielleicht können zukünftig innovative sonografische Verfahren wie spezielle Perfusionsdarstellungen, kontrastmittelverstärkter Ultraschall (CEUS), Gewebedoppler und Elastografie die bestehenden Lücken schließen und die diagnostische Sicherheit des LU weiter verbessern.

Interessenkonflikt

Erklärung zu finanziellen Interessen

Forschungsförderung erhalten: nein; Honorar/geldwerten Vorteil für Referententätigkeit erhalten: nein; Bezahlter Berater/interner Schulungsreferent/Gehaltsempfänger: nein; Patent/Geschäftsanteile/Aktien (Autor/Partner, Ehepartner, Kinder) an Firma (Sponsor der Veranstaltung): nein; Patent/Geschäftsanteile/Aktien (Autor/Partner, Ehepartner, Kinder) an Firma (Nicht-Sponsor der Veranstaltung): nein.

Erklärung zu nichtfinanziellen Interessen

Die Autorinnen/Autoren geben an, dass kein Interessenkonflikt besteht.

Korrespondenzadresse

Dr. Simone Schwarz

Clinic for Pediatrics and Adolescent Medicine, Sana Clinics
Duisburg
Zu den Rehwiesen 9–11
47055 Duisburg
Germany
simone.schwarz@sana.de

The most important sonographic differential diagnosis to PTX in the neonatal period represents the image of a TTN with double lung point (► **Video 8**). It is imperative to definitively differentiate the lung point of the PTX from the double lung point of the TTN (► **Video 8**). The most important distinguishing feature is the pleural sliding, which can be detected regularly in all sides in TTN (► **Video 8**). Differential diagnosis must also take into account extrapulmonary causes of high oxygen demand with unremarkable pulmonary imaging. It should always be kept in mind that after pleurodesis or in the presence of pleural adhesions of other causes, the assessment of pleural sliding can no longer be safely used for PTX diagnosis. Also, if cutaneous emphysema is present, assessment of the dorsally located structures is no longer possible. In cutaneous emphysema or mediastinal pneumothorax, the artifact-causing gas is located in the plane of the skin or mediastinum, respectively, so that precise localization allows differentiation from intrapleural or intrapulmonary air.

Further Differential Diagnoses

In the case of acute respiratory failure, lung ultrasound can also help in the clinical context with other pathologies in a “rule in-rule out” procedure to quickly narrow down possible differential diagnoses at the bedside. ► **Table 1** provides overview of the most important neonatal differential diagnoses [1–8, 22–28, 31–39]. However, it must be taken into account that mixed pictures are often present especially in very immature preterm infants with chronic lung pathology.

Conclusions

In neonatology, lung ultrasound is an excellent imaging modality for bedside serial assessment of pulmonary pathology, delineation of differential diagnoses, and detection of complications. The close relationship between clinical and sonographic pulmonary status suggests direct visualization of underlying pathological changes using ultrasound, thus making lung ultrasound an ideal monitoring tool in the clinical framework. When integrated into the ward routine as a point-of-care procedure, not only can a significant reduction in cumulative radiation exposure be achieved, but also an improvement in treatment quality. In differential diagnostic considerations, clinical symptoms, laboratory findings and sonographic image must always be considered in concert. The most complete possible observation of the lung surface improves diagnostic certainty, especially in the later course of the disease. In neonatology, however, relevant lung pathologies, which currently cannot be detected with sufficient certainty by ultrasound, also play a role. These include, in particular, pulmonary hyperinflation and pulmonary interstitial as well as bullous emphysema. The user should always be

aware of these limitations and consult other imaging techniques to clarify these issues. Perhaps in the future, innovative sonographic techniques such as special perfusion imaging, contrast-enhanced ultrasound (CEUS), tissue Doppler and elastography can fill the existing gaps and further improve the diagnostic confidence of lung ultrasound.

Conflict of Interest

Declaration of financial interests

Receipt of research funding: no; receipt of payment/financial advantage for providing services as a lecturer: no; paid consultant/internal trainer/salaried employee: no; patent/business interest/shares (author/partner, spouse, children) in company: no; patent/business interest/shares (author/partner, spouse, children) in sponsor of this CME article or in company whose interests are affected by the CME article: no.

Declaration of non-financial interests

The authors declare that there is no conflict of interest.

Correspondence

Dr. Simone Schwarz

Clinic for Pediatrics and Adolescent Medicine, Sana Clinics
Duisburg
Zu den Rehwiesen 9–11
47055 Duisburg
Germany
simone.schwarz@sana.de

References

- [1] Raimondi F, Yousef N, Rodriguez Fanjul J et al. A Multicenter Lung Ultrasound Study on Transient Tachypnea of the Neonate. *Neonatology* 2019; 115 (3): 263–268
- [2] Pang H, Zhang B, Shi J et al. Diagnostic value of lung ultrasound in evaluating the severity of neonatal respiratory distress syndrome. *Eur J Radiol* 2019; 116: 186–191
- [3] Rodríguez-Fanjul J, Balcells C, Aldecoa-Bilbao V et al. Lung Ultrasound as a Predictor of Mechanical Ventilation in Neonates Older than 32 Weeks. *Neonatology* 2016; 110 (3): 198–203
- [4] Liu J, Wang Y, Fu W et al. Diagnosis of neonatal transient tachypnea and its differentiation from respiratory distress syndrome using lung ultrasound. *Medicine* 2014; 93 (27): e197
- [5] Vergine M, Copetti R, Brusa G et al. Lung ultrasound accuracy in respiratory distress syndrome and transient tachypnea of the newborn. *Neonatology* 2014; 106 (2): 87–93
- [6] Liu J, Copetti R, Sorantin E et al. Protocol and Guidelines for Point-of-Care Lung Ultrasound in Diagnosing Neonatal Pulmonary Diseases Based on International Expert Consensus. *J Vis Exp* 2019: e58990
- [7] Copetti R, Cattarossi L, Macagno F et al. Lung ultrasound in respiratory distress syndrome: a useful tool for early diagnosis. *Neonatology* 2008; 94 (1): 52–59
- [8] Copetti R, Cattarossi L. The ‘double lung point’: an ultrasound sign diagnostic of transient tachypnea of the newborn. *Neonatology* 2007; 91 (3): 203–209
- [9] Blank DA, Kamlin COF, Rogerson SR et al. Lung ultrasound immediately after birth to describe normal neonatal transition: an

- observational study. *Arch Dis Child Fetal Neonatal Ed* 2018; 103 (2): F157–F162
- [10] Smith LJ, McKay KO, van Asperen PP et al. Normal development of the lung and premature birth. *Paediatr Respir Rev* 2010; 11 (3): 135–142
- [11] Rubarth LB, Quinn J. Respiratory Development and Respiratory Distress Syndrome. *Neonatal Netw* 2015; 34 (4): 231–238
- [12] Szymański P, Kruczek P, Hożejowski R et al. Modified lung ultrasound score predicts ventilation requirements in neonatal respiratory distress syndrome. *BMC Pediatr* 2021; 21 (1): 17
- [13] Machado LU, Fiori HH, Baldisserotto M et al. Surfactant deficiency in transient tachypnea of the newborn. *J Pediatr* 2011; 159 (5): 750–754
- [14] Autilio C, Echaide M, Benachi A et al. A Noninvasive Surfactant Adsorption Test Predicting the Need for Surfactant Therapy in Preterm Infants Treated with Continuous Positive Airway Pressure. *J Pediatr* 2017; 182: 66–73.e1
- [15] Gregorio-Hernández R, Arriaga-Redondo M, Pérez-Pérez A et al. Lung ultrasound in preterm infants with respiratory distress: experience in a neonatal intensive care unit. *Eur J Pediatr* 2020; 179 (1): 81–89
- [16] Rodríguez-Fanjul J, Jordan I, Balaguer M et al. Early surfactant replacement guided by lung ultrasound in preterm newborns with RDS: the ULTRASURF randomised controlled trial. *Eur J Pediatr* 2020; 179 (12): 1913–1920
- [17] Brat R, Yousef N, Klifa R et al. Lung Ultrasonography Score to Evaluate Oxygenation and Surfactant Need in Neonates Treated With Continuous Positive Airway Pressure. *JAMA Pediatr* 2015; 169 (8): e151797
- [18] Raimondi F, Migliaro F, Sodano A et al. Use of neonatal chest ultrasound to predict noninvasive ventilation failure. *Pediatrics* 2014; 134 (4): e1089–e1094
- [19] Raimondi F, Migliaro F, Corsini I et al. Neonatal Lung Ultrasound and Surfactant Administration: A Pragmatic, Multicenter Study. *Chest* 2021; 160 (6): 2178–2186
- [20] De Martino L, Yousef N, Ben-Ammar R et al. Lung Ultrasound Score Predicts Surfactant Need in Extremely Preterm Neonates. *Pediatrics* 2018; 142 (3): e20180463
- [21] Raschetti R, Yousef N, Vigo G et al. Echography-Guided Surfactant Therapy to Improve Timeliness of Surfactant Replacement: A Quality Improvement Project. *J Pediatr* 2019; 212: 137–143.e1
- [22] Elsayed YN, Hinton M, Graham R et al. Lung ultrasound predicts histological lung injury in a neonatal model of acute respiratory distress syndrome. *Pediatr Pulmonol* 2020; 55 (11): 2913–2923
- [23] Raimondi F, Migliaro F, Corsini I et al. Lung Ultrasound Score Progress in Neonatal Respiratory Distress Syndrome. *Pediatrics* 2021; 147 (4): e2020030528. doi:10.1542/peds.2020-030528
- [24] Alonso-Ojembarrena A, Lubián-López SP. Lung ultrasound score as early predictor of bronchopulmonary dysplasia in very low birth weight infants. *Pediatr Pulmonol* 2019; 54 (9): 1404–1409
- [25] Loi B, Vigo G, Baraldi E et al. Lung Ultrasound to Monitor Extremely Preterm Infants and Predict Bronchopulmonary Dysplasia. A Multicenter Longitudinal Cohort Study. *Am J Respir Crit Care Med* 2021; 203 (11): 1398–1409
- [26] Alonso-Ojembarrena A, Serna-Guerediaga I, Aldecoa-Bilbao V et al. The Predictive Value of Lung Ultrasound Scores in Developing Bronchopulmonary Dysplasia: A Prospective Multicenter Diagnostic Accuracy Study. *Chest* 2021; 160 (3): 1006–1016
- [27] Gao S, Xiao T, Ju R et al. The application value of lung ultrasound findings in preterm infants with bronchopulmonary dysplasia. *Transl Pediatr* 2020; 9 (2): 93–100
- [28] Hoshino Y, Arai J, Miura R et al. Lung Ultrasound for Predicting the Respiratory Outcome in Patients with Bronchopulmonary Dysplasia. *Am J Perinatol* 2020. doi:10.1055/s-0040-1721848
- [29] Acosta CM, Maidana GA, Jacovitti D et al. Accuracy of trans-thoracic lung ultrasound for diagnosing anesthesia-induced atelectasis in children. *Anesthesiology* 2014; 120 (6): 1370–1379
- [30] Chaari A, Bousselmi K, Assar W et al. Usefulness of ultrasound in the management of acute respiratory distress syndrome. *Int J Crit Illn Inj Sci* 2019; 9 (1): 11–15
- [31] Liu J, Liu F, Liu Y et al. Lung ultrasonography for the diagnosis of severe neonatal pneumonia. *Chest* 2014; 146 (2): 383–388
- [32] Dietrich CF, Buda N, Ciuca IM et al. Lung ultrasound in children, WFUMB review paper (part 2). *Med Ultrason* 2021; 23 (4): 443–452
- [33] Tusor N, De Cunto A, Basma Y et al. Ventilator-associated pneumonia in neonates: the role of point of care lung ultrasound. *Eur J Pediatr* 2021; 180 (1): 137–146
- [34] Jaworska J, Buda N, Ciuca IM et al. Ultrasound of the pleura in children, WFUMB review paper. *Med Ultrason* 2021; 23 (3): 339–347
- [35] Dahmarde H, Parooie F, Salarzaei M. Accuracy of Ultrasound in Diagnosis of Pneumothorax: A Comparison between Neonates and Adults-A Systematic Review and Meta-Analysis. *Can Respir J* 2019; 2019: 5271982
- [36] Volpicelli G, Boero E, Sverzellati N et al. Semi-quantification of pneumothorax volume by lung ultrasound. *Intensive Care Med* 2014; 40 (10): 1460–1467
- [37] Zhao M, Huang XM, Niu L et al. Lung Ultrasound Score Predicts the Extravascular Lung Water Content in Low-Birth-Weight Neonates with Patent Ductus Arteriosus. *Med Sci Monit* 2020; 26: e921671
- [38] Liu J, Cao HY, Fu W. Lung ultrasonography to diagnose meconium aspiration syndrome of the newborn. *J Int Med Res* 2016; 44 (6): 1534–1542
- [39] Tonelotto B, Pereira SM, Tucci MR et al. Intraoperative pulmonary hyperdistention estimated by transthoracic lung ultrasound: A pilot study. *Anaesth Crit Care Pain Med* 2020; 39 (6): 825–831

CME-Questions

Question 1

Which statement about sonographic imaging of transient tachypnea and respiratory distress syndrome does **not** apply?

- A Slightly less than 50% of patients with transient tachypnea have a double lung point.
- B So-called “spared areas” are typical for transient tachypnea.
- C Bilateral “white lung” is typical of respiratory distress syndrome.
- D In respiratory distress syndrome, consolidations of varying degrees can often be demonstrated.
- E Reliable differentiation between transient tachypnea and respiratory distress syndrome is possible sonographically in every case.

Question 2

Which statement regarding sonographic scoring systems does **not** apply?

- A Scoring systems are intended to achieve a semiquantitative assessment of sonographic findings.
- B Scoring systems allow for some objectification of sonographic findings and make reporting more independent of the examiner’s experience.
- C Scoring systems were initially evaluated for lung assessment in the early postnatal period (first 72 hours of life).
- D There is a uniform scoring system established for neonatology.
- E The total score of a lung ultrasound correlates with the severity of both transient tachypnea and respiratory distress syndrome.

Question 3

Which statement about transient tachypnea is true?

- A Transient tachypnea typically presents sonographically with consolidations.
- B Even in the absence of clinical signs, a diagnosis of transient tachypnea can be made sonographically.
- C Transient tachypnea is characterized by increased detectable B-lines.
- D Regular pleural sliding cannot be demonstrated in transient tachypnea with double lung point.
- E Detection of unremarkable areas excludes transient tachypnea.

Question 4

Which statement regarding respiratory distress syndrome applies?

- A Respiratory distress syndrome is characterized sonographically by homogeneously distributed B-lines usually with respect to bilateral white lung, pleural line abnormalities and consolidations.
- B The diagnosis of respiratory distress syndrome can be by ultrasound alone without consideration of clinical symptoms, gestational weeks or age.
- C A lung pulse visible in the moving image definitely rules out respiratory distress syndrome.
- D Well-depicted A-lines and lack of pleural sliding are typical sonographic criteria for respiratory distress syndrome.
- E There are neither clinical nor sonographic mixed images between respiratory distress syndrome and transient tachypnea.

Question 5

Which statement regarding lung ultrasound in preterm infants does **not** apply?

- A The ultrasound findings show a correlation with gestational age at birth.
- B The ultrasound findings change during the course of the inpatient stay as the patient matures.
- C Ultrasound findings show a close correlation with parameters of oxygenation.
- D If ultrasound findings are uncharacteristically “good” for age at maturity and oxygen demand, hyperinflation or extrapulmonary causes must also be considered if oxygen demand is high.
- E The lung ultrasound findings are always characterized only by the leading disease pattern; other factors influencing lung imaging need not be taken into account.

► **Additional questions on the next page...**

CME Questions

Question 6

Which statement regarding lung ultrasound in preterm infants applies?

- A Extremely premature infants always present with unremarkable pulmonary sonographic findings at discharge typical of healthy older infants.
- B In preterm infants with moderate or severe bronchopulmonary dysplasia, sonographic abnormalities persist in parallel with oxygen demand.
- C In immature preterm infants, increased B lines should no longer be detectable even after respiratory distress syndrome has been overcome.
- D Evidence of consolidation is uncommon in preterm infants requiring oxygen.
- E Lung sonographic findings are independent of the week of gestation at birth as well as age.

Question 7

Which statement about the utility of pulmonary sonography in neonatology does **not** apply?

- A Pulmonary sonography can help avoid X-rays.
- B Pulmonary sonography may provide an additional monitoring parameter of pulmonary status.
- C Pulmonary sonography at the bedside can be used to rapidly rule out pneumothorax with high sensitivity and specificity.
- D When examining the ventral lung surface alone, dorsally located pathologies can also be ruled out with confidence.
- E Pulmonary sonography can detect even the smallest pleural microatelectasis.

Question 8

Which statement about pneumonia is true?

- A Pneumonia cannot be reliably differentiated from atelectasis/dystelectasis by ultrasound alone.
- B Lung ultrasound has no role in the follow-up and detection of complications of pneumonia.
- C Unlike ultrasound, pneumonic infiltrate can always be differentiated from atelectasis/dystelectasis in preterm infants on radiographs.
- D With extensive consolidations and elevated inflammatory parameters, pneumonia need not be included in the differential diagnostic considerations.
- E Evidence of consolidation with dynamic air bronchogram is probative of pneumonic infiltrate.

Question 9

Which statement regarding pneumothorax does **not** apply?

- A Ultrasound is superior to standard radiologic diagnosis in sensitivity and specificity in pneumothorax diagnosis.
- B If only A-lines and no B-lines can be displayed in a premature infant with oxygen demand, the pleural line should be analyzed in detail in the moving image.
- C The AP radiograph can detect lower intrapleural air volumes than ultrasound.
- D If pleural sliding is not evident in a preterm infant with oxygen demand when only A-lines are visualized, a pulmonary point should be sought.
- E High-resolution linear transducers and shallow image depth are advantageous for the assessment of pleural sliding.

Question 10

Which statement regarding pneumothorax applies?

- A The extent of a pneumothorax can be roughly estimated sonographically and monitored during its course.
- B A sonographically detectable pneumothorax must be drained in any case.
- C Ultrasound can be used to determine the thickness of the intrapleural air layer similar to CT.
- D The correct position of a chest drain in pneumothorax can be assessed sonographically alone.
- E X-ray diagnosis must always be performed before and after removal of a chest drain.

Punkte sammeln auf CME.thieme.de



Diese Fortbildungseinheit ist in der Regel 12 Monate online für die Teilnahme verfügbar. Unter <https://eref.thieme.de/CXL7W5H> oder über den QR-Code kommen Sie direkt zur Startseite des Wissenstests und zum Artikel. Sie finden dort auch den genauen Einsendeschluss. Sollten Sie Fragen zur Online-Teilnahme haben, finden Sie unter <https://cme.thieme.de/hilfe> eine ausführliche Anleitung.

Wir wünschen viel Erfolg beim Beantworten der Fragen!

VNR 2760512023163511413



Frage 1

Welche Aussage zur sonografischen Darstellung von transitorischer Tachypnoe und Atemnotsyndrom trifft **nicht** zu?

- A Etwas weniger als 50 % der Patienten mit transitorischer Tachypnoe weisen einen Double-Lung-Point auf.
- B Für die transitorische Tachypnoe sind sog. „spared areas“ typisch.
- C Für das Atemnotsyndrom ist eine bds. „weiße Lunge“ typisch.
- D Beim Atemnotsyndrom lassen sich häufig Konsolidierungen unterschiedlicher Ausprägung nachweisen.
- E Die sichere Differenzierung zwischen transitorischer Tachypnoe und Atemnotsyndrom ist sonografisch in jedem Fall möglich.

Frage 2

Welche Aussage zu sonografischen Scoring-Systemen trifft **nicht** zu?

- A Durch Scoring-Systeme soll eine semiquantitative Beurteilung des sonografischen Befundes erreicht werden.
- B Scoring-Systeme ermöglichen eine gewisse Objektivierung des sonografischen Befundes und machen die Befundung unabhängiger von der Erfahrung des Untersuchers.
- C Scoring-Systeme wurden initial für die Beurteilung der Lunge in der frühen postnatalen Phase (erste 72 Lebensstunden) evaluiert.
- D Es existiert ein einheitliches, für die Neonatologie festgelegtes Scoring-System.
- E Der Gesamtpunktwert eines Lungenultraschall-Scores korreliert mit der Schwere sowohl der transitorischen Tachypnoe als auch des Atemnotsyndroms.

Frage 3

Welche Aussage zur transitorischen Tachypnoe trifft zu?

- A Die transitorische Tachypnoe präsentiert sich sonografisch typischerweise durch Konsolidierungen.
- B Auch bei fehlender Klinik kann sonografisch die Diagnose einer transitorischen Tachypnoe gestellt werden.
- C Die transitorische Tachypnoe ist durch vermehrt nachweisbare B-Linien gekennzeichnet.
- D Bei der transitorischen Tachypnoe mit Double-Lung-Point kann kein reguläres Pleuragleiten nachgewiesen werden.
- E Der Nachweis von unauffälligen Arealen schließt eine transitorische Tachypnoe aus.

Frage 4

Welche Aussage zum Atemnotsyndrom trifft zu?

- A Das Atemnotsyndrom ist sonografisch durch homogen verteilte B-Linien, meist im Sinne einer beidseitigen weißen Lunge, Auffälligkeiten der Pleuralinie und Konsolidierungen gekennzeichnet.
- B Die Diagnose eines Atemnotsyndroms kann allein sonografisch, ohne Berücksichtigung von Klinik, SSW und Lebensalter gestellt werden.
- C Ein im bewegten Bild sichtbarer Lungenpuls schließt ein Atemnotsyndrom sicher aus.
- D Gut darstellbare A-Linien und fehlendes Pleuragleiten sind typische sonografische Kriterien für ein Atemnotsyndrom.
- E Es gibt weder klinische noch sonografische Mischbilder zwischen Atemnotsyndrom und transitorischer Tachypnoe.

Frage 5

Welche Aussage zur Lungenultraschalluntersuchung bei Frühgeborenen trifft **nicht** zu?

- A Der sonografische Befund zeigt eine Korrelation mit dem Schwangerschaftsalter bei Geburt.
- B Der sonografische Befund verändert sich im Verlauf des stationären Aufenthaltes mit zunehmender Reife.
- C Der sonografische Befund zeigt eine enge Korrelation mit Parametern der Oxygenierung.
- D Bei einem für Reifealter und Sauerstoffbedarf untypisch „guten“ sonografischen Befund muss bei hohem Sauerstoffbedarf auch an eine Überblähung oder extrapulmonale Ursachen gedacht werden.
- E Der lungensonografische Befund wird stets nur durch das führende Krankheitsbild geprägt, weitere Faktoren, welche die Lungendarstellung beeinflussen, müssen nicht berücksichtigt werden.

► **Additional questions on the next page...**

Frage 6

Welche Aussage zur Lungensonografie bei Frühgeborenen trifft zu?

- A Extrem Frühgeborene zeigen bei Entlassung stets einen für gesunde ältere Kinder typischen, unauffälligen lungensonografischen Befund.
- B Bei Frühgeborenen mit moderater oder schwerer bronchopulmonaler Dysplasie persistieren parallel zum Sauerstoffbedarf sonografische Auffälligkeiten.
- C Bei unreifen Frühgeborenen sollten bereits nach überstandem Atemnotsyndrom keine vermehrten B-Linien mehr nachweisbar sein.
- D Der Nachweis von Konsolidierungen ist bei sauerstoffpflichtigen Frühgeborenen ungewöhnlich.
- E Der lungensonografische Befund ist unabhängig von der Schwangerschaftswoche bei Geburt sowie dem Lebensalter.

Frage 7

Welche Aussage zum Nutzen der Lungensonografie in der Neonatologie trifft **nicht** zu?

- A Die Lungensonografie kann helfen, Röntgenstrahlen einzusparen.
- B Die Lungensonografie kann einen zusätzlichen Monitoring-Parameter des pulmonalen Status darstellen.
- C Mithilfe der Lungensonografie kann ein Pneumothorax mit hoher Sensitivität und Spezifität rasch bettseitig ausgeschlossen werden.
- D Bei alleiniger Untersuchung der ventralen Lungenoberfläche können auch dorsal gelegene Pathologien sicher ausgeschlossen werden.
- E Lungensonografisch können bereits kleinste pleuranahe Mikroatektasen detektiert werden.

Frage 8

Welche Aussage zur Pneumonie trifft zu?

- A Eine Pneumonie kann allein sonografisch nicht sicher von einer Atelektase/Dystelektase differenziert werden.
- B Die Lungensonografie spielt für die Verlaufskontrolle und Erkennung von Komplikationen bei einer Pneumonie keine Rolle.
- C Ein pneumonisches Infiltrat kann bei Frühgeborenen im Röntgenbild – im Gegensatz zum Ultraschall – stets von Atelektasen/Dystelektasen differenziert werden.
- D Bei ausgedehnten Konsolidierungen und erhöhten Entzündungsparametern muss eine Pneumonie nicht in die differenzialdiagnostischen Überlegungen einbezogen werden.
- E Der Nachweis einer Konsolidierung mit dynamischem Aero-bronchogramm ist beweisend für ein pneumonisches Infiltrat.

Frage 9

Welche Aussage zum Pneumothorax trifft **nicht** zu?

- A Der Ultraschall ist in der Pneumothoraxdiagnostik der radiologischen Standarddiagnostik in Sensitivität und Spezifität überlegen.
- B Sind bei einem Frühgeborenen mit Sauerstoffbedarf nur A-Linien und keine B-Linien darstellbar, sollte im bewegten Bild die Pleuralinie genau analysiert werden.
- C Das a. p.-Röntgenbild kann geringere intrapleurale Luftmengen detektieren als der Ultraschall.
- D Ist bei einem Frühgeborenen mit Sauerstoffbedarf kein Pleuragleiten bei ausschließlicher Darstellung von A-Linien erkennbar, sollte nach einem Lungenpunkt gesucht werden.
- E Zur Beurteilung des Pleuragleitens sind hochauflösende Linear-schallköpfe und eine geringe Bildtiefe vorteilhaft.

Frage 10

Welche Aussage zum Pneumothorax trifft zu?

- A Die Ausdehnung eines Pneumothorax kann sonografisch grob abgeschätzt und im Verlauf kontrolliert werden.
- B Ein sonografisch nachweisbarer Pneumothorax muss in jedem Fall drainiert werden.
- C Mithilfe der Sonografie kann, ähnlich wie mit dem CT, die Dicke der intrapleuralen Luftschicht bestimmt werden.
- D Die korrekte Lage einer Thoraxdrainage bei Pneumothorax kann allein sonografisch beurteilt werden.
- E Vor und nach Entfernung einer Thoraxdrainage muss stets eine Röntgendiagnostik erfolgen.

Continuing Medical Education (CME) – important note for readers outside Austria, Germany and Switzerland

At present, certification of the Continuing Medical Education features in Ultraschall in der Medizin/European Journal of Ultrasound (UIM/EJU) is officially recognised by the German and Austrian medical associations and by the Swiss Ultrasound Society. Participants residing in other countries may please address their national medical association or their national specialist society for recognition of their CME scores.

Participation is possible via internet under <http://cme.thieme.com>. For one Continuing Medical Education unit you will be credited with 3 score points. To be awarded this score, 70% of the questions must have been answered correctly. The CME unit in the present issue is available online for 12 months for CME participation.

CME participation for this article can be done online under <http://cme.thieme.com>.

CME-Fortbildung mit Ultraschall in der Medizin

Für Teilnehmer in Deutschland

Die Fortbildung in Ultraschall in der Medizin wurde von der Nordrheinischen Akademie für Ärztliche Fort- und Weiterbildung für das Fortbildungszertifikat anerkannt, das heißt, die Vergabe der Punkte kann direkt durch die Thieme Verlagsgruppe erfolgen. Die Fortbildung in Ultraschall in der Medizin gehört zur Kategorie „strukturierte interaktive Fortbildung“. Entsprechend einer Absprache der Ärztekammern werden die von der Nordrheinischen Akademie für Ärztliche Fort- und Weiterbildung anerkannten Fortbildungsveranstaltungen auch von den anderen zertifizierenden Ärztekammern anerkannt.

Für Teilnehmer in Österreich

Die Fortbildungspunkte der Ultraschall in der Medizin werden gemäß der Novellierung der DFP-

Richtlinien vom 23.6.2005 (§26 Abs. 3) auch von den österreichischen Ärztekammern anerkannt.

Für Teilnehmer in der Schweiz

Die Fortbildungspunkte der Ultraschall in der Medizin werden gemäß der Richtlinien der SGUM im Rahmen der 15 Credits für das Selbststudium anerkannt. Die Kontrolle der Fortbildung durch die SGUM/SSUM erfolgt im Auftrag der FMH (Federation Medicorum Helveticorum) im Rahmen der Fortbildungsordnung.

Datenschutz

Ihre Daten werden ausschließlich für die Bearbeitung dieser Fortbildungseinheit verwendet. Es erfolgt keine Speicherung der Ergebnisse über die für die Bearbeitung der Fortbildungseinheit notwendige Zeit hinaus. Die Daten werden nach Versand der Testate anonymisiert. Namens- und Adressangaben dienen nur dem Versand der Testate. Die Angaben zur Person dienen nur statistischen Zwecken und werden von den Adressangaben getrennt and anonymisiert verarbeitet.

Teilnahme

Jede Ärztin und jeder Arzt soll das Fortbildungszertifikat erlangen können. Deshalb ist die Teilnahme am CME-Programm von Ultraschall in der Medizin nicht an ein Abonnement geknüpft! Die Teilnahme ist im Internet unter <http://cme.thieme.de> möglich. Im Internet muss man sich registrieren, wobei die Teilnahme an Fortbildungen abonnierter Zeitschriften ohne Zusatzkosten möglich ist. Die Fortbildungseinheit in diesem Heft ist 12 Monate online für eine CME-Teilnahme verfügbar.

Teilnahmebedingungen

Für eine Fortbildungseinheit erhalten Sie 3 Fortbildungspunkte im Rahmen des Fortbildungszertifikats. Hierfür müssen 70% der Fragen richtig beantwortet sein.

CME-Fortbildung für Nicht-Abonnenten

Teilnehmer, die nicht Abonnenten von Ultraschall in der Medizin sind, können für die Internet-Teilnahme dort direkt ein Guthaben einrichten, von dem pro Teilnahme ein Unkostenbeitrag abgebucht wird.

Die CME-Teilnahme für diesen Beitrag ist online möglich unter <http://cme.thieme.de>.

CME.thieme.de

CME-Teilnahme

- ▶ Viel Erfolg bei Ihrer CME-Teilnahme unter <http://cme.thieme.de>
- ▶ Diese Fortbildungseinheit ist 12 Monate online für eine CME-Teilnahme verfügbar.
- ▶ Sollten Sie Fragen zur Online-Teilnahme haben, unter <http://cme.thieme.de/hilfe> finden Sie eine ausführliche Anleitung.