

Alimentärer Skorbut als Ursache muskuloskelettaler Schmerzen bei einem 3-jährigen Jungen

Skorbut ist eine bei Menschen, Affen und Meerschweinchen auftretende Vitaminmangelkrankheit, die bei anhaltendem Fehlen von Vitamin C in der Nahrung bei Menschen nach 2–4 Monaten auftritt. Es ist eine relativ seltene pädiatrische Erkrankung. In der Regel geht die Erkrankung mit muskuloskelettalen Schmerzen bis zur Gehverweigerung einher, sodass sie insbesondere bei Kindern mit dieser Symptomatik und selektivem Essverhalten auch als Differenzialdiagnose in Betracht gezogen werden sollte. Wir berichten über einen Fall, bei dem erst nach mehrwöchigem Aufenthalt mit mannigfaltigen Differenzialdiagnosen die korrekte Diagnose gestellt wurde.

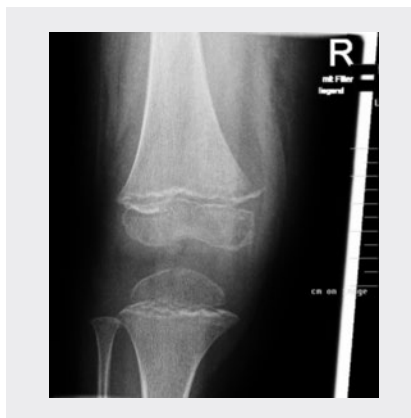Fallbericht

Ein 3-jähriger Junge fällt mit zunehmender Laufverweigerung seit 2 Monaten auf. Zunächst begannen die Beschwerden mit Beinschmerzen, weswegen bereits wiederholt ambulante Vorstellungen beim Kinderarzt und Orthopäden ohne wegweisende Befunde erfolgt waren. Vorbestehend ist ein Autismus, der die klinische Untersuchung erheblich erschwerte. Während eines ersten 5-tägigen, stationären Aufenthaltes 2 Wochen zuvor waren insbesondere neurologische Erkrankungen als Ursache der Gangstörung ausgeschlossen worden (MRT Schädel, MRT Spinalkanal, SSEP, NLG, Liquoruntersuchung sämtlich unauffällig). In der Labordiagnostik hatten sich außer einer mikrozytären Anämie (Hb 10,5 g/dl, MCV 67 fl) keine pathologischen Werte gezeigt (Normwerte für Natrium, Kalium, Kalzium, AP, Harnsäure, LDH, IgG, IgA, IgM, Kreatinin, CRP, ANA negativ).

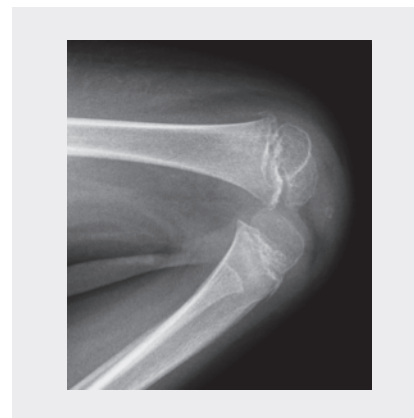2 Wochen später kommt es zur erneuten stationären Aufnahme bei jetzt kompletter Laufverweigerung und offensichtlich starken Schmerzzuständen. Wegen des Autismus kann sich der Patient selbst nicht äußern.

Klinik

3 Jahre und 7 Monate alter Junge in stabilem Allgemeinzustand und eutrophem Ernährungszustand, schmerzgeplagt auf der Seite liegend, Beine in Flexion. Vollständige Extension in Hüfte und Knie nicht mög-



► **Abb. 1** Rö Knie a. p. Zunächst als sogenannte Corner Signs gedeutete Veränderungen der Metaphysen, aber schon mit Zeichen eines Skorbut: bleistift dünne bis fehlende Kortikalis, Trümmerfeldzone, Fraenkel-Linie und Wimberger-Ringzeichen.

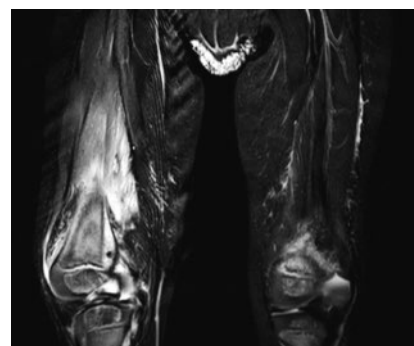


► **Abb. 2** Rö Knie seitlich. Zunächst als sogenannte Corner Signs gedeutete Veränderungen der Metaphysen, aber schon mit Zeichen eines Skorbut: sogenannte Pelkan Spurs.

lich bei Wehrigkeit des Patienten, keine Rötung oder Schwellung der Gelenke. Stehen aktuell nicht möglich. Unauffälliger interner Befund, keine Lymphknotenvergrößerung, keine Hepatosplenomegalie, papulöses Exanthem an den Unterarmen. Hyperreflexie des PSR, Temperatur 36,7 °C, Gewicht 17 kg (P69), Länge 101 cm (P48).

Diagnostik

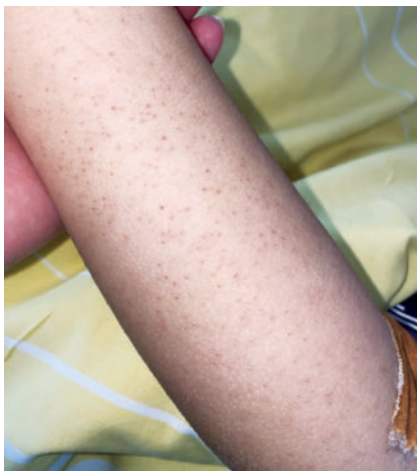Nach unauffälliger Röntgendiagnostik des Beckens und der Hüftgelenke sowie unauffälligen Sonografien von Hüft- und Kniegelenken erfolgt eine MRT-Diagnostik der Oberschenkel mit periostaler Verdickung der distalen Femurmetaphyse beidseits mit umgebender Weichteilschwellung; im konventionellen Röntgen findet sich an den Kniegelenken eine Kontinuitätsunterbrechung von bis zu 3 mm Weite an den distalen metaphysären Endplatten. Ein relevantes Trauma hatten die Eltern nicht angegeben. Da im Rahmen der Röntgen- und MRT-Untersuchungen der Beine Periostabhebungen auffallen, die radiologisch als „Corner Signs“ gewertet wurden, kommt der Verdacht auf eine Kindesmisshandlung auf (► **Abb. 1**). Aus diesem Grund erfolgt ein erweitertes Skelettscreening, bei dem sich diffuse Aufhellungen unterschiedlichster Lokalisation (► **Abb. 2**) feststellen lassen. Initial und im Verlauf sehen wir zunächst keine



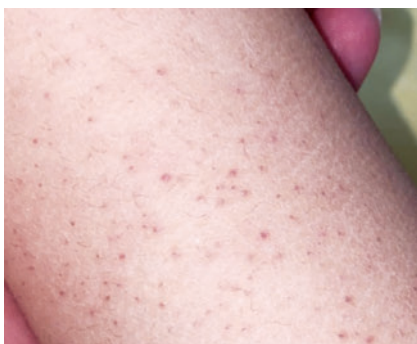► **Abb. 3** MRT STIR coronar Oberschenkel bds.: rechts subperiostales Hämatom und Einblutung in umgebende Muskulatur.

Kallusbildung. Der Patient scheint jedoch bei den oben beschriebenen Befunden anhaltend schmerzgeplagt. Auch unter Analgesie und fortwährender Physiotherapie (und zwischenzeitlichem Versuch der Ruhigstellung) bessert sich das Gangbild nicht.

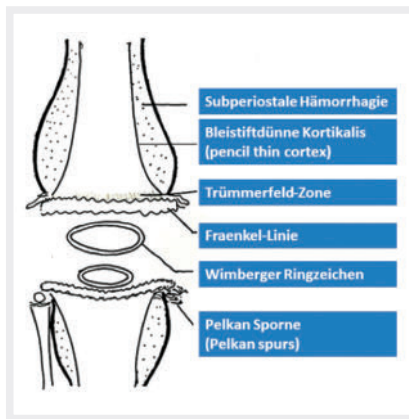
Die erweiterte Diagnostik im Hinblick einer Systemerkrankung zeigt keine wegweisenden Befunde (Blutausstrich, Abdomensonografie, Knochenmarkspunktion, Echokardiografie). Die Anämie nimmt trotz Eisensubstitution noch zu, eine Hb-Elektrophorese ist unauffällig. Die MRT-Diagnostik der Oberschenkel ließ auch an eine Chronische Nichtbakterielle Osteomyelitis denken (► **Abb. 3**). Im Verlauf kommt es zu Zahn-



► **Abb. 4** Haut Unterarm mit Petechien am Haarfollikel.



► **Abb. 5** Vergrößerter Ausschnitt der Hautveränderungen.



► **Abb. 6** Radiologische Zeichen eines Skorbut: Fraenkel-Linie = dichte Zone der provisorischen Verkalkung; Trümmerfeld-Zone = durchsichtiges metaphysäres Band unter der Fraenkel-Linie; Wimberger-Ringzeichen = zirkulärer, undurchsichtiger radiologischer Schatten, der die epiphysären Verknöcherungszentren umgibt und von Blutungen herrühren kann; Pelkan Sporns = Zone der provisorischen Verkalkung, die über die Ränder der Metaphyse hinausreicht, was zu einer periostalen Anhebung und Randspornbildung führt. Diese knöchernen Vorsprünge treten an den Metaphysenrändern auf und erstrecken sich im rechten Winkel von der Schaftachse weg. Reprinted (translated in German) from J Clin Orthop Trauma 2015; 6(2): 101–107. Agarwal A, Shaharyar A, Kumar A et al. Scurvy in pediatric age group – a disease often forgotten? – with permission from Elsevier. [rerif]

fleischbluten bei leichter Gingivitis. Das Exanthem imponiert wie Petechien an den Haarfollikeln (► **Abb. 4**, ► **Abb. 5**). Gerin- nungsuntersuchungen bleiben unauffällig.

Im Rahmen einer klinikinternen Bespre- chung wird das sehr selektive Essverhalten (nur Keksbrei) nochmals berichtet, weswe- gen dann im Zusammenschau der Befun- de an Skorbut gedacht wird; es findet sich ein Vitamin-C-Spiegel von <0,1 mg/l (Norm 5–15 mg/l). Dazu passten auch die radio- logischen Veränderungen (► **Abb. 6**). Eine Synopsis der Symptomatik und Diagnostik findet sich in ► **Abb. 7**; die relevanten La- borparameter außer dem Vitamin-C-Spie- gel sind in ► **Tab. 1** zusammengefasst.

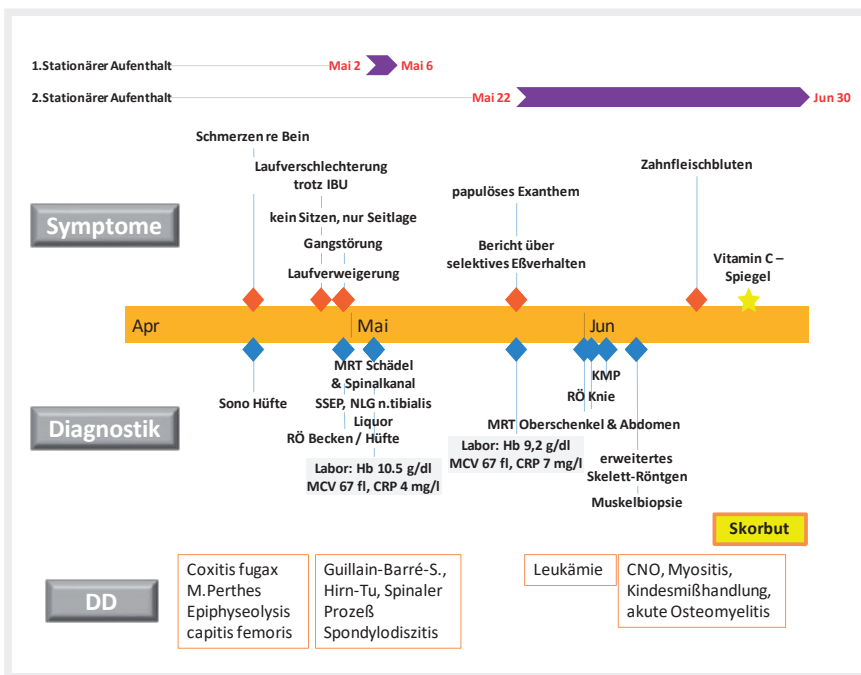
Nach Erhalt des Vitamin-C-Spiegels be- ginnen wir eine Vitamin-C-Substituti- on (100 mg täglich p. o.). 2 Wochen nach dem stationären Aufenthalt krabbelt der Junge wieder und kann wenige Schritte gehen. Schmerzen bestehen keine mehr. In einer telefonischen Rücksprache mit seiner Mutter erfahren wir, dass bereits eine Woche nach der Entlassung das Laufen wie- der möglich war. 2 Monate nach Substitu- tionsbeginn kann der Junge wieder rennen und toben.

Pathogenese und Klinik des Skorbut

Skorbut beschreibt die klinische Manifesta- tion eines Ascorbinsäure(Vitamin C)-Man- gels. Aufgrund seiner Seltenheit in den In- dustrienationen wird er häufig, wie auch in diesem Fall, entweder erst spät in die diffe- renzialdiagnostischen Überlegungen einge- schlossen oder auch übersehen [1, 2].

Ascorbinsäure spielt eine relevante Rolle in verschiedenartigen biochemischen Prozes- sen. Ein Mangel führt so zu einem bunten Bild klinischer Manifestationen. Die meis- ten Tiere (bis auf Primaten, Meerschwein- chen und wenige Vogelarten) können As- corbinsäure synthetisieren. Der Mensch ist auf eine externe Zufuhr angewiesen. Zu Le- bensmitteln mit einem besonders hohen Vitamin-C-Gehalt zählen Johannisbeeren, Erdbeeren und Zitrusfrüchte.

Bei Interaktionen mit Radikalen wird As- corbinsäure zu Monodehydroascorbinsäu- re und kann über Disproportionierung wie-



► **Abb. 7** Synopsis der Symptome, Diagnostik und jeweiligen Differenzialdiagnosen.

► Tab. 1 Relevante Laborbefunde.

Parameter Norm	Aufnahmebefund	Zwischenbefund 01.06.2022	Zwischenbefund 09.06.2022	Entlassbefund
Hämoglobin (g/dl) 10,8–12,8	9,2 –	7,5 –	6,3 –	6,4 –
Leukozyten (/nl) 5–12	15,7 +	9,8	13,6 +	9,7
Thrombozyten (/nl) 202–403	660 +	610 +	643 +	1215 +
MCH (pg) 23–31	21 –	22 –	22 –	25 –
MCV (fl) 73–101	67 –	69 –	71 –	83 –
Retikulozyten (%) 0,6–1,6	3,1 +	3,4 +		6,8 +
Ferritin (µg/l) 6–60	44	112 +	74	63
Transferrin (g/l) 1,9–3		2,66		
Transferrinsättigung (%) 16–45		5 –		
TSH (mU/l) 0,7–6	3,5			
CK (U/L) 0–149	46			
Kreatinin (mg/dl) 0–0,72	0,25			
LDH (U/l) 0–345		285		
Haptoglobin (g/l) 0,3–2			3,1	
CrP (mg/L) 0–3	7,4 +	13,5 +	15,5 +	11,3 +
25-OH-Vitamin D3 (mmol/l) 19–139		65		
Folsäure (µg/l) 3,6–26,8		1 –		
Vitamin B12 (ng/l) 197–771		384		

Befunde außerhalb des Referenzwertes sind mit + oder – gekennzeichnet.

der zu L-Ascorbinsäure umgewandelt werden. Dies macht es (neben Tocopherol/Vitamin E) zu einem der wichtigsten Radikalfänger des menschlichen Organismus.

Ascorbinsäure ist an zahlreichen Hydroxylierungsreaktionen beteiligt. Diese spielen in der Synthese von Katecholaminen, Steroiden und Kollagen eine entscheidende Rolle. Die Verteilung ist im Gesamtorganismus unterschiedlich mit höchsten Konzentrationen in der Nebenniere, der Hypophyse und den Leukozyten. Sie spielt

zudem über vielfältige Mechanismen eine wichtige Rolle im angeborenen und erworbenen Immunsystem (u. a. Unterstützung der epithelialen Barrierefunktion, Phagozytose, B- und T-Zelldifferenzierung) [3].

Über aktive Transportersysteme (Glukose- und Natriumtransporter) erfolgt eine nahezu vollständige Absorption, die Ausscheidung erfolgt renal teilweise unverändert teilweise als Metaboliten (u. a. Dehydroxyascorbinsäure, Oxalsäure).

Die klinische Manifestation eines Mangels tritt nach 1–3 Monaten auf. Besonders gefährdete Patientengruppen für eine Minderversorgung sind Kinder mit Autismus, neurologischen, psychiatrischen oder gastroenterologischen Vorerkrankungen [4]. Mit klinischen Symptomen ist ab einem Serumspiegel von < 2 mg/l zu rechnen.

Die Schlüsselfunktion für einen Großteil der klinischen Manifestationen ist die Kollagensynthese. Durch die Fehlsynthese betroffenen Kollagen IV kommt u. a. in Blutgefäßen,

der Haut und Schleimhäuten vor. Dies führt zu hämorrhagischen Hautdefekten und teilweise palpabler Purpura v. a. der unteren Extremität. Dies kann als systemische Vasculitis fehlinterpretiert werden. Es handelt sich hierbei um eine Purpura an den Haarfollikeln mit perifollikulärer Hämorrhagie, eines der spezifischsten Skorbut-Symptome. Eine Gingivitis mit Hämorrhagien der Schleimhäute kommt bei 57 % der betroffenen Kinder vor [2].

Häufigster klinischer Vorstellungsgrund sind Schmerzen der unteren Extremität und Laufverweigerung (in ca. 70 % als führendes Symptom). Die Schmerzsymptomatik ist häufig sehr stark ausgeprägt und korreliert nicht mit den milden radiologischen Befunden [5].

Schmerzursache sind Hämorrhagien, sowohl muskulär als auch periostal. Radiologisches Zeichen dieser Veränderungen kann eine epiphysale Transparenzerhöhung (Trümmerfeldzone) sein. Diese kann als stattgehabte Fraktur fehlgedeutet werden. Zudem können radiologische Hinweise für eine Osteopenie oder Osteonekrosen gesehen werden (► **Abb. 6**).

Sehr häufig (bei 59 % der Patienten) tritt eine Eisenmangelanämie auf [2]. Diese ist zum einen durch eine begleitende Minderversorgung bedingt aber auch zu einem großen Teil durch eine reduzierte Eisenresorption bei ausbleibender antioxidativer Vitamin-C-Wirkung.

Die markanten klinischen Manifestationen lassen sich mnemonisch anhand der 4 „Hs“ zusammenfassen:

- Hämorrhagie,
- Hyperkeratose,
- Hypochondrose,
- Hämatologische Auffälligkeiten.

Bezüglich der Therapie gibt es keine klaren Literaturempfehlungen. In den meisten beschriebenen Fällen erfolgte initial eine orale Therapie (nur 13 % i.v.-Therapie), die Behandlungsdauer beträgt zwischen 2 Wochen und 7 Monaten. Bezüglich der Dosierung finden sich in der Literatur kurze hochdosierte (1000 mg/d) oder niedriger dosierte (100–200 mg/d) länger andauernde Therapiestrategien. In 76 % der beschriebenen Fälle tritt nach wenigen Behandlungs-

tagen bereits eine deutliche Besserung und nach 1–11 Monaten eine komplette Erholung auf.

FAZIT

Skorbut tritt noch immer auch in westlichen Ländern auf und ist kein medizinisches Phänomen; auf Vasco da Gamas erster Indienfahrt 1497–1499 starben 100 von 160 Seeleuten an Skorbut. Ein buntes klinisches Bild und mangelnde Kenntnis vieler Behandler verzögern heutzutage häufig deutlich die Diagnosestellung und Therapieeinleitung. Besonders gefährdete Patientengruppen sind Kinder mit Autismus oder neurologischen Erkrankungen. Häufig geht Skorbut mit einer Laufverweigerung als führendes Symptom einher. Präventiv ist die Aufklärung der Eltern über die Notwendigkeit einer ausgewogenen Ernährung insbesondere bei der gefährdeten Patientengruppe z. B. im Rahmen der Kindervorsorgeuntersuchungen (U4–U9) als effektives Werkzeug zur Bekämpfung von Fehl- und Mangelernährung anzusehen.

Interessenkonflikt

Der korrespondierende Autor gibt an, dass kein Interessenkonflikt besteht.

Danksagung

Die Autoren danken dem Kinderradiologen K. Jablonka herzlich für die Beratung bei der Auswahl sowie für die Befundung der MRT- und Röntgenbilder.

Autoren



Magdalena Furtak
Eltern-Kind-Zentrum
Prof.-Hess Bremen,
Gesundheit Nord gGmbH



Frank Weller-Heinemann
Eltern-Kind-Zentrum Prof.
Hess Bremen, Gesundheit
Nord gGmbH

Korrespondenzadresse

Frank Weller-Heinemann
OA Station 2
OA Kinder- und Jugendrheumatologie
Klinikum Bremen-Mitte, Eltern-Kind-
Zentrum Prof. Hess
St. Jürgen-Straße 1, 28177 Bremen
Deutschland
frank.weller@klinikum-bremen-mitte.de

Literatur

- [1] Agarwal A, Shaharyar A, Kumar A et al. Scurvy in pediatric age group – a disease often forgotten. *Journal of Clinical Orthopaedics and Trauma* 2015, 6: 101
- [2] Trapani S, Rubino C, Indolfi G, Lionetti P. Narrative review on pediatric survey: The last twenty years. *Nutrients* 2022; 14(3): 684
- [3] Carr AC, Maggini S. Vitamine C and immune function. *Nutrients* 2017, 9(11): 1211
- [4] Colacci M, Gold WL, Shah R. Modern-day scurvy. *CMAJ* 2020; 192(4): E96
- [5] Gupta N, Toteja N, Sasidharan R, Singh K. Childhood scurvy: a nearly extinct disease posing a new diagnostic challenge, a case report. *Journal of tropical pediatrics* 2020; 66: 231–233

Bibliografie

arthritis + rheuma 2023; 43: 120–123
DOI 10.1055/a-2014-1380
ISSN 0176-5167
© 2023. Thieme. All rights reserved.
Georg Thieme Verlag KG, Rüdigerstraße 14,
70469 Stuttgart, Germany