

Best Practice Guideline – Empfehlungen der DEGUM zur Durchführung und Beurteilung der Mammasonografie

TEIL II – Additive und fakultative Anwendungsmodalitäten, Qualitätssicherung

Best Practice Guideline – DEGUM Recommendations on Breast Ultrasound

PART II Additive and Optional Application Modalities in Breast Ultrasound, Quality Assurance

Autorinnen/Autoren

Claudia Maria Vogel-Minea^{1†}, Werner Bader^{2†}, Jens-Uwe Blohmer³, Volker Duda⁴, Christian Eichler⁵, Eva Maria Fallenberg⁶, André Farrokh⁷, Michael Golatta^{8,9}, Ines Gruber¹⁰, Bernhard-Joachim Hackelöer¹¹, Jörg Heil^{8,9}, Helmut Madjar¹², Ellen Marzotko¹³, Eberhard Merz¹⁴, Markus Müller-Schimpfle¹⁵, Alexander Mundinger¹⁶, Ralf Ohlinger¹⁷, Uwe Peisker¹⁸, Fritz KW Schäfer¹⁹, Ruediger Schulz-Wendtland²⁰, Christine Solbach²¹, Mathias Warm²², Dirk Watermann²³, Sebastian Wojcinski²⁴, Heiko Dudwiesus²⁵, Markus Hahn²⁶

Institute

- | | |
|---|--|
| <p>1 Brustzentrum, Diagnostische und Interventionelle Senologie, Rottal-Inn Kliniken Eggenfelden, Eggenfelden, Germany</p> <p>2 Zentrum für Frauenheilkunde, Brustzentrum, Universitätsklinikum OWL der Universität Bielefeld, Campus Klinikum Bielefeld, Bielefeld, Germany</p> <p>3 Klinik für Gynäkologie mit Brustzentrum, Charité Universitätsmedizin Berlin, Berlin, Germany</p> <p>4 Senologische Diagnostik, Universitätsklinikum Gießen und Marburg, Marburg, Germany</p> <p>5 Klinik für Brusterkrankungen, St Franziskus-Hospital Münster GmbH, Münster, Germany</p> <p>6 Department of Diagnostic and Interventional Radiology, Technical University of Munich Hospital Rechts der Isar, Munich, Germany</p> <p>7 Klinik für Gynäkologie und Geburtshilfe, Universitätsklinikum Schleswig-Holstein, Kiel, Germany</p> <p>8 Sektion Senologie, Universitäts-Frauenklinik Heidelberg, Heidelberg, Germany</p> <p>9 Brustzentrum Heidelberg, Klinik St. Elisabeth, Heidelberg, Germany</p> <p>10 Frauenklinik, Department für Frauengesundheit, Universitätsklinikum Tübingen, Tübingen, Germany</p> <p>11 Barkhof, Amedes Experts, Hamburg, Germany</p> <p>12 Gynäkologie und Senologie, Praxis für Gynäkologie, Wiesbaden, Germany</p> <p>13 Mammadiagnostik, Frauenheilkunde und Geburtshilfe, Praxis, Erfurt, Germany</p> <p>14 Frauenheilkunde, Zentrum für Ultraschall und Pränatalmedizin, Frankfurt, Germany</p> | <p>15 DKG-Brustzentrum, Klinik für Radiologie, Neuroradiologie und Nuklearmedizin, varisano Klinikum Frankfurt Höchst, Frankfurt am Main, Germany</p> <p>16 Brustzentrum Osnabrück - Bildgebende und interventionelle Mamma Diagnostik, Franziskus Hospital Harderberg, Niels Stensen Kliniken, Georgsmarienhütte, Germany</p> <p>17 Interdisziplinäres Brustzentrum, Universitätsmedizin Greifswald, Klinik für Frauenheilkunde und Geburtshilfe, Greifswald, Germany</p> <p>18 BrustCentrum Aachen-Kreis Heinsberg, Hermann-Josef Krankenhaus, Akademisches Lehrkrankenhaus der RWTH-Aachen, Erkelenz, Germany</p> <p>19 Bereich Mammadiagnostik und Interventionen, Universitätsklinikum Schleswig-Holstein, Kiel, Germany</p> <p>20 Gynäkologische Radiologie, Universitätsklinikum Erlangen Radiologisches Institut, Erlangen, Germany</p> <p>21 Senologie, Klinik für Frauenheilkunde und Geburtshilfe, Universitätsklinikum Frankfurt, Frankfurt, Germany</p> <p>22 Brustzentrum, Krankenhaus Holweide, Kliniken der Stadt Köln, Koeln, Germany</p> <p>23 Frauenklinik, Evangelisches Diakoniekrankenhaus, Freiburg, Germany</p> <p>24 Zentrum für Frauenheilkunde, Brustzentrum, Universitätsklinikum OWL Bielefeld, Bielefeld, Germany</p> <p>25 Sonodidaktika, Sonodidaktika, Langenfeld, Germany</p> <p>26 Frauenklinik, Department für Frauengesundheit, Universität Tübingen, Tübingen, Germany</p> |
|---|--|

Key words

DEGUM, Guidelines, Breast, METHODS & TECHNIQUES, ultrasound, Gynecology

† Diese Autorinnen/Autoren haben zu gleichen Teilen beigetragen.

eingereicht 04.11.2022
akzeptiert nach Revision 26.01.2023
published online 18.04.2023

Bibliografie

Ultraschall in Med 2023; 44: 520–536
DOI 10.1055/a-2020-9904
ISSN 0172-4614
© 2023. Thieme. All rights reserved.
Georg Thieme Verlag KG, Rüdigerstraße 14,
70469 Stuttgart, Germany

Korrespondenzadresse

Dr. Claudia Maria Vogel-Minea
Brustzentrum, Diagnostische und Interventionelle Senologie,
Rottal-Inn Kliniken Eggenfelden, Simonsöder Allee 20,
84307 Eggenfelden, Germany
vogel-minea.claudia@rottalinnkliniken.de

 English version at: <https://doi.org/10.1055/a-2020-9904>.

ZUSAMMENFASSUNG

Die Mammasonografie hat sich seit vielen Jahren neben der Mammografie als wichtige Methode zur Abklärung von Brustbefunden etabliert.

Der Arbeitskreis Mammasonografie der DEGUM beabsichtigt mit der „Best Practice Guideline“ den senologisch tätigen Kolleginnen und Kollegen neben dem in Teil I publizierten aktuellen Dignitätskriterien- und Befundungskatalog in dem

vorliegenden Teil II die additiven und fakultativen Anwendungsmodalitäten zur Abklärung von Brustbefunden zu beschreiben und dazu DEGUM-Empfehlungen zu äußern, um die Differenzialdiagnose von unklaren Läsionen zu erleichtern.

Die vorliegende „Best Practice Guideline“ hat sich zum Ziel gesetzt, den Anforderungen zur Qualitätssicherung und der Gewährleistung einer qualitätskontrollierten Durchführung der Mammasonografie nachzukommen. Die wichtigsten Aspekte der Qualitätssicherung werden in diesem Teil II der Best Practice Guideline erläutert.

ABSTRACT

Alongside mammography, breast ultrasound is an important and well-established method in assessment of breast lesions. With the “Best Practice Guideline”, the DEGUM Breast Ultrasound (in German, “Mammasonografie”) working group, intends to describe the additional and optional application modalities for the diagnostic confirmation of breast findings and to express DEGUM recommendations in this Part II, in addition to the current dignity criteria and assessment categories published in Part I, in order to facilitate the differential diagnosis of ambiguous lesions.

The present “Best Practice Guideline” has set itself the goal of meeting the requirements for quality assurance and ensuring quality-controlled performance of breast ultrasound. The most important aspects of quality assurance are explained in this Part II of the Best Practice Guideline.

Einführung

Die differenzialdiagnostische Abklärung von unklaren oder suspekten Befunden der Brust erfolgt mittels multimodaler Bildgebung [1]. Indikationsabhängig werden Befunde mittels der klassischen Bildgebungen für die Brust, der Mammografie, der Sonografie und ggfs. der kontrastmittelgestützten MRT untersucht. Aus dieser komplementären Information kann dann die Indikation zur histologischen Sicherung, meistens durch eine minimal-invasive Intervention, gestellt werden.

Der vorliegende Teil II der Best-Practice-Guideline (BPG) beschreibt in Kapitel A die zusätzlichen Methoden in der Mammasonografie, die neben dem B-Bild in der Routine zur Verfügung stehen. Im Fokus stehen hierbei die Dopplersonografie, die Elastografie und die minimal-invasiven Interventionen.

In Kapitel B wird auf fakultative Modalitäten wie die 3-D-Sonografie, die Fusion unterschiedlicher diagnostischer Verfahren und die Integration künstlicher Intelligenz eingegangen. Darüber hinaus befasst sich der Teil II der BPG in Kapitel C mit den wichtigen Aspekten der Qualitätssicherung.

Das vorrangige Ziel ist es, neben der reinen B-Bild Analyse, zusätzliche Abklärungsmodalitäten zu verwenden, um eine möglichst exakte Einschätzung der Dignität einer Läsion zu erreichen

und gleichzeitig die Abklärungsrate so niedrig wie möglich zu halten.

A. Additive Anwendungsmodalitäten

1 Dopplersonografie

1.1 Biologische Grundlagen

Solide Tumore benötigen für ihr Wachstum die Neubildung von Blutgefäßen (Neoangiogenese). Tumorzellen werden ab einem Tumorzellvolumen von 3 mm³ und der damit einhergehenden Verlängerung der Diffusionsstrecke zwischen Blutgefäß und Tumorzelle hypoxisch, sezernieren daraufhin mehr angiogenetische als antiangiogenetische Faktoren und induzieren damit eine ungeordnete Tumorgefäßneubildung. Diese Tumorgefäße haben Eigenschaften, die sie von anderen Blutgefäßen unterscheiden, und dadurch unterscheiden sich auch die Eigenschaften des Blutflusses in Mammakarzinomen von denen in gesundem Gewebe [2, 3]. Diese Flussunterschiede, gemessen mit der Doppler- oder Powerdoppler-Technologie, können für die Differenzialdiagnostik für die im Ultraschall B-Bild erkannten Befunde hinzugezogen werden.

1.2 Technische Grundlagen

In der Dopplersonografie wird die Änderung der Frequenz (Frequenzverschiebung oder auch Dopplershift) von Schallwellen gemessen, die auf ein bewegtes, Schallwellen reflektierendes Medium wie z. B. das Blut treffen. Das Ausmaß dieser Frequenzverschiebung ist abhängig vom Winkel, in dem die Schallwellen auf das Blutgefäß treffen (Dopplerwinkel), der Flussgeschwindigkeit des Blutes und der Ultraschallfrequenz. Die Darstellung dieser Frequenzverschiebung kann mit einem gepulsten Doppler quantitativ in Zahlen (z. B. in cm/s) oder in Farbe erfolgen (farbkodierter gepulster Doppler = Farbdoppler = Color-Doppler, CD) [4, 5].

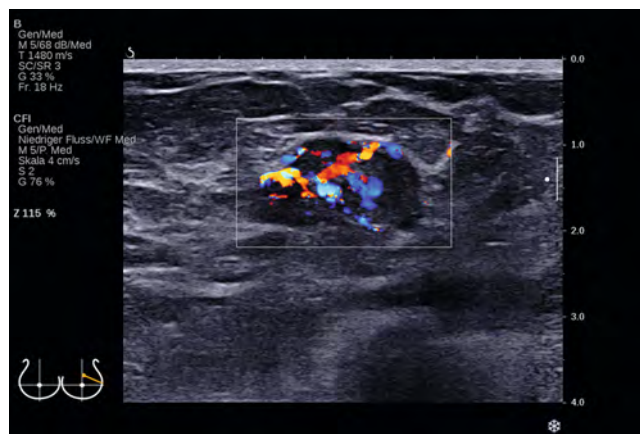
Im Gegensatz dazu werden beim amplitudenkodierten Doppler (auch CPA oder Power-Doppler) die lokalen Amplituden der Dopplerfrequenz erfasst und in Form von Farbpunkten ortskodiert in das B-Bild eingeblendet. Dabei spiegelt die Helligkeit jedes Farbpixels primär die Anzahl fließender Erythrozyten wider und nicht deren Geschwindigkeit. Anders als der konventionelle, geschwindigkeitsabhängige Doppler, sind die Farbpunkte nur in sehr geringem Maße vom Einschallwinkel abhängig. So lassen sich in einigen Mammakarzinomen mit dem CD und dem CPA vermehrt Blutflüsse nachweisen und damit die Gefäßdichte darstellen (► **Abb. 1**). Hierfür wurden schon in den 90er-Jahren semiquantitative Einteilungen beschrieben. Heute kann der gut reproduzierbare „vascular index“ als semiquantitative Klassifizierung genutzt werden (Anteil der Doppler-Pixel an der Gesamt-Pixelzahl innerhalb der sonografischen Herdläsion) [6].

Da nicht alle Tumorgefäße gleich stark durchblutet sind und der vermehrte hydrostatische Druck im Tumor den Blutfluss einschränken kann, ist dieser vermehrte Blutfluss trotz einer erhöhten Gefäßdichte nicht bei allen Mammakarzinomen nachweisbar. Außerdem sind Mammakarzinome biologisch sehr heterogen (z. B. hinsichtlich ihrer Differenzierung, ihrer Gefäßdichte und ihres hydrostatischen Druckes). Aus diesen Gründen eignet sich die semiquantitative sonografische Darstellung der Blutflüsse in Tumorgefäßen nicht als alleinige Methode zur Differenzierung zwischen benignen und malignen Herdbefunden [7].

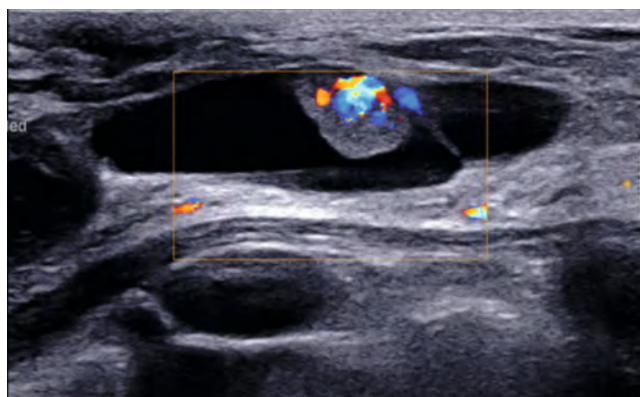
Die morphologischen Gefäßcharakteristika wie die Gefäßdichte korrelieren zudem nicht mit der konventionell und durch Kontrastmittel verstärkten, sonografisch gemessenen Durchblutung [3].

1.3 Ultraschall-Kontrastmittel

Aufgrund der langsamen Durchflussgeschwindigkeiten (relevant für den CD) und der geringen Mengen fließender Erythrozyten in den kleinlumigen Tumorgefäßen (relevant für die CPA) im Mammakarzinom lag die Überlegung nahe, die Darstellbarkeit des Blutflusses zu optimieren, z. B. durch Ultraschallkontrastmittel. Diese Kontrastmittel haben eine hohe Echogenität, reflektieren also Schallwellen besser als Blut und verbleiben für längere Zeit in den Tumorgefäßen. Die kontrastmittelgestützte Sonografie des Blutflusses hat jedoch, wie zuvor beschrieben, in der Differenzialdiagnostik von Brustläsionen keine signifikant besseren Studienergebnisse als das B-Bild erzielen können und sich damit auch nicht im klinischen Alltag durchgesetzt, kann aber ergänzend hilfreich sein [8, 9].



► **Abb. 1** Farbdoppler – penetrierender, irregulärer Blutfluss in einem invasiven Mammakarzinom.



► **Abb. 2** Komplex zystisch-soliden Läsion mit deutlicher Durchblutung des soliden Anteils – intrazystisches mikropapilläres Karzinom.

1.4 Klinischer Einsatz

In Einzelfällen kann die farbkodierte Dopplersonografie zur Differenzialdiagnose eingesetzt werden, z. B. wenn in einem vermeintlich echoleeren Herdbefund, der zunächst als Zyste eingeschätzt wurde, ein Blutfluss nachgewiesen werden kann. In einem solchen Fall muss an einen soliden Herdbefund oder eine intrazystische Vegetation gedacht werden und es sollten weitere diagnostische Maßnahmen erwogen werden. Ein gesteigerter Blutfluss, insbesondere im Bereich der Läsion im Vergleich zur Umgebung der Läsion, eine radiäre Anordnung von Verbindungsgefäßen zwischen peripheren und Binnengefäßen, und ein aberranter Blutfluss sind als suspekt zu werten und sprechen für potenzielle Malignität [10] (► **Abb. 2**).

Neben der Differenzialdiagnostik neu aufgetretener Läsionen kann die sonografische Durchblutungsdiagnostik auch in der Nachsorge zur Differenzialdiagnose zwischen Narbe und Rezidiv eingesetzt werden. Rezidive zeigen nicht selten einen vermehrten, die Läsion penetrierenden Blutfluss, wohingegen in Narben ein solches Phänomen vermisst wird [11].

Der klinische Einsatz in Bezug auf das Ansprechen einer neoadjuvanten Chemotherapie ist noch als unklar einzustufen.

Im Rahmen der rekonstruktiven Mammachirurgie sollte zur Verifizierung der Perforatorgefäße aus der Heber-Region der Transplantate die Dopplersonografie Anwendung finden [11].

Conclusio

Mit den sonografischen Durchblutungsmessungen kann der präkapillare Blutfluss in den Blutgefäßen (Gefäß-Durchblutung), nicht aber die Perfusion der Läsion nachgewiesen werden (Gewebe-Durchblutung).

Weder die eindeutige Differenzierung zwischen benignen und malignen Herdbefunden noch die histologische Korrelation mit der Tumorbilologie sind mit den unterschiedlichen sonografischen Dopplermethoden möglich [10] (► **Abb. 3**).

Die Dopplersonografie kann als reproduzierbarer Parameter die Vaskularisation in einer Läsion einschließlich des Randbereichs erkennen, und kann deshalb als Zusatzkriterium zur Differenzierung von Herdbefunden eingesetzt werden [12, 13, 14].

DEGUM-Empfehlungen

1. Die Dopplersonografie sollte zur Dignitätseinschätzung solider, komplex zystisch-solider Läsionen und auch von Narben hinzugezogen werden und stellt somit eine sinnvolle Ergänzung zur B-Bild-Diagnostik dar.
2. Zur Darstellung der Durchblutung sollte bei optimaler Ankopplung ein möglichst geringer Druck mit dem Schallkopf erfolgen, um den Blutfluss nicht zu komprimieren.
3. Es soll die gesamte Läsion sowie ein möglichst großes Umgebungsareal zum repräsentativen Vergleich mittels Dopplersonografie untersucht werden.
4. Aufgrund der höheren Empfindlichkeit für langsamere Flüsse kann der Power-Doppler Vorteile bieten.
5. Die Dopplersonografie kann, im Rahmen der Biopsien im Bereich der Axilla, durch die Darstellung der Gefäßstrukturen, hilfreich sein.
6. Eine repräsentative Bilddokumentation mit farbkodiertem Dopplerbild ist pro Läsion zu erstellen.

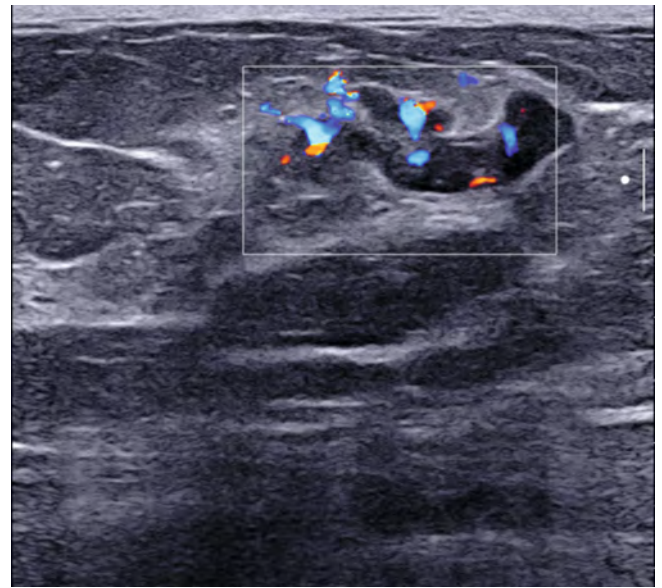
2 Elastografie

Die Elastografie ist ein bildgebendes Verfahren, das aktuell noch Gegenstand klinischer Forschung ist [15]. Sie beruht auf der Beobachtung, dass das Gewebe von Mammakarzinomen eine geringere Elastizität (= höhere Steifigkeit) aufweist als gesundes Drüsen-gewebe oder umliegendes Fettgewebe [16].

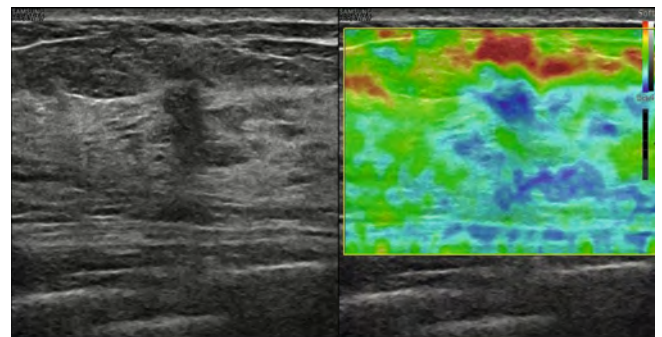
Der Ausdruck „Sonoelastografie“ steht als Sammelbegriff für physikalisch unterschiedliche Verfahren zur Erfassung der Gewe-beelastizität [17]. Grundsätzlich können 2 Verfahren unterschieden werden: die Strain-Elastografie (SE) (Kompressionselastografie) und die Shear-Wave-Elastografie (SWE) (Scherwellen-Elastografie).

2.1 Strain-Elastografie (Kompressionselastografie)

Die Strain-Elastografie (SE) ist ein semiquantitatives Verfahren, das die Elastizität einer Läsion mit dem umliegenden Gewebe vergleicht. Die SE (► **Abb. 4**) erfasst Verschiebungen des Gewebes



► **Abb. 3** Benigner Phylloides tumor mit deutlicher Durchblutung intra- und peritumoral.

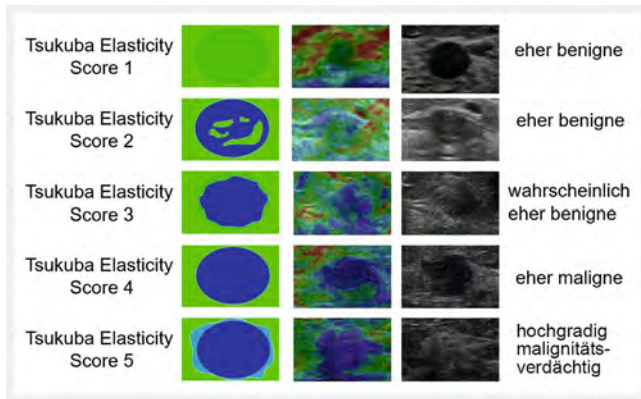


► **Abb. 4** Strain-Elastografie: harte Darstellung eines NST-G1-Mammakarzinoms mit blauer Farbkodierung.

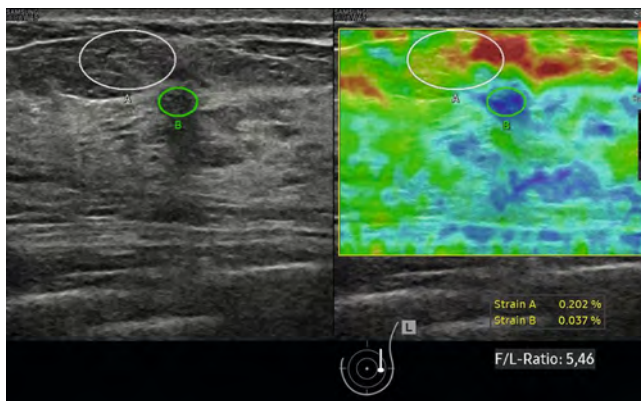
bei aktiver Kompression, die sich in ihrem Ausmaß, abhängig von den unterschiedlichen Gewebearten, unterscheiden; weiches Gewebe lässt sich stärker komprimieren als hartes Gewebe [18]. Verschiedene Messmethoden der SE wurden untersucht. Dazu zählen der **Tsukuba-Elasticity-Score (TES)**, auch **Elasto-Score** oder **Itoh-Score** genannt (► **Abb. 5**) [19], die **Strain-Ratio** (auch **fat/lesion-ratio** genannt) [20] sowie das Elastografie-zu-B-Mode-Verhältnis, als **E/B-Ratio** bekannt [17].

Eine Metaanalyse aus 29 Studien mit mehr als 5000 Fällen zeigte für die Bewertung mittels des **TES** eine verbesserte Spezifität der Sonoelastografie (88 % vs. 70 %) bei reduzierter Sensitivität (79 % vs. 96 %) gegenüber dem B-Mode-Ultraschall [21]. Nach weiterer Entwicklung der SWE und weiteren klinischen Studien hat die Beurteilung der Elastografie mittels des TES an Bedeutung verloren.

Die **Strain-Ratio** (► **Abb. 6**) zeigt in einer Metaanalyse mit Auswertung von 9 Studien mit insgesamt 2087 Patientinnen eine Sensitivität von 88 % und eine Spezifität von 83 % bei der Differenzierung von Brusttumoren [22, 23]. Allerdings basieren die einzelnen Studien auf unterschiedlichen Cut-off-Werten.



► **Abb. 5** Interpretation der Ergebnisse aus der Stain-Elastografie mittel TES [19].

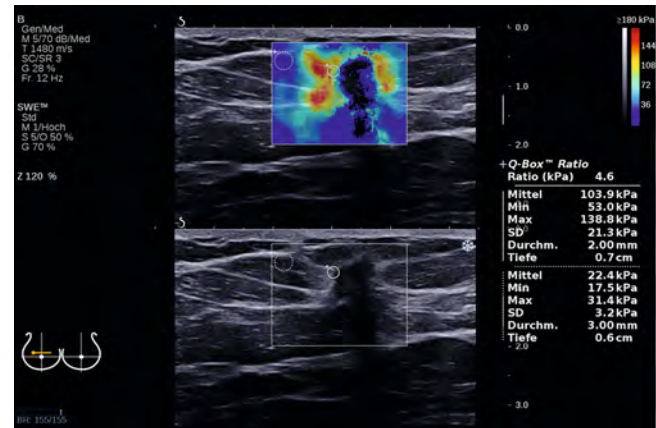


► **Abb. 6** Messung der Strain-Ratio (Fat/Lesion F/L Ratio): suspekter Strain-Ratio bei kleinem NST-G1-Mammakarzinom.

Das sogenannte Elastografie-zu-B-Mode-Verhältnis (**E/B-Ratio**) weist laut aktueller Studienlage eine gute diagnostische Aussagekraft auf [24]. Für die E/B-Ratio werden ein traditionelles B-mode-Bild und ein Elastografiebild in identischer Ebene aufgenommen (vorzugsweise im Zentrum der Läsion). Anschließend wird das Verhältnis aus maximaler Läsionslänge im Elastogramm und maximaler Läsionslänge im B-mode-Bild berechnet (E/B-Ratio). Die Messung wird 3-mal wiederholt und der höchste Wert verwendet. Eine E/B-Ratio ≥ 1 spricht für eine maligne Läsion und eine E/B-Ratio < 1 für eine benigne Läsion. Das E/B-Verhältnis zeigte in einer multizentrischen Studie eine Sensitivität von bis zu 96 % und eine Spezifität von 88 % [24].

2.2 Shear-Wave-Elastografie (Scherwellenelastografie)

Die Shear-Wave-Elastografie (SWE) ist ein quantitatives Verfahren, das die Elastizität einer Läsion direkt in Form eines Zahlenwertes ausdrückt (► **Abb. 7**). Hierzu sendet das Gerät besonders druckintensive Schallsignale ab, die im Gewebe Transversalwellen (Scherwellen, Shear-Waves) hervorrufen, die sich rechtwinklig zur ursprünglichen Abstrahlrichtung ausbreiten. In steifem Gewebe breiten sich diese Scherwellen erheblich schneller aus als in weichem Gewebe. Die Shear-Wave-Geschwindigkeit gibt so Aufschluss über die Elastizität des Gewebes [18]. Systemabhängig wird die Elastizität in Meter pro Sekunde (m/s) oder Kilopascal (kPa) angegeben [19, 22, 25, 26, 27,



► **Abb. 7** Shear-Wave-Elastografie: Darstellung des harten Tumors (NST G2) mit Messung von 138,8 kPa (rote Farbkodierung), im Vergleich zur weichen Umgebung mit Messung von 31,4 kPa (blaue Farbkodierung).

28, 29, 30, 31]. Es sollte während der Aufnahme der SWE eine geringe Kompression des Brustgewebes erfolgen. Ein zu hoher Anpressdruck kann zu einer Verfälschung der Ergebnisse führen [31]. Die Messung erfolgt im härtesten Bereich der Läsion (Maximum) und sollte 3-mal wiederholt werden. Der Mittelwert aus den 3 Maxima ergibt den finalen Wert. Der optimale Cut-off-Wert zur Differenzierung benignen von malignen Läsionen, beziehungsweise zur Herauf- oder Herabstufung von Befunden gemäß der US-Kategorie 3 oder 4, ist Gegenstand aktueller Forschung. Die multizentrische, explorative BE1-Studie hat Cut-off-Werte vorgeschlagen, ab denen Läsionen der US-Kategorie 4a herabgestuft werden können (SWE 80 kPa-5,2 m/s oder weniger) sowie Werte, ab denen Läsionen der US-Kategorie 3 (SWE 160 kPa-7,3 m/s) hochgestuft werden sollten, wobei eine Verbesserung der Spezifität bei gleichbleibender Sensitivität beobachtet wurde [32]. Diese Werte konnten in weiteren Studien nicht bestätigt werden. In der Literatur werden unterschiedliche Cut-off-Werte (2,2 m/s–5,2 m/s) und Beurteilungskriterien diskutiert [25, 26, 27, 28, 29, 30, 31, 32, 33, 34].

Die bisher größte prospektive, multizentrische, internationale Studie konnte die explorativen Cut-Off-Werte vorhergehender Studien nicht bestätigen, da die Rate an falsch-positiven Befunden zwar reduziert wurde, allerdings auf Kosten einer erhöhten Rate an übersehenen Karzinomen. Sekundäre Analysen deuten darauf hin, dass insbesondere die Herabstufung von US-Kategorie 4(a) Läsionen mit SWE 2,55 m/s oder weniger zu einer Reduktion falsch-positiver Befunde (und damit unnötiger Biopsien) um 24 %, bei gleichzeitig leitliniengemäßer Detektionsrate an Karzinomen führen könnte [35]. Bei der Anwendung des Verfahrens ist zu berücksichtigen, dass der optimale Grenzwert, um maligne von benignen Läsionen zu unterscheiden, noch nicht abschließend geklärt ist.

2.3 Kombination von Strain- und Shear-Wave-Elastografie

Die Studienlage im Bereich der Sonoelastografie und ihrer beiden Hauptformen – SE und SWE – deutet auf spezifische Vor- und Nachteile der beiden Elastografieverfahren hin. Die Kombination von SE und SWE wurde vorgeschlagen, um die jeweiligen Limitationen der Verfahren zu überwinden [36]. Die Auswertung der

bisher größten internationalen, multizentrischen Studie im Bereich der Sonoelastografie ergab, dass die Kombination von SE und SWE die diagnostische Güte bei der Abklärung von Brustbefunden (insbesondere US-Kategorie-4-Läsionen) verbessern kann. Konkret zeigte sich für die Herabstufung von US-Kategorie-4(a)-Läsionen, die sowohl einen SWE-Wert von $\leq 3,7$ m/s als auch eine E/B-Ratio von < 1 aufwiesen, eine Reduktion falsch-positiver Befunde (und damit unnötiger Biopsien) um 35% – bei gleichzeitig leitliniengemäßer Detektionsrate an Karzinomen [36, 37, 38].

Conclusio

Die Elastografie ist eine zunehmend etablierte Technologie im Bereich der Mammadiagnostik. Sie findet Anwendung insbesondere in der Differenzierung der Befunde der US-Kategorie 3 und 4. Sie stellt ein Zusatzkriterium zu den Dignitätskriterien im B-Bild dar und kann dazu beitragen, unnötige Biopsien und Unterdiagnosen zu reduzieren.

Es bestehen Limitationen bei großen Befunden (über 20 mm Durchmesser), bei tief im Gewebe liegenden Läsionen (tiefer als 30 mm) und heterogenen Strukturen sowie seltenen histologischen Entitäten [19].

DEGUM-Empfehlungen

1. Die Beurteilung der Elastizität ist ein validiertes Zusatzkriterium zur Dignitätseinschätzung von Herdbefunden und kann eine sinnvolle Ergänzung zur B-Bild-Diagnostik darstellen.
2. Beide Techniken, sowohl Strain-Elastografie (SE) als auch Shear-Wave-Elastografie (SWE), zeigen die Steifigkeit von Gewebsstrukturen an, wobei die SWE die objektivere und untersucherunabhängigere Methode darstellt.
3. Neuere Studien zeigen, dass die Kombination der SWE und SE die diagnostische Güte weiter verbessern kann.
4. Auf unterschiedliche Farbkodierungen und Messmethoden der Systeme wird hingewiesen.
5. Befunde der US-Kategorie 3 mit Nachweis einer harten Gewebeeelastizität sollen in die Kategorie 4 hochgestuft werden.
6. Befunde der US-Kategorie 4 können bei unauffälliger Elastografie in die US-Kategorie 3 herabgestuft werden.
7. Befunde der US-Kategorie 5 sollen trotz unauffälliger Elastografie nicht herabgestuft werden und histologisch weiter abgeklärt werden.
8. Mindestens eine repräsentative Bilddokumentation ist pro Läsion zu erstellen.

3 Minimalinvasive Mammainterventionen – Feinnadelpunktion, Stanzbiopsie, Vakuumbiopsie

Befunde der Kategorie 4 und 5 sollen histologisch gesichert werden, Befunde der Kategorie 3 werden definitionsgemäß nach 6 Monaten kontrolliert.

Die histologische Abklärung soll minimalinvasiv und bildgebend gesteuert erfolgen. Die offene diagnostische Exzisionsbiopsie sollte Ausnahmefällen vorbehalten bleiben [1] (z. B. minimalinvasiv nicht erreichbare Lokalisationen, hohes Verletzungsrisiko benachbarter Strukturen wie axillärer Gefäße oder der Pleura, bei Verdacht auf

falsch-negative Biopsie-Befunde bei Diskordanz zwischen Bildgebung und Histologie und, unter Umständen, im Fall komplex zystisch-solider Läsionen).

Die sonografisch geführte Intervention ist im Vergleich zu der mammografisch geführten ohne Strahlenbelastung, im Vergleich zu der MRT geführten ohne Kontrastmittelapplikation und damit für die Patientin weniger belastend und schneller durchführbar. Von allen Möglichkeiten ist die sonografisch gesteuerte Intervention, bei eindeutigem Läsionskorrelat, die primäre Methode.

Der Eingriff erfolgt nach entsprechender schriftlicher Aufklärung und Einwilligung der Patientin in lokaler Anästhesie. Dabei ist darauf zu achten, dass das Lokalanästhetikum auch im Bereich der Einstichstelle subkutan und vor die Läsion injiziert sowie die Einwirkzeit berücksichtigt wird. Eine Stichinzision der Haut kann vor Einbringen der Nadel notwendig sein. Die Positionierung der Biopsienadel an die Läsion kann mithilfe einer Führungskanüle (Koaxialnadel) erfolgen. Dies erleichtert das Erreichen der Zielläsion in festem Gewebe, und die wiederholte Penetration des Gewebes wird dadurch vermieden.

3.1 Hygieneempfehlungen

Auf Basis der vorliegenden Daten und einer Umfrage von Experten der Stufe I–III des Arbeitskreises Mammasonografie der DEGUM sowie in Kenntnis der empirischen Evidenz kann für die sonografisch gesteuerte Mammostanzbiopsie unter Beachtung der allgemeinen KRINKO-Empfehlungen [39] folgendes Vorgehen empfohlen werden [40]:

- Adäquate Hautdesinfektion, entweder als Sprühdesinfektion oder als Sprüh-Wisch-Sprühdesinfektion unter Verwendung steriler Tupfer.
- Adäquate Reinigung und Desinfektion des Ultraschallkopfes und des (wiederverwendbaren) Biopsiegerätes.
- Hygienische Händedesinfektion sowie Nutzung von Handschuhen.
- Nutzen eines sterilen Kontaktmediums oder von Desinfektionsmittel.
- Die Verwendung eines sterilen Schallkopfüberzuges ist regelmäßig nicht erforderlich, da ein Kontakt des Schallkopfes mit der Punktionsstelle oder der Biopsienadel und eine hierdurch begründete Infektion unwahrscheinlich sind – kann aber verwendet werden.
- Zum Schutz der Schallkopfmembran vor alkoholischen Desinfektionsmitteln und Blut sollte ein Schallkopfüberzug benutzt werden.

3.2 Feinnadelpunktion

Die Feinnadelpunktion sollte bei soliden und komplex zystisch-soliden Läsionen der Brust und Axilla nur in Ausnahmefällen durchgeführt werden, da die histologische Beurteilung im Vergleich zur zytologischen Beurteilung Vorteile hat und als Standard angesehen wird.

3.3 Stanzbiopsie (Core needle Biopsie)

Stanzbiopsie-Automat

Die Biopsienadel durchdringt mit der voreingestellten Vor-schubtiefe die Läsion und schneidet das Präparat über eine Hohl-

nadel ab. Bei größerem Vorschub erzielt man bessere Gewebezylinder.

Die empfohlene Zylinderanzahl in Abhängigkeit der Nadelgröße ist:

- bei 14G-Entnahme von min. 2 Zylindern [41]
- bei 16G-Entnahme von min. 3 Zylindern [41].

Gemäß der zur Aktualisierung anstehenden S3Leitlinie wären noch ≥ 3 Proben bei $\leq 14G$ zu entnehmen [1].

Zur Dokumentation der korrekten Lage der Biopsienadel sind mindestens 2 Bilddokumente anzufertigen, zum einen die zum Schallkopf parallel ausgerichtete Nadel vor der Läsion und zum anderen innerhalb der Läsion. Ergänzt werden sollte die Darstellung der Nadel in einer zweiten Ebene, durch eine senkrecht zur ersten Ebene stehende Abbildung (► **Abb. 8a**, ► **Abb. 8b**, ► **Abb. 8c**).

Stanzbiopsie-Halbautomat

Das halbautomatische Stanzbiopsiesystem ermöglicht eine kontrollierte Entnahme, da zuerst die innere Nadel (mit geöffneter Kammer) aus dem System in die Läsion, unter Sicht, eingebracht wird. Im Anschluss schneidet die darüber gleitende Hohlneedle das Präparat ab. Eine Verletzung von benachbarten Strukturen wird damit weitgehend vermieden. Der Einsatz des Halbautomaten kann insbesondere in der Axilla vorteilhaft sein (► **Abb. 9a**, ► **Abb. 9b**, ► **Abb. 9c**).

3.4 Vakuumbiopsie (VB)

Im Vergleich zur Stanzbiopsie erlaubt die Vakuumbiopsie die Entnahme größerer Gewebevolumina. Es können bis zu 8 cm^3 Gewebe entnommen werden [42].

Mögliche Indikationen zum Einsatz der VB sind [43]:

- Z. n. nicht repräsentativer Stanzbiopsie
- Intrazystische, intraduktale Läsionen (Markierung einlegen!)

- Läsionen, die für eine repräsentative Stanzbiopsie zu klein imponieren (Markierung einlegen!)
- Komplette Entfernung von symptomatischen, benignen Läsionen (z. B. symptomatische Fibroadenome, zentrale Papillome – Markierung einlegen!).

Auswahl der Nadelgröße

Für die Vakuumbiopsie stehen Nadelgrößen von 8, 10, 11 und 13G zur Verfügung. In Abhängigkeit von Indikation und Läsionsgröße wird die Nadelgröße des VB-Systems gewählt. Es kann gesagt werden, dass für rein diagnostische Eingriffe (z. B. intraduktale Läsionen, Re-Biopsie nach nicht repräsentativer Stanzbiopsie) eine 11G-Nadel ausreichend ist. Diagnostisch-therapeutische Entfernungen von symptomatischen, benignen Läsionen sollten mit großvolumigen 8G-Nadeln durchgeführt werden.

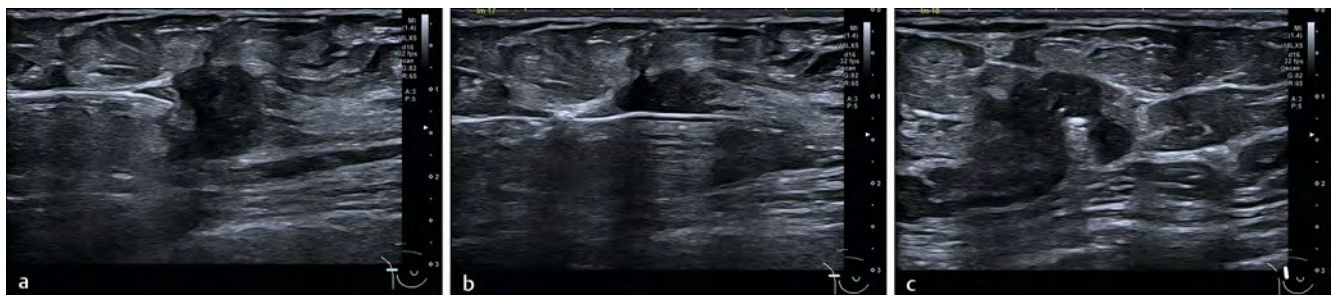
3.5 Markierung der Biopsieregion

Es muss sichergestellt werden, dass die Biopsieregionen wiederzufinden sind. Derjenige, der die Läsion biopsiert hat, ist für das Wiederauffinden der Stelle verantwortlich. Bei Unsicherheit darüber muss eine Markierung eingelegt werden (z. B. Clip, Coil usw.). Nach Einlage des Markers sollte man, bei nicht eindeutiger Korrelation zwischen Mammografie und Sonografie und bei beabsichtigter neoadjuvanter Chemotherapie, die Lage des Markers mit einer Mammografie dokumentieren.

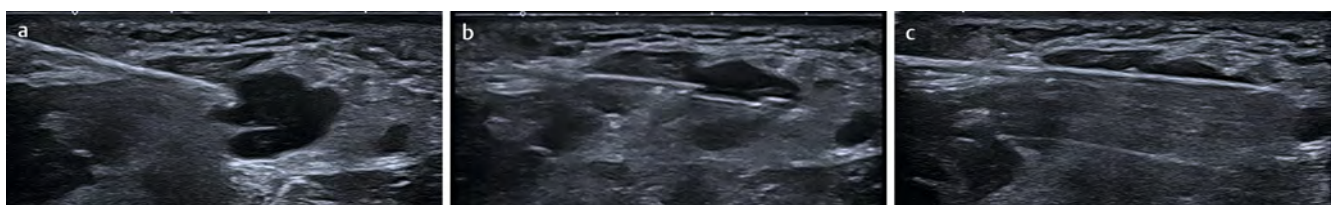3.6 Management unter Antikoagulantien

Der Einsatz von Antikoagulantien ist weit verbreitet, seltener sind Koagulopathien. Eine sorgfältige Anamnese vor Durchführung einer Biopsie ist angebracht.

Die Rate der Hämatome, ohne Einnahme von Antikoagulantien, liegt nach US-gesteuerter Stanzbiopsie bei ca. 3,2%, nach ul-



► **Abb. 8** Dokumentation Stanzbiopsie: **a.)** Biopsienadel vor der Läsion. **b.)** Biopsienadel längs in der Läsion. **c.)** orthogonal getroffene Biopsienadel in der Läsion.



► **Abb. 9** Biopsie eines pathologischen Lymphknotens mit Halbautomat: **a.)** Nadel mit geöffneter Kammer vor der Läsion. **b.)** manueller Vorschub mit geöffneter Kammer in die Läsion. **c.)** Schließen der Kammer mit Vorschub der Schneidehülse.

traschallgesteuerter Vakuumbiopsie bei ca. 10 %, bei stereotaktischer Vakuumbiopsie bei 25 % und bei MRT-gesteuerter Vakuumbiopsie bei 43 % [44]. Diese Raten sollten bei der Frage nach dem Absetzen von blutverdünnenden Medikamenten beachtet werden. Es geht bei der Überlegung nach dem Absetzen von blutverdünnenden Medikamenten immer um die Operabilität in der akuten Blutungssituation.

Ein Absetzen muss grundsätzlich vor dem Hintergrund der Indikation zur Einnahme der Medikamente diskutiert werden. Eine interdisziplinäre Vorstellung zur Abschätzung des Risikos ist, wenn das blutverdünnende Präparat pausiert werden sollte, gegebenenfalls erforderlich.

Der Vorteil der sonografisch geführten Biopsie liegt in der Möglichkeit, Gefäße, die auf dem Weg zur Läsion oder in der Nähe der Läsion liegen, dopplersonografisch zu erfassen. Die Führung der Nadel zur Läsion kann hierdurch optimiert werden, um ein Hämatom zu vermeiden [44, 45].

Die zu wählenden therapiefreien Intervalle von Antikoagulantien und evtl. erforderlichen Laborkontrollen (alle Zeitangaben für Patienten mit normaler Nierenfunktion) sind in der aktuellen Leitlinie mit Bezug auf die rückenmarksnahen Regionalanästhesien sowie die Thromboembolie-Prophylaxe bzw. antithrombotische Medikation, aufgeführt (sh. AWMF-Register-Nr.-001–005, Klassifikation S1) [46]. In Anlehnung daran kann man folgende Empfehlungen entnehmen:

- bei Behandlung mit ASS 100 muss keine Unterbrechung der Medikation vor US-Stanzbiopsie erfolgen
- bei Antikoagulation mit Cumarin-Derivaten sollte ein Bridging auf Heparin durchgeführt werden
- bei Heparin in prophylaktischer Dosierung ist keine Unterbrechung erforderlich
- bei Einnahme von Rivaroxaban (Xarelto 1 × 10 mg/d) wird eine Pause von 22–26 h empfohlen
- bei Einnahme von Apixaban (Eliquis 2 × 2,5 mg/d) wird eine Pause von 20–30 h empfohlen
- bei Einnahme von Dabigatran (Pradaxa 1 × 150–200 mg/d) 24–36 h Pause
- bei Einnahme von Clopidogrel (Plavix), Ticlopidin (Tiklid) oder Prasugrel (Efient) wird eine Pause von 7–10 Tagen empfohlen
- bei Einnahme von Ticagrelor (Brilique) 5 Tage Pause
- Bei Antikoagulation mit Edoxaban (Lixiana 1 × 60 mg/d) 48–70 h Pause.

Conclusio

Minimalinvasive Biopsien sind der Goldstandard zur histologischen Abklärung unklarer Läsionen in der Brust sowie der axillären Lymphknoten. Sie gewähren eine hohe diagnostische Sicherheit und sind flächendeckend verfügbar. Die Beurteilung der Repräsentativität der Gewebeentnahmen und die Korrelation von bildgebenden und histopathologischen Befunden ist zwingender Bestandteil der Untersuchung. Die Markierung von Befunden in Brust und Axilla mit unterschiedlichen Markern sowie die präoperative Markierung sind für eine gezielte Operation von entscheidender Bedeutung.

DEGUM-Empfehlungen

1. Befunde der Kategorie 4 und 5, die in der Sonografie eindeutig abgrenzbar sind, sollen primär sonografisch gesteuert in Lokalanästhesie biopsiert werden.
2. Mindestens 2 makroskopisch repräsentative Gewebezylinder mit einer 14G- oder 3 makroskopisch repräsentative Gewebezylinder mit der 16-G-Nadel sind erforderlich.
3. Die Korrelation zwischen bildgebender Verdachtsdiagnose und histologischem Ergebnis ist zu überprüfen. Falls keine Korrelation vorliegt, soll eine Re-Evaluation erfolgen.
4. Der Untersucher ist für das Wiederauffinden des Befundes verantwortlich und sollte daher eine Markierung immer dann einlegen, wenn der Befund vollständig entfernt wurde, ein Wiederauffinden erschwert ist oder eine neoadjuvante Chemotherapie erfolgen soll.
5. Bei der Punktion ist der Hygienegrundstandard gemäß der Risikoklasse 1 einzuhalten.
6. Bei Patientinnen unter Antikoagulantien sollten die Risiken einer Änderung der Antikoagulation mit den Risiken der Punktion, im Zweifel interdisziplinär, abgewogen und gegebenenfalls angepasst werden.
7. Eine Bilddokumentation sollte mittels mindestens 2, besser 3 Bildern, wie in ► **Abb. 8** gezeigt, erfolgen.

B. Fakultative Anwendungsmodalitäten

1 3D-Sonografie und ABUS

1.1 3D-Sonografie

Die 3D/4D-Sonografie wird nicht nur in der pränatalen und gynäkologischen Diagnostik, sondern auch in der Mamma-Diagnostik zur Differenzialdiagnostik erfolgreich eingesetzt [47, 48, 49, 50, 51]. Obwohl Brusttumoren mit der 2D-Sonografie valide eingeschätzt werden können [52, 53, 54], bietet die 3D-Sonografie zusätzliche Informationen: multiple Darstellungsmodi, eine präzise Kontrolle von definierten anatomischen Ebenen, eine digitale Langzeitspeicherung von Volumina und die Möglichkeit der Durchführung virtueller Ultraschalluntersuchungen [51].

Technische Voraussetzungen

Die dreidimensionale Untersuchung der Brust erfordert ein Ultraschallgerät mit einer 3D-Software und gegebenenfalls einem Mamma-Volumenschallkopf.

Eine 3D-Ultraschalluntersuchung gliedert sich in 4 Einzelschritte: eine Datenakquisition (Volumenaufnahme), eine 3-D-Visualisierung, eine Volumen-/Bildbearbeitung und die anschließende Speicherung dieser Volumina mit ggfs. gerenderten Bildern/Bildsequenzen [55].

a) Datenakquisition (Volumenaufnahme)

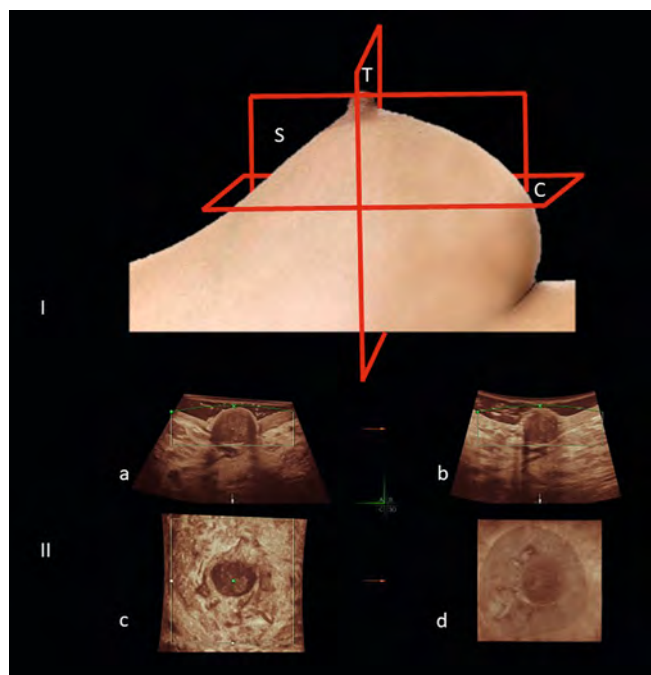
Die Ultraschalluntersuchung der Brust beginnt mit dem 3D-Schallkopf als 2D-Ultraschalluntersuchung, wobei der Schallkopf entweder mäanderförmig oder in einer tangentialen (antiradiären) Bewegung im Uhrzeigersinn geführt wird. Findet man einen auffälligen Befund, so wird die sogenannte „region of interest“ mit der Volumenbox markiert. Nach Wahl des

Volumenwinkels und der Aufnahmegeschwindigkeit wird die Volumenaufnahme über den 3D-Aufnahmeknopf aktiviert. Zur Vermeidung von Bewegungsartefakten muss der Schallkopf während der Volumenaufnahme ruhig gehalten werden.

b) 3D-Visualisierung

Nach erfolgter Volumenaufnahme werden Befunde stets im **Multiplanar-Modus** dargestellt. Dieser Modus zeigt einen Befund in 3 senkrecht aufeinander stehenden 2D-Bildern, wobei Bild A immer dem 2D-Bild während der Aufnahme entspricht. Wurde der Brustabschnitt im Längsschnitt aufgenommen, so zeigt Bild A den Sagittalschnitt, Bild B den Transversalschnitt und Bild C den Koronarschnitt (► **Abb. 10**). Insbesondere der Koronarschnitt bietet bei der Tumorbeurteilung Informationen (Kompressions- oder Retraktionsmuster), die bei der herkömmlichen 2D-Sonografie in dieser Form nicht erzielt werden können. Andere Modi sind der Tomographie-Modus, der OmniView-Modus, der VCI-Modus, der Oberflächenmodus, der HD-live-Modus, der Transparenz-Modus, der Inversionsmodus und der Glass-body-Modus.

Mit dem **Tomographie-Modus** können parallele 2D-Bilder auf dem Monitor dargestellt werden. Der **OmniView-** und **VCI-Modus** erlauben die Demonstration einer beliebigen Ebene aus dünnem Volumensbild. Der **Oberflächenmodus** eignet sich zur 3-dimensionalen Darstellung von Zystenwänden und wand-



► **Abb. 10** I. Schemazeichnung der 3 senkrecht aufeinander stehenden Schnittebenen bei der 3D-Sonografie: S = Sagittalschnitt, T = Transversalschnitt, C = Koronarschnitt. II. Multiplanar- und Oberflächenmodus, Befunddarstellung in 3 senkrecht aufeinander stehenden Ebenen, wobei Bild a.) immer dem 2D-Bild während der initialen Aufnahme entspricht. Wurde der Brustabschnitt im Sagittalschnitt aufgenommen so zeigt Bild a.) den Sagittalschnitt (S), Bild b.) den Transversalschnitt (T), Bild c.) den Koronarschnitt (C) und Bild d.) den Koronarschnitt im Oberflächenbild (hier Mamillen-Areola-Komplex).

ständigen Vegetationen, aber auch zur Darstellung von Schnittflächen bei normalem und pathologischem Mammagewebe. Der **HD-live-Modus** ermöglicht eine hautfarbene Gewebedarstellung und zusätzlich die Beleuchtung des Gewebes mittels einer beweglichen virtuellen Lichtquelle. Der **Transparenz-Modus** gestattet Durchsichtsbilder von Gewebelöcken, wodurch z. B. dilatierte Milchgänge detailliert als echoarme Strukturen dargestellt werden können. Mit dem **Inversionsmodus** werden solche echoarmen Milchgänge dann in echoreiche Strukturen konvertiert, wodurch das Milchgangssystem als solides Ausgussmuster imponiert. Der **Glass-body-Modus** stellt eine Kombination aus Farbdoppler- und Grauwertbild dar und erlaubt die räumliche Beurteilung von Gefäßverläufen innerhalb der gespeicherten Volumina. Hiermit lassen sich insbesondere auffällige Perfusionsmuster innerhalb von Tumoren gezielt erkennen. Der 4D-Ultraschall ermöglicht zudem die Darstellung der Tumorperfusion in Real-time.

c) Volumen-/Bildbearbeitung

Für die Volumen- und Bildbearbeitung stehen verschiedene Postprocessing-Techniken zur Verfügung: unterschiedliche Farbskalen, Optimierung von Helligkeit und Kontrast, Threshold und „Speckle reduction imaging“. Zusätzlich können mit dem „elektronischen Skalpell“ Gewebeteile oder Störechos digital entfernt werden.

d) Speicherung von Volumina und/oder gerenderten Bildern

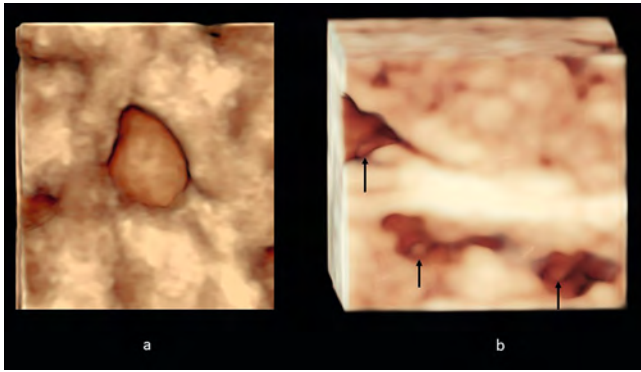
Sowohl Volumina als auch gerenderte Bilder lassen sich verlustfrei digital abspeichern und können jederzeit wieder geladen werden. Gespeicherte Volumina ermöglichen somit vergleichende, virtuelle Untersuchungen zu jedem späteren Zeitpunkt.

Klinischer Einsatz der 3D-Mammasonografie

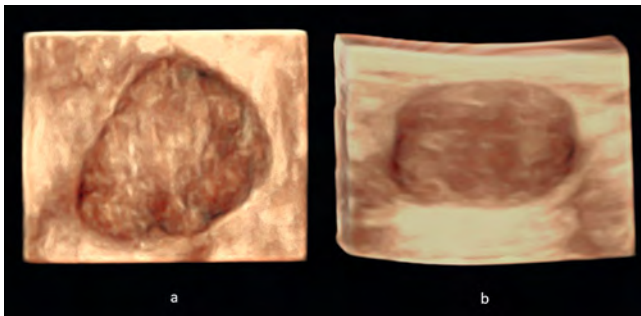
Ein Vorteil der 3D-Sonografie gegenüber der Sonografie in 2 Ebenen ist, dass aus gespeicherten Volumina alle beliebigen 2D-Ebenen, wie auch Oberflächenbilder, rekonstruiert werden können. Oberflächendarstellungen von sagittalen Schnittebenen gestatten auch eine Beurteilung der vorliegenden Brustdichte.

Oberflächenbilder von koronaren Schnittebenen eignen sich zur Differenzierung zwischen benignen und malignen Tumoren (► **Abb. 11**, ► **Abb. 12**, ► **Abb. 13**). Einfache Zysten sind durch glatte Innenwände und scharfe Begrenzungen zum umgebenden Gewebe charakterisiert (► **Abb. 11a**). Es können Zystenkonglomerate oder komplex zystisch-solide Läsionen mit wandständiger Proliferation erkannt werden. Kleine Polypen innerhalb dilatierter Milchgänge finden sich als wandständige Proliferationen (←) (► **Abb. 11b**). Benigne solide Tumore imponieren in dieser sogenannten dritten Ebene durch ein verdrängendes Wachstum (= **Kompressionsmuster**) (► **Abb. 12**) und/oder durch ein relativ homogenes Gewebemuster. Dagegen weist ein Großteil der malignen Mammatumoren (80%) [56] ein typisches, strahlenförmiges Umgebungsmuster (= **Retraktionsmuster**) auf (► **Abb. 13a**) [47, 49]. Bei den übrigen Karzinomen lässt sich ein indifferentes Wachstumsmuster mit inhomogener Tumorstruktur und/oder ein infiltrierendes Wachstum in das umliegende Gewebe erkennen (► **Abb. 13b**).

Bei komplex zystisch-soliden Läsionen mit unregelmäßigen wandständigen Wucherungen können mithilfe des Glass-body-



► **Abb. 11 a.)** Einfache Zyste, charakterisiert durch eine glatte Innenwand und scharfe Begrenzung zum umgebenden Gewebe (HD-Live-Oberflächen-Modus). **b.)** Polypen innerhalb dilatierter Milchgänge als wandständige Proliferationen (HD-Live-Oberflächen-Modus) zu erkennen.



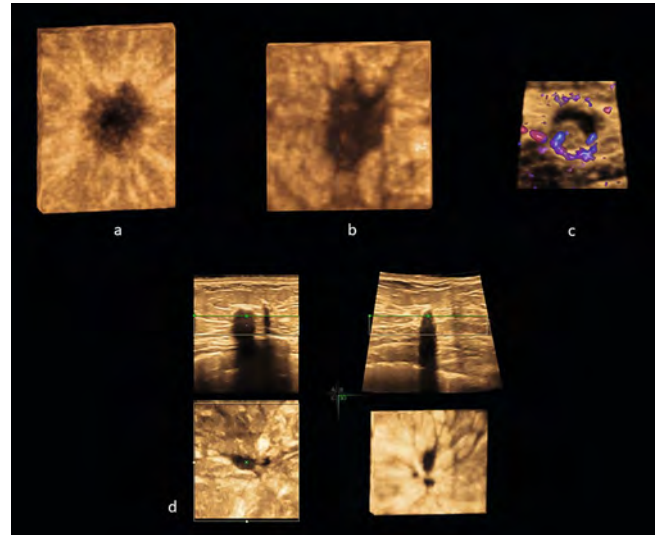
► **Abb. 12** Benigne solide Tumoren imponieren durch ein verdrängendes Wachstum (= Kompressionsmuster). **a.)** Fibroadenom im koronaren Oberflächenbild. **b.)** Fibroadenom im transversalen Oberflächenbild.

Modus zusätzliche Informationen zur Tumolvaskularisation gewonnen werden (► **Abb. 13c**). Postoperative Narben sind in der 2D-Sonografie oft nicht eindeutig zu beurteilen. Mit der 3D-Sonografie bieten sich sowohl der Multiplanar-Modus mit Beurteilung der 3 senkrecht aufeinander stehenden Schnittebenen, wie auch der Oberflächenmodus mit Darstellung der koronaren Ebene zur besseren Abgrenzung von einem Karzinom/Rezidiv an (► **Abb. 13d**).

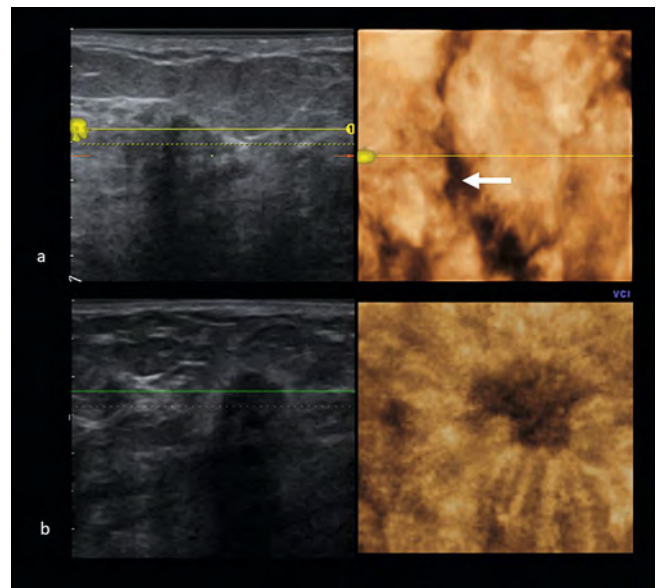
In inhomogenem Gewebe kann es schwierig sein, zwischen einem Strukturdefekt und einem soliden Herdbefund zu differenzieren. Hier bietet sich als zusätzliches Differenzierungskriterium das so genannte **Canyon-Zeichen** (► **Abb. 14a**) an, das bei Narben und Mastopathiegewebe in der 3D-Sonografie in der koronaren Ebene erkennbar sein kann, während es bei einem echten Herdbefund nicht zu finden ist (► **Abb. 14b**) [57].

Bei der Abklärung von Lymphknotenmetastasen in der Axilla gestatten Multiplanar- und Oberflächenmodus eine Beurteilung der inhomogenen Lymphknotenstruktur in unterschiedlichen Ebenen.

Ein Vorteil der 3D-Sonografie zeigt sich bei der sonografisch kontrollierten Stanzbiopsie. So kann die Nadel bei der Punktion eines Tumors im Multiplanarmodus in allen 3 Ebenen dargestellt und gegebenenfalls korrigiert werden. Nach dem Auslösen der



► **Abb. 13 a)** Maligne Mammatumore imponieren in bis zu 80 % durch ein typisches strahlenförmiges Umgebungsmuster (= Retraktionsmuster) im koronaren Oberflächenbild. **b.)** Medulläres Mammakarzinom ohne Retraktionsmuster. Stattdessen zeigt der inhomogene, echoarme Herd eine fingerförmige Invasion des umgebenden Gewebes (koronares Oberflächenbild). **c.)** Sagittale Glass-body-Darstellung einer komplex zystisch-soliden Läsion mit wandständiger inhomogener Proliferation und deutlicher Vaskularisation (1,2 mm großes papilläres Mammakarzinom). **d.)** Zum Vergleich Darstellung einer Narbe im Multiplanar- und Oberflächenmodus.

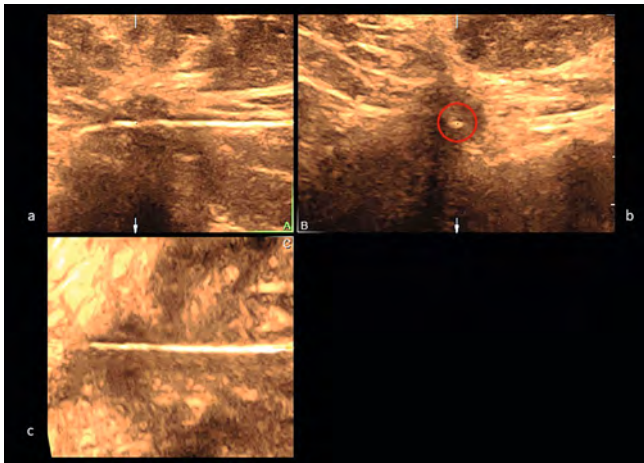


► **Abb. 14 a)** Canyon-Zeichen bei Narben und Mastopathiegewebe in der 3D-Sonografie in der koronaren Ebene zu erkennen (Oberflächenbild, OmniView/VCI-Modus). **b.)** Zum Vergleich ein invasives Mammakarzinom (NST) in der koronaren Ebene (Oberflächenbild, OmniView/VCI-Modus).

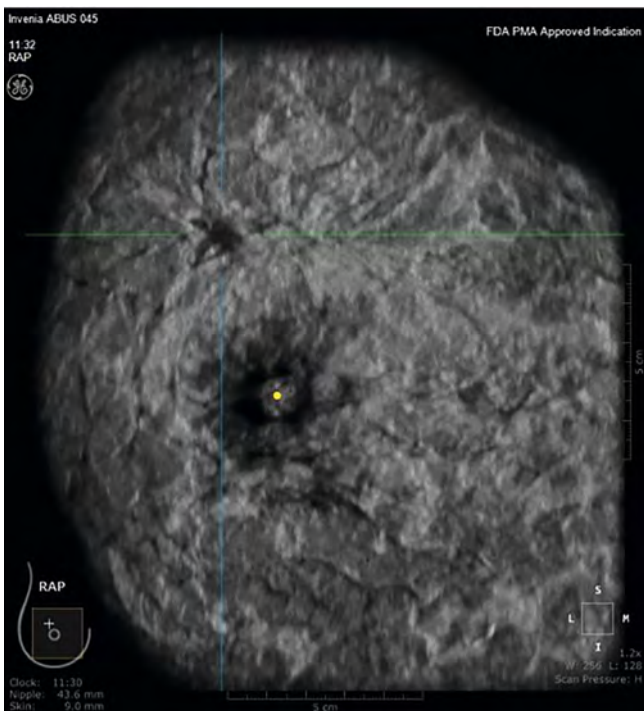
Punktion kann im Multiplanarmodus die Position der Nadel im Gewebe in allen 3 Ebenen demonstriert und dokumentiert werden (► **Abb. 15**) [58, 59].

1.2 Automatisierter Brustultraschall – ABUS

Der Begriff ABUS steht für **A**utomated **B**reast **U**ltrasound **S**creening, eine automatisierte Brustultraschallmethode, die die Akquisition eines 3D-Datensatzes des annähernd gesamten Brustvolumens in 3 Ebenen, sagittal, transversal und koronar, erlaubt. Die koronare Ebene, die mit dem ABUS-System zusätzlich zu den anderen Ebenen gezeigt werden kann, ist insbesondere zur Visualisierung von Architekturstörungen und Retraktionsmustern als Dignitätskriterium maligner Befunde, geeignet (► **Abb. 16**).



► **Abb. 15** Stanzbiopsie eines auffälligen echoarmen Areals. Nach erfolgter Punktion kann im Multiplanar-Modus demonstriert werden, dass die Stanznadel in allen 3 Ebenen zentral im Tumor liegt. **a.)** Sagittalschnitt **b.)** Transversalschnitt (Nadel im Querschnitt) **c.)** Koronarschnitt.



► **Abb. 16** ABUS-Koronarebene mit Nachweis eines Mammakarzinoms rechts oben/außen.

Damit steigt die Detektionsrate maligner Veränderungen, insbesondere in dichtem Drüsengewebe [60]. Vergleichend zur alleinigen Mammografie hat ABUS in Ergänzung dazu eine 55 %ige Steigerung der Sensitivität beim Auffinden von Mammakarzinomen in dichtem Drüsengewebe gezeigt [60, 61]. Die European Asymptomatic Screening Study (EASY-Studie) konnte zeigen, dass bei der Kombination von Mammografie mit ABUS die relative Detektionsrate um 57 % gesteigert werden konnte, wobei die Recall-Rate um lediglich 0,9 % angestiegen ist [62].

Auch außerhalb der Brustkrebsfrüherkennung, im Rahmen des präoperativen lokalen Stagings vor einer Brustkrebsoperation, ist der Einsatz des ABUS wertvoll. Die Darstellung der koronaren Ebene und die Beurteilung der Ausbreitung des Tumors im Gesamtvolumen der Brust ermöglichen eine verbesserte Operationsplanung [63].

Zum Therapiemonitoring in der primär systemischen Therapie könnte der ABUS ebenfalls eingesetzt werden.

Die Bilderfassung findet durch einen automatisierten Ultraschall der Brust statt, mittels einer „Reverse-Curve-TM-Ultraschallsonde“, die auf die Anatomie der Brust abgestimmt ist. Die 3D-Bilderfassung erfolgt benutzerunabhängig, standardisiert und liefert reproduzierbare Informationen. Nach der Datenakquisition wird die Befundung der Bilder an einer Workstation vorgenommen. Zusätzliche optionale Volumenaufnahmen in Abhängigkeit der Anatomie sind möglich.

Conclusio

Die 3D/4D-Sonografie stellt mit der Aufnahme von Volumina und den unterschiedlichen Darstellungsmodi eine wertvolle Ergänzung zur 2D-Ultraschalldiagnostik dar. Dies gilt insbesondere für die Beurteilung von dichtem Drüsengewebe (Parenchymdichte, Kategorie c und d). Von großem Vorteil ist die Darstellbarkeit der Brust in der koronaren Ebene, in der sich wichtige Zusatzkriterien zur Differenzierung auffälliger Befunde erkennen lassen. Bei der Stanzbiopsie ermöglicht die multiplanare Darstellung eine Nadelkontrolle in allen 3 Ebenen.

Spezielle 3D-Ultraschallgeräte (ABUS) gestatten eine automatisierte 3D-Volumen-Erfassung des gesamten Brustgewebes.

DEGUM-Empfehlungen

1. Bei der 3D-Beurteilung der Brust sollte besondere Beachtung auf die koronare Schnittebene gelegt werden. Die in dieser Ebene erkennbaren Retraktions- und Kompressionszeichen stellen wichtige Zusatzkriterien zur Differenzierung maligner und benigner Herdbefunde dar.
2. In der koronaren Ebene können mastopathische Veränderungen von Herdbefunden oft besser differenziert werden, wodurch sich unnötige Biopsien vermeiden lassen.
3. Der OmniView-Modus ermöglicht eine einfache und schnelle Darstellung von Befunden in der koronaren Ebene.
4. Grenzen der 3D-Sonografie zeigen sich bei sehr schnell wachsenden Tumoren (z. B. triple-negative Mammakarzinome), oder bei unregelmäßigen Narben, bei denen die Differenzialdiagnose schwierig sein kann.

- Die digitale Volumenspeicherung ermöglicht eine virtuelle Untersuchung, auch zu einem späteren Zeitpunkt.
- Mindestens eine repräsentative Bilddokumentation ist pro Läsion zu erstellen.

2 Fusion mit anderen diagnostischen Methoden

An der Optimierung der Sensitivität und Spezifität sowie der Qualität der Mammabildgebung wird kontinuierlich geforscht, unter anderem verspricht die Fusion mehrerer bildgebender Methoden eine Weiterentwicklung in der Mammadiagnostik [64, 65]. Durch die Fusion von unterschiedlichen bildgebenden Methoden in einem Arbeitsschritt könnten verschiedene Fragestellungen beantwortet werden. So kann es zu einer besseren Bildauflösung oder einer besseren räumlichen Darstellung kommen. Ebenfalls könnten Aussagen zur Stoffwechselaktivität des untersuchten Gewebes getroffen werden, wie dies beispielsweise bereits als Kombination von CT und Positronen-Emissionstomografie Einzug in die klinische Diagnostik gefunden hat [64, 66].

Ein weiterer Vorteil der Fusion von verschiedenen Bildgebungen liegt in der exakteren Zuordnung der „Region of Interest“ (ROI) in der einen zur anderen Bildmodalität. Die Fusion von Mammografie und Sonografie kann zu einer eindeutigeren räumlichen Zuordnung der Befunde in den beiden Modalitäten führen [67].

Durch die Fusionsforschungen wurde der computerbasierte Automatisierungsprozess in der komplementären Mammadiagnostik vorangetrieben, was für die Zukunft voraussichtlich an Bedeutung gewinnen wird, auch wenn derzeit noch keine routinemäßige Anwendung erfolgt [68].

Conclusio

In der Routinediagnostik hat sich die Fusionsbildgebung bislang nicht etabliert, Gründe dafür sind die aktuell noch experimentellen Ansätze und die damit verbundenen Kosten. Aktuell ist keine standardisierte Befundung der Bilder möglich [64, 69, 70]. Die potenziellen Einsatzmöglichkeiten dieser Techniken, sowohl im Screening als auch in der Routine-Diagnostik, sind vielfältig und durch weitere Forschungen könnte die Fusionsbildgebung Einzug in die Routine der Mammadiagnostik finden [71, 72, 73].

DEGUM-Empfehlungen

- Aktuell können noch keine validen Handlungsempfehlungen zu dieser noch in Entwicklung befindlichen Technologie für den Routineeinsatz abgeleitet werden.
- Die Datenlage zur Evaluation der klinischen Wertigkeit ist noch nicht aussagekräftig genug.

3 Möglichkeiten der Künstlichen Intelligenz (KI)

Trotz der sich zunehmend durchsetzenden Standardisierung der Untersuchungstechnik im handgeführten Ultraschall bleibt diese immer noch eine individuelle Untersuchung, die einer guten Ausbildung bedarf, um eine hohe diagnostische Sicherheit zu erlangen. Als Grundvoraussetzung muss die untersuchende Person eine Läsion erst darstellen, um diese konsekutiv überhaupt erst mittels einer trainierten künstlichen Intelligenz (KI) bewerten zu

lassen. Somit bestehen beim handgeführten Ultraschall die Einsatzgebiete der KI darin, den Untersuchenden in der Bewertung einer bereits dargestellten Läsion zu unterstützen. Der Einsatz bei der Detektion einer Läsion wäre wünschenswert, Daten hierzu sind jedoch nur spärlich vorhanden. So berichten Zhang et al. [74] von einer Implementierung einer KI in ein Real-time-Ultraschallgerät, welches, während das Brustgewebe mit der Ultraschallsonde untersucht wird, die Detektion einer Läsion in Echtzeit ermöglicht. Sollte auf dem Monitor eine Läsion erscheinen, die es weiter zu bewerten gilt, wird diese mit einem farbigen Rechteck markiert und dem Untersuchenden so visuell sichtbar gemacht. Dies gelingt in dem beschriebenen Setting bis zu einer Bildfrequenz von 24 Bildern pro Sekunde, mit einer Sensitivität und Spezifität von 89,25 % und 96,33 %. Es handelt sich jedoch um eine kleine, unizentrische Pilotstudie, die eine Verallgemeinerung nicht zulässt.

Es gilt zu evaluieren [75], inwieweit die KI die medizinische Versorgung möglicherweise verbessern kann, oder ob sie gar Ersatz für eine ausgewiesene Untersuchungserfahrung sein könnte. Wünschenswert wären durch Einsatz der KI im Gesundheitswesen eine höhere Sensitivität und Spezifität sowie eine Verbesserung der negativ-prädiktiven und positiv-prädiktiven Werte zu erlangen – idealerweise verbunden mit einer Personalentlastung bei gleichzeitiger Kostenreduktion.

Eine für die Zukunft durchaus vielversprechende Möglichkeit der KI ist daher in der Anwendung bei automatisierten Ultraschallsystemen zu sehen.

Eine Leistungssteigerung der KI konnte durch den Einsatz von Deep-learning-Algorithmen erreicht werden. Diese verwenden künstliche neuronale Netzwerke, um unstrukturierte Daten, wie z. B. aus vielen Pixeln bestehende Ultraschallbilder, eigenständig zu bewerten [76]. Dies erfolgt in mehreren Ebenen. Die Eingangsebene ist die Ebene, in der z. B. ein Ultraschallbild präsentiert wird. Am Ende steht die Ausgabebene, in der die endgültige Bewertung des Bildes durch die KI abgegeben wird (z. B. maligner oder benigner Befund). Dazwischen gibt es mehrere weitere Ebenen, in denen Teile der Daten bzw. des Bildes selbstständig analysiert werden. Die Ebenen stehen miteinander über sog. „Synapsen“ in Verbindung. Die Synapsen werden während des Trainings immer neu gewichtet. Wenn die KI während des Trainings eine richtige Entscheidung getroffen hat, werden die Synapsen, die an der Entscheidung beteiligt waren, höher gewichtet. Trifft die KI eine falsche Entscheidung, werden die beteiligten Synapsen geringer gewichtet. Durch Repetition lernt die KI ständig dazu und wird immer sicherer in der Bewertung von gestellten Aufgaben. Grundlage ist ein hochwertiger Trainingsdatensatz.

„Deep-learning“-Techniken für KI-Algorithmen aus Datensätzen von Untersuchungen, die mit automatisiertem Brustultraschall (ABUS) durchgeführt wurden, werden bereits klinisch untersucht. Dazu liegen Untersuchungen an 20 000 US-Datensätzen von ABUS-Untersuchungen mit 3000 histopathologischen Korrelationen vor. In einer Studie von van Zelst et al. [77] mit der QView-CAD-Software konnte bereits eine Reduktion von unnötigen Recalls gezeigt werden. Die Studiengruppe postuliert ein Potenzial der KI im Einsatz für die Doppelbefundung bei ABUS-Untersuchungen. Wang et al. [78] konnten nachweisen, dass die Auswertung der ABUS-Datensätze durch eine trainierte KI die diagnostische Sicherheit eines erfahrenen Diagnostikers erreichen

kann (Sensitivität: 88,6 % vs. 88,1 %; Spezifität: 87,6 % vs. 85,1 %). Diese Daten legen einen möglichen Einsatz der KI in der Auswertung von ABUS-Datensätzen in einem Screening-Setting nahe. Allerdings handelt es sich bei den genannten Studien um kleine unizentrische Studien.

Entwickler sehen die Möglichkeiten, den Erstbefundenden in einem Screening-Setting möglicherweise durch KI ersetzen zu können, was zu einer Kostenreduktion und Verringerung der Arbeitslast führen könnte. Dembrower et al. [79] konnten in einer retrospektiven Simulationsstudie zeigen, dass eine trainierte KI in der Lage ist, 60 % der durchgeführten Mammografien sicher zu bewerten, ohne dass ein Karzinom übersehen wurde.

Weitere Arbeitsgruppen wie Cao et al. [80] beschäftigen sich mit „Deep-learning“-Techniken auch auf experimenteller Ebene. Des Weiteren werden nicht nur im handgeführten Ultraschall und beim ABUS, sondern auch in der Elastografie Einsatzmöglichkeiten der KI gesehen [81]. Die Arbeitsgruppe um Zhang et al. [82] konnte nachweisen, dass die Deep-Learning-Technologie in einem experimentellen Setting eine hohe diagnostische Genauigkeit in der Auswertung von Elastogrammen erreichen kann (AUC 0,947, 88,6 % Sensitivität, 97,1 % Spezifität). Es ist festzuhalten, dass es sich um eine unizentrische Studie mit kleiner Fallzahl handelt.

Conclusio

Zum gegenwärtigen Zeitpunkt gibt es einige vielversprechende Ansätze der KI, die aber noch einen Weiterentwicklungs- und Verbesserungsbedarf haben und in prospektiven Studien ihre Wertigkeit zeigen müssen. Der Ansatz der Deep-Learning-Technologie erscheint in der Auswertung von Bilddaten vielversprechend.

DEGUM-Empfehlungen

1. Aktuell können noch keine validen Handlungsempfehlungen zu dieser noch in Entwicklung befindlichen Technologie für den Routineeinsatz abgeleitet werden.
2. Die Datenlage zur Evaluation der klinischen Wertigkeit ist noch zu gering.

C. Qualitätssicherung

Im Kapitel „Qualitätssicherung Brustkrebs-Früherkennung“ der 2003 erschienenen S3-Leitlinie „Brustkrebs-Früherkennung in Deutschland“ [1] wurden bereits Struktur-, Prozess- und Ergebnisqualitätsmaßnahmen – auch für die Mammasonografie – im Detail beschrieben. Bezug genommen wurde dabei explizit auf eine grundlegende Arbeit zur Qualitätskontrolle aus dem Jahr 2003, welche bis heute Bestand hat [83].

Strukturqualität

Hierunter sind die Anforderungen an die Sonografiegeräte in Bezug auf die Bildqualität zu verstehen, die durch Phantomtests sowie im klinischen Einsatz als Basis- und Routinewiederholungstests überprüft werden. Eine regelmäßige Überprüfung der Ultraschallgeräte ist hierbei anzustreben [84].

Zusätzliche Anforderungen betreffen den Untersucher, der regelmäßig sein Wissen durch Fort- und Weiterbildungen, entsprechend den Voraussetzungen zur Stufe I–III der DEGUM-Qualifikation erfüllen sollte. Die DEGUM hat hierzu ein qualitätsorientiertes, mehrstufiges Zertifizierungssystem für Ultraschall-Untersucher implementiert [85]. Hierbei sind die Anforderungen an einen standardisierten Untersuchungsablauf, an die Dokumentation, den Fortbildungsstand und die Gerätequalität entsprechend den DEGUM-Vorgaben die Grundlage der Stufen I–III [14].

Prozessqualität

Diese besteht aus der Indikationsstellung, Befundbeurteilung, Dignitätseinstufung und Dokumentation, einschließlich der Ableitung des weiteren Vorgehens [14]. Dazu gehört es auch, die Wartezeitfristen zwischen Indikation und Untersuchung entsprechend den Vorgaben der DKG-zertifizierten Brustzentren in Deutschland, wie auch denen im Mammografie-Screening-Programm, einzuhalten.

Ergebnisqualität

Diese besteht aus der Qualität der Befunde und den Biopsieergebnissen.

In der ersten Aktualisierung der vorgenannten Leitlinie von 2008 wurde gefordert, dass „Struktur-, Prozess- und Ergebnisqualität für die Anwendung der Mammasonografie als Voraussetzung nachzuweisen sind (GCP, Empfehlungsgrad A)“.

Die Ergebnisse des Schleswig-Holsteinischen „QuaMaDi“-Programmes belegen eindrücklich, dass diese Forderungen zu erfüllen sind [86, 87]. Betrachtet man allerdings beispielhaft die Ergebnisse der Qualitätssicherung der Ultraschallgeräte des österreichischen Mammografie-Screenings [84], dann ist zu bedenken, dass etwa ein Viertel der Geräte bei der ersten Überprüfung nicht den geforderten Qualitätsstandards entsprachen.

1 Qualitätsanforderungen an den Untersucher

Legt man die oben erwähnte Qualifikation entsprechend der DEGUM-Stufe I zu Grunde, so soll der Untersucher eine 18-monatige ärztliche Tätigkeit in der Gynäkologie und Geburtshilfe, Radiologie oder Chirurgie absolviert haben sowie über 300 selbständig durchgeführte Mammasonografien aus diesem Zeitraum, davon 100 pathologische Befunde (mindestens 50 solide Tumoren, davon 20 Karzinome) selbst untersucht und dokumentiert haben. Sämtliche Befunde müssen als Erst- oder als Nachbefundung nach einer Mammografie oder MRT der Mamma sonografisch beurteilt worden sein.

Zur Frage, wer den Untersucher dabei ausbilden soll, nimmt die deutsche Ultraschall-Vereinbarung der Kassenärztlichen Bundesvereinigung KBV ausführlich Stellung [88]. Nach § 135 Abs. 2 SGB V zur Ultraschalldiagnostik (Ultraschall-Vereinbarung) vom 31.10.2008 in der ab dem 01.07.2022 geltenden Fassung sind Auszubildende in der Mammasonografie wie folgt definiert:

- a) Ärzte, die die Anforderungen an die fachliche Befähigung im jeweiligen Anwendungsbereich nach dieser Vereinbarung bereits erfüllen

- b) Ärzte, die nach der Weiterbildungsordnung in vollem Umfang zur Weiterbildung im jeweiligen Anwendungsbereich befugt sind.
- c) Ärzte, die die folgenden Voraussetzungen kumulativ erfüllen:
- eine abgeschlossene Weiterbildung zum Facharzt für Radiologie, Frauenheilkunde oder Chirurgie
 - die Erfüllung der fachlichen und apparativen Voraussetzungen nach dieser Vereinbarung für den jeweiligen Anwendungsbereich
 - eine mindestens 36-monatige eigenverantwortliche Tätigkeit im Bereich der Ultraschalldiagnostik
 - die 10-fache Zahl der für den jeweiligen Anwendungsbereich geforderten Untersuchungszahlen.

Dabei verlangt die KBV 200 Untersuchungen und beim Nachweis einer Qualifikation im B-Modus-Verfahren eines anderen Anwendungsbereiches 150. Über den Anteil pathologischer Befunde gibt es keine Anforderungen.

2 Qualitätsanforderungen an die Geräte

Der Arbeitskreis Mammasonografie verweist bezüglich der Geräterichtlinien auf die in Deutschland geltende Ultraschall-Vereinbarung der KBV vom 31.10.2008 in der ab dem 01.07.2022 geltenden Fassung [88] und die von der DEGUM formulierten Standards, festgehalten im Teil I der Best-Practice-Guideline der DEGUM [14]. Die EFSUMB-Guidelines zu einer regelmäßigen technischen Überprüfung sind die Grundlagen der DEGUM-Empfehlungen [89]. Der bereits in Kraft getretene Norm-Entwurf zur Konstanzprüfung an Ultraschallgeräten ist unter DIN 6859-1:2022-01(D) [90] zu finden. Die DEGUM hat sich zur zeitlichen Abfolge positioniert, in der die Überprüfungsintervalle für die verschiedenen Komponenten eines Systems in Abhängigkeit von ihrer Ausfallwahrscheinlichkeit gestaffelt werden sollten:

- Überprüfung der Sonden jährlich,
- Überprüfung der Konsolenfunktionen alle 3 Jahre,
- Überprüfung der Monitore alle 6 Jahre

In jährlichen Abständen sollten zudem die folgenden Punkte durch den Anwender überprüft werden:

1. Hygieneanforderungen
2. Konformität des Ultraschallgels zur Sonde laut Herstellerangaben
3. Stromanschluss und Kabelanschlüsse
4. Druckereinstellung
5. Ultraschall-Sonden – Detektion von
 - a) defekten Transducer-Elementen mittels Luftprobe
 - b) sichtbaren Oberflächendefekten der Sonde
 - c) Kabeldefekten

Im 3- und 6-Jahres-Intervall sind Wartungsprotokolle von autorisierten Gerätetechnikern und/oder Herstellerfirmen darüber hinaus zu empfehlen.

3 Qualitätsanforderungen an die Geräte- und Bildeinstellung

International gelten Grundregeln zur Optimierung von Mammasonogrammen [85], welche in die aktuellen DEGUM-Empfehlun-

gen im Teil 1 der Best-Practice-Guideline aufgenommen wurden [14]:

- a) Verwendung von Hochfrequenz-Transducern, 9–13 MHz, max. 18 MHz
- b) Einstellung des Bildfeldes so, dass die gesamte Brustdrüse abgebildet ist und mindestens 2/3 des Bildes ausfüllt
- c) Fokussierung in Höhe der interessierenden Region(en) (ROI)
- d) Gain und Time-Gain-Compensation so einstellen, dass ein harmonisches Bild entsteht, das weder zu hell noch zu dunkel ist. Kontrast und Helligkeit an Monitor und Drucker regulieren
- e) Verwendung von Bildoptimierungsmethoden wie „Spatial Compound“ oder „Harmonic Imaging“
- f) Anwendung zusätzlicher Ultraschallmodi wie Farbdoppler und Elastografie

Conclusio

Die qualitätsgesicherte Mammasonografie ist abhängig von einer optimierten und wiederholt kontrollierten Geräteeinstellung, vom Ausbildungsstand des Untersuchers sowie von einem standardisierten Untersuchungsablauf.

Qualitätssicherungsmaßnahmen für Gerätestandards und die kontinuierliche Aus- und Weiterbildung der Untersuchenden sind ein integraler Bestandteil der qualitätsgesicherten Mammasonografie und damit unentbehrlich für eine suffiziente Mammadiagnostik.

DEGUM-Empfehlungen

1. Besteht in einer medizinischen Einrichtung das Angebot zur Mammasonografie, sollten die Anforderungen an die Struktur-, Prozess- und Ergebnisqualität erfüllt werden.
2. Insbesondere ist auf eine kontinuierliche Fortbildung (idealerweise DEGUM-zertifiziert), sowie die Erhaltung der Gerätequalität und einen standardisierten Untersuchungsablauf zu achten.

Interessenkonflikt

Die Autorinnen/Autoren geben an, dass kein Interessenkonflikt besteht.

Literatur

- [1] Interdisziplinäre S3-Leitlinie Früherkennung, Diagnostik, Therapie und Nachsorge des Mammakarzinoms, Version 4.3, 2020, AWMF Registernummer: 032–0450L.
- [2] Vaupel P. Tumor blood flow. In: Molls M, Vaupel P, (eds.) Blood perfusion and microenvironment of human tumors. Berlin: Springer; 1998: 40–45
- [3] Blohmer JU, Reinhardt M, Schmalisch G et al. Videodensitometry in the examination of focal breast lesions after injection of an ultrasound contrast agent. *Anticancer Res* 2006; 26 (2): 1691–1698
- [4] Madjar H, Sauerbrei W, Münch S et al. Methodenanalyse zur Doppleruntersuchung der weiblichen Brust [Analysis of a method for Doppler study of the female breast]. *Ultraschall Med* 1990; 11 (4): 196–201. doi:10.1055/s-2007-1011561
- [5] Madjar H, Prömpeler HJ, Sauerbrei W et al. Color Doppler flow criteria of breast lesions. *Ultrasound Med Biol* 1994; 20 (9): 849–858. doi:10.1016/0301-5629(94)90045-0

- [6] Lee EJ, Chang YW, Oh E et al. Reproducibility and diagnostic performance of the vascular index of superb microvascular imaging in real-time breast ultrasonography for evaluating breast masses. *Ultrasonography* 2020. doi:10.14366/usg.20153
- [7] Madjar H, Sauerbrei W, Hansen L et al. Multivariate Analysis of Flow Data in Breast Lesions and Validation in a Normal Clinical Setting. *Ultraschall in Med* 2011; 32: 511–517. doi:10.1055/s-0029-1245800
- [8] Madjar H, Prömpeler HJ, Del Favero C et al. A new Doppler signal enhancing agent for flow assessment in breast lesions. *Eur J Ultrasound* 2000; 12 (2): 123–130. doi:10.1016/s0929-8266(00)00105-1
- [9] Kapetas P, Clauser P, Woitek R et al. Quantitative Multiparametric Breast Ultrasound: Application of Contrast-Enhanced Ultrasound and Elastography Leads to an Improved Differentiation of Benign and Malignant Lesions. *Invest Radiol* 2019; 54 (5): 257–264. doi:10.1097/RLI.0000000000000543
- [10] Svensson W, Pandian AJ, Hashimoto H. The use of Breast Ultrasound Color Doppler Vascular Pattern Morphology Improves Diagnostic Sensitivity with minimal Change of Specificity. *Ultraschall in Med* 2010; 31: 466–474. doi:10.1055/s-0028-1109478
- [11] Hallock GG. Acoustic Doppler sonography, color duplex ultrasound, and laser Doppler flowmetry as tools for successful autologous breast reconstruction. *Clin Plast Surg* 2011; 38 (2): 203–211. doi:10.1016/j.cps.2011.03.001
- [12] American College of Radiology (ACR). ACR- BI-RADS – Ultrasound. In: ACR Breast Imaging Reporting and Data System. Breast Imaging Atlas. 5th ed. In: Reston VA, (eds.) American College of Radiology. 2013
- [13] Madjar H, Ohlinger R, Mundinger A et al. BI-RADS analoge DEGUM Kriterien von Ultraschallbefunden der Brust – Konsensus des Arbeitskreises Mammasonographie der DEGUM. *Ultraschall Med* 2006; 27: 374–379. doi:10.1055/s-2006-926943
- [14] Bader W, Vogel-Minea C, Blohmer JU et al. Best Practice Guideline – Empfehlungen der DEGUM zur Durchführung und Beurteilung der Mammasonografie – TEIL I -Untersuchungstechnik, Ultraschall DEGUM Kriterien und deren Dokumentation. *Ultraschall Med* 2022; 43 (6): 570–582. doi:10.1055/a-1634-5021
- [15] Ophir J, Céspedes I, Ponnekanti H et al. Elastography: A quantitative method for imaging the elasticity of biological tissues. *Ultrason Imaging* 1991; 13 (2): 111–134. doi:10.1177/016173469101300201
- [16] Krouskop TA, Wheeler TM, Kallel F et al. Elastic moduli of breast and prostate tissues under compression. *Ultrason Imaging* 1998; 20 (4): 260–274. doi:10.1177/016173469802000403
- [17] Wells PNT, Liang HD et al. Medical ultrasound: Imaging of soft tissue strain and elasticity. *J R Soc Interface* 2011; 8 (64): 1521–1549. doi:10.1098/rsif.2011.0054
- [18] Barr RG. Sonographic breast elastography: a primer. *J Ultrasound Med* 2012; 31 (5): 773–783. doi:10.7863/jum.2012.31.5.773
- [19] Wojcinski S, Farrokhi A, Weber S et al. Multicenter study of ultrasound real-time tissue elastography in 779 cases for the assessment of breast lesions: improved diagnostic performance by combining the BI-RADS-US classification system with sonoelastography. *Ultraschall Med* 2010; 31 (5): 484–491. doi:10.1055/s-0029-1245282
- [20] Farrokhi A, Wojcinski S, Degenhardt F et al. Diagnostische Aussagekraft der Strain-Ratio-Messung zur Unterscheidung zwischen malignen und benignen Brusttumoren. *Ultraschall Med* 2011; 32 (4): 400–405. doi:10.1055/s-0029-1245335
- [21] Sadigh G, Carlos RC, Neal CH et al. Ultrasonographic differentiation of malignant from benign breast lesions: a meta-analytic comparison of elasticity and BIRADS scoring. *Breast Cancer Res Treat* 2012; 133 (1): 23–35. doi:10.1007/s10549-011-1857-8
- [22] Wojcinski S, Boehme E, Farrokhi A et al. Ultrasound real-time elastography can predict malignancy in BI-RADS-US 3 lesions. *BMC Cancer* 2013; 13: 159. doi:10.1186/1471-2407-13-159
- [23] Sadigh G, Carlos RC, Neal CH et al. Accuracy of quantitative ultrasound elastography for differentiation of malignant and benign breast abnormalities: a meta-analysis. *Breast Cancer Res Treat* 2012; 134 (3): 923–931. doi:10.1007/s10549-012-2020-x
- [24] Barr RG, De Silvestri A, Scotti V et al. Diagnostic Performance and Accuracy of the 3 Interpreting Methods of Breast Strain Elastography: A Systematic Review and Meta-analysis. *J Ultrasound Med* 2019; 38 (6): 1397–1404. doi:10.1002/jum.14849
- [25] Golatta M, Schweitzer-Martin M, Harcos A et al. Evaluation of virtual touch tissue Imaging quantification, a new shear wave velocity imaging method, for breast lesion assessment by ultrasound. *Biomed Res Int* 2014; 2014: 960262. doi:10.1155/2014/960262
- [26] Ianculescu V, Ciolovan LM, Dunant A et al. Added value of Virtual Touch IQ shear wave elastography in the ultrasound assessment of breast lesions. *Eur J Radiol* 2014; 83 (5): 773–777. doi:10.1016/j.ejrad.2014.01.021
- [27] Kapetas P, Clauser P, Woitek R et al. Virtual Touch IQ elastography reduces unnecessary breast biopsies by applying quantitative “rule-in” and “rule-out” threshold values. *Sci Rep* 2018; 8 (1): 3583. doi:10.1038/s41598-018-22065-7
- [28] Sun JW, Wang XL, Zhao Q et al. Virtual touch tissue imaging and quantification (VTIQ) in the evaluation of breast lesions: The associated factors leading to misdiagnosis. *Eur J Radiol* 2019; 110: 97–104. doi:10.1016/j.ejrad.2018.11.021
- [29] Li XL, Xu HX, Bo XW et al. Value of Virtual Touch Tissue Imaging Quantification for Evaluation of Ultrasound Breast Imaging-Reporting and Data System Category 4 Lesions. *Ultrasound Med Biol* 2016; 42 (9): 2050–2057. doi:10.1016/j.ultrasmedbio.2016.04.002
- [30] Kong WT, Zhou WJ, Wang Y et al. The value of virtual touch tissue imaging quantification in the differential diagnosis between benign and malignant breast lesions. *J Med Ultrason (2001)* 2019; 46 (4): 459–466. doi:10.1007/s10396-019-00948-0
- [31] Wojcinski S, Brandhorst K, Sadigh G et al. Acoustic radiation force impulse imaging with Virtual Touch TM tissue quantification: mean shear wave velocity of malignant and benign breast masses. *Int J Womens Health* 2013; 5: 619–627. doi:10.2147/IJWH.S50953
- [32] Berg WA, Cosgrove DO, Dore CJ et al. Shear-wave elastography improves the specificity of breast US: the BE1 multinational study of 939 Masses. *Radiology* 2012; 262 (2): 435–449. doi:10.1148/radiol.11110640
- [33] Bamber J, Cosgrove D, Dietrich CF et al. EFSUMB Guidelines and recommendations on the clinical use of ultrasound elastography. Part 1: Basic principles and technology. *Ultraschall Med* 2013; 34 (2): 169–184. doi:10.1055/s-0033-1335205
- [34] Schäfer F, Hooley R, Ohlinger R et al. ShearWave Elastography multinational breast study: additional SWE features support potential to downgrade BI-RADS-3 lesions. *Ultraschall Med* 2013; 34 (3): 254–259. doi:10.1055/s-0033-1335523
- [35] Golatta M, Pfof A, Büsch C et al. The Potential of Shear-Wave Elastography to Reduce Unnecessary Biopsies in Breast Cancer Diagnostics – An International, Diagnostic, Multicenter Trial. *Uim* 2021. doi:10.1055/a-1543-6156
- [36] Pillai A, Voruganti T, Barr R et al. Diagnostic Accuracy of Shear-Wave Elastography for Breast Lesion Characterization in Women: A Systematic Review and Meta-Analysis. *J Am Coll Radiol* 2022; 19 (5): 625–634.e0. doi:10.1016/j.jacr.2022.02.022
- [37] Barr RG. Breast elastography: How to Perform and Integrate Into a “Best-Practice” Patient Treatment Algorithm. *J Ultrasound Med* 2020; 39 (1): 7–17. doi:10.1002/jum.15137
- [38] Golatta M, Pfof A, Büsch C et al. The potential of combined shear-wave and strain elastography to reduce unnecessary biopsies in breast cancer diagnostics – An international, multicenter trial. *Eur J Cancer* 2022; 161: 1–9. doi:10.1016/j.ejca.2021.11.005

- [39] Commission for Hospital Hygiene and Infection Prevention (KRINKO); Federal Institute for Drugs and Medical Devices (BfArM). Anforderungen an die Hygiene bei Punktionen und Injektionen. Bundesgesundheitsbl 2011; 54: 1135–1144
- [40] Heil J, Hug S, Martiny H et al. Standards of hygiene for ultrasound-guided core cut biopsies of the breast. *Ultraschall Med* 2018; 39 (6): 636–642. doi:10.1055/a-0667-7898
- [41] Gruber I, Oberlechner E, Heck K et al. Percutaneous Ultrasound-Guided Core Needle Biopsy: Comparison of 16-Gauge versus 14-Gauge Needle and the Effect of Coaxial Guidance in 1065 Breast Biopsies – A Prospective Randomized Clinical Noninferiority Trial. *Ultraschall Med* 2020; 41 (5): 534–543. doi:10.1055/a-1014-2628
- [42] Krainick-Strobel U, Huber B, Majer I et al. Complete extirpation of benign breast lesions with an ultrasound-guided vacuum biopsy system. *Ultrasound Obstet Gynecol* 2007; 29 (3): 342–346. doi:10.1002/uog.3840
- [43] Hahn M, Krainick-Strobel U, Toellner T et al. Minimally Invasive Breast Intervention Study Group (AG MiMi) of the German Society of Senology (DGS); Study Group for Breast Ultrasonography of the German Society for Ultrasound in Medicine (DEGUM). Interdisciplinary consensus recommendations for the use of vacuum-assisted breast biopsy under sonographic guidance: first update 2012. *Ultraschall Med* 2012; 33 (4): 366–371. doi:10.1055/s-00332-1312831
- [44] Mc Mahon P, Reichmann M, Dodelzon K. Bleeding risk after percutaneous breast needle biopsy in patients on anticoagulation therapy. *Clin Imaging* 2021; 70: 114–117. doi:10.1016/j.clinimag.2020.09.014
- [45] Chesebro AL, Chikarmane SA, Ritner JA et al. Troubleshooting to Overcome Technical Challenges in Image-guided Breast Biopsy. *Radiographics* 2017; 37: 705–718. doi:10.1148/rg.2017160117
- [46] <https://www.awmf.org/leitlinien/detail/ll/001-005.html>
- [47] Rotten D, Levallant JM, Zerat L. Analysis of normal breast tissue and of solid breast masses using three-dimensional ultrasound mammography. *Ultrasound Obstet Gynecol* 1999; 14 (2): 114–124. doi:10.1046/j.1469-0705.1999.14020114.x
- [48] Weismann C, Hergan K. Aktueller Stand der 3D-/4D-Volumensonografie der Mamma [Current status of 3D/4D volume ultrasound of the breast]. *Ultraschall in Med* 2007; 28 (3): 273–282. doi:10.1055/s-2007-963225
- [49] Merz E, Oberstein A. 3D and 4D breast ultrasound. In: *Ultrasound in obstetrics and gynecology*. Vol. 2: Gynecology. New York: Thieme Stuttgart; 2007: 266–296
- [50] Weismann C, Mayr C, Egger H et al. Breast sonography – 2D, 3D, 4D ultrasound or elastography? *Breast Care (Basel)* 2011; 6 (2): 98–103. doi:10.1159/000327504
- [51] Merz E, Kurjak A. 1989–2019: 30 Years of 3D Ultrasound in Obstetrics and Gynecology. *Donald School Journal of Ultrasound in Obstetrics and Gynecology* 2018; 12 (2): 1–5
- [52] Hackelöer BJ, Lauth G, Duda V et al. Neue Möglichkeiten der Ultraschallmammographie [New aspects in ultrasound mammography (author's translation)]. *Geburtshilfe Frauenheilkd* 1980; 40 (4): 301–312. doi:10.1055/s-2008-1037342
- [53] Madjar H, Mendelson EB. *The practice of breast ultrasound. Techniques – Findings – Differential diagnosis*. New York: Thieme Stuttgart; 2008
- [54] Hille H, Vetter M, Hackelöer BJ. The accuracy of BI-RADS classification of breast ultrasound as a first-line imaging method. *Ultraschall Med* 2012; 33 (2): 160–163. doi:10.1055/s-0031-1281667
- [55] Merz E. 3-D ultrasound in prenatal diagnosis. In: Merz E, (eds.) *Ultrasound in obstetrics and gynecology*. Vol. 1: Obstetrics. New York: Thieme Stuttgart; 2005: 516–528
- [56] Merz E, Oberstein A. Three-dimensional ultrasound for the evaluation of breast masses: a multiplanar analysis of the growth pattern of 180 tumors. *Ultrasound Obstet Gynecol* 2006; 28: 506–507
- [57] Hackelöer BJ. Bildgebende Methoden in der Mammadiagnostik – welche ist die beste? *J Gynäkol Endokrinol* 2017; 20: 145–150. doi:10.1007/s41975-017-0022-0
- [58] Weismann CF, Forstner R, Prokop E et al. Three-dimensional targeting: a new three-dimensional ultrasound technique to evaluate needle position during breast biopsy. *Ultrasound Obstet Gynecol* 2000; 16 (4): 359–364. doi:10.1046/j.1469-0705.2000.00182.x
- [59] Lell M, Wenkel E, Aichinger U et al. Einsatz des 3D Ultraschalls bei der Stanzbiopsie unklarer Mammaläsionen [3D Ultrasound in core breast biopsy]. *Ultraschall Med* 2004; 25 (2): 126–130. doi:10.1055/s-2004-813103
- [60] Boyd NF, Guo H, Martin LJ et al. Mammographic Density and the Risk and Detection of Breast Cancer. *N Engl J Med* 2007; 356 (3): 227–236. doi:10.1056/NEJMoa062790
- [61] Brem RF, Tabar L, Duffy SW et al. Assessing improvement in detection of breast cancer with three-dimensional automated breast US in women with dense breast tissue: the Solomnsight Study. *Radiology* 2015; 274 (3): 663–673. doi:10.1148/radiol.14132832
- [62] Wilczek B, Wilczek HE, Rasouliyan K et al. Adding 3D Automated Breast Ultrasound to Mammography Screening in women with heterogeneously and extremely dense breasts: Report from a hospital-based, high-volume, single-center cancer screening program. *Eur J Radiol* 2016; 85 (9): 1554–1563. doi:10.1016/j.ejrad.2016.06.004
- [63] Grady I, Gorsuch-Rafferty H, Hansen P. Sonographic Tomography for the preoperative staging of breast cancer prior to surgery. *J Ultrasound* 2010; 13 (2): 41–45. doi:10.1016/j.jus.2010.07.005
- [64] Schulz-Wendtland R, Wittenberg T, Michel T et al. Zukunft mammographiebasierter Bildgebung [Future of mammography-based imaging]. *Radiologe* 2014; 54 (3): 217–223. doi:10.1007/s00117-013-2578-2
- [65] Hopp T, Baltzer P, Dietzel M et al. 2D/3D image fusion of X-ray mammograms with breast MRI: visualizing dynamic contrast enhancement in mammograms. *Int J Comput Assist Radiol Surg* 2012; 7 (3): 339–348. doi:10.1007/s11548-011-0623-z
- [66] Fischer B, Lassen U, Mortensen J et al. Preoperative staging of lung cancer with combined PET–CT. *N Engl J Med* 2009; 361 (1): 32–39. doi:10.1056/NEJMoa0900043
- [67] Richter K, Prihoda H, Heywang-Köbrunner S et al. Description and first clinical use of a new system for combined mammography and automated clinical amplitude/velocity reconstructive imaging breast sonography. *Invest Radiol* 1997; 32 (1): 19–28. doi:10.1097/00004424-199701000-00004
- [68] Richter K, Hamm B, Heywang-Köbrunner S et al. Automatisierte Mammasonographie und Mammographie: Differenzierung maligner und benignen Mammaläsionen [Automated mammary sonography and mammography: the differentiation of benign and malignant breast lesions]. *Rofo* 1998; 169 (3): 245–52. doi:10.1055/s-2007-1015085
- [69] Schulz-Wendtland R, Jud SM, Fasching PA et al. A Standard Mammography Unit – Standard 3D Ultrasound Probe Fusion Prototype: First Results. *Geburtshilfe Frauenheilkd* 2017; 77 (6): 679–685. doi:10.1055/s-0043-107034
- [70] Emons J, Wunderle M, Hartmann A et al. Initial clinical results with a fusion prototype for mammography and three-dimensional ultrasound with a standard mammography system and a standard ultrasound probe. *Acta Radiol* 2018; 59 (12): 1406–1413. doi:10.1177/0284185118762249
- [71] Wasner S, Schulz-Wendtland R, Emons J. Fusion von Mammographie und Ultraschall [Fusion of mammography and mammasonography]. *Radiologe* 2021; 61 (2): 166–169. doi:10.1007/s00117-020-00796-x
- [72] Schäffgen B, Jusik M, Radicke M et al. Evaluation of the FUSION-X-US-II prototype to combine automated breast ultrasound and tomosynthesis. *Eur Radiol* 2021; 31 (6): 3712–3720. doi:10.1007/s00330-020-07573-3
- [73] Schaeffgen B, Heil J, Barr RG et al. Initial results of the FUSION-X-US prototype combining 3D automated breast ultrasound and digital breast tomosynthesis. *Eur Radiol* 2018; 28 (6): 2499–2506. doi:10.1007/s00330-017-5235-8

- [74] Zhang X, Lin X, Zhang Z et al. Artificial Intelligence Medical Ultrasound Equipment: Application of Breast Lesions Detection. *Ultrason Imaging* 2020; 42 (4): 191–202. doi:10.1177/0161734620928453
- [75] Duda VF, Storch A. Mammasonografische Stolpersteine – Ersetzt Künstliche Intelligenz (KI) Erfahrungswissen? *FRAUENARZT* 2020; 61/11: 762–765
- [76] Torres-Velázquez M, Chen WJ, Li X et al. Application and Construction of Deep Learning Networks in Medical Imaging. *IEEE transactions on radiation and plasma medical sciences* 2021; 5 (2): 137–159. doi:10.1109/trpms.2020.3030611
- [77] van Zelst JC, Tan T, Mann RM et al. Validation of radiologists' findings by computer-aided detection (CAD) software in breast cancer detection with automated 3D breast ultrasound: a concept study in implementation of artificial intelligence software. *Acta Radiol* 2020; 61 (3): 312–320. doi:10.1177/0284185119858051
- [78] Wang Y, Choi EJ, Choi Y et al. Breast Cancer Classification in Automated Breast Ultrasound Using Multiview Convolutional Neural Network with Transfer Learning. *Ultrasound Med Biol* 2020; 46 (5): 1119–1132. doi:10.1016/j.ultrasmedbio.2020.01.001
- [79] Dembrower K, Wählin E, Liu Y et al. Effect of artificial intelligence-based triaging of breast cancer screening mammograms on cancer detection and radiologist workload: a retrospective simulation study. *Lancet Digit Health* 2020; 2 (9): e468–e474. doi:10.1016/S2589-7500(20)30185-0
- [80] Cao Z, Duan L, Yang G et al. An experimental study on breast lesion detection and classification from ultrasound images using deep learning architectures. *BMC Med Imaging* 2019; 19 (1): 51. doi:10.1186/s12880-019-0349-x
- [81] Wu GG, Zhou LQ, Xu JW et al. Artificial intelligence in breast ultrasound. *World J Radiol* 2019; 11 (2): 19–26. doi:10.4329/wjr.v11.i2.19
- [82] Zhang Q, Xiao Y, Dai W et al. Deep learning based classification of breast tumors with shear-wave elastography. *Ultrasonics* 2016; 72: 150–157. doi:10.1016/j.ultras.2016.08.004
- [83] Madjar H, Munding A, Degenhardt F et al. Qualitätskontrolle in der Mamma-Sonographie. [Quality control in breast sonography]. *Ultraschall Med* 2003; 24 (3): 190–194. doi:10.1055/s-2003-40059
- [84] Wildner S, Kollmann C. Technische Ultraschall-Qualitätssicherung im Rahmen des österreichischen Mammografie-Screening-Pilotprojekts nach EUREF-Ö: Konzept und praktische Durchführung. *Radiopraxis* 2013; 6: 153–159
- [85] <https://www.degum.de/arbeitskreise/mammasonografie/mehrstufigen-konzept-zertifizierung.html>
- [86] Schaefer FK, Waldmann A, Katalinic A et al. Influence of additional breast ultrasound on cancer detection in a cohort study for quality assurance in breast diagnosis – analysis of 102,577 diagnostic procedures. *Eur Radiol* 2010; 20 (5): 1085–1092. doi:10.1007/s00330-009-1641-x
- [87] Waldmann A, Adrich S, Eisemann N et al. Struktur- und Prozessqualität in der qualitätsgesicherten Mammadiagnostik in Schleswig-Holstein [Structure and process quality of quality-assured mamma diagnostics in Schleswig-Holstein]. *Rofo* 2012; 184 (2): 113–121. doi:10.1055/s-0031-1281983
- [88] www.kbv.de. www.kbv.de/html/ultraschall.php
- [89] Kollmann C, deKorte C, Dudley NJ et al. EFSUMB Technical Quality Assurance Group –US-TQA/B. Guideline for Technical Quality Assurance (TQA) of ultrasound devices (B-Mode)—version 1.0 (July 2012):EFSUMB technical Quality Assurance Group – US-TQA/B. *Ultraschall Med* 2012; 33 (6): 544–549. doi:10.1055/s-0032-1325347
- [90] <https://dx.doi.org/10.31030/3306068>