

Leitlinie Myokarditis der Deutschen Gesellschaft für Pädiatrische Kardiologie

Consensus statement on myocarditis in childhood – German Society for Pediatric Cardiology

**OPEN
ACCESS**

Autorinnen/Autoren

Thomas Paul¹, Karin Klingel², Carsten Tschöpe³, Harald Bertram⁴, Franziska Seidel⁵

Institute

- 1 Universitätsmedizin Göttingen Klinik für Pädiatrische Kardiologie und Intensivmedizin, Göttingen, Deutschland
- 2 Universitätshospital Tübingen, Institut für Pathologie und Neuropathologie, Tübingen, Deutschland
- 3 Charité Universitätsmedizin Berlin, Kardiologie, Berlin, Deutschland
- 4 Medizinische Hochschule Hannover, Klinik für Pädiatrische Kardiologie und Pädiatrische Intensivmedizin, Hannover, Deutschland
- 5 Charité Universitätsmedizin Berlin, Pädiatrische Kardiologie, Berlin, Deutschland

Schlüsselwörter

Myokarditis, Kindesalter, Diagnostik, Therapie

Key words

myocarditis, childhood, diagnosis, treatments

online publiziert 24.4.2023

Bibliografie

Klin Padiatr 2023; 235: e1–e15

DOI 10.1055/a-2039-2604

ISSN 0300-8630

© 2023. The Author(s).

This is an open access article published by Thieme under the terms of the Creative Commons Attribution-NonDerivative-NonCommercial-License, permitting copying and reproduction so long as the original work is given appropriate credit. Contents may not be used for commercial purposes, or adapted, remixed, transformed or built upon. (<https://creativecommons.org/licenses/by-nc-nd/4.0/>)

Georg Thieme Verlag, Rüdigerstraße 14,
70469 Stuttgart, Germany

Korrespondenzadresse

Prof. Dr. med. Thomas Paul
Abt. Pädiatrie III mit Schwerpunkt Pädiatrische Kardiologie
und Intensivmedizin – Zentrum für Kinderheilkunde und
Jugendmedizin der Universitätsmedizin Göttingen
Robert-Koch-Str. 40
37075 Göttingen
Deutschland
tpaul@gwdg.de

ZUSAMMENFASSUNG

Diese Leitlinie präsentiert die aktuellen Handlungsanweisungen zur Diagnostik und Therapie der Myokarditis im Kindesalter.

ABSTRACT

This consensus statement presents updated recommendations on diagnosis and treatment of myocarditis in childhood

ABKÜRZUNGSVERZEICHNIS

AED	Automatisierter externer Defibrillator
AV	atrioventrikulär
BNP	Brain natriuretic peptide
CK	Kreatinkinase
CK-MB	Kreatinkinase muscle brain-type
CMRT	Kardiale Magnetresonanztomographie
CMV	Cytomegalievirus
DCM	Dilatative Kardiomyopathie
EMB	Endomyokardbiopsie
ECV	Extracellulärvolumen
EKG	Elektrokardiogramm
HIV	Humanes Immundefizienz-Virus
ICD	Implantierbarer Cardioverter-Defibrillator
IL-6	Interleukin-6
IL-1 β	Interleukin-1 β
LGE	Late Gadolinium Enhancement
LV	Linker Ventrikel
LVEF	Linksventrikuläre Ejektionsfraktion
MIS-C	Multisystem Inflammatory Syndrome in Children
MRT	Magnetresonanztomographie
MYKKE	Register für Kinder und Jugendliche mit Myokarditis
NGS	Next-Generation Sequencing
NO	Stickstoffmonoxid
PVB19	Parvovirus B19
PCR	Polymerasekettenreaktion
PIMS	Pediatric Inflammatory Multisystem Syndrome
RSV	Respiratorisches Synzytial-Virus
TNF- α	Tumornekrosefaktor- α

Geltungsbereich

Myokarditis von der Fetalzeit bis zum Kindes- und Jugendalter.

Methodik

Die Konsensfindung in der Leitlinienkommission erfolgte nach eingehender Literaturrecherche in einem zweistufigen Delphi-Verfahren:

1. Schriftlich per E-Mail Umlauf
2. Mündliche Konsentierung im strukturierten Gruppenprozess. Handlungsempfehlungen wurden soweit möglich in vier Empfehlungsgrade eingeteilt (► **Tab. 1**)

Wir möchten darauf hinweisen, dass die ausschließliche Verwendung der männlichen Form im Text explizit als geschlechtsunabhängig verstanden werden soll. Aus Gründen der besseren Lesbarkeit wird daher auf die zusätzliche Formulierung der weiblichen Form verzichtet.

► **Tab. 1** Beschreibung der Empfehlungsgrade

Formulierung	Empfehlungsgrad	Farbliche Markierung
Soll	Starke Empfehlung	Grün
Sollte	Empfehlung	Gelb
Kann erwogen werden	Empfehlung offen	Grau
Soll nicht/sollte nicht	Nicht empfohlen	Rot

Definitionen – Basisinformation – Pathophysiologie

Unter einer Myokarditis versteht man eine Schädigung von Kardiomyozyten durch Nekrosen und/oder eine Degeneration von Myozyten und eine Infiltration des Herzmuskels mit Entzündungszellen unabhängig von der Ventrikelfunktion. Ausdrücklich ausgeschlossen ist eine ischämische Ursache der Myokardschädigung [1, 2]. Die Myokarditis kann in unterschiedlichem Umfang die Kardiomyozyten, das interstitielle und perivaskuläre Bindegewebe sowie intramurale koronare Arteriolen, Kapillaren und Venolen und in seltenen Fällen die epikardialen Gefäße einbeziehen [3].

Virusinfektion und angeborene Immunantwort

Der Verlauf der Erkrankung ist abhängig von der zugrundeliegenden Ursache. Bei der viralen Myokarditis infizieren Viren Kardiomyozyten (Enteroviren), Endothelzellen (Parvovirus B19) oder Immunzellen (Herpesviren), was letztlich mit Myozytennekrosen bzw. -apoptosen einhergeht (erste Phase).

Der Untergang der Kardiomyozyten löst eine Immunreaktion aus, Mediatoren einer akuten Inflammation wie Tumornekrosefaktor (TNF)- α , Interleukin-1 β (IL-1 β), Interleukin-6 (IL-6) und NO werden freigesetzt und führen zur Aktivierung von Immunzellen (Natürliche Killerzellen, Makrophagen und T-Zellen) im Herzmuskel (zweite Phase). Das Ausmaß der Myokardschädigung wird sowohl durch den Untergang der Herzmuskelzellen als auch die Anzahl der Immunzellen bestimmt. Die Mediatoren führen zur Aktivierung von Stromazellen und Fibroblasten im Herzen und leiten hierdurch nach Abräumen der geschädigten Myozyten eine Fibrosierung des Myokards ein [4].

Adaptive Immunantwort und chronischer Verlauf

Die dritte Phase der Erkrankung ist die Ausheilungsphase, welche durch die Fibrosierung des betroffenen Myokards charakterisiert ist. Die adaptive Immunreaktion beginnt einige Tage nach der Infektion und ist durch Antigen-spezifische T- und B-Zellen im Myokard charakterisiert. Über CD4+ und CD8+ T-Zellen versucht das Herz die Viren aus dem Gewebe zu eliminieren. Interleukin-17A führt über eine Aktivierung von Fibroblasten und Monozyten zur Entwicklung einer kardialen Fibrose, die letztlich in einer dilatativen Kardiomyopathie resultieren kann [3].

Im Falle einer anhaltenden Entzündungsreaktion mit oder ohne Viruspersistenz (chronische Myokarditis) können sich eine Dysfunktion und Dilatation des linken Ventrikels sowie potentiell lebensbedrohliche Herzrhythmusstörungen entwickeln [5, 6].

Autoimmunmyokarditis

Im Zusammenhang mit verschiedenen systemischen Autoimmunerkrankungen kann es auch im Kindesalter zu akuten oder chronischen Myokarditiden kommen [7].

Kernaussage 1: Leitlinie Myokarditis

Myokarditis – Definition

- Unter einer Myokarditis versteht man eine Schädigung von Kardiomyozyten durch Nekrosen und/oder eine Degeneration von Myozyten und eine Infiltration des Herzmuskels mit Entzündungszellen.
- Viren können Kardiomyozyten, Endothelzellen und Immunzellen infizieren, was letztlich zu Myozytennekrosen bzw. -apoptosen führt (erste Phase).
- Der Untergang der Kardiomyozyten löst eine Immunreaktion aus (zweite Phase).
- Das Ausmaß der Myokardschädigung wird sowohl durch den Untergang der Herzmuskelzellen als auch die Anzahl der Immunzellen bestimmt.
- Die dritte Phase der Erkrankung ist die Ausheilungsphase, welche durch eine Fibrosierung des betroffenen Myokards charakterisiert ist.
- Prinzipiell kann es in jeder Phase der Myokarditis zur Ausheilung kommen. Bei Persistenz der Virusinfektion und Entzündungsreaktion kann es zu einer chronischen Verlaufsform mit ventrikulärem Remodelling und Progression der Erkrankung kommen.

Ursachen

Die häufigste Ursache der Myokarditis im Kindesalter ist in Nordamerika und Europa eine virale Infektion des Herzmuskels. Zu den klassischen Erregern einer Virusmyokarditis zählen die Enteroviren (Coxsackieviren der Gruppe A und B, Echoviren, Polioviren), wobei seit den 90-er Jahren zunehmend Parvovirus B19 und das humane Herpesvirus 6 als kardiogene Viren erkannt wurden [6]. Weitere potentielle Erreger sind Herpesviren (Epstein-Barr-Virus, Cytomegalievirus, Varizella-Zoster-Virus, Herpes-simplex-Virus), Influenzaviren, Mumpsvirus, Hepatitis C-Virus, Rötelnvirus, HIV und RSV [8].

Im Rahmen der SARS-CoV-2-Infektion kann das post-virale Entzündungssyndrom PIMS (Pediatric Inflammatory Multisystem Syndrome) auftreten [9]. Die Erkrankung weist Ähnlichkeiten zum Kawasaki-Syndrom auf und kann mit einer Beteiligung des Herz- und Kreislaufsystems in Form einer Myokarditis während und nach der akuten Infektionsphase auftreten [10, 11]. Die Patienten sind oft bereits wieder negativ in der PCR für SARS-CoV-2. Ebenso ist eine Begleitmyokarditis bei überwiegend männlichen Jugendlichen nach mRNA-Impfung gegen SARS-CoV-2 mit niedriger Inzidenz beschrieben worden [12, 13], der Verlauf ist in der Regel mild [14].

Nicht-virale Ursachen sind Erreger wie Mykoplasmen, Rickettsien und bakterielle Erreger. Hinsichtlich der seltenen bakteriellen Infektionen sind insbesondere im Kindesalter *Borrelia* spezie (*Lyme-Karditis*) zu nennen. Protozoen (*Toxoplasma gondii*, *Trypanosoma cruzi*), Pilze sowie das Diphtherietoxin sind weitere, eher seltene Pathogene. Schließlich können auch Arzneimittel wie Antibiotika, autoimmunologische Erkrankungen bzw. Vaskulitiden, das Kawasaki-Syndrom und die Sarkoidose eine Myokarditis verursachen [3]. Die typischen autoimmunologischen Erkrankungen in Form einer Riesenzellmyokarditis und eosinophilen Myokarditis sind im Kindesalter extrem selten. Die rheumatische Myokarditis als allergisch-hyperergische Reaktion mit Ausbildung rheuma-

tischer Granulome im Rahmen des durch β -hämolyzierende Streptokokken ausgelösten rheumatischen Fiebers ist in ihrer Häufigkeit deutlich rückläufig.

Bei einer Beteiligung des Perikards liegt eine Perimyokarditis vor. Eine alleinige Perikarditis ist dagegen selten, da meistens die epikardialen Myokardanteile von der Entzündung mitbetroffen sind.

Kernaussage 2: Leitlinie Myokarditis

Myokarditis – Ursachen

- Die häufigste Ursache der Myokarditis im Kindesalter ist in Europa und Nordamerika eine virale Infektion des Herzmuskels durch Enteroviren (Coxsackieviren der Gruppe A und B, Echoviren, Polioviren), Adenoviren, Parvovirus B19 und humanes Herpesvirus 6, Epstein-Barr-Virus, Cytomegalievirus und weitere.
- Im Rahmen einer SARS-CoV-2-Infektion kann ein multisystemisches entzündliches Syndrom während und nach der akuten Infektionsphase auftreten (PIMS/MIS-C).
- Nicht-virale Ursachen sind *Borrelia* spp. (*Lyme-Karditis*), Mykoplasmen, Rickettsien, Protozoen (*Toxoplasma gondii*, *Trypanosoma cruzi*), Pilze sowie das Diphtherietoxin.
- Weitere Ursachen sind Arzneimittel wie Antibiotika, autoimmunologische Erkrankungen bzw. Vaskulitiden, Kawasaki-Syndrom und Sarkoidose. **13/13**
- Die Riesenzellmyokarditis und die eosinophile Myokarditis sind im Kindesalter extrem selten. Die rheumatische Myokarditis ist in ihrer Häufigkeit deutlich rückläufig.

Krankheitsverlauf

Der klinische Verlauf der pädiatrischen Myokarditis ist heterogen und reicht von leichten Verläufen mit erhaltener Ventrikelfunktion bis zu schweren Verläufen mit akuter oder chronischer Herzinsuffizienz. Klinisch kann eine chronische Myokarditis nicht von einer primären dilatativen Kardiomyopathie unterschieden werden, zumal eine chronische Myokarditis in eine dilatative Kardiomyopathie übergehen kann. Bei Kindern mit dem Phänotyp einer dilatativen Kardiomyopathie (DCM) wurde die Myokarditis in Registern bei 30–35 % als Ursache erfasst [15]. Darüber hinaus konnten in der speziellen Patientengruppe von Kindern und Jugendlichen mit Biopsie-gesicherter Myokarditis und dem Phänotyp einer DCM in mehr als 30 % der Fälle krankheitsverursachende Gene, die auch bei primärer DCM beschrieben sind, nachgewiesen werden [16].

Bei der pädiatrischen Myokarditis sind zwei Altersgipfel, im Kleinkindalter und bei Jugendlichen, hervorzuheben. Besonders ist auch die unterschiedliche Geschlechterverteilung in diesen Altersgipfeln. Es findet sich bei Kleinkindern eine Verteilung von 50 % Mädchen und 50 % Jungen. Die betroffene Gruppe der Jugendlichen besteht aus 2/3 Jungen. Im multizentrischen Myokarditisregister MYKKE wiesen zudem Kinder unter 2 Jahren in über 50 % der Fälle schwere Krankheitsverläufe mit der Notwendigkeit von Kreislaufunterstützungssystemen oder einer Herztransplantation auf [1, 17].

Bei fulminanten Verlaufsformen kann es innerhalb weniger Tage zum Pumpversagen des linken Ventrikels mit kardiogenem Schock kommen [15, 17]. Bei Jugendlichen liegen häufiger Brustschmerzen sowie eine erhaltene Ventrikelfunktion vor [3]. Auch Arrhythmien sind häufig und können sich sowohl als Bradykarde (Blockierungen der AV-Überleitung) als auch als tachykarde Herzrhythmusstörungen (supraventrikuläre und ventrikuläre Tachyarrhythmien)

manifestieren [18, 19]. Zwischen 4 und 9% der Kinder mit Myokarditis benötigten eine Herztransplantation, die Mortalität betrug zwischen 4 und 6% [1, 17]. Insbesondere jüngere Kinder hatten häufiger eine schwer eingeschränkte Herzfunktion sowie ein erhöhtes Risiko für eine Herztransplantation und wiesen eine erhöhte Mortalität auf [20].

Kernaussage 3: Leitlinie Myokarditis

Myokarditis – Krankheitsverlauf

- Der klinische Verlauf der Myokarditis ist heterogen und reicht von leichten Verläufen mit erhaltener Ventrikelfunktion bis zur akuten oder chronischen Herzinsuffizienz mit dem Bild einer dilatativen Kardiomyopathie.
- Bei Kindern mit dem Phänotyp einer dilatativen Kardiomyopathie (DCM) wurde die Myokarditis in Registern bei 30–35% als Ursache erfasst.
- Kinder und Jugendlichen mit biopsie-gesicherter Myokarditis und dem Phänotyp einer DCM wiesen in mehr als 30% der Fälle krankheitsverursachende Gene, die auch bei primärer DCM beschrieben sind, auf.
- Besonders bei Kindern unter 2 Jahren sind ein deutlich in seiner Funktion eingeschränkter linker Ventrikel, Zeichen der Herzinsuffizienz sowie Symptome einer Virusinfektion und schwere Krankheitsverläufe eine typische Konstellation.
- Bei Jugendlichen finden sich häufig eine erhaltene Ventrikelfunktion und Brustschmerzen mit leichten Krankheitsverläufen.
- Fulminante Verlaufsformen manifestieren sich als ein Pumpversagen des linken Ventrikels mit kardiogenem Schock und der Notwendigkeit der mechanischen Kreislaufunterstützung.
- Arrhythmien sind in der Akutphase häufig, es kommen sowohl bradykarde (Blockierungen der AV-Überleitung) als auch tachykarde (supraventrikuläre und ventrikuläre Tachyarrhythmien) Herzrhythmusstörungen vor.

Kernaussage 4: Leitlinie Myokarditis

Myokarditis – Leitsymptome

- Das klinische Bild variiert mit dem Alter der Kinder.
- Neugeborene und Kinder < 2 Jahren zeigen häufig unspezifische Symptome einer respiratorischen oder gastrointestinalen Infektion mit Fieber und Zeichen der Herzinsuffizienz mit Apathie und Trinkschwäche, Apnoen, Dyspnoe, Tachypnoe, Zyanose oder vermehrtem Schwitzen.
- Bei älteren Kindern und Jugendlichen liegt häufig ein 10 bis 14 Tage zurückliegender Virusinfekt vor. Es kommt zu unspezifischen respiratorischen oder gastrointestinalen Beschwerden, Angina pectoris sowie seltener zur Herzinsuffizienz. Häufig sind neue Herzrhythmusstörungen wie supraventrikuläre und ventrikuläre Tachyarrhythmien sowie AV-Blockierungen.

Epidemiologie

Die Myokarditis ist eine Erkrankung, die wahrscheinlich oft unerkannt bleibt, so daß ihre Prävalenz unterschätzt wird [2]. Die jährliche Inzidenz im Kindesalter beträgt zwischen 1 bis 2 Fällen pro 100,000 Kindern. Bei ungefähr 0,05% der stationären Aufnahmen in Kinderkliniken liegt eine Myokarditis vor [21, 22]. Die akute Myokarditis ist eine bedeutsame Ursache für die Morbidität und Mortalität bei Säuglingen, Kindern und jungen Erwachsenen.

Körperliche Befunde und Leitsymptome

Die klinische Symptomatik der Myokarditis im Kindesalter reicht von asymptomatischen Verläufen bis zum kardiogenen Schock und plötzlichen Herztod [1, 17]. Das klinische Bild variiert mit dem Alter der Kinder. Neugeborene und Kinder unter 2 Jahren können unspezifische Symptome einer respiratorischen oder gastrointestinalen Infektion mit Fieber oder Herzinsuffizienzsymptome mit Apathie und Trinkschwäche entwickeln, oder sie können durch Apnoen, Dyspnoe, Tachypnoe, Zyanose und vermehrtes Schwitzen auffallen. Eine fetale oder perinatale Myokarditis (z. B. PVB19, CMV) manifestiert sich häufig als eine chronische Erkrankung.

Bei älteren Kindern und Jugendlichen ist das klinische Bild ebenfalls variabel. Häufig geht dem Erkrankungsbeginn ein 10 bis 14 Tage zurückliegender Virusinfekt voraus. Die meisten Kinder klagen über unspezifische respiratorische oder gastrointestinale Beschwerden und Stenokardien (Angina pectoris). Jugendliche präsentierten sich typischerweise mit Brustschmerz, Dyspnoe sowie Arrhythmien und erhaltener oder nur leicht eingeschränkter Herzfunktion [17]. Neu aufgetretene Herzrhythmusstörungen wie supraventrikuläre und ventrikuläre Tachyarrhythmien sowie AV-Blockierungen sind nicht selten [19].

Diagnostik

Die Diagnose einer Myokarditis ist im Kindesalter häufig nicht einfach zu stellen. Sie sollte bei jedem Säugling oder Kind mit einer ungeklärten Herzinsuffizienz und/oder Herzrhythmusstörungen bedacht werden.

Zielsetzung

Die Diagnose einer Myokarditis gelingt in der Regel nur durch das Zusammenführen von klinischen, laborchemischen, histologischen, immunhistologischen und molekularbiologischen Befunden sowie den Befunden aus der speziellen kardialen Bildgebung, speziell aus der Echokardiographie sowie aus dem kardialen MRT.

Bewertung der diagnostischen Verfahren

Echokardiogramm

Die Echokardiographie ist primär zur Evaluation der Struktur des Herzens und zur Erfassung der kardialen Funktion sowie zum Ausschluß anderer Ursachen einer Herzinsuffizienz wichtig. Eine systolische und diastolische Dysfunktion und/oder Dilatation des linken Ventrikels sind typische Befunde bei einer Myokarditis [3]. Auch kann der rechte Ventrikel in seiner Funktion eingeschränkt sein. Die Wände der Ventrikel sind bei einem Ödem typischerweise verdickt, es kann ein Perikarerguß vorliegen. Bei kardialer Dekompensation findet sich eher ein ballonierter Ventrikel mit dünnwandigem Myokard. Auch ist eine intrakavitäre Thrombusformation möglich. Zudem besteht eine AV-Klappeninsuffizienz unterschiedlichen Ausmaßes.

Die Echokardiographie allein kann eine Myokarditis von anderen Erkrankungen mit einer Einschränkung der Ventrikelfunktion nicht differenzieren.

Allerdings können auch Zeichen der isolierten diastolischen Funktionsstörung bei noch erhaltener Ejektionsfraktion (> 50%) auf eine Myokarditis hinweisen [23].

Die Anwendung des Gewebedopplers zur Bestimmung des Füllungsindex E/E' gilt als Goldstandard zur Erfassung der diastolischen

Funktion und gilt bei einem $E/E' \leq 8$ als normal [24, 25]. Ebenso ist die Strain-Echokardiographie von Bedeutung, um Frühstadien kardialer Limitationen nachweisen zu können [26, 27]. Segmentale Wandbewegungsstörungen sind ebenfalls häufig, die globale Einschränkung der Pumpfunktion steht jedoch im Vordergrund.

EKG

Die wiederholte Ableitung des 12-Kanal-EKGs und Langzeit-EKGs gehört zur Standarddiagnostik bei V. a. Myokarditis. Im Standard-EKG finden sich bei über 90% der Kinder mit einer manifesten Myokarditis Auffälligkeiten. Die häufigsten Veränderungen sind:

- Sinustachykardie (46%)
- Repolarisationsstörungen (32–60%)
- Veränderungen der elektrischen Herzachse (53%)
- Zeichen der ventrikulären Hypertrophie (46%).

Weitere typische Befunde sind Infarktzeichen, Niedervoltage, P-Wellen-Veränderungen sowie die typischen Zeichen einer begleitenden Perikarditis mit ST-Streckenhebungen in den präkordialen Ableitungen [28, 29]. Verdachtsmomente werden durch das Langzeit-EKG erhärtet. Dies sollte bei jedem Patienten zur Aufdeckung von Herzrhythmusstörungen durchgeführt werden. Die Sensitivität und Spezifität des EKG für die Diagnose der Myokarditis ist niedrig [30]. Eine Myokarditis sollte bei jedem Patienten mit einem neu aufgetretenen kompletten AV-Block ausgeschlossen werden [15]. Bei Patienten mit Post-COVID Syndromen kann es zum Posturalem Tachykardie Syndrom (POTS) kommen.

Röntgen-Thoraxaufnahme

Zur Differentialdiagnose empfiehlt sich eine Röntgen-Thoraxaufnahme. Häufigster pathologischer Befund ist die Kardiomegalie mit verstärkter Lungengefäßzeichnung bis zum Lungenödem bei der Hälfte der Kinder [31].

Kardiale Magnetresonanztomographie (CMRT)

Die CMRT wird bei Kindern zur Erfassung der myokardialen Schädigung und Erkennung einer Inflammation zur Abgrenzung einer akuten Myokarditis von einer nicht-inflammatorischen Kardiomyopathie durchgeführt. Neben der Charakterisierung des Gewebes erlaubt die CMRT eine Quantifizierung der Ventrikelvolumina, der Ejektionsfraktion sowie der Myokardmasse.

Die CMRT sollte bei Patienten mit klinischen Hinweisen für eine Myokarditis erwogen werden, sie erlaubt prinzipiell die Darstellung des gesamten Myokards und somit auch die Detektion der unregelmäßig verteilten akuten Entzündungsherde. Bei klinischem Verdacht auf eine Myokarditis sind die folgenden Befunde des CMRT auf einen entzündlichen Prozeß hinweisend:

- regionale oder globale Signalanhebung des Myokards in T1- und T2-gewichteten Schichten
- erhöhte frühe globale myokardiale Gadoliniumanreicherung im Vergleich zwischen Myokard und Skelettmuskel
- Nachweis einer fokalen Läsion bei später Gadoliniumanreicherung [32].

Ein normaler CMRT-Befund schließt allerdings eine Myokarditis nicht aus. Die MRT ermöglicht auch keine ätiologische Zuordnung der Myokarditis.

► **Tab. 2** Aktualisierte Lake Louise Kriterien.[33]

Aktualisierte Lake Louise Kriterien 2018	
Hauptkriterien	<ul style="list-style-type: none"> ▪ Myokardiales Ödem (T2-Mapping oder in T2-gewichteten Bildern) ▪ Nicht-ischämische myokardiale Schädigung (Abnormales T1, ECV oder LGE)
Supportive Kriterien	<ul style="list-style-type: none"> ▪ Perikarditis (Erguss in Cine-Bildern oder abnormales LGE, T2 oder T1) ▪ Systolische linksventrikuläre Dysfunktion (Regionale oder globale Wandbewegungsstörungen)
ECV = extrazelluläres Volumen, LGE = late gadolinium enhancement	

Die Lake Louise-Kriterien zur MRT-Diagnose einer Myokarditis bei Erwachsenen sind 2018 aktualisiert worden und beinhalten seitdem auch sensitive Methoden des Mappings zur Detektion von Ödem/Inflammation (T2-Mapping) und diffuser Fibrose (T1-Mapping, ECV; ► **Tab. 2**) [33].

Im Gegensatz zu Erwachsenen ist jedoch die Verwendung der CMRT bei Kindern nicht systematisch validiert. Standardisierte diagnostische Leitlinien und klinische Protokolle fehlen noch. Diagnostische Herausforderungen in der pädiatrischen Patientengruppe sind zudem physiologische Aspekte wie hohe Herzfrequenzen, kleinere Anatomie und eingeschränkte Compliance. Die Erfahrungen der Gewebecharakterisierung mit der CMRT bei Kindern bei einem Verdacht auf eine Myokarditis sind begrenzt. Ergebnisse des MYKKE-Registers an über 100 Kindern zeigen, dass die derzeit für Erwachsene verwendeten CMRT-Protokolle für die Diagnostik der Myokarditis bei Kindern ohne signifikante Einschränkungen der Bildqualität angewendet werden können, insbesondere auch die parametrischen Mapping-Techniken. Dies ermöglicht eine weitere Standardisierung der Diagnostik der pädiatrischen Myokarditis [34].

Endomyokardbiopsie (EBM)

Die Endomyokardbiopsie erfolgt mit dem Ziel der ätiopathologischen Klärung der Myokarditis und wird meist aus dem rechten Ventrikel entnommen [30]. Bei Patienten mit einer univentrikulären Kreislaufsituation müssen die Biopsien aus dem singulären Ventrikel entnommen werden.

Die Indikation ist gegeben bei Verdacht auf eine Myokarditis mit eingeschränkter Herzfunktion, wenn innerhalb der ersten 14 Tage nach Beginn der Herzinsuffizienztherapie anhand des klinischen Befundes und der echokardiographischen Parameter ein unzureichendes Ansprechen der Behandlung besteht. Bei hämodynamischer Instabilität muss die Indikation zur Endomyokardbiopsie auch früher gestellt werden (siehe unten).

In zahlreichen Studien konnte gezeigt werden, dass die EMB entscheidend dazu beiträgt, die definitive Diagnose einer Myokarditis zu sichern, was wiederum Auswirkungen auf das klinische Management der Patienten hinsichtlich Therapie und Überwachung des Krankheitsverlaufs hat [35–37]. Die Entnahme von EMB geht an Zentren, an denen diese Prozedur regelmäßig durchgeführt wird, auch bei Kindern mit einer niedrigen Komplikationsrate einher [38]. Die Gesamtinzidenz schwerwiegender Komplikationen wie Herzrhythmusstörungen, AV-Block und Perforation/Perikardtamponade

ist insgesamt selten und betrug beispielsweise 1,9% bei 1.000 entnommenen EMB bei Kindern [39].

Da weder klinische noch laborchemische oder bildgebende Verfahren eine Differenzierung der Myokarditis nach ätiopathogenetischen Gesichtspunkten (infektiös versus nicht-infektiös) zulassen, sind histologische, immunhistologische sowie molekularbiologische Untersuchungen an Endomyokardbiopsien nach wie vor der Goldstandard bei der Diagnose der Myokarditis [8, 40]. Zur Minimierung des "sampling errors" sollten möglichst 3–5 Biopsien entnommen werden [8]. Hierbei ist von Vorteil, dass sowohl die histologischen Färbungen (Hämatoxylin-Eosin [HE], Masson Trichrom, Giemsa) als auch die immunhistologischen Färbungen z. B. zur Differenzierung von Entzündungszellinfiltraten (CD3 + T-Lymphozyten, CD68 + Makrophagen mit MHCII Expression), aber auch in situ Hybridisierungen zum Nachweis viraler Nukleinsäuren oder diverser zellulärer mRNAs an 4% gepuffertem Formalin-fixiertem Herzmuskelgewebe durchgeführt werden können [3, 41, 42]. Für molekularpathologische, molekulargenetische und infektionspathologische Untersuchungen durch q(RT-) PCR ist es zudem sinnvoll, dass 1–2 EMB in RNAlater fixiert werden.

Molekularbiologische Erregerdiagnostik

Virus-induzierte Myokarditiden kommen, anders als immunbedingte Herzmuskelentzündungen, bei Kindern häufiger vor als bei Erwachsenen. In EMB werden neben Enteroviren (EV) – einschließlich Coxsackieviren der Gruppe A und B – verschiedene Herpesviren (Epstein-Barr-Virus, humanes Herpesvirus 6 (HHV-6), humanes Cytomegalievirus (selten), am häufigsten Parvovirus B19 (PVB19) durch PCR-Untersuchungen und in situ Hybridisierung nachgewiesen [41]. PVB19, der Erreger der Ringelröteln, infiziert im Vergleich zu Enteroviren keine Myokardiozyten, sondern Endothelzellen kleinerer Arteriolen und Venolen und induziert dadurch eine endotheliale Dysfunktion und sekundär eine inflammatorische Myokardschädigung [43]. Bei der PVB19-Myokarditis wird eine Viruslast > 500 Kopien/ μ g myokardialer Nukleinsäure als kritisch für die Aufrechterhaltung einer kardialen Entzündung angesehen [44]. Herpesviren hingegen infizieren primär myokardiale T-Zellen und B-Zellen [41]. Die Bewertung positiver viraler PCR Befunde muss auf dem Hintergrund immunhistologischer Befunde erfolgen, um pathogenetisch irrelevante latente Viruspersistenzen (z. B. bei HHV-6 oder PVB19 mit geringen Kopienzahlen) ohne entzündliche Begleitaktivität im Myokard zu identifizieren (45,46). Die Prognose scheint hier gut.

Histologie/Immunhistologie an EMB

Die Diagnose der Myokarditis an EMB beruht seit 1987 auf den DALLAS-Kriterien, wobei die akute Myokarditis durch das Vorhandensein eines entzündlichen Infiltrats und einer damit verbundenen Myozytolyse nicht-ischämischer Genese charakterisiert ist. Bei der sogenannten „borderline“ Myokarditis zeigt sich ein eher spärliches lymphozytäres Infiltrat ohne Nachweis von Myozytennekrosen. Zukünftig werden genauer definierte Kriterien und detailliertere Beschreibungen spezifischer morphologischer Merkmale zu einer verbesserten Nomenklatur der Myokarditis beitragen.

Mittels zusätzlicher immunhistologischer Verfahren an Paraffinschnitten können eine Identifikation, Phänotypisierung und Quantifizierung der das Myokard infiltrierenden Immunzellen er-

folgen, wodurch Aussagen über die Aktivität der immunologischen Prozesse in den verschiedenen Stadien der Erkrankung getroffen werden können und die Treffsicherheit der Diagnostik erhöht wird [8, 36]. Der immunhistologische Nachweis eines zellulären Infiltrates von ≥ 14 Lymphozyten und Makrophagen/ mm^2 bei mindestens 7 Lymphozyten/ mm^2 Myokardgewebe bei Erwachsenen sichert somit die Diagnose einer chronischen Myokarditis/inflammatorischen Kardiomyopathie auch bei fehlendem Nachweis von Myozytolyse [35]. Bei kleinen Kindern wurden niedrigere Normalwerte der Immunzellen als bei Erwachsenen gemessen und betragen im Median 2,5/ mm^2 (1,0–4,0) CD3 + T-Zellen, 0,5/ mm^2 (0,0–0,6) CD20 + B-Zellen und 4,0/ mm^2 (2, 5–6, 0) CD68 + Makrophagen [42] (► **Abb. 1**).

Die Differenzierung der Entzündungsreaktion kann zukünftig durch molekulare Analysen wie Genomik, Epigenomik, Proteomik und Metabolomik als Plattformen für diagnostische Tests und Studien zur Therapie der Myokarditis ergänzt werden [47–49]. Mittels Next Generation Sequencing (NGS) können zudem komplexe Netzwerke bei der Herzinsuffizienz während und nach Myokarditis beleuchtet werden (48). Auch die Einzelzell-RNA-Sequenzierung (scRNA-seq) von Kardiomyozyten und anderen kardialen Zellen wird zudem das Verständnis der Pathogenese der Myokarditis erheblich verbessern und die Grundlage für wirksame therapeutische Strategien liefern (50).

Labordiagnostik

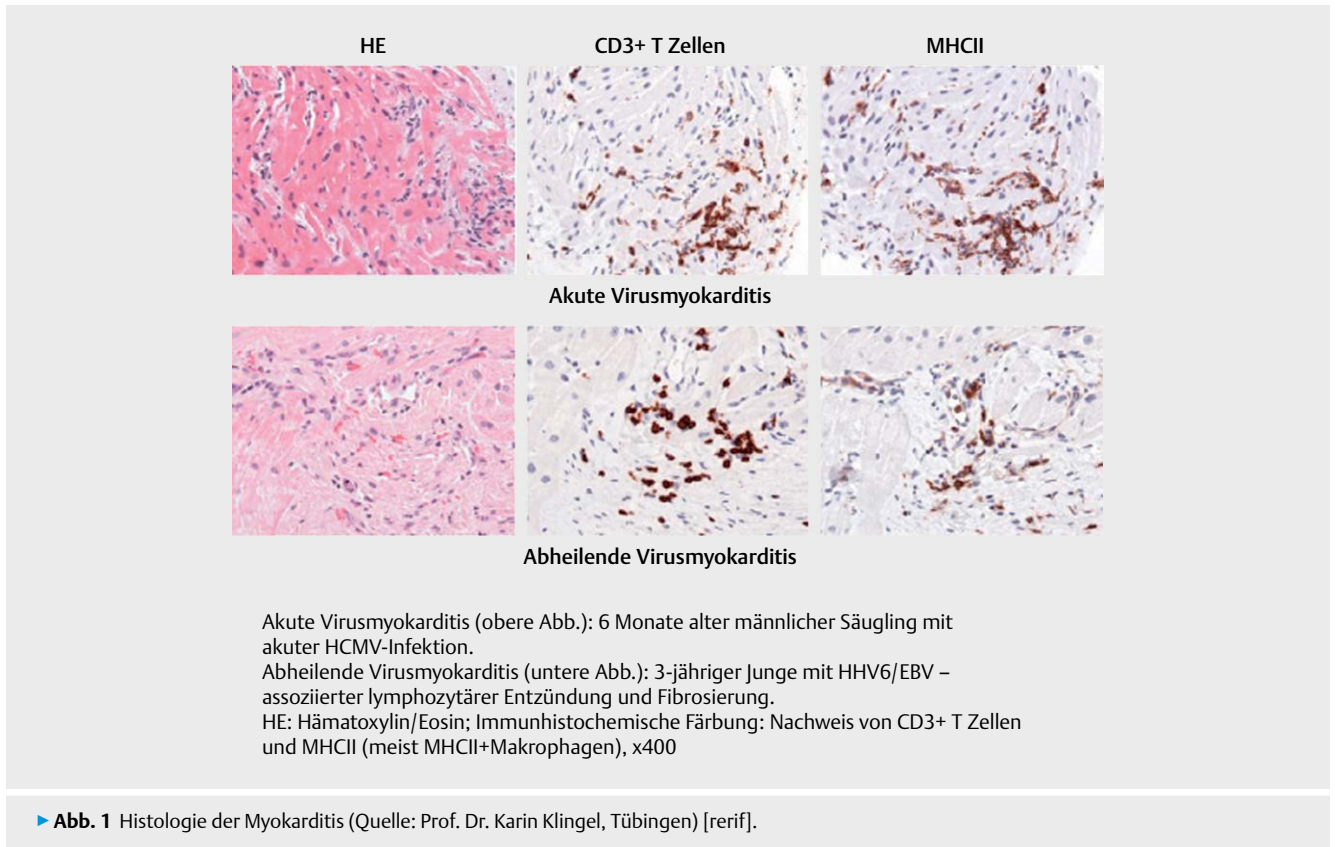
Verschiedene Laborparameter werden bei Erkrankungen des Herzkreislaufsystems mit der Frage Ischämie/Myokarditis häufig durchgeführt und sind bei der Diagnose einer myokardialen Schädigung sowie zur Einschätzung der Prognose hilfreich. Die verfügbaren Biomarker können jedoch die zugrundeliegende Ursache nicht eindeutig identifizieren und zwischen einer Ischämie, einer kardialen Schädigung oder einer Entzündung differenzieren. Die traditionellen Biomarker für einen myokardialen Zellschaden, CK-MB und Troponin, können bei der akuten Myokarditis erhöht sein und können leicht bestimmt werden. Sowohl Troponin I als auch Troponin T können bei der Myokarditis im Kindesalter erhöht sein, jedoch sind beide weder sensitive noch spezifische Marker für eine Biopsie-gesicherte Myokarditis [6, 35].

Im Mykkel-Register fanden sich abhängig vom Verlauf der Myokarditis erhöhte Troponinwerte. Bei 86% der Kinder mit akuter Myokarditis zeigten sich erhöhte Troponinwerte. Bei abheilender/chronischer Myokarditis und Z.n. Myokarditis waren es deutlich weniger (78% und 57%).

Eine Subanalyse an einer Kohorte von 250 Patienten aus dem Mykkel-Register zeigte keine wesentlichen Unterschiede zwischen hochsensitiven und nicht hochsensitivem Troponinen bei chronischer Myokarditis. Einzig bei der akuten Myokarditis war das hochsensitive Troponin häufiger erhöht. Diese Daten sind bislang nicht publiziert.

BNP und NT-proBNP sind typischerweise bei einer akuten Myokarditis im Kindesalter erhöht und sind zur Beurteilung der Ausgangssituation wie auch des Verlaufs wichtige Parameter [1]. Die unspezifischen Entzündungsparameter (Leukozyten, CRP, Blutsenkungsgeschwindigkeit) können erhöht sein, schließen bei Normalwerten aber eine myokardiale Inflammation nicht aus [15].

Die häufig noch praktizierte serologische Bestimmung von viruspezifischen Antikörpern bei Patienten mit vermuteter Myokar-



ditis ist in der Regel ohne diagnostische Relevanz, teuer und deshalb nicht indiziert. Statt dessen sollte ein direkter Virusgenomnachweis im Blut und/oder Stuhl/Urin versucht werden [51]. Ausnahmen sind die virale Hepatitis, HIV und die Borreliose (▶ **Abb. 2**).

Als erweiterte Diagnostik sollte bei Kindern mit Myokarditis und dem Bild einer dilatativen Kardiomyopathie auch eine Analyse krankheitsverursachender Kardiomyopathiegene mittels Next-Generation Sequenzierung (NGS) in Betracht gezogen werden [16].

Differenzialdiagnosen

Differentialdiagnostisch ist prinzipiell jede Erkrankung mit einer Einschränkung der linksventrikulären Pumpfunktion in Erwägung zu ziehen, speziell die dilatative Kardiomyopathie.

Therapie

Grundsätze/Ziele/Strategien der Behandlung

Es existiert bisher keine spezifische Therapie der pädiatrischen Myokarditis. Die Grundlage der Therapie ist symptomorientiert und basiert abhängig von der kardialen Funktionsstörung auf der leitliniengerechten Behandlung der akuten oder chronischen Herzinsuffizienz sowie ggf. der Herzrhythmusstörungen.

In der Akutphase erfolgt bei einer stationären Behandlung eine kontinuierliche Monitor-Überwachung der Vitalparameter. Bei einem milden Verlauf mit normaler kardialer Funktion kann nach gründlicher Abwägung der Risiken die Therapie gegebenenfalls ambulant erfolgen.

Bei einem Patienten mit Herzinsuffizienz sollten eine initiale Bettruhe und körperliche Schonung für 3–6 Monate erfolgen [52]. Beim Auftreten von Herzrhythmusstörungen sollte eine antiarrhythmische Therapie ergänzend begonnen werden. Als unspezifische immunmodulatorische Therapie kann eine intravenöse Gabe von Immunglobulinen empfohlen werden (siehe unten). Weitere immunmodulatorische oder immunsuppressive Therapien sollten in Abhängigkeit der Endomyokardbiopsie diskutiert werden, wobei im Kindesalter keine randomisierten Studien vorliegen, die deren Wirksamkeit ausreichend belegen.

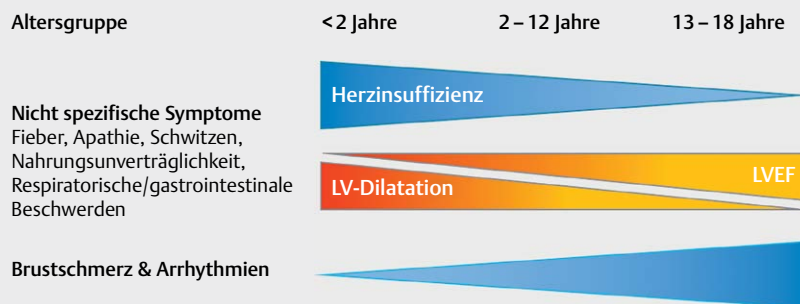
Gelingt durch diese Maßnahmen keine ausreichende Stabilisierung des Patienten, müssen Kreislaufunterstützungssysteme (z. B. ECMO, VAD) zum Einsatz kommen. Bei nicht erfolgreichem Weaning bleibt die Herztransplantation als letzte therapeutische Option.

Medikamentöse Behandlung

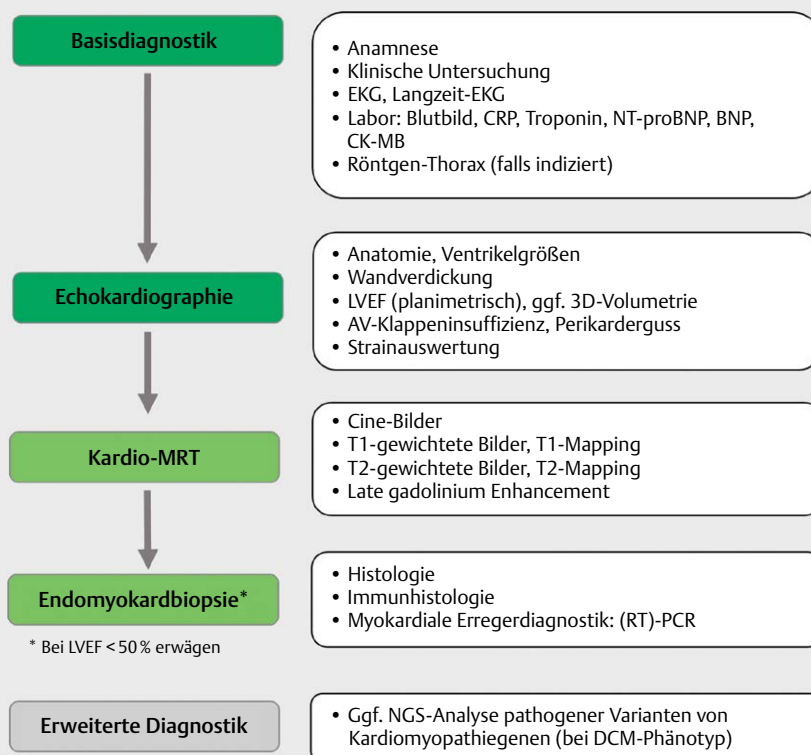
Medikamentöse Herzinsuffizienztherapie

Die Therapie der Herzinsuffizienz bei Kindern und Jugendlichen mit dem Verdacht auf Myokarditis richtet sich nach der klinischen Präsentation und den Symptomen. In der Akutphase erfolgt eine kontinuierliche Monitor-Überwachung. Es werden eine systolische und diastolische Herzinsuffizienz unterschieden, wobei bei der systolischen Herzinsuffizienz Formen mit mild/moderat reduzierter linksventrikulärer Ejektionsfraktion (HFmrEF 41–49%) und mit deutlich reduzierter Ejektionsfraktion (HFpEF ≤ 40%) unterschieden werden. Zeichen und Symptome der Herzinsuffizienz können im Frühstadium und bei nur gering eingeschränkter Ejektionsfraktion fehlen (HFpEF ≥ 50%) (53).

Klinische Präsentation



Diagnostischer Workflow



► **Abb. 2** Klinik und Diagnostik bei Myokarditis im Kindesalter [rerif].

Die Basistherapie beinhaltet entsprechend der klinischen Symptomatik (NYHA-Stadium/modifizierter Ross-Score) und der kardialen Dysfunktion die Therapie zur Modulation des Renin-Angiotensin-Aldosteron-Systems (RAAS) und des sympathischen Nervensystems mit Angiotensin-konvertierenden Enzyminhibitoren (ACE-I), Betablockern und Mineralokortikoidrezeptorantagonisten. Diese haben bei der akuten Myokarditis möglicherweise noch zusätzliche antiinflammatorische Wirkungen [54]. SGLT2 Inhibitoren sind zur Zeit für Kinder noch nicht zugelassen.

Die Therapie mit einem Angiotensin-Rezeptor-Nepriylsin-Inhibitor (ARNI) ist aktuell in der EU bei Kindern im Zulassungsprozess begriffen. Sofern eine Therapie (aktuell Off-Label) erwogen wird, sind die rechtlichen Bedingungen zu beachten [55]. Bei Kongestion sollten Diuretika zur Optimierung der Vorlast verabreicht wer-

den. Patienten mit akuter Dekompensation, kardiogenem Schock oder Low-Cardiac-Output Syndrom benötigen eine intravenöse Therapie mit Inotropika, z. B. mit Milrinon, Epinephrin und/oder Dobutamin [53, 56]

Antiarrhythmische Therapie

Die Therapie von bradykarden oder tachykarden Herzrhythmusstörungen sollte entsprechend den aktuellen Leitlinien erfolgen [57–59]. Bei lebensbedrohlichen Tachyarrhythmien kann die vorübergehende Versorgung des Patienten mit einer „life-vest“ oder einem AED (ambulanter externer Defibrillator) statt einer frühzeitigen ICD-Implantation erwogen werden. 8.2.1.3. Immunmodulative, antivirale und immunsuppressive Therapien

Kernaussage 5 Leitlinie: Myokarditis	
Myokarditis – Diagnostik	
<ul style="list-style-type: none"> ▪ Ruhe-EKG und/oder 24h-EKG sind in der (sub)akuten Erkrankungsphase bei über 90 % der Kinder mit einer manifesten Myokarditis auffällig. ▪ Die Echokardiographie allein kann eine Myokarditis von anderen Erkrankungen mit einer Einschränkung der Ventrikelfunktion nicht differenzieren. ▪ Eine systolische und diastolische Dysfunktion mit/ohne Dilatation des linken Ventrikels sind typische Befunde bei einer Myokarditis. ▪ Die Endomyokardbiopsie ist der Goldstandard bei der Diagnose der Myokarditis. ▪ Die kardiale MRT kann bei Nachweis entsprechender Gewebeveränderungen im Akutstadium die Diagnose einer akuten Myokarditis sichern. ▪ Ein unauffälliges CMRT schließt eine Myokarditis aber nicht aus. ▪ Eine Unterscheidung zwischen einer Myokarditis und anderen Ursachen einer myokardialen Schädigung ist mittels Biomarkern (CK, CK-MB und Troponin) nicht möglich. ▪ Wegweisend für die Diagnose einer viralen Myokarditis ist der direkte Virusgenomnachweis im Blut und/oder Stuhl/Urin in der akuten Erkrankungsphase. 	

Empfehlung 1 Leitlinie: Myokarditis	
Diagnostik und Monitoring	
Die wiederholte Ableitung des 12-Kanal-EKGs und Langzeit-EKGs gehört zur Standarddiagnostik bei V. a. Myokarditis.	
Eine kardiale MRT sollte bei symptomatischen Patienten mit Zeichen der Herzinsuffizienz erwogen werden.	
Eine kardiale MRT sollte bei Patienten mit Hinweisen auf eine Myokarditis durchgeführt werden.	
Bei klinischem V.a. eine Myokarditis indiziert die Persistenz einer eingeschränkten Herzfunktion über 2 Wochen eine Endomyokardbiopsie.	
Bei hämodynamischer Instabilität soll die Indikation zur Endomyokardbiopsie früher gestellt werden.	
Bei der Endomyokardbiopsie sollten zur Minimierung des "sampling errors" möglichst 3–5 Biopsien entnommen werden.	
Beim klinischen V.a. eine Myokarditis soll der direkte Virusgenomnachweis im Blut und/oder Stuhl/Urin angestrebt werden.	
Die Bewertung positiver viraler PCR Befunde in der Myokardbiopsie soll unter Berücksichtigung immunhistologischer Befunde erfolgen, um pathogenetisch irrelevante latente Viruspersistenzen ohne entzündliche Begleitaktivität im Myokard zu identifizieren.	
Die serologische Bestimmung von viruspezifischen Antikörpern bei Patienten mit V. a. Myokarditis ist nicht indiziert.	
Bei Myokarditis mit einem Phänotyp einer DCM sollte die Analyse pathogener Kardiomyopathiegene mittels Next-Generation Sequenzierung (NGS) in Erwägung gezogen werden.	
Bei stationärer Behandlung sollte ein kontinuierliches Monitoring der Vitalparameter erfolgen.	
Bei einem milden Verlauf mit normaler kardialer Funktion kann nach gründlicher Abwägung der Risiken die weitere Diagnostik und Therapie gegebenenfalls ambulant erfolgen.	

Die Studienlage zu immunmodulativen, antiviralen und immun-suppressiven Therapien im Kindes- und Jugendalter ist weiterhin unbefriedigend. Daten aus größeren oder randomisierten placebo-kontrollierte Studien liegen bislang nicht vor.

Intravenöse Immunglobulingabe (IVIg)

Immunglobuline konnten bei verschiedenen inflammatorischen Erkrankungen erfolgreich als antientzündliche Therapie eingesetzt werden. Sie weisen sowohl proinflammatorische Effekte auf, die zu einer Aktivierung von Immunzellen und der Opsonierung von infektiösen Erregern führen, als auch entzündungshemmende Wirkungen, die zur Neutralisierung von Toxinen und zum Abbau von Komplementfaktoren und Zytokinen führen. Sie können die Ausschüttung von entzündungshemmenden Zytokine wie Interleukin (IL)-1RA und IL-8 triggern und die Freisetzung von proinflammatorischen Zytokinen hemmen, z. B. IL-6 und IL-1 [60].

Die einzige kontrollierte Studie zur IVIG-Therapie im pädiatrischen Bereich untersuchte die IVIG-Gabe bei Kindern mit Myokarditis und viraler Enzephalitis, wobei das ereignisfreie Überleben höher und die linksventrikuläre Ejektionsfraktion in der IVIG-Gruppe im Vergleich zur Kontrollgruppe signifikant verbessert waren [61]. Alle weiteren größeren pädiatrischen Studien waren retrospektiv, zeigten aber geringere linksventrikuläre Diameter und eine bessere kardiale Funktion nach IVIG-Gabe oder ein besseres Überleben [62–65]. Dieser Effekt konnte allerdings nicht in allen Studien gefunden werden [17, 22].

Eine Meta-Analyse kam kürzlich zu dem Schluss, dass die IVIG-Therapie der konventionellen Behandlung in Bezug auf die Verringerung der Sterblichkeit überlegen ist [66]. Es sind dringend multizentrische und besser konzipierte randomisierte und kontrollierte Studien im pädiatrischen Bereich erforderlich. Erwachsene Patienten mit einer persistierenden Parvovirus B19 Infektion und dilatativer Kardiomyopathie profitierten nicht von einer Immunglobulintherapie [67]. Bei Kindern und Jugendlichen mit eingeschränkter linksventrikulärer Funktion und Herzinsuffizienzsymptomatik ist bei Verdacht auf eine Myokarditis eine Therapie mit Immunglobulinen (1–2 g/kg KG über 48 h) zu empfehlen. Eine immunsuppressive Therapie der akuten Virusmyokarditis mit Kortikosteroiden ist nicht indiziert, da hierdurch eine erhöhte Virusreplikation und Hemmung des endogenen Interferonsystems induziert werden kann [68]. Diese ist nur nach bioptischem Ausschluß einer Virusinfektion bei postviraler chronischer Myokarditis sowie bei kardialer Beteiligung bei entzündlichen Systemerkrankungen gerechtfertigt (siehe unten).

Therapeutischer Ausblick

Blockierung von Interleukin-1 β Bei Erwachsenen mit Coxsackievirus-B3 (CVB3)-Infektion und DCM wurden erhöhte IL-1 β -mRNA-Spiegel nachgewiesen [69]. IL-1 β spielt ätiopathogenetisch sowohl bei infektiösen als auch bei nicht-infektiösen Myokarditiden eine wichtige Rolle. Im Erwachsenenbereich wurde bereits eine klinische Studie (ARAMIS, ClinicalTrials.gov Identifier: NCT03018834) zur Inhibierung von IL-1 β initiiert [70]. Einzelfallberichte bei Kindern weisen darauf hin, dass die Blockierung von IL-1 β z. B. durch Antikörper gegen den IL-1 β -Rezeptor oder zukünftig auch gegen IL-1 β als individuelle Heilversuche geeignet scheinen, eine Myokarditis zu therapieren [71]. Auch bei Kindern mit PIMS/MIS-C, die meist eine myokardiale Beteiligung aufweisen, wird Anakinra als IL-1-Rezeptor-Antagonist bei therapierefraktärer Behandlung nach IVIG und Steroiden empfohlen und als sicher betrachtet [72, 73]. Größere Studien bei Kindern mit Myokarditis liegen bislang nicht vor.

Immunadsorption

Unter dem Aspekt einer durch Autoimmunantikörper getriggerten Myokarditis wurde in einigen Studien die Methode der Immunabsorption angewandt, mit dem Ziel die auslösenden Antikörper sowie proinflammatorische Zytokine zu eliminieren. Besonders bei Patienten mit DCM zeigten sich Verbesserungen der kardialen Funktion [74, 75]. Auch in Kombination mit gleichzeitiger IVIG-Gabe sind positive Effekte beschrieben [76]. Im pädiatrischen Bereich gibt es dazu keine verlässlichen Daten.

Weitere immunmodulatorische Therapien Nicht-steroidale entzündungshemmende Medikamente (NSAIDs) wie Ibuprofen sollten bei zusätzlicher Perikardbeteiligung kurzzeitig angewandt werden, da bei der Coxsackievirus-B3-Myokarditis in Mäusen eine Zunahme der Inflammation gezeigt wurde [77]. Bei Peri(myo)karditis kann neben der Therapie mit ASS eine additive Behandlung mit Colchicin empfohlen werden, um das Ansprechen der medikamentösen Therapie zu verbessern und Remissionsraten und Rückfälle zu verhindern [78].

Antivirale Therapie

Bei Virusnachweis in der Endomyokardbiopsie kann eine antivirale Behandlung in Betracht gezogen werden. Eine antivirale Therapie kann trotz eines fehlenden Virusnachweises im Myokard, aber akuter klinischer Infektion mit Einschränkung der Pumpfunktion erfolgen [3]. Bei einer niedrigen Anzahl von Virusgenomen (z. B. PVB19) und fehlender myokardialer Inflammation ist diese aktuell nicht indiziert [35]. Die Therapie mit Ganciclovir oder Valganciclovir kann bei Nachweis von akuten Herpesvirusinfektionen im Myokard oder Nachweis einer systemischen CMV-Infektion in Erwägung gezogen werden [6, 45]. Ebenso wurden die Behandlung u. a. mit Aciclovir bei Herpesviren, Oseltamivir bei Influenza sowie weitere Optionen für die Therapie bei HIV oder Hepatitis C mit myokardialer Beteiligung beschrieben [3].

Interferon-β

Eine Therapie mit Interferon-β bei inflammatorischer Kardiomyopathie und positivem Virusnachweis ist bislang nur in einer Pilotstudie mit einer Verringerung der Viruslast bei Enterovirus- und Adenovirus-positiven Patienten und Verbesserung der NYHA-Klasse veröffentlicht worden. Bei Kindern sind die Nachweisraten von Viren im Myokard höher als bei Erwachsenen, wobei die Therapie mit Interferon-β bei positivem Virusnachweis für Entero- oder Adenoviren in der Endomyokardbiopsie und fortbestehender Herzinsuffizienz mit klinischer Beeinträchtigung nach kritischer Prüfung der Nebenwirkungen in Erwägung gezogen werden kann [42].

Bei der Mehrzahl der Patienten mit einer PVB19-Persistenz hatte die Therapie allerdings keinen signifikanten Effekt [79].

Immunsuppressive Therapien

Eine immunsuppressive Behandlung mit Steroiden, Azathioprin oder Cyclosporin A wird bei Patienten mit myokardialen Virusnachweis weiterhin nicht empfohlen, da sie zu einer erhöhten Virusreplikation und Hemmung des endogenen Interferonsystems führen könnte [6]. Eine immunsuppressive Therapie kann bei niedriger PVB19-Last oder niedriger HHV6-Last bei Ausschluss einer Virämie und kardialer Inflammation einen Vorteil bringen [45, 46]. Bei Erwachsenen mit Biopsie-gesicherter Virus-negativer inflammatori-

scher Kardiomyopathie und moderat bis schwer eingeschränkter linksventrikulärer Funktion fand sich eine signifikante Verbesserung der Herzfunktion [80–82]. Grundsätzlich ist zu beachten, dass die chronische kardiale Inflammation dieser Patienten sich vom häufig akuten Verlauf mit schwerer myokardialer Inflammation und eingeschränkter Funktion bei Kindern unterscheidet.

Für Kinder gibt es nur wenige Daten zur immunsuppressiven Therapie mit Prednisolon in Kombination mit Azathioprin oder Cyclosporin A. Bei Myokarditis ohne Virusnachweis mit eingeschränkter Pumpfunktion und/oder Herzinsuffizienz ist die immunsuppressive Therapie mit Prednisolon und Azathioprin und gegebenenfalls auch mit IL-β Antagonisten zu empfehlen.

Es konnte eine Verbesserung der linksventrikulären Ejektionsfraktion und des linksventrikulären Durchmessers gezeigt werden [83–85]. Die Zahl der Patienten ist begrenzt, größere randomisierte kontrollierte Studien sind daher dringend erforderlich [86].

Weitere Therapiemöglichkeiten Die Therapie der seltenen bakteriellen, parasitären und mykologischen Myokarditiden ist nach dem individuellen Erreger-spezifischen mikrobiologischen Befund auszurichten.

Empfehlung 2 Leitlinie: Myokarditis

Therapie

Eine klinisch manifeste Herzinsuffizienz sollte mit initialer Bettruhe und körperlicher Schonung für 3–6 Monate behandelt werden.

Körperliche Schonung wird bei eingeschränkter kardialer Funktion und Nachweis einer myokardialen Schädigung im MRT für 3–6 Monate empfohlen.

Bei eingeschränkter Pumpfunktion bzw. Zeichen der Herzinsuffizienz soll die Herzinsuffizienztherapie gemäß den Leitlinien der DGPK erfolgen.

Bei drohender kardialer Dekompensation wird die Implantation von mechanischen Herz-Kreislauf-Unterstützungssystemen empfohlen.

Bei klinisch relevanten Herzrhythmusstörungen soll eine antiarrhythmische Therapie gemäß den Leitlinien der DGPK erfolgen.

Bei Myokarditis mit Herzinsuffizienz und/oder eingeschränkter Pumpfunktion wird eine intravenöse Immunglobulingabe (1–2 g/kg KG über 48 h) empfohlen.

Die Therapie mit Ganciclovir oder Valganciclovir kann bei eingeschränkter Pumpfunktion und Herzinsuffizienz mit Nachweis von akuten Herpesvirusinfektionen im Myokard in Erwägung gezogen werden.

Bei Myokarditis ohne Virusnachweis mit eingeschränkter Pumpfunktion und/oder Herzinsuffizienz ist die immunsuppressive Therapie mit Prednisolon und Azathioprin zu empfehlen.

Eine immunsuppressive Therapie der akuten Virusmyokarditis mit Kortikosteroiden ist nicht indiziert.

Bei Myokarditis mit eingeschränkter Pumpfunktion und schwerer Herzinsuffizienz kann bei Enterovirus-/Adenovirusnachweis eine immunmodulative Therapie mit Typ I Interferonen und ggf. IL1β-Antagonisten erwogen werden.

Bei Autoantikörpernachweis, eingeschränkter Pumpfunktion und schwerer Herzinsuffizienz kann eine Immunadsorption erwogen werden.

Bei Peri(myo)karditis kann neben der Therapie mit ASS eine additive Behandlung mit Colchicin erfolgen.

Spezifische immunmodulative und immunsuppressive Therapien bei myokardialer Beteiligung nach SARS-CoV-2-Infektion

Kinder mit kardialer Beteiligung nach SARS-CoV-2-Infektion und dem multisystemischen Inflammationssyndrom (MIS-C) werden mit unterschiedlichen Therapieschemata behandelt. Hier stehen IVIG und Glukokortikoide als Therapie der ersten Wahl im Vordergrund. Bei Refraktärität wird die immunmodulatorische Therapie auf Anakinra oder Tocilizumab ausgeweitet.

Operativ-chirurgische Behandlung

Mechanische Kreislaufunterstützungssysteme und Herztransplantation

Bei fehlender Stabilisierung trotz optimaler medikamentöser Therapien kann eine mechanische Kreislaufunterstützung (z. B. ECMO/VAD) und/oder Herztransplantation indiziert sein. Die Ergebnisse der Herztransplantation bei den schweren Verläufen bei Erwachsenen mit einer Myokarditis sind im Vergleich zu Patienten mit anderen kardialen Erkrankungen nicht ungünstiger [30]. Vorteilhafter erscheint aber auch bei Kindern zunächst der Einsatz von Organersatzverfahren (Assist devices), da bei einem Teil der fulminanten Virusmyokarditiden innerhalb von Wochen eine deutliche Verbesserung der linksventrikulären Pumpfunktion eintreten kann und ein Entwöhnen ggf. möglich ist [87]. Bei kreislaufkompromitierten Patienten mit noch ausreichender rechtsventrikulärer Funktion liegen Daten vor, dass bei der Kreislaufunterstützung inklusive einer Entlastung (sog. Unloading) des linken Ventrikels mittels

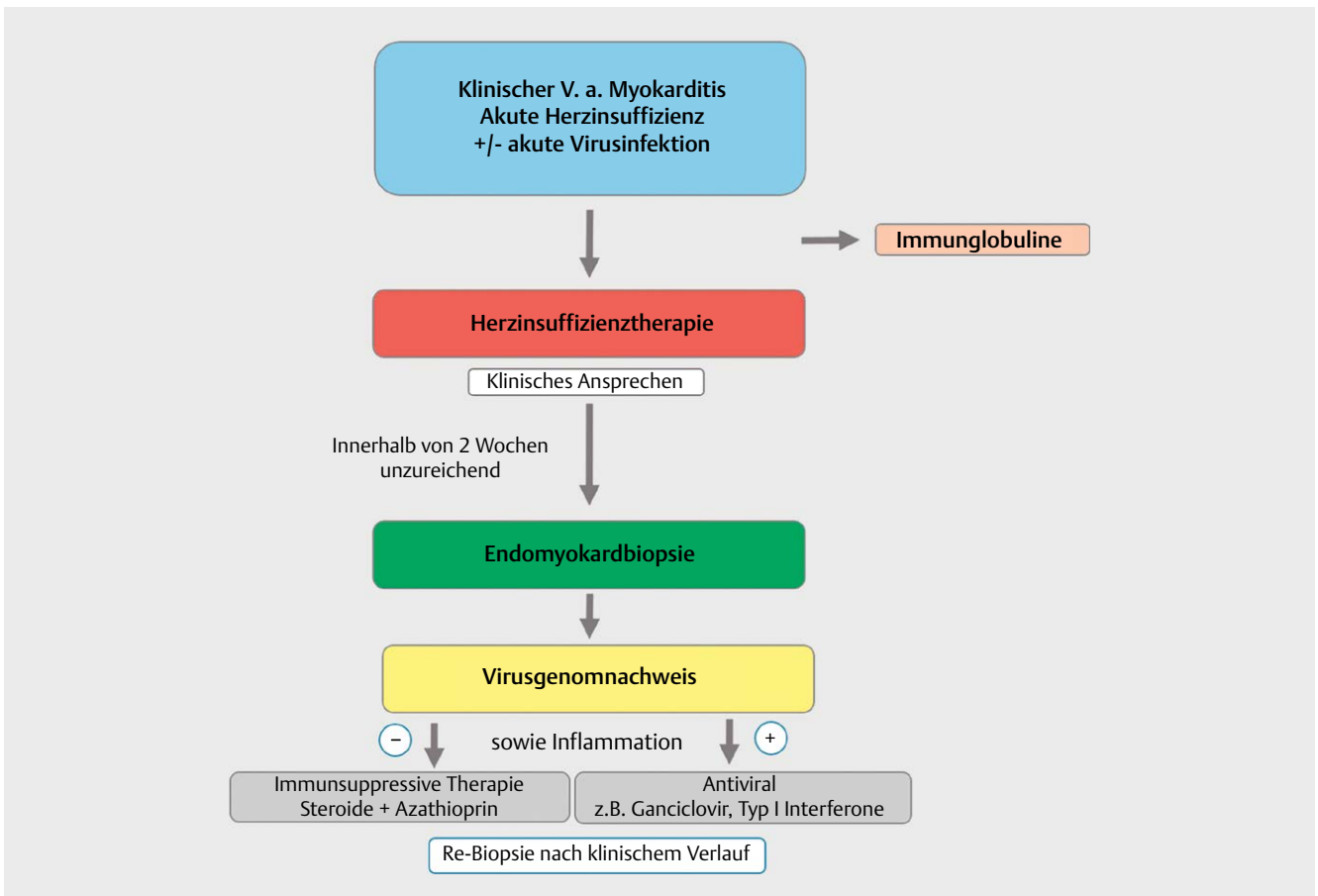
Impella-Pumpen auch antientzündliche Therapien zum Tragen kommen können [88].

Behandlungsergebnisse und Risiken

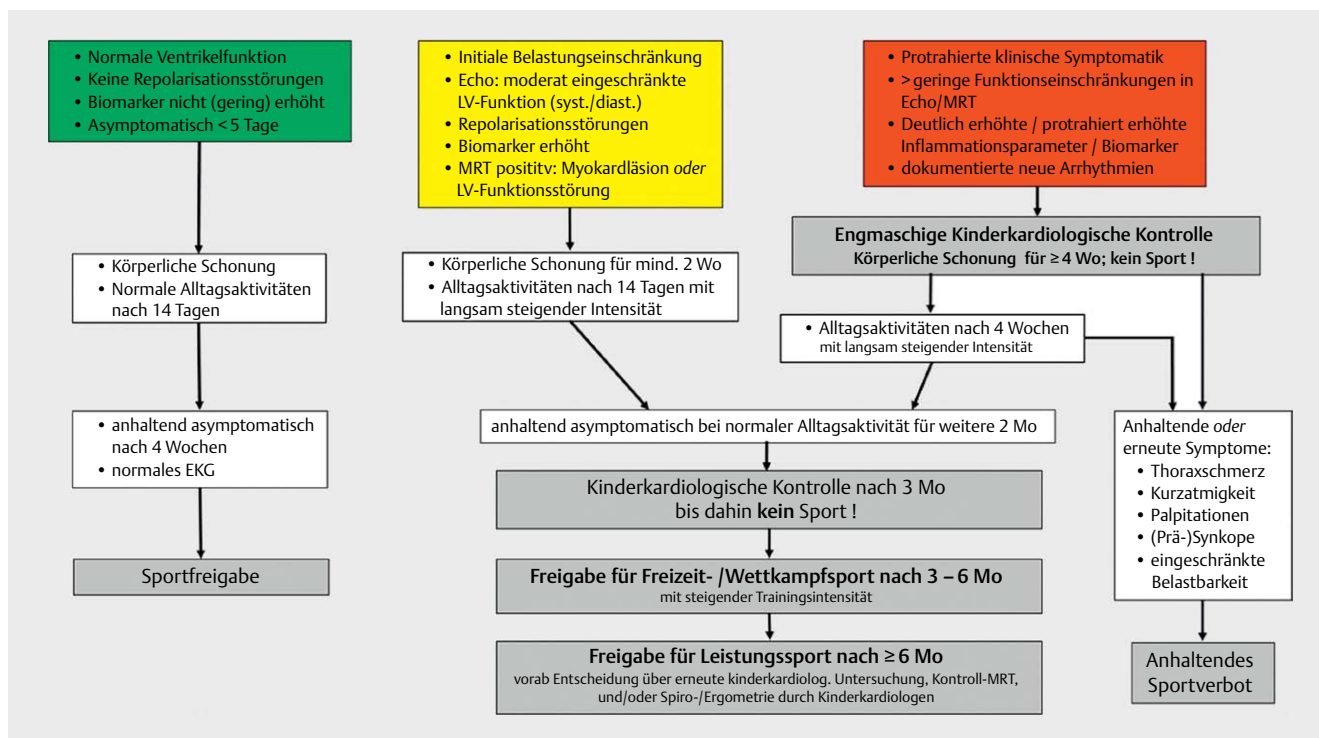
Bei bis zu 45 % der Kinder mit einer Myokarditis sind in der Akutphase Arrhythmien beschrieben worden [19]. Eine mechanische Kreislaufunterstützung wurde in 14–23 % der Fälle beschrieben, bei ca. 24–43 % konnte das System wieder entfernt werden [15, 20]. Bei 13–20 % der Kinder war eine Herztransplantation notwendig, die Mortalität lag bei ca. 5 % [1, 20].

Das Flussdiagramm (► **Abb. 3**) fasst die diagnostischen und therapeutischen Schritte bei der Myokarditis im Kindesalter zusammen. Beim klinischen Verdacht auf eine akute Myokarditis sollte eine Diagnostik zum direkten Virusgenomnachweis für kardiotope Viren im Blut oder Stuhl/Urin durchgeführt werden.

Bei positivem Virusnachweis bzw. dringendem Verdacht wird eine Immunglobulintherapie mit 1–2 g/kg über 24–48 Stunden empfohlen, bei negativem Befund wird symptomatisch behandelt [3, 61]. Die Therapie der Herzinsuffizienz erfolgt individuell in Anlehnung an die aktuellen Leitlinien. Sofern innerhalb der folgenden 14 Tage nach Therapiebeginn anhand des klinischen Befundes und der echokardiographischen Parameter (LVEF) ein unzureichendes Ansprechen der Behandlung zu dokumentieren ist, besteht die Indikation zur Endomyokardbiopsie mit dem Ziel der ätiopathologischen Klärung [30]. Bei Instabilität muss die Indikation zur Endomyokardbiopsie auch früher gestellt werden.



► **Abb. 3** Flussdiagramm zur Therapie der Myokarditis im Kindesalter [rerif].



► **Abb. 4** Flußdiagramm zur Sportfreigabe nach Myokarditis im Kindesalter [rerif].

Die weitere Vorgehensweise richtet sich nach den Befunden der histologischen/immunhistologischen Diagnostik sowie der molekularpathologischen Erregerdiagnostik aus der Myokardbiopsie. Sofern im Biopsat der Nachweis von viralen Genomen mit Verdacht auf eine akute Infektion gelingt bei gleichzeitigem Vorliegen einer lymphozytären Inflammation, kann bei Herpesviren (Cytomegalievirus, Herpes-simplex-Virus, evtl. Humanes Herpesvirus 6) eine Therapie mit Ganciclovir/Valganciclovir erwogen werden. Bei Nachweis von Entero- oder Adenoviren kann eine immunmodulierende Therapie mit Typ I Interferonen nach kritischer Prüfung der aktuellen Symptomatik und der potentiellen Nebenwirkungen erwogen werden [89]. In dieser Situation ist von einem immunsuppressiven Therapieansatz dringend abzuraten. Bei Patienten mit Biopsie-gesicherter Myokarditis ohne Virusgenomnachweis und weiter bestehender Herzinsuffizienz mit kardialer Funktionseinschränkung kommt eine immunsuppressive Therapie mit Prednisolon und Azathioprin in Betracht [82]. Die Indikation zur Re-Biopsie erfolgt in Abhängigkeit vom individuellen klinischen Verlauf.

Nachsorge und Verlaufskontrollen

Patienten mit Myokarditis sollten in Abhängigkeit ihrer klinischen Symptome, der Einschränkung der Herzfunktion sowie des Vorhandenseins von Herzrhythmusstörungen in regelmäßigen Abständen kinder-kardiologisch untersucht werden.

Klinische Verlaufsunersuchungen

Nach mildem Verlauf sollte eine Verlaufskontrolle nach 3 Monaten mittels Echokardiographie, EKG, 24-EKG sowie eine Laborkontrolle inklusive Troponin und NT-proBNP/BNP erfolgen. Zudem sollte bei Kindern und Jugendlichen ohne Anzeichen einer anhaltenden Ent-

zündung vor Aufnahme sportlicher Aktivitäten eine Ergometrie oder Spiroergometrie durchgeführt werden. Eine weitere Verlaufskontrolle ist 12 Monate nach initialen Beschwerden zu empfehlen.

Zudem sollte mindestens 6–12 Monate nach initialer Erkrankung ein Verlaufs-MRT zur Evaluation einer Persistenz der Inflammation sowie des Ausmaßes von Fibrose bzw. Late Gadolinium Enhancement (LGE) stattfinden.

Weitere klinische Kontrollen sind nach 12 Monaten in Abhängigkeit der noch vorhandenen Pathologien in Labor, EKG, Echokardiographie und MRT zu initiieren.

Bei Patienten mit eingeschränkter Herzfunktion, schweren Verläufen oder Herzrhythmusstörungen können weitere Kontrollen in

Empfehlungen Leitlinie: Myokarditis	
Nachsorge und Sport	
Nach einem milden klinischen Verlauf einer Myokarditis soll nach 3 Monaten eine Verlaufskontrolle durch einen Kinderkardiologen mittels Echokardiographie, EKG, 24-h-EKG sowie ggf. eine Laborkontrolle inklusive Troponin und NT-proBNP/BNP erfolgen.	
Vor Freigabe zu Wettkampf-/Leistungssport sollte eine Belastungsuntersuchung mittels Ergometrie oder Spiroergometrie erwogen werden.	
Eine weitere Verlaufskontrolle ist 12 Monate nach den initialen Beschwerden zu empfehlen.	
Nach initial positivem MRT-Befund sollte eine Verlaufs-MRT zur Evaluation einer Persistenz der Inflammation sowie zum Ausmaß einer Fibrose bzw. Late Gadolinium Enhancement (LGE) durchgeführt werden.	
Bei Patienten mit eingeschränkter Herzfunktion, schweren Verläufen oder Arrhythmien sollen weitere Kontrollen in kürzeren Abständen erfolgen.	

Bei symptomatischen Patienten, persistierender kardialer Funktionseinschränkung und/oder auffälliger Diagnostik ist die Teilnahme an Freizeit- oder Leistungssport individuell zu prüfen.	
Bei asymptomatischen Patienten mit unauffälliger Diagnostik in der kinder-kardiologischen Evaluation nach 3–6 Monaten darf die Rückkehr zum Freizeit- und Leistungssport erfolgen.	
Bei fortbestehender Inflammation darf in der (sub)akuten Phase kein Sport betrieben werden.	
Sportliche Aktivitäten (Freizeit- und Leistungssport) mit moderater oder hoher Intensität sollen für 3–6 Monate nicht durchgeführt werden.	
Bei ausgeprägtem LGE (>20%) in der Kontroll-MRT und anhaltener LV-Funktionsstörung soll von sportlichen Aktivitäten mit moderater und hoher Intensität abgeraten werden.	

kürzeren Abständen notwendig sein. Dies ist unter Berücksichtigung der Klinik und der Ergebnisse der Bildgebung und des Labors individuell zu entscheiden.

Sportliche Aktivität nach Myokarditis

Bei einer Myokarditis soll in der Phase mit aktiver Inflammation auf sportliche Aktivitäten (Freizeit- und Leistungssport) verzichtet werden. Da diese Dauer sehr variabel sein kann, ist in Abhängigkeit von den klinischen und diagnostischen Befunden eine Meidung sportlicher Aktivität (Freizeit- und Leistungssport) von 3–6 Monaten empfohlen. Es sollte nach dieser Phase eine ausführliche kinder-kardiologische Evaluation des individuellen Risikos für einen plötzlichen Herztod mittels Bildgebung, EKG, 24-h-EKG, Belastungsuntersuchung und ggf. Laboruntersuchungen (Troponin, NT-proBNP/BNP) erfolgen. Bei asymptomatischen Patienten mit unauffälliger Diagnostik in der Evaluation kann die Rückkehr zum Freizeit- und Leistungssport erfolgen. Eine eingeschränkte Herzfunktion, Vorhandensein von LGE sowie Herzrhythmusstörungen erhöhen das Risiko für Komplikationen wie den plötzlichen Herztod [52, 90–92].

Bei symptomatischen Patienten, persistierender kardialer Funktionseinschränkung und/oder auffälliger Diagnostik ist die Teilnahme an Freizeit- oder Leistungssport individuell zu prüfen [52, 90–92]. In der Akutphase nur gering symptomatische Patienten ohne Einschränkung der Ventrikelfunktion mit rascher und anhaltender Beschwerdefreiheit können bei unauffälligem EKG bereits nach 4 Wochen die Sportfreigabe erhalten (siehe ► **Abb. 4**).

Durchführung der Diagnostik und Therapie

Koordination und Durchführung der Diagnostik durch einen Arzt für Kinder- und Jugendmedizin mit Schwerpunktbezeichnung Kinder- und Jugendkardiologie. Therapeutische Maßnahmen obliegen bei Kindern und Jugendlichen (Transition 17–21 Jahre) der Verantwortung eines Arztes für Kinder- und Jugendmedizin mit Schwerpunktbezeichnung Kinder- und Jugendkardiologie. Die operative Behandlung soll altersunabhängig durch einen Herzchirurgen mit Zertifikat „Chirurgie angeborener Herzfehler“ an einem Kinderherzzentrum bzw. einem zertifizierten Zentrum für Erwachsene mit angeborenen Herzfehlern erfolgen.

Contributor's Statement

Alle authors contributed to this consensus statement.

Interessenkonflikt

Die Autoren/Autorinnen geben an, dass kein Interessenkonflikt besteht.

Literatur

- [1] Butts RJ, Boyle GJ, Deshpande SR et al. Characteristics of Clinically Diagnosed Pediatric Myocarditis in a Contemporary Multi-Center Cohort. *Pediatr Cardiol* 2017; 38: 1175–1182
- [2] Putschoggl A, Auerbach S. Diagnosis, Evaluation, and Treatment of Myocarditis in Children. *Pediatr Clin North Am* 2020; 67: 855–874
- [3] Law YM, Lal AK, Chen S et al. Diagnosis and Management of Myocarditis in Children: A Scientific Statement From the American Heart Association. *Circulation* 2021; 144: e123–e135
- [4] Wu L, Ong S, Talor MV et al. Cardiac fibroblasts mediate IL-17A-driven inflammatory dilated cardiomyopathy. *J Exp Med* 2014; 211: 1449–1464
- [5] Levine MC, Klugman D, Teach SJ. Update on myocarditis in children. *Curr Opin Pediatr* 2010; 22: 278–283
- [6] Kindermann I, Barth C, Mahfoud F et al. Update on myocarditis. *Journal of the American College of Cardiology* 2012; 59: 779–792
- [7] Caforio ALP, Adler Y, Agostini C et al. Diagnosis and management of myocardial involvement in systemic immune-mediated diseases: a position statement of the European Society of Cardiology Working Group on Myocardial and Pericardial Disease. *Eur Heart J* 2017; 38: 2649–2662
- [8] Tschope C, Ammirati E, Bozkurt B et al. Myocarditis and inflammatory cardiomyopathy: current evidence and future directions. *Nat Rev Cardiol* 2021; 18: 169–193
- [9] Bemtgen X, Klingel K, Hufnagel M et al. Case Report: Lymphohistiocytic Myocarditis With Severe Cardiogenic Shock Requiring Mechanical Cardiocirculatory Support in Multisystem Inflammatory Syndrome Following SARS-CoV-2 Infection. *Front Cardiovasc Med* 2021; 8: 716198
- [10] Belhadjer Z, Meot M, Bajolle F et al. Acute Heart Failure in Multisystem Inflammatory Syndrome in Children in the Context of Global SARS-CoV-2 Pandemic. *Circulation* 2020; 142: 429–436
- [11] Son MBF, Murray N, Friedman K et al. Multisystem Inflammatory Syndrome in Children – Initial Therapy and Outcomes. *N Engl J Med* 2021; 385: 23–34
- [12] Mevorach D, Anis E, Cedar N et al. Myocarditis after BNT162b2 Vaccination in Israeli Adolescents. *N Engl J Med* 2022
- [13] Mevorach D, Anis E, Cedar N et al. Myocarditis after BNT162b2 mRNA Vaccine against Covid-19 in Israel. *N Engl J Med* 2021; 385: 2140–2149
- [14] Husby A, Hansen JV, Fosbol E et al. SARS-CoV-2 vaccination and myocarditis or myopericarditis: population based cohort study. *BMJ* 2021; 375: e068665
- [15] Canter CE, Simpson KE. Diagnosis and treatment of myocarditis in children in the current era. *Circulation* 2014; 129: 115–128
- [16] Seidel F, Holtgrewe M, Al-Wakeel-Marquard N et al. Pathogenic Variants Associated With Dilated Cardiomyopathy Predict Outcome in Pediatric Myocarditis. *Circ Genom Precis Med* 2021; 14: e003250
- [17] Messroghli DR, Pickardt T, Fischer M et al. Toward evidence-based diagnosis of myocarditis in children and adolescents: Rationale, design, and first baseline data of MYKKE, a multicenter registry and study platform. *Am Heart J* 2017; 187: 133–144
- [18] Dieks JK, Backhoff D, Schneider HE et al. Lone Atrial Flutter in Children and Adolescents: Is It Really “Lone”? *Pediatr Cardiol* 2021; 42: 361–369

- [19] Miyake CY, Teele SA, Chen L et al. In-hospital arrhythmia development and outcomes in pediatric patients with acute myocarditis. *The American journal of cardiology* 2014; 113: 535–540
- [20] Schubert S, Opgen-Rhein B, Boehne M et al. Severe heart failure and the need for mechanical circulatory support and heart transplantation in pediatric patients with myocarditis: Results from the prospective multicenter registry “MYKKE”. *Pediatr Transplant* 2019; 23: e13548
- [21] Arola A, Pikkarainen E, Sipila JO et al. Occurrence and Features of Childhood Myocarditis: A Nationwide Study in Finland. *J Am Heart Assoc* 2017; 6: e005306
- [22] Klugman D, Berger JT, Sable CA et al. Pediatric patients hospitalized with myocarditis: a multi-institutional analysis. *Pediatr Cardiol* 2010; 31: 222–228
- [23] Kasner M, Aleksandrov A, Escher F et al. Multimodality imaging approach in the diagnosis of chronic myocarditis with preserved left ventricular ejection fraction (MCpEF): The role of 2D speckle-tracking echocardiography. *Int J Cardiol* 2017; 243: 374–378
- [24] Paulus WJ, Tschope C, Sanderson JE et al. How to diagnose diastolic heart failure: a consensus statement on the diagnosis of heart failure with normal left ventricular ejection fraction by the Heart Failure and Echocardiography Associations of the European Society of Cardiology. *Eur Heart J* 2007; 28: 2539–2550
- [25] Gursu HA, Cetin, II, Azak E et al. The assessment of treatment outcomes in patients with acute viral myocarditis by speckle tracking and tissue Doppler methods. *Echocardiography* 2019; 36: 1666–1674
- [26] Kasner M, Gaub R, Sinning D et al. Global strain rate imaging for the estimation of diastolic function in HFNEF compared with pressure-volume loop analysis. *Eur J Echocardiogr* 2010; 11: 743–751
- [27] Wisotzkey BL, Soriano BD, Albers EL et al. Diagnostic role of strain imaging in atypical myocarditis by echocardiography and cardiac MRI. *Pediatr Radiol* 2018; 48: 835–842
- [28] Jhamnani S, Fuisz A, Lindsay J. The spectrum of electrocardiographic manifestations of acute myocarditis: an expanded understanding. *J Electrocardiol* 2014; 47: 941–947
- [29] Ichikawa R, Sumitomo N, Komori A et al. The follow-up evaluation of electrocardiogram and arrhythmias in children with fulminant myocarditis. *Circ J* 2011; 75: 932–938
- [30] Cooper LT Jr. Myocarditis. *N Engl J Med* 2009; 360: 1526–1538
- [31] Durani Y, Egan M, Baffa J et al. Pediatric myocarditis: presenting clinical characteristics. *Am J Emerg Med* 2009; 27: 942–947
- [32] Messroghli DR, Moon JC, Ferreira VM et al. Clinical recommendations for cardiovascular magnetic resonance mapping of T1, T2, T2* and extracellular volume: A consensus statement by the Society for Cardiovascular Magnetic Resonance (SCMR) endorsed by the European Association for Cardiovascular Imaging (EACVI). *J Cardiovasc Magn Reson* 2017; 19: 75
- [33] Ferreira VM, Schulz-Menger J, Holmvang G et al. Cardiovascular Magnetic Resonance in Nonischemic Myocardial Inflammation: Expert Recommendations. *Journal of the American College of Cardiology* 2018; 72: 3158–3176
- [34] Pitak B, Opgen-Rhein B, Schubert S et al. Cardiovascular magnetic resonance in children with suspected myocarditis: current practice and applicability of adult protocols. *Cardiology in the young* 2022; 1–9
- [35] Caforio AL, Pankuweit S, Arbustini E et al. Current state of knowledge on aetiology, diagnosis, management, and therapy of myocarditis: a position statement of the European Society of Cardiology Working Group on Myocardial and Pericardial Diseases. *Eur Heart J* 2013; 34: 2636–2648. 2648a–2648d
- [36] Seferovic PM, Tsutsui H, McNamara DM et al. Heart Failure Association, Heart Failure Society of America, and Japanese Heart Failure Society Position Statement on Endomyocardial Biopsy. *J Card Fail* 2021; 27: 727–743
- [37] Pollack A, Kontorovich AR, Fuster V et al. Viral myocarditis – diagnosis, treatment options, and current controversies. *Nat Rev Cardiol* 2015; 12: 670–680
- [38] Mueller GC, Michel-Behnke I, Knirsch W et al. Feasibility, safety and diagnostic impact of endomyocardial biopsies for the diagnosis of myocardial disease in children and adolescents. *EuroIntervention* 2018; 14: 1089–1095
- [39] Pophal SG, Sigfusson G, Booth KL et al. Complications of endomyocardial biopsy in children. *Journal of the American College of Cardiology* 1999; 34: 2105–2110
- [40] Frey T, Arain N. Pediatric Viral Myocarditis – A Review. *S D Med* 2018; 71: 29–34
- [41] Pankuweit S, Klingel K. Viral myocarditis: from experimental models to molecular diagnosis in patients. *Heart Fail Rev* 2013; 18: 683–702
- [42] Degener F, Salameh A, Manuylova T et al. First paediatric cohort for the evaluation of inflammation in endomyocardial biopsies derived from congenital heart surgery. *Int J Cardiol* 2020; 303: 36–40
- [43] Bultmann BD, Sotlar K, Klingel K. Parvovirus B19. *N Engl J Med* 2004; 350: 2006–2007. author reply 2006-7
- [44] Bock CT, Klingel K, Kandolf R. Human parvovirus B19-associated myocarditis. *N Engl J Med* 2010; 362: 1248–1249
- [45] Elsanhoury A, Kühl U, Stautner B et al. The Spontaneous Course of Human Herpesvirus 6 DNA-Associated Myocarditis and the Effect of Immunosuppressive Intervention. *Viruses* 2022; 14: 299
- [46] Tschope C, Elsanhoury A, Schlieker S et al. Immunosuppression in inflammatory cardiomyopathy and parvovirus B19 persistence. *Eur J Heart Fail* 2019; 21: 1468–1469
- [47] Soler-Botija C, Galvez-Monton C, Bayes-Genis A. Epigenetic Biomarkers in Cardiovascular Diseases. *Front Genet* 2019; 10: 950
- [48] Halliday BP, Cleland JGF, Goldberger JJ et al. Personalizing Risk Stratification for Sudden Death in Dilated Cardiomyopathy: The Past, Present, and Future. *Circulation* 2017; 136: 215–231
- [49] Shah SJ, Katz DH, Selvaraj S et al. Phenomapping for novel classification of heart failure with preserved ejection fraction. *Circulation* 2015; 131: 269–279
- [50] Kannan S, Miyamoto M, Lin BL et al. Large Particle Fluorescence-Activated Cell Sorting Enables High-Quality Single-Cell RNA Sequencing and Functional Analysis of Adult Cardiomyocytes. *Circ Res* 2019; 125: 567–569
- [51] Mahfoud F, Gartner B, Kindermann M et al. Virus serology in patients with suspected myocarditis: utility or futility? *Eur Heart J* 2011; 32: 897–903
- [52] Pelliccia A, Sharma S, Gati S et al. 2020 ESC Guidelines on sports cardiology and exercise in patients with cardiovascular disease. *Eur Heart J* 2021; 42: 17–96
- [53] Michel-Behnke I, Thul J, Murin P et al. Leitlinie DGPK: Akute Herzinsuffizienz und mechanische Kreislaufunterstützung https://www.dgpk.org/fileadmin/user_upload/Leitlinien/LLAHI_2020-finalpdf 2020
- [54] Tschope C, Van Linthout S, Jager S et al. Modulation of the acute defence reaction by eplerenone prevents cardiac disease progression in viral myocarditis. *ESC Heart Fail* 2020; 7: 2838–2852
- [55] Solomon SD, McMurray JJV, Anand IS et al. Angiotensin-Nepriylsin Inhibition in Heart Failure with Preserved Ejection Fraction. *N Engl J Med* 2019; 381: 1609–1620
- [56] Rickers C, Läger S, Diller GP et al. Leitlinie DGPK: Chronische Herzinsuffizienz https://www.dgpk.org/fileadmin/user_upload/Leitlinien/LL_Chronische_Herzinsuffizienz_Nov_2015_Rickerspdf 2015
- [57] Paul T, Ruschewski W, Janousek J. Leitlinie DGPK: Bradykarde Herzrhythmusstörungen im Kindes- und Jugendalter sowie bei jungen Erwachsenen mit einem angeborenen Herzfehler (EMAH) https://www.dgpk.org/fileadmin/user_upload/Leitlinien/2019_09_04_LL-Bradykardie_finalpdf 2019

- [58] Paul T, Gebauer R, Kriebel T et al. Leitlinie DGKP: Tachykardie Herzrhythmusstörungen https://www.dgpk.org/fileadmin/user_upload/Leitlinien/Leitlinie_Tachykardien_DGPK_2018_11_28_final.pdf 2018
- [59] Janousek J, Ruschewski W, Paul T. Leitlinie DGPK: Leitlinie Pädiatrische Kardiologie: Ventrikuläre Tachykardien und Prävention des plötzlichen Herztodes – Indikationen zur ICD Therapie https://www.dgpk.org/fileadmin/user_upload/Leitlinien/2019_04_10_Beschluss_LL-ICD-04-04-2019__2_.pdf 2019
- [60] Maisch B, Pankuweit S. Inflammatory dilated cardiomyopathy: Etiology and clinical management. *Herz* 2020; 45: 221–229
- [61] Bhatt GC, Sankar J, Kushwaha KP. Use of intravenous immunoglobulin compared with standard therapy is associated with improved clinical outcomes in children with acute encephalitis syndrome complicated by myocarditis. *Pediatr Cardiol* 2012; 33: 1370–1376
- [62] Robinson JL, Hartling L, Crumley E et al. A systematic review of intravenous gamma globulin for therapy of acute myocarditis. *BMC Cardiovasc Disord* 2005; 5: 12
- [63] Drucker NA, Colan SD, Lewis AB et al. Gamma-globulin treatment of acute myocarditis in the pediatric population. *Circulation* 1994; 89: 252–257
- [64] Heidendael JF, Den Boer SL, Wildenbeest JG et al. Intravenous immunoglobulins in children with new onset dilated cardiomyopathy. *Cardiology in the young* 2018; 28: 46–54
- [65] Haque A, Bhatti S, Siddiqui FJ. Intravenous immune globulin for severe acute myocarditis in children. *Indian Pediatr* 2009; 46: 810–811
- [66] Robinson J, Hartling L, Vandermeer B et al. Intravenous immunoglobulin for presumed viral myocarditis in children and adults. *Cochrane Database Syst Rev* 2020; 8: CD004370
- [67] Hazebroek MR, Henkens M, Raafs AG et al. Intravenous immunoglobulin therapy in adult patients with idiopathic chronic cardiomyopathy and cardiac parvovirus B19 persistence: a prospective, double-blind, randomized, placebo-controlled clinical trial. *Eur J Heart Fail* 2021; 23: 302–309
- [68] Kandolf R. [Diagnosis of myocarditis]. *Dtsch Med Wochenschr* 2011; 136: 829–835
- [69] Tschöpe C, Müller I, Xia Y et al. NOD2 (Nucleotide-Binding Oligomerization Domain 2) Is a Major Pathogenic Mediator of Coxsackievirus B3-Induced Myocarditis. *Circ Heart Fail* 2017; 10:
- [70] De Luca G, Cavalli G, Campochiaro C et al. Myocarditis: An Interleukin-1-Mediated Disease? *Front Immunol* 2018; 9: 1335
- [71] Luconi N, Risse J, Busato T et al. Myocarditis in a young man with adult onset Still's disease successfully treated with IL-1 blocker. *Int J Cardiol* 2015; 189: 220–222
- [72] Henderson LA, Canna SW, Friedman KG et al. American College of Rheumatology Clinical Guidance for Multisystem Inflammatory Syndrome in Children Associated With SARS-CoV-2 and Hyperinflammation in Pediatric COVID-19: Version 2. *Arthritis Rheumatol* 2021; 73: e13–e29
- [73] Harwood R, Allin B, Jones CE et al. A national consensus management pathway for paediatric inflammatory multisystem syndrome temporally associated with COVID-19 (PIMS-TS): results of a national Delphi process. *Lancet Child Adolesc Health* 2021; 5: 133–141
- [74] Müller J, Wallukat G, Dandel M et al. Immunoglobulin adsorption in patients with idiopathic dilated cardiomyopathy. *Circulation* 2000; 101: 385–391
- [75] Wallukat G, Müller J, Hetzer R. Specific removal of beta1-adrenergic autoantibodies from patients with idiopathic dilated cardiomyopathy. *N Engl J Med* 2002; 347: 1806
- [76] Ameling S, Bhardwaj G, Hammer E et al. Changes of myocardial gene expression and protein composition in patients with dilated cardiomyopathy after immunoadsorption with subsequent immunoglobulin substitution. *Basic Res Cardiol* 2016; 111: 53
- [77] Costanzo-Nordin MR, Reap EA, O'Connell JB et al. A nonsteroid anti-inflammatory drug exacerbates Coxsackie B3 murine myocarditis. *Journal of the American College of Cardiology* 1985; 6: 1078–1082
- [78] Adler Y, Charron P, Imazio M et al. 2015 ESC Guidelines for the diagnosis and management of pericardial diseases: The Task Force for the Diagnosis and Management of Pericardial Diseases of the European Society of Cardiology (ESC) Endorsed by: The European Association for Cardio-Thoracic Surgery (EACTS). *Eur Heart J* 2015; 36: 2921–2964
- [79] Schultheiss HP, Piper C, Sowade O et al. Betaferon in chronic viral cardiomyopathy (BICC) trial: Effects of interferon-beta treatment in patients with chronic viral cardiomyopathy. *Clin Res Cardiol* 2016; 105: 763–773
- [80] Escher F, Kuhl U, Lassner D et al. Long-term outcome of patients with virus-negative chronic myocarditis or inflammatory cardiomyopathy after immunosuppressive therapy. *Clin Res Cardiol* 2016; 105: 1011–1020
- [81] Merken J, Hazebroek M, Van Paassen P et al. Immunosuppressive Therapy Improves Both Short- and Long-Term Prognosis in Patients With Virus-Negative Nonfulminant Inflammatory Cardiomyopathy. *Circ Heart Fail* 2018; 11: e004228
- [82] Frustaci A, Russo MA, Chimenti C. Randomized study on the efficacy of immunosuppressive therapy in patients with virus-negative inflammatory cardiomyopathy: the TIMIC study. *Eur Heart J* 2009; 30: 1995–2002
- [83] Gagliardi MG, Bevilacqua M, Bassano C et al. Long term follow up of children with myocarditis treated by immunosuppression and of children with dilated cardiomyopathy. *Heart* 2004; 90: 1167–1171
- [84] Aziz KU, Patel N, Sadullah T et al. Acute viral myocarditis: role of immunosuppression: a prospective randomised study. *Cardiology in the young* 2010; 20: 509–515
- [85] Camargo PR, Okay TS, Yamamoto L et al. Myocarditis in children and detection of viruses in myocardial tissue: implications for immunosuppressive therapy. *Int J Cardiol* 2011; 148: 204–208
- [86] He B, Li X, Li D. Immunosuppressive Treatment for Myocarditis in the Pediatric Population: A Meta-Analysis. *Front Pediatr* 2019; 7: 430
- [87] Hetzer R, Stiller B. Technology insight: Use of ventricular assist devices in children. *Nat Clin Pract Cardiovasc Med* 2006; 3: 377–386
- [88] Spillmann F, Van Linthout S, Schmidt G et al. Mode-of-action of the PROPELLA concept in fulminant myocarditis. *Eur Heart J* 2019; 40: 2164–2169
- [89] Schmaltz AA, Demel KP, Kallenberg R et al. Immunosuppressive therapy of chronic myocarditis in children: three cases and the design of a randomized prospective trial of therapy. *Pediatr Cardiol* 1998; 19: 235–239
- [90] Pelliccia A, Solberg EE, Papadakis M et al. Recommendations for participation in competitive and leisure time sport in athletes with cardiomyopathies, myocarditis, and pericarditis: position statement of the Sport Cardiology Section of the European Association of Preventive Cardiology (EAPC). *Eur Heart J* 2019; 40: 19–33
- [91] Maron BJ, Udelson JE, Bonow RO et al. Eligibility and Disqualification Recommendations for Competitive Athletes With Cardiovascular Abnormalities: Task Force 3: Hypertrophic Cardiomyopathy, Arrhythmogenic Right Ventricular Cardiomyopathy and Other Cardiomyopathies, and Myocarditis: A Scientific Statement From the American Heart Association and American College of Cardiology. *Circulation* 2015; 132: e273–e280
- [92] Gati S, Sharma S, Pennell D. The Role of Cardiovascular Magnetic Resonance Imaging in the Assessment of Highly Trained Athletes. *JACC Cardiovasc Imaging* 2018; 11: 247–259