

# Umgang mit erhöhten Ferkelverlusten nach Auftreten von exsudativer Epidermitis – ein Fallbericht

## Increased piglet losses upon exudative epidermitis – a case report



Autorinnen/Autoren

Lutz Brimmers<sup>1\*</sup>, Juhle Buch<sup>2\*</sup>, Jürgen Harlizius<sup>3</sup>, Annette Kuczka<sup>4</sup>, Michael Kleinmans<sup>1</sup>, Andrea Ladinig<sup>5</sup>, Heinrich Kreutzmann<sup>5</sup>

### Institute

- 1 Tierarztpraxis Am Kapellhof, Geldern
- 2 AniCon Labor GmbH, Höltinghausen
- 3 Schweinegesundheitsdienst der Landwirtschaftskammer Nordrhein-Westfalen, Haus Düsse, Bad Sassendorf
- 4 Chemisches und Veterinäruntersuchungsamt Rhein-Ruhr-Wupper (CVUA-RRW), Krefeld
- 5 Universitätsklinik für Schweine, Department für Nutztiere und öffentliches Gesundheitswesen in der Veterinärmedizin, Veterinärmedizinische Universität Wien, Österreich

### Korrespondenzadresse

Dr. Heinrich Kreutzmann, Dipl. ECPHM  
Universitätsklinik für Schweine  
Department für Nutztiere und öffentliches  
Gesundheitswesen in der Veterinärmedizin  
Veterinärmedizinische Universität Wien  
1210 Wien  
Österreich  
heinrich.kreutzmann@vetmeduni.ac.at

### Schlüsselwörter

*Staphylococcus hyicus*, exsudative Epidermitis, exfoliative Toxine, Ferkelverluste, Antibiotikareduzierung, bestandsspezifische Impfung

### Key words

*Staphylococcus hyicus*, exudative epidermitis, exfoliative toxins, piglet losses, antibiotic reduction, autogenous vaccination

eingereicht 06.10.2022

akzeptiert 22.02.2023

online publiziert 08.08.2023

### Bibliografie

Tierarztl Prax Ausg G Grosstiere Nutztiere 2023; 51: 248–256

DOI 10.1055/a-2088-6163

ISSN 1434-1220

© 2023. The Author(s).

This is an open access article published by Thieme under the terms of the Creative Commons Attribution-NonDerivative-NonCommercial-License, permitting copying and reproduction so long as the original work is given appropriate credit. Contents may not be used for commercial purposes, or adapted, remixed, transformed or built upon. (<https://creativecommons.org/licenses/by-nc-nd/4.0/>)

Georg Thieme Verlag, Rüdigerstraße 14,  
70469 Stuttgart, Germany

### ZUSAMMENFASSUNG

Exsudative Epidermitis (EE) – meist, aber nicht ausschließlich ausgelöst durch *Staphylococcus (St.) hyicus* – ist ein verbreitetes Problem auf Ferkelerzeugerbetrieben. So auch in einem westdeutschen eigenremontierenden Betrieb mit 350 produktiven Sauen. Beginnend mit schwärzlich-schuppigen Hautläsionen bei einzelnen Saug- und Aufzuchtferkeln sowie Jung- und Altsauen, bestand bereits in der nächsten Absatzgruppe bei etwa 50% der Ferkel die klinische Verdachtsdiagnose der EE. Die Mortalitätsrate im Aufzuchtstall stieg bei betroffenen Ferkelgruppen auf 10%. Sowohl die (histo)pathologische Untersuchung als auch der wiederholte Nachweis von *St. hyicus* aus Hauttupfern sowie Tupfern aus anderen Organen bestätigten die klinische Verdachtsdiagnose. Neben *St. hyicus* konnte aus einzelnen Hauttupfern zudem *St. chromogenes* isoliert werden. In der weiterführenden Charakterisierung der *St. hyicus*-Stämme wurden ExhA und SHETA als beteiligte Toxine identifiziert, und die Isolate zeigten unter anderem Resistenzen gegen Penicilline und Aminopenicilline. Kurzfristig verbesserte eine bestandsweise antibiotische Therapie mit einem Trimethoprim-Sulfadiazin-haltigen Präparat in Kombination mit der individuellen Behandlung einzelner Tiere und dem Waschen mit einer jodhaltigen Lösung die klinische Symptomatik. Zur dauerhaften Reduktion des Einsatzes antibiotischer Mittel wurde sich für die Herstellung eines bestandsspezifischen Impfstoffs mit den isolierten *St. hyicus*- und *St. chromogenes*-Stämmen entschieden, welcher als Mutterschutzvakzine an die Sauen appliziert wurde. Zusätzlich wurde die externe und interne Bi-

\* Diese Autoren haben gleichermaßen zur vorliegenden Arbeit beigetragen.

osicherheit anhand eines objektiven Fragebogens (Bio-check. UGent™) evaluiert und angepasst. Die Kombination der Maßnahmen führte zu einer langfristigen Besserung des klinischen Geschehens. Das erneute Auftreten leichter Hautläsionen bei einzelnen Ferkeln konnte mit der Anpassung des bestandsspezifischen Impfstoffes durch neu gewonnene *St. hyicus*-Isolate zielführend in den Griff bekommen werden. Der Fallbericht verdeutlicht, wie mit der Kombination aus kontinuierlichem Monitoring, Einzeltier- und Gruppentherapie, Evaluierung der Biosicherheit und dem Einsatz einer angemessenen Immunprophylaxe selbst hartnäckige Fälle der EE auf ein Minimum reduziert werden können.

## ABSTRACT

A massive outbreak of exudative epidermitis (EE) occurred on a Western German piglet producing farm with 350 productive sows. Gilts are produced on site. In one group of piglets, more than 50% of suckling and nursery piglets were clinically affected; furthermore, gilts as well as sows showed localized blackish-squamous skin lesions in the neck area. Generalized infection in suckling and nursery piglets resulted in mortality rates of up to 10% per weaning group. Swabs of moist, affected areas of skin taken on the farm in addition to swab and organ samples collected during necropsy were examined via bacte-

rial cultivation. Both *Staphylococcus (St.) hyicus* and *St. chromogenes* strains were detected in affected skin lesions, with *St. hyicus* also present in systemic localizations. Further characterization of the *St. hyicus* strains identified ExhA and SHETA as toxins involved, and isolates showed resistance to penicillin and aminopenicillin. In the short term, antibiotic treatment with trimethoprim-sulfadiazine of the whole age group combined with individual treatment of severely affected animals as well as washing with an iodine-containing solution improved the clinical signs. In order to reduce the antibiotic use, an autogenous vaccine against the isolated *St. hyicus* and *St. chromogenes* strains for gilts and sows was produced and applied as a basic immunization twice before farrowing. In addition, external and internal biosecurity was evaluated and adjusted using an objective questionnaire (Bio-check.UGent™). The combination of taken measures resulted in a long-term improvement of the overall health status. Several months after the severe EE outbreak, the sporadic occurrence of new EE cases in individual piglets could be controlled by the adjustment of the autogenous vaccine with an additional *St. hyicus* isolate. The case report illustrates how the combination of continuous monitoring, individual and group antibiotic treatment, biosecurity evaluation, and the use of appropriate immune prophylaxis can improve the clinical picture of EE.

## Einleitung

Exsudative Epidermitis (EE), auch bekannt als Ferkelruß, Pechräude, nässendes Ekzem oder seborrhoisches Ekzem [1, 2], stellt eine häufige Erkrankung bei jungen Ferkeln dar. *Staphylococcus (St.) hyicus* aus der Familie der grampositiven *Staphylococcaceae* gilt dabei als wesentlicher Verursacher, wobei auch weitere für das Schwein relevante Staphylokokken-Arten (u. a. *St. aureus*, *St. chromogenes*, *St. epidermidis* und *St. sciuri*) als Mono- oder Mischinfektion ein ähnliches klinisches Bild verursachen können [3–5]. Staphylokokken zählen einerseits als apathogene Kolonialisten zu der kommensalen Keimflora von Schweinen und sind insbesondere auf der Haut und der Vaginalschleimhaut von Sauen zu finden [1, 6, 7]. Andererseits können pathogene Stämme für eine Vielzahl an Krankheitsbildern verantwortlich sein [8].

Für *St. hyicus*-Stämme erfolgt die Charakterisierung virulenter Stämme insbesondere aber nicht ausschließlich über den Nachweis exfoliativer Toxine, welche die Fähigkeit besitzen, zelluläre Adhäsionsmoleküle im Stratum spinosum spalten und zu einer Separation von Stratum granulosum und Stratum spinosum führen zu können [6, 9]. Bereits 1979 gelang Amtsberg [10] der Nachweis Exfoliation-auslösender Substanzen aus *St. hyicus* Kulturen, die nachfolgend mit dem Überbegriff „exfoliative toxin produced by *St. hyicus*“ (SHET) gekennzeichnet wurden [10, 11]. Die Beschreibung und Differenzierung der exfoliativen Toxine ExhA, B, C und D folgte einige Jahre später durch Andresen und Kollegen [12, 13]. Bei Untersuchungen in Dänemark gelang keine Differenzierung virulenter und nicht-virulenter Stämme basierend auf ihrer genomischen und phylogenetischen Analyse, dafür konnte jedoch ein Zusammenhang von clusternden Stämmen entsprechend ihrer geo-

graphischen Lokalisation postuliert werden [8]. Darüber hinaus wurden 2 weitere Regionen im Genom entdeckt, die hauptsächlich mit virulenten Stämmen in Verbindung gebracht werden und möglicherweise zusätzlich der Identifizierung virulenter Stämme dienen könnten [8].

Das klinische Bild der EE ist charakterisiert durch unterschiedlich stark ausgeprägte Hautveränderungen, die sich in Talgabsonderungen und Hautablösungen unter Bildung von Krusten äußern. Während zu Beginn nur der Kopf und die nicht-behaarten Körperstellen betroffen sind, kann sich die Erkrankung innerhalb von 24–48 h über den gesamten Körper der Ferkel ausbreiten [7]. Die mit der Infektion einhergehende Allgemeinerkrankung betrifft in der Regel Saugferkel ab dem 3. Lebensstag, wobei neben Hautveränderungen auch Nieren, Leber, Gelenke und das Zentralnervensystem am Entzündungsprozess beteiligt sein können [2, 7]. Exfoliative Toxine können zu Schäden an Epithelzellen der Nierentubuli führen; das Absterben dieser Zellen kann mit einer Obstruktion des Tubulussystems einhergehen [7]. Infolge einer Bakteriämie können Erreger außerdem in die Gefäße der Niere gelangen, wo sie eine embolisch-eitrige Nephritis verursachen können [14]. Die generalisierte Form der Erkrankung führt, bedingt durch Flüssigkeitsverlust und Sekundärerkrankungen, zu kümmernden Saug- und Absetzferkeln sowie erhöhter Mortalität [7]. Schwerwiegende EE-Ausbrüche werden in der Literatur mit prädisponierenden Faktoren wie unzureichendes Hygienemanagement, immunologisch naive Herden oder Koinfektionen in Verbindung gebracht [3, 15–17]. Neben der Pathogenität bei Saug- und Absetzferkeln besitzt *St. hyicus* unter gewissen Umständen auch zoonotisches Potenzial, vor allem bei immunsupprimierten Menschen, und bedarf daher besonderer Aufmerksamkeit [18].

Beta-Laktamase-bildende Staphylokokken-Stämme sind weit verbreitet und führen zu Resistenzen gegen Penicilline und Aminopenicilline [19], aber auch Resistenzen gegen Ceftiofur sind hinlänglich beschrieben [20]. Zugelassene Impfstoffe gegen *St. hyicus* stehen nicht zur Verfügung. Der Einsatz von autogenen (bestandsspezifischen) Vakzinen bei Sauen gegen Ende der Trächtigkeit verspricht laut Literatur eine Verbesserung der klinischen Symptomatik und eine Reduktion des Antibiotikaeinsatzes [21], sofern ein passender Stamm für die Herstellung identifiziert und ausgewählt werden kann.

Der vorliegende Fallbericht beschreibt den Umgang mit einem unverhältnismäßig massiven Ausbruch der EE in einem Ferkelerzeugerbetrieb sowie die diagnostische Aufarbeitung und darauf folgende therapeutische und prophylaktische Maßnahmen.

## Fallbeschreibung

### Anamnese

Der vorgestellte Fallbericht handelt von einem westdeutschen Ferkelerzeugerbetrieb mit 350 produktiven Sauen dänischer Genetik. Der Betrieb arbeitet in einem zweiwöchigen Rhythmus, Jungsauen werden ausschließlich über Eigenremontierung generiert und in einem separaten Gebäude, getrennt von der Sauenherde, aufgezogen. Bei 5 % der Sauen treten in der Abferkelung Symptome des postpartalen Dysgalaktie-Syndroms (PDS) auf. Nach dreiwöchiger Säugezeit werden die Ferkel abgesetzt und ins betriebseigene Flatdeck umgestellt. Dort haben die Ferkel pro Tier ein Platzangebot von 0,35 m<sup>2</sup> bei 24–40 Tieren pro Bucht und werden ad libitum über Breifutterautomaten gefüttert. Das Wasser wird in Schalen- sowie Nippeltränken angeboten, zudem dienen Holzklötze und Baumwollseile als Beschäftigungsmaterial. Etwa die Hälfte der Ferkel wird nach der Ferkelaufzucht an umliegende Mäster verkauft und der Rest im betriebseigenen Maststall gemästet. Der Betrieb liegt in einer schweinedichten Region und ist PRRS-positiv (letzte Untersuchung vier Monate vor dem klinischen Geschehen; Feldvirusnach-

weise in der Aufzucht mittels RT-PCR; 94,0 % Nukleotididentität im ORF7- Genabschnitt zu AUT15-33 [22] als beste Übereinstimmung im BLAST [23]). Das Impfschema des Betriebs ist ► **Tab. 1** zu entnehmen.

Zu Beginn des Jahres 2021 waren sowohl im Abferkel- als auch im Aufzuchtbereich einzelne Ferkel mit schwärzlich-schuppigen Hautläsionen auffällig. Auch mehrere Sauen wiesen entsprechend veränderte Hautareale im Nackenbereich auf, wobei Jungsauen und Altsauen gleichermaßen betroffen waren. Basierend auf dem klinischen Erscheinungsbild wurde zu diesem Zeitpunkt die Verdachtsdiagnose der EE gestellt. In der darauffolgenden Absetzgruppe erkrankten bereits mehr als 50 % der Tiere, trotz frühzeitig eingeleiteter Diagnostik und entsprechender oraler antibiotischer Therapie. Eine Erhöhung des Anteils der an PDS erkrankten Sauen konnte nicht festgestellt werden.

### Diagnostische Untersuchungen

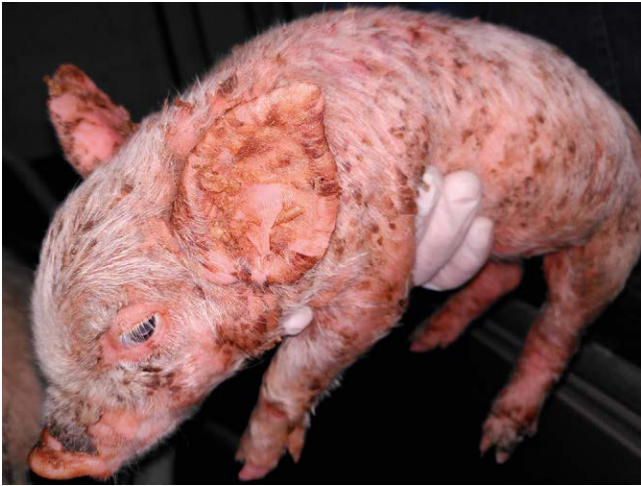Bei einer Stichprobe von fünf Saug- und Aufzuchtferkeln, die einer klinischen Allgemeinuntersuchung nach Baumgartner und Wittek [24] unterzogen wurden, waren ein schmierig bräunliches Exsudat im Kopfbereich sowie charakteristisch graubraune bis schwarze squamös-krustöse Veränderungen an der gesamten Hautoberfläche auffällig ► **Abb. 1**). Zur Absicherung der klinischen Verdachtsdiagnose wurden vom bestandsbetreuenden Tierarzt fünf Tupferproben (UNI-TER sterile swab in polypropylene test tube with modified Amies medium; Meus s.r.l., Piove di Sacco, Italien) von typisch veränderten Hautbereichen für weiterführende bakteriologische und molekularbiologische Untersuchungen gewonnen. Die Proben für die bakteriologische Untersuchung wurden sowohl im praxis-eigenen Labor bearbeitet als auch an akkreditierte Fachlabore (IVD GmbH, Seelze; AniCon Labor GmbH, Höltinghausen) weitergeleitet. Die Tupferproben wurden auf verschiedenen Agarplatten (u. a. Schafblutagar mit und ohne antibiotische Zusätze und Chocolate-Agar) ausgestrichen, bei 37 °C inkubiert und nach 24, 48 und 72 Stunden abgelesen. Eine Differenzierung gewonnener Bakterien-

► **Tab. 1** Übersicht über die durchgeführten Impfungen.

► **Table 1** Summary of vaccination protocols.

Tiere	Zeitpunkt	Impfantigen	Präparat
Altsauen	6. Tag nach Geburt und 60. TT <sup>a</sup>	PRRSV-1 <sup>b</sup>	Suvaxyn® PRRS MLV, Zoetis Belgium SA, Ottignies-Louvain-la-Neuve, Belgien
	60. TT	PPV1 <sup>c</sup> und <i>Erysipelothrix rhusiopathiae</i>	Parvoruvac®, Ceva Santé Animale, Libourne, Frankreich
	Alle 4 Monate	Influenza A	Respiporc FLU3®, Ceva Santé Animale
	Halbjährlich	PCV2 <sup>d</sup>	Ingelvac CircoFLEX®, Boehringer Ingelheim Vetmedica GmbH, Ingelheim am Rhein, Deutschland
Jungsauen	Grundimmunisierung vor der ersten Belegung	PRRSV-1; PPV1 und <i>Erysipelothrix rhusiopathiae</i> ; Influenza A; PCV2	Suvaxyn® PRRS MLV; Parvoruvac®; Respiporc FLU3®; Ingelvac CircoFLEX®
Ferkel	1. LW <sup>e</sup>	PRRSV-1	Suvaxyn® PRRS MLV
	3. LW	PCV2	Porcilis® PCV, Intervet International BV, Boxmeer, Niederlande
	3. LW	<i>Mycoplasma hyopneumoniae</i>	Hyogen®, Ceva Santé Animale

<sup>a</sup>Trächtigkeitstag; <sup>b</sup>Porzines Reproduktives und Respiratorisches Syndrom Virus 1; <sup>c</sup>Porzines Parvovirus 1; <sup>d</sup>Porzines Circovirus Typ 2; <sup>e</sup>Lebenswoche.



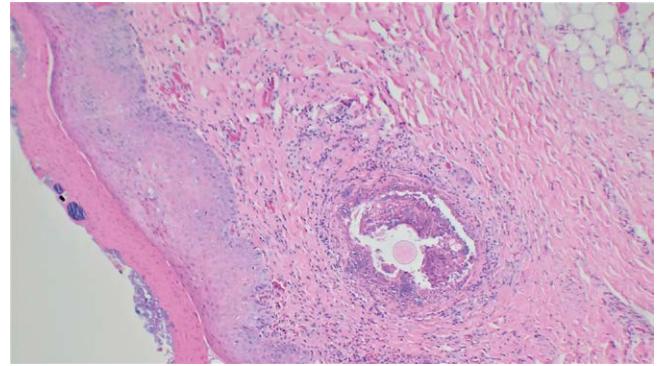
► **Abb. 1** Saugferkel mit charakteristischen Läsionen. Quelle: J. Harlizius.

► **Fig. 1** Sucking piglet with characteristic skin lesions. Source: J. Harlizius.

Kolonien erfolgte mittels MALDI-TOF MS und 16S rRNA-Typisierung. Isolierte *St. hyicus*-Isolate wurden mittels PCR auf die chromosomale DNA der Toxingene für ExhA, ExhB, ExhC, ExhD und SHETA untersucht. Weiterhin wurden Proben mittels real-time PCR auf potenziell zusätzlich beteiligte Erreger ausgewertet. Dies umfasste die RT-qPCR Untersuchung von Hodensaftsammlerflüssigkeit (processing fluids) der letzten Abferkelgruppe und Speichelsammelproben (oral fluids) 4 Wochen alter Ferkel auf das Porzine Reproductive und Respiratorische Syndrom Virus (PRRSV) und die Untersuchung von oral fluids auf das Influenza A Virus (IAV).

Unter Hinzuziehung des Schweinegesundheitsdienstes der Landwirtschaftskammer Nordrhein-Westfalen wurden zu diesem Zeitpunkt außerdem 3 Ferkel an das Chemische und Veterinäruntersuchungsamt Rhein-Ruhr-Wupper (CVUA-RRW) in Krefeld weitergeleitet. Dort erfolgten eine pathologische Untersuchung der Ferkel, histologische Übersichtsuntersuchungen verschiedener Organe sowie bakteriologisch-kulturelle, virologische und parasitologisch-koprolologische Untersuchungen. So wurden im Rahmen der breit angelegten Diagnostik Proben von Haut, Lunge, Lymphknoten, Leber, Milz und Nierenbecken in einem vergleichbaren Verfahren bakteriologisch-kulturell untersucht und die Inguinallymphknoten sezierter Ferkel mittels real-time PCR auf das Vorliegen von Porzinem Circovirus Typ 2 (PCV2)-Genmaterial getestet. Von den seziierten Tieren wurden darüber hinaus Organpools entnommen, um molekularbiologisch eine Beteiligung des klassischen und afrikanischen Schweinepestvirus (KSP/ASP) und des Suiden Herpesvirus 1 (Aujeszky'sche Krankheit) sowie kulturell eine Infektion mit *Salmonella* spp. auszuschließen.

Begleitend zu eingeleiteten Diagnostik- und Therapiemaßnahmen wurde ein objektivierbares, risikobasiertes, gewichtetes Scoring-System (Bio-check.UGent™; [www.biocheck.ugent.be/en](http://www.biocheck.ugent.be/en)) angewendet, um die externe und interne Biosicherheit zu evaluieren [25, 26]. Dort werden Ergebnisse des eigenen Betriebes im Verhältnis sowohl zum Landesdurchschnitt als auch zum globalen Durchschnitt dargestellt. Global stehen laut des Internetauftrittes bereits Daten von 11607



► **Abb. 2** Histologisches Schnittbild mit einer 10-fachen Objektivergrößerung, Hämatoxylin-Eosin-Färbung. Von links nach rechts ist eine oberflächlich nekrotische Keratinschicht mit massenhaft auf- und eingelagertem Bakterienrasen (Kokkenbakterien) zu sehen. Darunter befindet sich eine hochgradige hyperplastische Epidermis. In der Tiefe ist ein Haarfollikel mit ausgeprägter chronischer nekrotisierender Follikulitis und eine hochgradige Ansammlung von intraläsionalen Kokkenbakterien sichtbar. Quelle: A. Kuczka.

► **Fig. 2** Representative histologic sectional image with 10 × objective magnification and hematoxylin-eosin staining. From left to right, a keratin layer with necrotic cells and a high number of bacteria (cocci) are visible. A highly hyperplastic epidermis can be seen underneath. In the depth a hair follicle with chronic necrotizing folliculitis and high-grade accumulation of cocci bacteria within the lesion are apparent. Image source: A. Kuczka.

schweinehaltenden Betrieben mit komplett ausgefülltem Fragebogen zum Vergleich bereit (Stand: 26.09.2022) [26].

## Ergebnisse

Die Sektion im CVUA-RRW ergab das übereinstimmende makroskopische Bild einer nahezu den gesamten Tierkörper betreffenden, generalisierten exsudativen Dermatitis mit hochgradigen schwarzen, teils hochgradig verkrusteten und trockenen oberflächlichen Hautveränderungen und abschnittsweise deutlichen Verdickungen der Haut (► **Abb. 1**). Bei der histologischen Untersuchung fanden sich in zahlreichen Lokalisationen eine subakute, teils deutlich chronische, überwiegend mononukleäre nicht-eitrige Dermatitis und Epidermitis, welche abschnittsweise deutlich ulzerative Merkmale aufwies. Auch konnte eine multifokale hochgradige Follikulitis mit intraläsionalen Bakterienrasen (Kokkenbakterien) nachgewiesen werden. Vereinzelt fanden sich chronische abgegrenzte, tief in der Unterhaut liegende Mikroabszesse. Oberflächlich waren unterschiedlich ausgeprägte, eingetrocknete Exsudatmassen auf der teils deutlich nekrotischen oberflächlichen Keratinschicht aufgelaagert. Auch hier konnten zahlreiche Kokkenbakterien identifiziert werden (► **Abb. 2**).

Die bakteriologischen Untersuchungen verschiedener Hauttupfer sowie von Proben aus systemischen Lokalisationen erbrachte den wiederholten Nachweis von *St. hyicus* sowie in 2 Fällen den Nachweis von *St. chromogenes* (Hauttupfer). Die *St. hyicus*-Isolate wiesen im Mikrodilutionsverfahren unter anderem Resistenzen gegenüber den Wirkstoffen Ampicillin, Enrofloxacin, Gentamicin und Tetracyclin auf; Amoxicillin in Kombination mit Clavulansäure, Cef-

tiofur, Trimethoprim-Sulfadiazin und Tiamulin konnten *in vitro* als wirksam eingestuft werden. Mittels molekularbiologischer Virulenztypisierung konnten 3 untersuchte *St. hyicus*-Isolate den Toxingenen *exhA* sowie *shetA* zugordnet werden (Isolat Nr. 1–3;

► **Tab. 2).**

Die Untersuchungen von Organproben sezierter Ferkel erwiesen sich als negativ für PCV2, ASP, KSP, Suides Herpesvirus 1, und *Salmonella* spp., während die untersuchten Speichelsammelproben ein PRRSV-1-positives (CT 29) und IAV-positives (CT 35) Ergebnis lieferten. Eine Typisierung der IAV-positiven Probe war aufgrund des hohen CT-Wertes nicht möglich; der detektierte PRRSV-Stamm hingegen konnte in der Sequenzierung des ORF5- Genabschnittes mit einer 99%igen Übereinstimmung der Nukleotidsequenz des verabreichten Lebendimpfstammes (Stamm 96V198; Suvaxyn® PRRS MLV) zugeordnet werden. Die histologische Untersuchung von Lungenproben sezierter Ferkel ergab keinen eindeutigen Hinweis auf eine zugrundeliegende virale Infektion. Zudem konnten bei keinem der untersuchten Tiere parasitäre Gebilde im Kot nachgewiesen werden.

Überdurchschnittlich gut waren in der Bio-check.UGent™ Bewertung der äußeren Biosicherheit die Kategorien „Kauf von Zuchtieren, Ferkeln und Sperma“, „Versorgung mit Futter, Wasser und Ausrüstung“ und „Umgang mit Besuchern“. Positiv hervorzuheben in der Kategorie „innere Biosicherheit“ waren die Unterpunkte „Krankheitsmanagement“ und „Management im Flatdeck“. Überdurchschnittlich waren in der Bewertung der äußeren Biosicherheit die Kategorien „Schadnager- und Vogelbekämpfung“ und „Wirtschaftsstandort“, bezüglich der inneren Biosicherheit gab es Differenzen in den Kategorien „Abferkel- und Säugeperiode“ sowie „Maßnahmen zwischen den Abteilungen, den Arbeitsabläufen und der Geräteverwendung“.

## Therapie und Verlauf

Nach dem Auftreten der ersten Symptome bei einzelnen Saug- sowie Aufzuchtferkeln erfolgte die Therapie der Einzeltiere nach durchgeführtem Resistenztest mit einem Cefquinom-haltigen Präparat (Cobactan® 2,5%, Intervet Deutschland GmbH, Unterschleißheim, Deutschland), wobei die Behandlung nur einen mäßigen Therapieerfolg brachte. Aufgrund der wiederkehrenden Symptome bei

den Saugferkeln der nächsten Abferkelgruppe wurde entschieden, die komplette Altersgruppe zum Absetzzeitpunkt mit einem Trimethoprim-Sulfadiazin-haltigen Präparat (Antastmon®, bela-pharm GmbH & Co. KG, Vechta, Deutschland) zu behandeln. Zudem wurden Ferkel mit starker Symptomatik in Einzeltierbehandlung mit Glukokortikoiden und einem Penicillin- und Neomycin-haltigen Präparat (Neopen® 200/150 mg/ml, Intervet Deutschland GmbH) per Injektion behandelt. Trotz der eingeleiteten Maßnahmen kam es in dieser Absetzgruppe zu deutlich ausgeprägter Klinik mit Mortalitätsraten bis zu 10%.

Als Begleitmaßnahmen zur antibiotischen Therapie und der natürlichen Immunitätsausbildung innerhalb der Sauenherde wurden die Ferkel mit einer jodhaltigen Pflegeemulsion (Vet-Sept Lösung 10%, aniMedica GmbH, Senden-Börsensell, Deutschland) gewaschen, was als Unterstützung der natürlichen Hautflora dienen sollte. Aufgrund der ausgeprägten Klinik und zur Reduktion des Antibiotikaeinsatzes wurde nach dem massiven Einbruch der EE bei 50% der Ferkel die zielgerichtete Immunprophylaxe mittels Mutterschutzvaccine implementiert. Da auf dem deutschen Markt kein kommerzieller Impfstoff gegen *St. hyicus* erhältlich ist, wurde sich für die Herstellung eines bestandsspezifischen Impfstoffes (BSI) entschieden. Generell ist die Verwendung eines BSI für alle betroffenen Erreger und Indikationen möglich, die nicht durch zugelassene, verschreibungspflichtige Impfstoffe abgedeckt sind (Verordnung (EU) 2019/6, Art. 106 (5)). Es können mehrere Untersuchungen notwendig sein, da die verantwortlichen Erreger nur durch Reproduktion der Ergebnisse zuverlässig identifiziert werden können. Die Selektion geeigneter Isolate aus dem betroffenen Betrieb ist dabei von höchster Priorität. In diesem Fall wurden die frisch gewonnenen Staphylokokken-Isolate für die Herstellung an die AniCon Labor GmbH weitergeleitet. Um eine vollständige Abdeckung aller beteiligten Staphylokokken-Isolate zu gewährleisten, wurden sowohl 2 *St. hyicus*-Isolate mit *exhA* und *shetA* Toxingenen als auch eines der *St. chromogenes*-Isolate integriert. Alle Sauen des Betriebes wurden mit einer zweimaligen Impfung im Abstand von 3 Wochen grundimmunisiert und anschließend jeweils 3 Wochen vor der Abferkelung erneut geboostert. Als zusätzliche Maßnahme wurden Managementfaktoren wie Nadel- und Skalpellwechsel zwischen den Würfen konsequenter umgesetzt. Die Prävalenz der Erkrankung sowie die EE-bedingten Ferkelverluste sanken in den folgenden Wo-

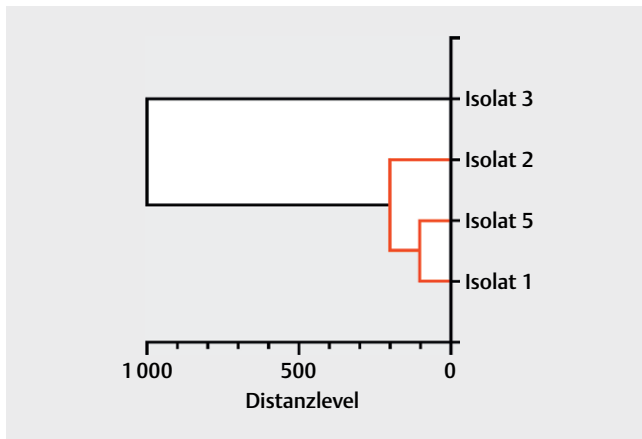
► **Tab. 2** Übersicht der nachgewiesenen *Staphylococcus hyicus*-Isolate und dessen Toxingene.

► **Table 2** Overview of the detected *Staphylococcus hyicus* isolates and its toxin genes.

Isolat-Nr.	Zeitpunkt der Isolierung	Erreger	Altersgruppe	Toxingene
1	Initiale Diagnostik	<i>Staphylococcus hyicus</i>	Saugferkel	<i>exhA</i> und <i>shetA</i>
2	Initiale Diagnostik	<i>Staphylococcus hyicus</i>	Aufzuchtferkel, 4. LW <sup>a</sup>	<i>exhA</i> und <i>shetA</i>
3	Initiale Diagnostik	<i>Staphylococcus hyicus</i>	Aufzuchtferkel, 4. LW	<i>exhA</i> und <i>shetA</i>
4	4 Monate nach BSI <sup>b</sup>	<i>Staphylococcus hyicus</i>	Jungsau	keine nachweisbar
5	4 Monate nach BSI	<i>Staphylococcus hyicus</i>	Aufzuchtferkel, 4. LW	<i>exhA</i> und <i>shetA</i>
6	4 Monate nach BSI	<i>Staphylococcus hyicus</i>	Aufzuchtferkel, 6. LW	<i>shetA</i>

<sup>a</sup> LW: Lebenswoche; <sup>b</sup> Einsatz des bestandsspezifischen Impfstoffes





► **Abb. 3** Dendrogramm der gewonnenen *Staphylococcus hyicus* Isolate. Entstanden durch Clusteranalyse mittels MALDI TOF MS und anschließender Visualisierung mittels GraphPad Prism 9.0.0 (GraphPad Software, San Diego, CA, USA). Die Distanzwerte (x-Achse) wurden anhand der Unterschiede in den Proteinmassen und der Intensität der Proteinpeaks untersuchter Proteinreferenzspektren (MSP, Main Spectral Projection) errechnet. Auf der y-Achse sind verschiedene *Staphylococcus hyicus* Isolate aufgeführt (► **Tab. 2**). Die beiden Cluster sind mit verschiedenen Farben dargestellt (rot und schwarz). Quelle: AniCon Labor GmbH.

► **Fig. 3** Dendrogram of the obtained *Staphylococcus hyicus* isolates. Generated by cluster analysis using MALDI TOF MS and then modified for graphical display via GraphPad Prism 9.0.0 (GraphPad Software, San Diego, CA, USA). Distance levels (x-axis) were calculated based on differences in protein masses and intensity of protein peaks of the examined protein reference spectra (MSP, Main Spectral Projection). Different *Staphylococcus hyicus* isolates are displayed on the y-axis (► **Tab. 2**). The two clusters are shown with different colors (red and black). Source: AniCon Labor GmbH.

chen auf unter 1 %, auf antibiotische gruppentherapeutische Maßnahmen wurde daraufhin verzichtet.

Vier Monate nach erstmalig erfolgter Impfung wurden erneut vermehrt Ferkel mit *St. hyicus*-assoziierten Hautläsionen auffällig. Für die neue Charge des bestandsspezifischen Impfstoffes wurden abermals Proben gewonnen, kultiviert, und die neu gewonnenen *St. hyicus*-Isolate mit den vorherigen Isolaten auf Toxingenebene verglichen, um eine bestmögliche Abdeckung aller beteiligten Stämme zu gewährleisten. Der Vergleich der im bestandsspezifischen Impfstoff inkludierten Isolate auf Proteinebene mittels Dendrogramm ergab 2 Hauptcluster, denen diese zugeordnet werden konnten (► **Abb. 3**). Nach Anpassung der bestandsspezifischen Vakzine (Isolat 5; ► **Tab. 2**) verbesserte sich die klinische Situation auf das zuvor erreichte Level und ist bis dato stabil (Stand: ein Jahr nach Anpassung).

## Diskussion

Der vorgestellte Fallbericht beschäftigt sich mit einem hartnäckigen und recht plötzlich aufgetretenen Fall der EE. Das Krankheitsbild der EE wurde 1842 erstmalig beschrieben [27] und stellt seitdem die bestandsbetreuende Tierärztin/den bestandsbetreuenden Tierarzt sowohl diagnostisch als auch therapeutisch vor besondere

Herausforderungen. Eine dieser diagnostischen Herausforderungen stellt die Anzahl zu entnehmender Proben dar, um ein Pathogen sicher nachzuweisen. Dieses ist unter anderem abhängig von der tatsächlichen Prävalenz des Erregers im Bestand sowie der diagnostischen Sensitivität und Spezifität der verwendeten Nachweismethode. Eine praktikable Hilfestellung gibt eine Abwandlung der „rule of three“, welche besagt, dass mit einem 95%igem Konfidenzintervall die benötigte Mindestprobenmenge mit der Formel  $3/P$  errechnet werden kann, wobei P die anzunehmende Prävalenz des Erregers in Dezimalzahlen darstellt [28]. Bei einer anzunehmenden Prävalenz von 50 % wären das  $3/0,5 = 6$  zu beprobende Tiere. Es gilt im vorliegenden Fall zu beachten, dass die zu beprobenden Tiere nicht zufällig, sondern zielgerichtet anhand vorhandener klinischer Symptome ausgewählt worden sind, was die Anzahl der mindestens zu beprobenden Tiere grundsätzlich verringern kann. Auf der anderen Seite sollte auch ein Rückschluss auf die vorhandenen Toxingene bei verschiedenen Tieren erfolgen.

Da klinische Zeichen sowohl bei Aufzuchtferkeln als auch im geringeren Ausmaß bei Sauen und Saugferkeln auftraten, könnte es zu einem Neueintrag eines virulenten Stammes gekommen sein. Herauszustellen ist, dass Jungsaunen auf diesem Betrieb eigenremontiert werden. Dadurch entfällt das Risiko der Einschleppung von Krankheitserregern durch Zukauf von Tieren, da nur Spermata von einer zertifizierten Besamungsstation zugekauft wird [29]. Die Evaluierung mittels Bio-check.UGent™ offenbarte eine unterdurchschnittliche Schädlings- und Vogelbekämpfung, sodass mechanische Vektoren in der passiven Einschleppung neuer Stämme nicht ausgeschlossen werden können, zumal der Betrieb in einer schweinedichten Region liegt. Grundsätzlich sprechen speziesspezifische Unterschiede bei *St. hyicus* gegen eine aktive biologische Übertragung über Zwischenwirte [7]. Wie in der Literatur beschrieben, ist eine Verletzung des Stratum corneum und der Zugang des Bakteriums zu den tieferen Hautschichten ein prädisponierender Faktor für EE, vor allem bei naiven Tieren [3]. Daher erhöhen Rangkämpfe der Ferkel aufgrund absolutem und relativem Milchmangel der Sau sowie damit einhergehend die mangelhafte Versorgung der Ferkel mit maternalen Antikörpern das Risiko einer klinisch manifesten Infektion [6]. Ein erhöhtes Vorkommen von Rangkämpfen konnte nicht beobachtet werden, auch gab es keine erhöhte Zahl lebensschwach geborener Ferkel, welche generell weniger Kolostrum aufnehmen [30]. Eine Überprüfung der Kolostrumaufnahme und Kolostrumqualität wurde daher nicht durchgeführt. Diese könnte beispielsweise mit einfachen Methoden wie der Wiegung der Ferkel vor und nach Kolostrumaufnahme oder labordiagnostisch mittels Bestimmung des Totalproteingehaltes im Kolostrum der Sau in Kombination mit der IgG-Bestimmung im Plasma der Saugferkel durchgeführt werden [31]. Eine Aufnahme von mindestens 200 g Kolostrum pro Ferkel innerhalb der ersten 24 Lebensstunden korrelierte in einer Feldstudie dabei negativ mit der Saugferkelsterblichkeit [32].

Die deutsche Schweinehaltungshygieneverordnung (SchHaltHygV) sieht in §8 vor, dass bei einem gehäuften Auftreten von verendeten Schweinen in einem Stall die Ursache festzustellen und die klassische sowie die afrikanische Schweinepest auszuschließen sind. Laut Anlage 6 SchHaltHygV ist dieses in der Aufzucht gegeben, wenn innerhalb von 7 Tagen in einem Stall 3 % der Aufzuchtferkel verenden. Unter Hinzuziehung des Schweinegesundheitsdienstes

der Landwirtschaftskammer Nordrhein-Westfalen wurden entsprechende Maßnahmen eingeleitet. Über das Vorliegen infektiöser prädisponierender Faktoren für diesen unerwarteten massiven klinischen Ausbruch der EE kann nur spekuliert werden. Die Untersuchung der oral fluids ergab einen schwach positiven Nachweis von Influenza. Jedoch gaben weder die durchgeführten histologischen Untersuchungen noch die klinische Untersuchung der Ferkel auf dem Betrieb Hinweise auf eine klinisch relevante IAV-Infektion, daher wurde dies im vorliegenden Fallbericht nicht weiterverfolgt. Grundsätzlich ist bekannt, dass sich aufgrund veränderter Bestandsgrößen auch die IAV-Infektionsdynamik innerhalb einer Herde verändert hat, weg von akuten epizootischen klinisch manifesten Ausbrüchen hin zu einem sich selbst erhaltenden endemisch infizierten Status der betroffenen Herde [33]. In diesen endemisch infizierten Herden mit unspezifischen klinischen Symptomen wurde kürzlich ein Beprobungsschema propagiert, welches verschiedene Altersgruppen abdeckt. Die Zielsetzung dessen war, die bei unbekanntem Infektionszeitpunkt nur wenige Tage andauernde Virusausscheidung zu detektieren. Jeweils 10 Nasentupfer von Saugferkeln (1. bis 4. Lebenswoche [LW]), frisch abgesetzten Ferkeln (4. bis 6. LW) und Aufzuchtferkeln (7. bis 8. LW) sollen in Fünferpools mittels RT-PCR untersucht und anschließend, wenn möglich, typisiert werden [34]. Um die Bedeutung von Influenza A als immunsupprimierende Koinfektion bei künftigen Leistungs- und Krankheitseinbrüchen abzuklären, sollte dieses oder ein vergleichbares Beprobungsschema neben der in diesem Fall durchgeführten oral fluids-Methode angewendet werden.

Einem Fallbericht in einer schwedischen spezifisch-pathogenfreien Herde nach korrelierte dort der Ausbruch der EE mit der PCV2-Serokonversion der betroffenen Tiere [15]. Die durchgeführten molekularbiologischen Untersuchungen bei betroffenen Tieren lieferten auf dem hier beschriebenen Betrieb keinen Hinweis auf das Vorliegen einer (sub)klinischen Infektion mit PCV2, keines der untersuchten Tiere zeigte eine detektierbare Viruslast im Lymphknoten. Nach aktualisierter PCV2-Falldefinition von Segalés et al. [35] ist für eine subklinische Infektion eine geringe Viruslast, für die systemische PCV2-Infektion eine moderate bis hohe Viruslast in lymphoiden Geweben notwendig. Bezüglich PRRSV ist bekannt, dass eine intrauterine Infektion während des letzten Trächtigkeitstrimesters das Immunsystem der Feten nachhaltig negativ beeinträchtigt und die Anfälligkeit der neugeborenen Ferkel gegenüber bakteriellen Infektionen erhöht [36]. In den untersuchten processing fluids konnte keine PRRSV-RNA nachgewiesen werden. Processing fluids sind ein nützliches Instrument zur Bewertung der Virusausscheidung in einer Zuchtherde. Gemäß der aktuellen Empfehlung der American Association of Swine Veterinarians nach Holtkamp et al. [37] können diese auch in PRRSV positiven, stabilen Herden mit implementierten Vakzinationsprotokollen alternierend mit Serumproben von Absetzferkeln eingesetzt werden. Der Nachweis des Lebendimpfstammes in den Kastrickproben der 4 Wochen alten Ferkel hingegen stellt keine Überraschung dar, lässt sich doch der Lebendimpfstamm in geimpften Tieren regelmäßig nachweisen [38]. Aus experimentellen PRRSV-Infektionen von frisch abgesetzten Ferkeln ist bekannt, dass bei klinisch manifester Infektion vor allem histologisch deutliche PRRSV-assoziierte Lungenläsionen vorhanden sind [39], welche in den zur Sektion eingeschickten Tieren in dem Ausmaß nicht nachgewiesen werden konnten.

Publizierte Studien über den Einsatz einer autogenen Vakzine gegen *St. hyicus* sind rar. Eine Fallstudie aus Portugal von Ceia et al. [40] in einem kombinierten Betrieb mit 400 Sauen und angeschlossener Mast beschreibt nach Auftreten von generalisierter EE ein zu diesem Fall vergleichbares Vorgehen. In der Studie wurden die betroffenen Absetzferkel mit einem Gentamicin-haltigen Präparat behandelt und mit einem Chlorhexidin-haltigen Präparat gewaschen; anders als in dem aktuellen Fallbericht war die Mortalitätsrate allerdings mit im Peak 6,6% deutlich geringer, auch wurde eine Virulenztypisierung der beteiligten *St. hyicus*-Stämme nicht beschrieben. Neben der Umstellung von Managementmaßnahmen wie nicht näher definierte Änderungen bei der Hygiene von Routinemaßnahmen, Reinigung- und Desinfektion und dem metaphylaktischen Einsatz eines Cefquinom-haltigen Präparates wurde ein nicht näher beschriebener bestandsspezifischer Impfstoff in der 11. und 13. Trächtigkeitswoche eingesetzt. Die Kombination dieser Maßnahmen führte in den folgenden 6 Monaten zu einer Reduktion der Mortalitätsrate auf 1,7% [40]. In einer klinischen Studie von Arsenakis et al. [21] in einem belgischen ferkelerzeugenden Betrieb mit 1000 Zuchtsauen und wiederkehrender EE-Problematik führte die bestandsspezifische Impfung mit einem ExhB-produzierenden *St. hyicus*-Isolat zu einer signifikanten Verringerung der Mortalitätsraten (2,6% vs. 5,0%) und der eingesetzten Antibiotikamenge bei Ferkeln geimpfter vs. Ferkeln nicht geimpfter Sauen [21]. Auch im hier diskutierten Fall führte die – nach anfänglicher Antibiotika-Therapie, lokaler Behandlung mit einem jodhaltigen Präparat und natürlicher Immunitätsausbildung innerhalb der Sauenherde – etablierte bestandsspezifische Impfung als passiver Immunschutz der Ferkel zu einer Reduktion der Mortalität von 10% auf unter 1% und einem Verzicht auf die antibiotischen gruppentherapeutischen Maßnahmen. Unterschiede zwischen diesem Fall und dem aktuellen Fall sind unter anderem das Auftreten der klinischen Symptome (wiederkehrend vs. plötzlich auftretend), die betroffenen Altersgruppen (Aufzuchtferkel vs. Saugferkel, Aufzuchtferkel und Sauen), die Mortalitätsrate und die Haltungsbedingungen. So werden die Aufzuchtferkel in dem von Arsenakis et al. [21] beschriebenen Betrieb in Großgruppen mit 40 bzw. 120 Ferkeln bei einer Belegdichte von 0,25 m<sup>2</sup> gehalten, während im aktuellen Fall Ferkel in kleineren Gruppen mit höherem Platzangebot (0,35 m<sup>2</sup> pro Ferkel) gehalten werden.

Im hier vorliegenden Fallbericht wurden in den ersten Proben neben *St. hyicus* auch *St. chromogenes* nachgewiesen. Das Potenzial von *St. chromogenes*, exfoliative Toxine auszubilden und das klinische Bild der EE zu erzeugen, konnte durch Infektionsversuche belegt werden. Sechs 3 Wochen alte Ferkel wurden subkutan mit dem ExhB-bildenden *St. chromogenes*-Isolat VA654 inokuliert, mit der Folge der Ausbildung einer EE bei allen Tieren [4]. Die Tatsache, dass VA654 von einem klinisch gesunden Tier isoliert worden ist [41], trotzdem aber klinische Symptome ausgelöst hat, spricht für ein Vorliegen prädisponierender Faktoren wie ein junges Alter der inokulierten Tiere, eine hohe Infektionsdosis (10<sup>9</sup> und 10<sup>10</sup> koloniebildende Einheiten) und die transdermale Infektionsroute [4]. Die Bedeutung der *St. chromogenes*-Isolate in diesem Fall ist nicht abschließend zu klären. Allerdings spricht die terminale Sepsis mit Nachweis von *St. hyicus* sowohl in mehreren Organen der verendeten Tiere als auch in Hauttupfern für eine entscheidende Bedeutung dieses Pathogens im Zuge der Ausprägung klinischer Zeichen.

Die Evaluierung mittels Bio-check.UGent™ in dem aktuellen Fallbericht offenbart, dass die interne Biosicherheit in der Säugeperiode ebenfalls Verbesserungspotenzial bietet. So wurden Saugferkel mehrfach versetzt, auch nach dem 4. Lebenstag, und der Nadel- und Skalpellwechsel zwischen den Würfeln wurde nur unregelmäßig durchgeführt. Das Bewusstsein des Betriebspersonals für Biosicherheitsmaßnahmen im Betrieb ist hier von außerordentlicher Wichtigkeit, um diese auch nachhaltig etablieren zu können [42].

### FAZIT FÜR DIE PRAXIS

Es ist aus wissenschaftlicher Sicht notwendig, Ausbrüche der EE sowie eingeleitete diagnostische und therapeutische Maßnahmen zu dokumentieren, um Erfahrungen bündeln und Empfehlungen aussprechen zu können. Im vorliegenden Fallbericht hat die Kombination von gruppenweiser antibiotischer Therapie, zusätzlicher Einzeltierbehandlung und die autogene Immunisierung der Sauen über einen längeren Zeitraum zu einer deutlichen Beruhigung des klinischen Geschehens geführt. Wissenschaftliche, risikobasierte Bewertungssysteme wie Bio-check.UGent™ können eingesetzt werden, um Stärken und Schwächen der internen und externen Biosicherheit zu ermitteln. Das Wiederauftreten der klinischen Symptomatik nach mehreren Monaten unterstreicht eindrücklich die Notwendigkeit eines kontinuierlichen Monitorings sowie, bei einem Einsatz von bestandsspezifischen Impfstoffen, die fortlaufende Evaluierung der Bestandssituation und der damit einhergehenden Aktualisierung des Impfstoffes.

### Interessenkonflikt

Dr. Juhle Buch ist Mitarbeiterin bei der AniCon Labor GmbH. Die Firma war beteiligt an der Auswahl geeigneter Isolate und der Herstellung des bestandsspezifischen Impfstoffes.

### Literatur

- [1] Waldmann KH, Wendt M. *Staphylococcus hyicus*-Infektion (Exsudative epidermitis, Greasy pig disease). In: Waldmann KH, Wendt M, Hrsg. Lehrbuch der Schweinekrankheiten. Stuttgart: Parey Verlag in MVS Medizinverlage. Stuttgart: GmbH & Co. KG; 2004: 72–74
- [2] Lämmler C. *Staphylococcus hyicus*, der Erreger der exsudativen Epidermitis des Schweines. Übersichtsreferat. Berl Münch Tierärztl Wschr 1990; 103: 60–63
- [3] Schwarz L, Loncaric I, Brunthaler R et al. Exsudative Epidermitis in Combination with Staphylococcal Pyoderma in Suckling Piglets. Antibiotics (Basel) 2021; 10:.. DOI: 10.3390/antibiotics10070840
- [4] Andresen LO, Ahrens P, Daugaard L et al. Exsudative epidermitis in pigs caused by toxigenic *Staphylococcus chromogenes*. Vet Microbiol 2005; 105: 291–300. DOI: 10.1016/j.vetmic.2004.12.006
- [5] Chen S, Wang Y, Chen F et al. A highly pathogenic strain of *Staphylococcus sciuri* caused fatal exsudative epidermitis in piglets. PLoS One 2007; 2: e147. DOI: 10.1371/journal.pone.0000147
- [6] Grosse Beilage E, Wendt M, Epe C et al. Diagnostik, Prophylaxe und Therapie von Hauterkrankungen in Schweinebeständen – Exsudative Epidermitis (Ferkelruß). In: Grosse Beilage E, Wendt M, Hrsg. Diagnostik und Gesundheitsmanagement im Schweinebestand: Band 1. Stuttgart: Verlag Eugen Ulmer; 2013: 444–446
- [7] Frana TS, Hau SJ. Staphylococcosis. In: Zimmerman JJ, Krieger LA, Ramirez A et al., Hrsg. Diseases of Swine. Hoboken, NJ, US: Wiley Blackwell; 2019: 926–933
- [8] Leekitcharoenphon P, Pamp SJ, Andresen LO et al. Comparative genomics of toxigenic and non-toxigenic *Staphylococcus hyicus*. Vet Microbiol 2016; 185: 34–40. DOI: 10.1016/j.vetmic.2016.01.018
- [9] Valentin-Weigand P. Grampositive Kokken. In: Selbitz H-J, Truyen U, Valentin-Weigand P, Hrsg. Tiermedizinische Mikrobiologie, Infektions- und Seuchenlehre. Stuttgart: Ferdinand Enke Verlag; 2015: 255–268
- [10] Amtsberg G. Nachweis von Exfoliation auslösenden Substanzen in Kulturen von *Staphylococcus hyicus* des Schweines und *Staphylococcus epidermidis* Biotyp 2 des Rindes. Zentralblatt für Veterinärmedizin Reihe B 1979; 26: 257–272. DOI: 10.1111/j.1439-0450.1979.tb00814.x
- [11] Sato H, Tanabe T, Kuramoto M et al. Isolation of exfoliative toxin from *Staphylococcus hyicus* subsp. *hyicus* and its exfoliative activity in the piglet. Vet Microbiol 1991; 27: 263–275. DOI: 10.1016/0378-1135(91)90153-7
- [12] Andresen LO, Bille-Hansen V, Wegener HC. *Staphylococcus hyicus* exfoliative toxin: purification and demonstration of antigenic diversity among toxins from virulent strains. Microb Pathog 1997; 22: 113–122. DOI: 10.1006/mpat.1996.0097
- [13] Andresen LO. Differentiation and distribution of three types of exfoliative toxin produced by *Staphylococcus hyicus* from pigs with exudative epidermitis. FEMS Immunol Med Microbiol 1998; 20: 301–310. DOI: 10.1111/j.1574-695X.1998.tb01140.x
- [14] Drolet R. Urinary System. In: Zimmerman JJ, Krieger LA, Ramirez A et al., Hrsg. Diseases of Swine. Hoboken, NJ, US: Wiley Blackwell; 2019: 408–424. DOI: 10.1002/9781119350927.ch22
- [15] Watrang E, McNeilly F, Allan GM et al. Exsudative epidermitis and porcine circovirus-2 infection in a Swedish SPF-herd. Vet Microbiol 2002; 86: 281–293. DOI: 10.1016/s0378-1135(02)00024-x
- [16] Foster AP. Staphylococcal skin disease in livestock. Vet Dermatol 2012; 23: 342–351. e363. DOI: 10.1111/j.1365-3164.2012.01093.x
- [17] Kim J, Chae C. Concurrent presence of porcine circovirus type 2 and porcine parvovirus in retrospective cases of exudative epidermitis in pigs. Vet J 2004; 167: 104–106. DOI: 10.1016/j.tvjl.2003.09.011
- [18] Casanova C, Iselin L, von Steiger N et al. *Staphylococcus hyicus* bacteremia in a farmer. J Clin Microbiol 2011; 49: 4377–4378. DOI: 10.1128/JCM.05645-11
- [19] EFSA. Panel on Animal Health and Welfare (AHAW). Assessment of animal diseases caused by bacteria resistant to antimicrobials: Swine. EFSA J 2021; 19: e07113. DOI: 10.2903/j.efsa.2021.7113
- [20] Park J, Friendship RM, Poljak Z et al. An investigation of exudative epidermitis (greasy pig disease) and antimicrobial resistance patterns of *Staphylococcus hyicus* and *Staphylococcus aureus* isolated from clinical cases. Can Vet J 2013; 54: 139–144
- [21] Arsenakis I, Boyen F, Haesebrouck F et al. Autogenous vaccination reduces antimicrobial usage and mortality rates in a herd facing severe exudative epidermitis outbreaks in weaned pigs. Vet Rec 2018; 182: 744. DOI: 10.1136/vr.104720
- [22] Sinn LJ, Klingler E, Lamp B et al. Emergence of a virulent porcine reproductive and respiratory syndrome virus (PRRSV) 1 strain in Lower Austria. Porcine Health Manag 2016; 2: 28. DOI: 10.1186/s40813-016-0044-z
- [23] Zhang Z, Schwartz S, Wagner L et al. A greedy algorithm for aligning DNA sequences. J Comput Biol 2000; 7: 203–214. DOI: 10.1089/10665270050081478



- [24] Baumgartner W, Christen C, Gauly M et al. Allgemeiner klinischer Untersuchungsgang. In: Baumgartner W, Wittek T, Hrsg. Klinische Propädeutik der Haus- und Heimtiere. Stuttgart: Enke Verlag; 2017: 50–166. DOI: 10.1055/b-005-143669
- [25] Laanen M, Beek J, Ribbens S et al. Biosecurity on pig herds: development of an on-line scoring system and the results of the first 99 participating herds. Vlaams Diergen Tijds 2010; 79: 302–306
- [26] Biocheck.Gent BV. Bio-check.UGent™. Statistics for Pigs – Worldwide. Im Internet: <https://biocheckgent.com/en/worldwide>; Stand: 26.09.2022.
- [27] Spinola WTJ. Die Krankheiten der Schweine. Berlin: Verlag von August Hirschwald; 1842
- [28] Burrough ER, Baum DH, Schwartz KJ. Collecting Evidence and Establishing Causality. In: Zimmerman JJ, Karriker LA, Ramirez A et al., Hrsg. Diseases of Swine. Hoboken, NJ, US: Wiley Blackwell; 2019: 112–122. DOI: 10.1002/9781119350927.ch8
- [29] Filippitzi ME, Brinch Kruse A, Postma M et al. Review of transmission routes of 24 infectious diseases preventable by biosecurity measures and comparison of the implementation of these measures in pig herds in six European countries. Transbound Emerg Dis 2018; 65: 381–398. DOI: 10.1111/tbed.12758
- [30] Bandrick M, Pieters M, Pijoan C et al. Effect of cross-fostering on transfer of maternal immunity to *Mycoplasma hyopneumoniae* to piglets. Vet Rec 2011; 168: 100. DOI: 10.1136/vr.c6163
- [31] Kielland C, Rootwelt V, Reksen O et al. The association between immunoglobulin G in sow colostrum and piglet plasma. J Anim Sci 2015; 93: 4453–4462. DOI: 10.2527/jas.2014-8713
- [32] Devillers N, Le Dividich J, Prunier A. Influence of colostrum intake on piglet survival and immunity. Animal 2011; 5: 1605–1612. DOI: 10.1017/S175173111100067X
- [33] Hennig C, Graaf A, Petric PP et al. Are pigs overestimated as a source of zoonotic influenza viruses? Porcine Health Manag 2022; 8: 30. DOI: 10.1186/s40813-022-00274-x
- [34] Lillie-Jaschniski K, Lisgara M, Pileri E et al. A New Sampling Approach for the Detection of Swine Influenza A Virus on European Sow Farms. Vet Sci 2022; 9:. DOI: 10.3390/vetsci9070338
- [35] Segalés J, Sibila M. Revisiting Porcine Circovirus Disease Diagnostic Criteria in the Current Porcine Circovirus 2 Epidemiological Context. Veterinary Sciences 2022; 9: 110. DOI: 10.3390/vetsci9030110
- [36] Feng W, Laster SM, Tompkins M et al. In utero infection by porcine reproductive and respiratory syndrome virus is sufficient to increase susceptibility of piglets to challenge by *Streptococcus suis* type II. J Virol 2001; 75: 4889–4895. DOI: 10.1128/JVI.75.10.4889-4895.2001
- [37] Holtkamp DJ, Torremorell M, Corzo CA et al. Proposed modifications to porcine reproductive and respiratory syndrome virus herd classification. J Swine Health Prod 2021; 29: 261–270
- [38] Beilage EG, Nathues H, Meemken D et al. Frequency of PRRS live vaccine virus (European and North American genotype) in vaccinated and non-vaccinated pigs submitted for respiratory tract diagnostics in North-Western Germany. Prev Vet Med 2009; 92: 31–37. DOI: 10.1016/j.prevetmed.2009.07.010
- [39] Kreuzmann H, Dürlinger S, Knecht C et al. Efficacy of a Modified Live Virus Vaccine against Porcine Reproductive and Respiratory Syndrome Virus 1 (PRRSV-1) Administered to 1-Day-Old Piglets in Front of Heterologous PRRSV-1 Challenge. Pathogens 2021; 10. DOI: 10.3390/pathogens10101342
- [40] Ceia J, Lopes P, Martins V. Effective use of an autogenous vaccine for preventing and controlling exudative epidermitis associated mortality. In: Proceedings of the 10<sup>th</sup> European Symposium of Porcine Health Management (ESPHM) 2018. Barcelona, Spanien
- [41] Devriese LA, Hajek V, Oeding P et al. *Staphylococcus hyicus* (Sompolinsky 1953) comb. nov. and *Staphylococcus hyicus* subsp. *chromogenes* subsp. nov. Int J Syst Bacteriol 1978; 28: 482–490. DOI: 10.1099/00207713-28-4-482
- [42] Kuster K, Cousin ME, Jemmi T et al. Expert Opinion on the Perceived Effectiveness and Importance of On-Farm Biosecurity Measures for Cattle and Swine Farms in Switzerland. PLoS One 2015; 10: e0144533. DOI: 10.1371/journal.pone.0144533