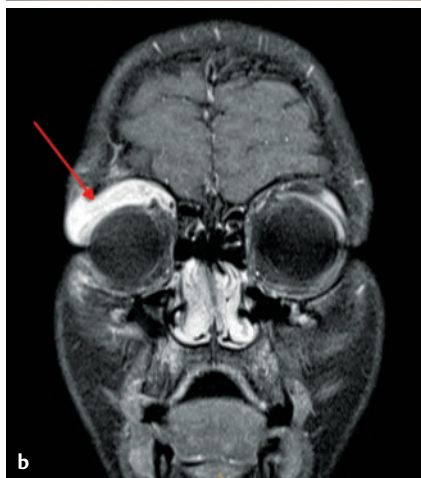
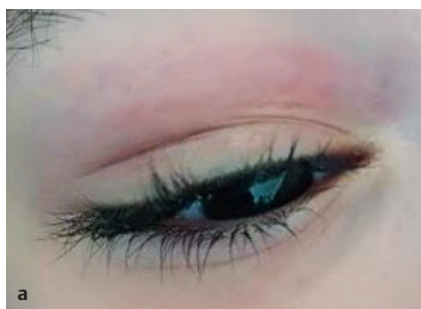
Lidschwellung – immer eine banale Ursache?

Fallpräsentation

Wir präsentieren 2 Patientinnen, die sich beide mit einer einseitigen Lidschwellung und Ptosis vorstellten.

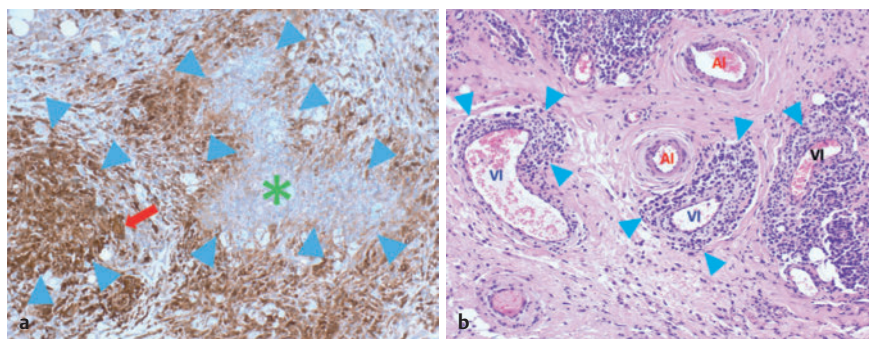
Die erste Patientin (Patientin 1) war 10 Jahre alt und hatte eine anhaltende Lidschwellung rechts über 3 Monate (► **Abb. 1a**). Eine antibiotische Therapie führte zu keiner Besserung. In der Magnetresonanztomografie (MRT) war eine Verdickung des Oberlides mit deutlicher Signalanhebung nach Kontrastmittelgabe zu sehen (► **Abb. 1b**). Es erfolgte eine Teilresektion. Histologisch zeigte sich eine granulomatös-nekrotisierende Entzündung und eine Kleingefäßvaskulitis (► **Abb. 2a**, ► **Abb. 2b**). Nach der Operation war die Schwellung rückläufig. Laborchemisch waren die Entzündungszeichen leicht erhöht (CRP 1,4 mg/dl, BSG unauffällig) und die MPO-Antikörper im Serum positiv, PR3-AK negativ. Die weiterführende Diagnostik (Urin, Echokardiografie, HNO, Röntgen-Thorax, CT-Thorax, Lungenfunktion) war unauffällig.



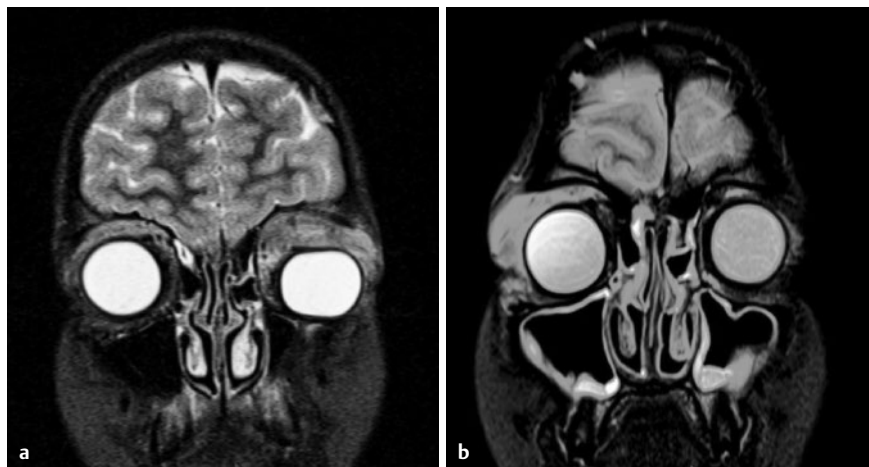
► **Abb. 1** Patientin 1: **a** orbitale Schwellung rechtes Oberlid; **b** MRT T1, fettgesättigt, nach KM-Gabe, coronar: Initialbefund.

Die zweite Patientin hatte im Alter von 9 Jahren eine anhaltende Lidschwellung links. MR-morphologisch sah man eine Signalanhebung in der STIR-Sequenz (► **Abb. 3a**).

Histologisch zeigte sich eine reaktive Entzündung mit granulomatösem Anteil. Die Schwellung ging spontan zurück. Im Alter von 12 Jahren stellte sich die Patientin mit einer über 4 Wochen anhaltenden Lidschwellung rechts in der Augenklinik vor. Erneut zeigten sich im MRT (► **Abb. 3b**) Signalanhebungen und histologisch dieses Mal eine granulomatös-nekrotisierende Entzündung. Laborchemisch BSG erhöht 54 mm/h, CRP 0,6 mg/dl, sIL2-Rezeptor 1,7-fach erhöht, ACE erniedrigt, initial keine Urinuntersuchung. Es wurde der V. a. Sarkoidose gestellt. Ein Monat nach Biopsie der Orbita



► **Abb. 2** Patientin 1 **a**: Immunhistochemische Darstellung der Makrophagen (braun, CD163, Originalvergrößerung 200fach), orbitale Granulome: Links ein rundliches Granulom (Δ) mit einzelnen Riesenzellen (↑), rechts ein Granulom (Δ) mit landkartenartiger zentraler Nekrose (*); **b** HE, 200fach vergrößert, Kleingefäßvaskulitis. Zahlreiche Venolen (VI) mit manschettenartigen lymphozytären und plasmazellulären Infiltraten in der Gefäßwand und perivaskulär (Pfeilspitzen). Arteriolen (AI) entzündungsfrei.

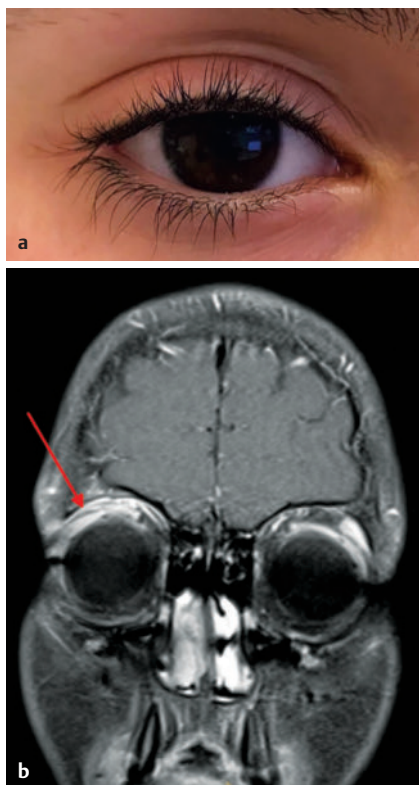


► **Abb. 3** Patientin 2: **a** MRT STIR-Sequenz coronar: initial; **b** MRT STIR-Sequenz, coronar: 3 Jahre später, orbitale Raumforderung kontralateral.

kam es zu einem akuten Nierenversagen mit ausgeprägter Anämie durch eine pauci-immune nekrotisierende Glomerulonephritis (GN). Laborchemisch wurden MPO-Antikörper nachgewiesen, PR3-AK negativ. Die weitere Diagnostik mit Röntgen-Thorax, CT-Thorax, HNO war unauffällig.

Therapie und Verlauf

Bei beiden Patientinnen stellten wir die Diagnose einer Granulomatose mit Polyangiitis (GPA) bei granulomatöser orbitaler Entzündung, Kleingefäßvaskulitis (Pat. 1) und positiven MPO-Antikörpern. Die erste Patientin hat nur eine orbitale Manifestation, somit eine lokalisierte Form. Unter einer 4-wöchigen Therapie mit oralen Steroiden (initial 0,5 mg/kg) und anhaltend



► **Abb. 4** Patientin 1: **a** nach 6 Monaten, klinische Remission; **b** MRT T1, fettgesättigt, nach KM-Gabe, coronar: 1 Jahr nach Erstdiagnose, Remission.

mit Methotrexat hat sie eine klinische Remission erreicht (► **Abb. 4a**). Im MRT war nach 4 Monaten ein Restbefund sichtbar, nach 12 Monaten zeigt sich ein narbiger Residualbefund im Sinne einer Remission (► **Abb. 4b**).

Die zweite Patientin hatte neben der orbitalen Entzündung im Verlauf eine systemische Manifestation mit akutem Nierenversagen bei pauci-immuner Glomerulonephritis. Sie erhielt Plasmapherese und Cyclophosphamid, wurde aber dialysepflichtig und im Verlauf nierentransplantiert. Die aktuelle Therapie erfolgt mit Tacrolimus, Prednisolon oral (2,5 mg/d) und Mycophenolat-Mofetil.

Diskussion

Bei langanhaltender, antibiotikaresistenter Lidschwellung muss eine bildgebende, laborchemische und in der Regel histologische Diagnostik erfolgen.

Differenzialdiagnostisch kommen bei anhaltender Lidschwellung u. a. Abszesse, Tumoren, Vaskulitiden, Tuberkulose, Sarkoi-

dose und eine IgG4-assoziierte Erkrankung in Betracht.

Liegt histologisch eine granulomatöse Entzündung vor, sollten serologisch ACE, soluble Interleukin-2-Rezeptor (sIL2) (Sarkoidose), Interferon-Gamma-Release-Assay (IGRA) (Tuberkulose), Kreatinin und antineutrophile cytoplasmatische Antikörper (ANCA) untersucht werden. Eine gezielte histologische Begutachtung im Hinblick auf eine Vaskulitis ist wichtig.

Die GPA gehört zu den ANCA-assoziierten Vaskulitiden. Es handelt sich um eine in der Regel nekrotisierende Vaskulitis der kleinen und mittelgroßen Gefäße mit zum Teil extravaskulären Granulomen, die z. B. für die Orbitalanschwellung mitverantwortlich sind. Im Kindesalter tritt die GPA sehr selten auf. Die Inzidenzraten liegen bei 0,4 bis 6,4/1 Million Einwohner pro Jahr [1]. Die Diagnosestellung orientiert sich an den Klassifikationskriterien EULAR/PRINTO/PRES [2] und dem European-Medicine-Agency(EMA)-Algorithmus [3, 4]. Für Erwachsene wurden 2022 aktuelle ACR/EULAR-Kriterien formuliert [5].

Nach den EULAR/PRINTO/PRES-Kriterien [2] gibt es für die GPA 6 Kriterien:

1. Granulomatöse Entzündung intra/peri/extravaskulär, Beteiligung der:
2. oberen Luftwege,
3. des Laryngo-Tracheo-Bronchialsystems,
4. der Lunge,
5. der Niere,
6. ANCA-Positivität

3 von 6 Kriterien müssen erfüllt sein, um die Erkrankung als systemische GPA zu klassifizieren. Diese Kriterien sind bei Patientin 2 erfüllt, bei Patientin 1 mit der lokalisierten orbitalen Form nicht. Dies weist auf die Problematik hin, dass es sich um Klassifikationskriterien handelt und nicht um Diagnosekriterien.

Neben den o. g. Symptomen können bei der GPA zahlreiche okuläre oder orbitale Symptome auftreten [6]. Bei Kindern sind vor allem beschrieben: Skleritis, Episkleritis, orbitaler Pseudotumor, Uveitis, Konjunktivitis [1]. Beim EMA-Algorithmus ist die retroorbitale Masse/Entzündung sogar als „Surrogate Marker“ für GPA aufgeführt. Die

orbitale Form der GPA ist in der Literatur beschrieben. Mädchen sind häufiger betroffen als Jungen (3:1), das mediane Alter bei Erstmanifestation liegt bei 10 Jahren [7, 8].

Interessant ist die Rolle der ANCA-Antikörper. Sie spielen eine zentrale Rolle in der Pathogenese, sind aber nicht immer nachweisbar. Bei der GPA sind typischerweise die Pr3-AK (c-ANCA) positiv. Aber es können auch isoliert die MPO-AK (p-ANCA) positiv sein bei GPA (oder keine Antikörper nachgewiesen werden). Gerade bei der orbitalen GPA sind gehäuft positive MPO-AK beschrieben [7]. Eine mikroskopische Polyangiitis (MPA) kommt hier differenzialdiagnostisch nicht in Betracht, da bei der MPA keine Granulome auftreten.

In unseren beiden Fällen war die Lidschwellung das erste Symptom der GPA. In einer Übersichtsarbeit sind 16 Kinder mit orbitaler Beteiligung bei GPA aufgeführt, 4 davon hatten im Beobachtungszeitraum eine isolierte orbitale GPA. Bei 9 Patient*innen traten die orbitalen Symptome zeitgleich mit anderen Symptomen auf. 3 hatten initial nur eine orbitale Beteiligung und nach 6, 22 bzw. 36 Monaten kam es zu einer zum Teil schweren systemischen Beteiligung (renal, pulmonal) [8]. Diese Daten passen zu unseren beiden Patientinnen: Patientin 1 hat bisher eine lokalisierte orbitale GPA, bei Patientin 2 ist es zu einer systemischen Beteiligung gekommen mit der schweren Folge einer Nierentransplantation.

Somit besteht bei Patient*innen mit einer lokalisierten GPA die Gefahr, dass sie im Verlauf (auch nach Jahren) eine systemische GPA entwickeln. Sie müssen somit regelmäßig klinisch gesehen werden. Zudem empfehlen wir dringend regelmäßige Urinkontrollen (zum Beispiel 1 ×/Monat), um eine Glomerulonephritis rechtzeitig zu erkennen.

Als Therapie der systemischen GPA werden aktuell initial Glukokortikoide plus Rituximab oder Cyclophosphamid empfohlen; bei der lokalisierten Form der GPA eine mildere Therapie mit systemischen Glukokortikoiden plus Methotrexat [1]. Eine Übersichtsarbeit zeigt, dass früher jedoch pädiatrische Patienten mit lokalisierter orbitaler GPA initial mit Cyclophosphamid behandelt wurden. 7 von 12 Patienten (60%) erlitten trotzdem ein Rezidiv [4]. Eine erfolgrei-

che Rezidivbehandlung mit Rituximab bei einem Kind mit einer lokalisierten GPA ist beschrieben [8]. Zusammenfassend ist zu betonen, dass bei einer lokalisierten GPA eine Initialbehandlung mit Glukokortikoiden und Methotrexat (alternativ Azathioprin) meist ausreichend ist.

FAZIT

Bei einer orbitalen granulomatösen Entzündung sollten serologisch ACE, sIL2 (Sarkoidose), IGRA (Tuberkulose), Kreatinin und ANCA untersucht werden. Eine gezielte histologische Begutachtung im Hinblick auf eine Granulomatose mit Polyangiitis (GPA) sollte erfolgen. Wie bei unseren Patientinnen kann eine anhaltende Lid-schwellung die Erstmanifestation einer Granulomatose mit Polyangiitis (GPA) sein. Sollte sich die Diagnose einer lokalisierten GPA bestätigen, empfehlen wir dringend regelmäßige klinische Kontrollen und Urinkontrollen, um eine systemische Beteiligung – wie eine Glomerulonephritis – rechtzeitig zu erkennen.

Interessenkonflikt

Die korrespondierende Autorin gibt an, dass keine Interessenkonflikte bestehen.

Einhaltung ethischer Richtlinien

Das Einverständnis der Patientinnen/Erziehungsberechtigten zur Veröffentlichung der Fallbeispiele liegt vor.

Autorinnen/Autoren



Friederike Blankenburg

Zentrum für pädiatrische Rheumatologie am Klinikum Stuttgart (ZEPRAS), Olga-hospital, Klinikum Stuttgart



Anita Heinkle

Zentrum für pädiatrische Rheumatologie am Klinikum Stuttgart (ZEPRAS), Olga-hospital, Klinikum Stuttgart



Kristina Rücklova

Zentrum für pädiatrische Rheumatologie am Klinikum Stuttgart (ZEPRAS), Olga-hospital, Klinikum Stuttgart



Lysenko Ganna

Augenklinik, Katharinen-hospital, Klinikum Stuttgart



Peter Müller-Abt

Kinderradiologie Olga-hospital, Klinikum Stuttgart



Martin Bald

Pädiatrische Nephrologie, Olga-hospital, Klinikum Stuttgart



Christian Stirnkorb

Pädiatrische Nephrologie, Olga-hospital, Klinikum Stuttgart



Konstanze Holl-Ulrich

Referenzzentrum für Vas-kulitis-Diagnostik, Patho-logie – Hamburg, Labor Lademannbogen MVZ GmbH



Toni Hospach

Zentrum für pädiatrische Rheumatologie am Klinikum Stuttgart (ZEPRAS), Olga-hospital, Klinikum Stuttgart

Korrespondenzadresse

Dr. Friederike Blankenburg

Pädiatrische Rheumatologie
Klinikum der Landeshauptstadt Stuttgart
gKAöR
Olga-hospital
Kriegsbergstr. 62, 70174 Stuttgart
Deutschland
f.blankenburg@klinikum-stuttgart.de

Literatur

- [1] Jariwala MP, Laxer RM. Primary Vasculitis in Childhood: GPA and MPA in Childhood. *Front Pediatr* 2018; 6: 226
- [2] Ozen S, Pistorio A, Iusan SM et al. EULAR/PRINTO/PRES criteria for Henoch-Schönlein purpura, childhood polyarteritis nodosa, childhood Wegener granulomatosis and childhood Takayasu arteritis: Ankara 2008. Part II: Final classification criteria. *Ann Rheum Dis* 2010; 69(5): 798–806
- [3] Uribe AC, Huber AM, Kim S et al. Increased sensitivity of the European medicines agency algorithm for classification of childhood granulomatosis with polyangiitis. *J Rheumatol* 2012; 39(8): 1687–1697
- [4] Watts R, Lane S, Hanslik T et al. Development and validation of a consensus methodology for the classification of the ANCA-associated vasculitides and polyarteritis nodosa for epidemiological studies. *Ann Rheum Dis* 2007; 66(2): 222–227
- [5] Robson JC, Grayson PC, Ponte C et al. 2022 American College of Rheumatology/ European Alliance of Associations for Rheumatology classification criteria for granulomatosis with polyangiitis. *Ann Rheum Dis* 2022; 81(3): 315–332
- [6] Moin KA, Yeakle MM, Parrill AM et al. Ocular and orbital manifestations of granulomatosis with polyangiitis: a systematic review of published cases. *Rom J Ophthalmol* 2023; 67(3): 214–222
- [7] Baca V, Barragán-García AA, García-Vega D et al. Limited granulomatosis with polyangiitis in children with idiopathic orbital inflammation: a case series and literature review. *Rheumatol Int* 2023 Jun 15. doi:10.1007/s00296-023-05366-7
- [8] Riancho-Zarrabeitia L, Callizo EP, Drake-Pérez M et al. Granulomatosis with polyangiitis with isolated orbital involvement in children: a case report successfully treated with Rituximab and review of literature. *Acta Reumatol Port* 2019; 44(3): 258–263

Bibliografie

arthritis + rheuma 2024; 44: 133–135

DOI 10.1055/a-2269-9756

ISSN 0176-5167

© 2024. Thieme. All rights reserved.

Georg Thieme Verlag KG, Rüdigerstraße 14, 70469 Stuttgart, Germany