

# Glaukompatient mit Verdacht auf Flammer-Syndrom: diagnostische Schritte und therapeutische Konsequenzen

## Glaucoma Patient with Suspected Flammer Syndrome: Diagnostic Procedures and Therapeutic Implications



Autorinnen/Autoren  
**Katarzyna Konieczka**

### Institut

Praxis Dr. med. K. Konieczka, speziell Glaukom, Mittlere Strasse 28, 4056 Basel  
Augenklinik, Universitätsspital Basel, Mittlere Strasse 91, 4056 (Vorsitzender: Prof. Dr. med. N. Feltgen)

### Schlüsselwörter

Glaukom, Normaldruckglaukom, Augendurchblutung, retinaler Venendruck

### Keywords

glaucoma, normal tension glaucoma, ocular blood flow, retinal venous pressure

eingereicht 29. 10. 2023

angenommen 24. 11. 2023

### Bibliografie

Klin Monatsbl Augenheilkd 2024; 241: 355–360

DOI 10.1055/a-2275-2323

ISSN 0023-2165

© 2024. The Author(s).

This is an open access article published by Thieme under the terms of the Creative Commons Attribution-NonDerivative-NonCommercial-License, permitting copying and reproduction so long as the original work is given appropriate credit. Contents may not be used for commercial purposes, or adapted, remixed, transformed or built upon. (<https://creativecommons.org/licenses/by-nc-nd/4.0/>)

Georg Thieme Verlag KG, Rüdigerstraße 14, 70469 Stuttgart, Germany

### Korrespondenzadresse

Dr. Katarzyna Konieczka  
Praxis Dr. med. K. Konieczka, speziell Glaukom  
Mittlere Str. 28, 4056 Basel, Schweiz  
Tel.: + 41 61 543 38 07  
[k.konieczka@glaukompraxisbasel.ch](mailto:k.konieczka@glaukompraxisbasel.ch)

### ZUSAMMENFASSUNG

Entwickelt sich ein Glaukomschaden trotz eines völlig normalen Augendruckes oder schreitet der Schaden trotz gut eingestellten Augendruckes weiter voran, dann finden wir meist andere Risikofaktoren. Eine wichtige Gruppe sind die vasku-

lären Faktoren. Dabei sollten wir uns nicht nur auf die klassischen Risikofaktoren der Arteriosklerose, wie die arterielle Hypertonie oder die Dyslipidämie fokussieren, sondern auch auf Fehlregulationen der Durchblutung, insbesondere auf die primäre vaskuläre Dysregulation (PVD). Ein tiefer Blutdruck, jetzt oder in der Jugend, ein niedriger Body-Mass-Index oder oft kalte Hände und Füße geben wichtige Hinweise. Sehr oft ist eine PVD gekoppelt mit einer Reihe von anderen Symptomen und Zeichen, dann sprechen wir von einem Flammer-Syndrom (FS). Bei Hinweisen auf ein FS machen wir eine gezielte Anamnese, eine 24-h-Blutdruckmessung, eine Messung des retinalen Venendruckes, eine dynamische retinale Gefäßanalyse oder eine Nagelfalz-Kapillarmikroskopie. Das empfiehlt sich insbesondere dann, wenn der Patient noch relativ jung ist oder der Schaden rasch fortschreitet. Erhärtet sich der Verdacht, dann versuchen wir, die Blutdruckabfälle zu vermindern, den retinalen Venendruck zu senken, die Regulation der Durchblutung zu verbessern und den oxidativen Stress in den Mitochondrien zu reduzieren.

### SUMMARY

If glaucoma damage develops despite normal intraocular pressure or if the damage progresses despite well-controlled intraocular pressure, we usually find other risk factors. One important group are the vascular factors. We should focus not only on the classical risk factors of atherosclerosis, such as arterial hypertension or dyslipidaemia, but also on dysregulation of blood flow, especially on primary vascular dysregulation (PVD). Low blood pressure, either current or in adolescence, low body mass index or frequently cold hands and feet may provide important hints. Very often PVD is coupled with a number of other symptoms and signs, and we then speak of a Flammer Syndrome (FS). If there is any indication of FS, we take a targeted patient history, undertake 24 h blood pressure monitoring, measure retinal venous pressure, and perform a dynamic retinal vessel analysis or nail fold capillary microscopy. This is especially recommended if the patient is relatively young or the damage is progressing rapidly. If the suspicion is confirmed, we then try to reduce the drops in blood pressure, lower the retinal venous pressure, improve the regula-

## Abkürzungen

FS	Flammer-Syndrom
GON	glaukomatöse Optikusneuropathie
IOP	Augendruck
NTG	Normaldruckglaukom
OBF	Augendurchblutung
PVD	primäre vaskuläre Dysregulation
RVP	retinaler Venendruck

## Der Glaukomschaden und seine Risikofaktoren

Die glaukomatöse Optikusneuropathie (GON) hat 2 Hauptkomponenten: Verlust der retinalen Ganglienzellen mit ihren Axonen und ein Verlust der Astrozyten mit einem Umbau der extrazellulären Matrix. Das Zweite ist spezifisch für Glaukom und führt zur Papillenexkavation. Der Glaukomschaden ist nicht auf das Auge beschränkt, vielmehr umfasst er mehr oder weniger die ganze Sehbahn und sogar die Sehrinde.

Der bestbekannte und untersuchte Risikofaktor für einen Glaukomschaden ist der Augendruck (IOP). Nicht selten kann aber ein Glaukomschaden entstehen oder fortschreiten, obwohl der Augendruck spontan normal ist oder obwohl er therapeutisch auf ein normales Niveau gesenkt wurde. Bei diesen Patienten finden wir praktisch immer weitere Risikofaktoren, insbesondere vaskuläre Risikofaktoren.

Im Folgenden beschreiben wir unser diagnostisches und therapeutisches Vorgehen bei Glaukompatienten, bei denen wir einen Verdacht auf ein Flammer-Syndrom (FS) [1–3] haben.

## Augendurchblutung beim Glaukom

Wir können die Durchblutung im und hinter dem Auge mit verschiedenen Methoden und in verschiedenen Geweben messen. Die große Mehrheit der publizierten Studien zeigt, dass bei Glaukompatienten die Augendurchblutung (OBF), insbesondere die Blutflussgeschwindigkeit, im Durchschnitt vermindert und der Flusswiderstand vergrößert ist. Diese Veränderungen sind bei Patienten mit Normaldruckglaukom (NTG) meist ausgeprägter als bei Patienten mit einem Hochdruckglaukom (HTG) [4, 5].

## Ursache der Durchblutungsstörung beim Glaukom

Es stellt sich die Frage, ob diese OBF-Reduktion beim Glaukompatienten nur sekundär, d. h. nur eine Folge des erhöhten Augen Druckes oder des Glaukomschadens ist. Tatsächlich kann ein hoher Augendruck die Durchblutung reduzieren, nämlich dann, wenn der Einfluss des IOP durch eine ungenügende oder eine überforderte Autoregulation nicht ausgeglichen werden kann. Natürlich hat auch ein Glaukomschaden mit seinem Substanzverlust eine sekundäre OBF-Reduktion zur Folge. Aber es spricht sehr vieles für eine zusätzliche, primäre Komponente dieser OBF-Reduktion. Das zeigt sich u. a. darin, dass bei Glaukompatienten nicht nur die Durchblutung im Auge, sondern auch in anderen Organen, wie z. B. in den Fingernagelfalzkapillaren vermindert ist.

Das wurde bereits vor Jahrzehnten gezeigt [6] und vor Kurzem durch eine große Studie bestätigt [7].

Dazu kommt, dass die Augendurchblutung prädiktive Bedeutung hat. Je schlechter die Durchblutung, desto größer ist die Wahrscheinlichkeit für eine Progression des Glaukomschadens [8]. Außerdem geht die OBF-Reduktion nicht selten dem Glaukomschaden voraus [9, 10].

Über lange Zeit suchten Forscher die Ursache der Durchblutungsverminderung beim Glaukom nur bei den klassischen Risikofaktoren der Arteriosklerose, wie z. B. der arteriellen Hypertonie oder dem Diabetes mellitus. Die Ergebnisse waren oft nicht überzeugend und teils sogar widersprüchlich. Während Patienten mit arterieller Hypertonie ein größeres Risiko für einen erhöhten IOP haben [11], ist hingegen unklar, ob die arterielle Hypertonie auch einen direkten Einfluss auf die GON hat. Mindestens bei den NTG-Patienten zeigt sich, dass eher der niedrige Blutdruck zum Schaden beiträgt [12–14]. Ähnliches gilt für den Zusammenhang mit Diabetes mellitus. Unbestritten haben Diabetiker ein erhöhtes Risiko für einen IOP-Anstieg [15]. In Bezug auf die direkte Wirkung auf GON hingegen gibt es wahrscheinlich sowohl schützende als auch schädigende Phasen [16].

Eine neue Perspektive gelang mit der Erkenntnis, dass beim Glaukom nicht nur oder sogar weniger die Arteriosklerose und ihre Risikofaktoren entscheidend sind, sondern eine vaskuläre Dysregulation, und zwar vor allem die primäre Form der vaskulären Dysregulation (PVD) [2]. Diese Hypothese wurde zuerst von J. Flammer und Mitarbeitern formuliert [17] und anschließend von mehreren Gruppen bestätigt [18–22].

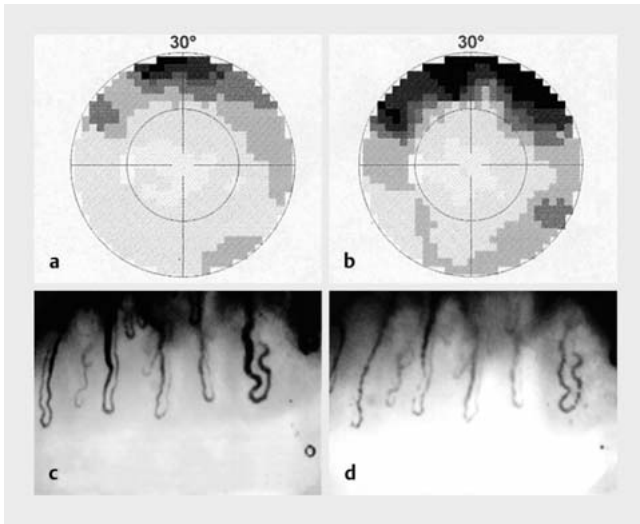
Ist diese PVD gekoppelt mit gewissen weiteren Symptomen und Zeichen, dann sprechen wir von einem Flammer-Syndrom.

## Das Flammer-Syndrom

Das Flammer-Syndrom (FS) [1–3] beschreibt den Phänotyp von Menschen mit einer Prädisposition für eine veränderte, meist erhöhte Reaktion der Blutgefäße auf Stimuli wie Kälte, emotionalen Stress oder große Höhe. Die erhöhte Empfindlichkeit kann auch andere Wahrnehmungen, wie Gerüche, Schmerzen, Vibrationen oder Medikamentenwirkungen etc. betreffen. Die Hauptkomponente des FS ist die primäre vaskuläre Dysregulation. Primär, weil diese Form der vaskulären Dysregulation nicht Folge einer Krankheit, sondern vielmehr eine Folge einer Veranlagung ist [2]. Eine PVD kann mit einer Kältestimulation (kombiniert mit einer Nagelfalz-Kapillarmikroskopie) oder mit einer retinalen Flackerlichtstimulation (dynamischen retinalen Gefäßanalyse, DVA) objektiviert werden.

Die 2 auffallendsten Symptome oder Zeichen von FS sind kalte Hände und/oder Füße [23] und ein niedriger Blutdruck (BD) [24, 25]. Der BD kann global niedrig sein, ganz typisch aber sind verstärkte BD-Abfälle, in der Orthostase oder noch häufiger im nächtlichen Tiefschlaf.

Menschen mit FS sind meist schlank (niedriger Body-Mass-Index) [26]. Ihre Einschlafzeit ist verlängert [27]. Bei allen Menschen ist das Einschlafen an eine bestimmte Temperatur der Füße gekoppelt. Da nun Menschen mit FS im Durchschnitt kältere Füße haben, brauchen sie entsprechend meist länger, um diese vor dem Einschlafen auf die Soll-Temperatur aufzuwärmen. Personen



► **Abb. 1** Gesichtsfeld und Fingernagelfalzkapillaren vor (a, c) und kurz nach Kälteprovokation (b, d) bei einer Person mit Flammer-Syndrom.

mit FS haben auch ein reduziertes Durstgefühl [28], dies, weil die leicht erhöhte ET-1-Plasmakonzentration (ET-1: Endothelin-1) das Durstzentrum im Gehirn bremst. Menschen mit FS haben allgemein eine erhöhte Empfindlichkeit, auch gegenüber gewissen Medikamenten, wie z. B. Kalziumantagonisten oder systemischen Betablockern. Einer der Gründe dafür ist die veränderte Genexpression von ABC-Transportproteinen, die u. a. auch Medikamente durch die Zellmembranen transportieren [29]. Menschen mit FS haben auch eine tiefere periphere Schmerzschwelle und reagieren

stärker auf Gerüche [30]. Beim Aufstieg in große Höhe steigt das ET-1 verstärkt an, was sich u. a. in einem stärkeren Anstieg des retinalen Venendruckes äußert [31]. Personen mit FS leiden auch häufiger an Tinnitus und Hörstürzen. Sie bewegen sich gerne und haben eine Vorliebe für gewisse Sportarten wie z. B. Jogging oder Radfahren. Sie sind oft sehr erfolgreich im Berufsleben und haben eine Tendenz zum Perfektionismus [1, 2].

## Okuläre Zeichen des Flammer-Syndroms

Viele Studien, die in diesem Zusammenhang wichtig sind, wurden bereits durchgeführt, bevor der Terminus Flammer-Syndrom eingeführt wurde. Deswegen wurden diese Resultate unter den damals üblichen Begriffen wie Vasospasmen, vasospastisches Syndrom oder primäre vaskuläre Dysregulation beschrieben [2, 3].

Menschen mit FS haben meist eine verminderte Autoregulation der Augendurchblutung [32]. Dies erklärt auch, warum die Papillendurchblutung mit der systemischen Zirkulation, und damit auch mit der Fingerdurchblutung, korreliert. Personen mit FS haben sehr oft einen erhöhten retinalen Venendruck (RVP) [33]. Ein weiteres Zeichen ist die verminderte Funktion der vaskulären Endothelzellen, was sich in einer verminderten Antwort der retinalen Gefäße auf Flackerlicht äußert [34]. Ein anderes Zeichen ist eine vorübergehende Verschlechterung des Gesichtsfeldes nach Kälteprovokation durch Eintauchen einer Hand ins kalte Wasser. Diesen Effekt beobachten wir bei Glaukompatienten mit FS, nicht aber bei Glaukompatienten ohne FS [35] (► **Abb. 1**). ► **Abb. 2** zeigt zusammenfassend die wichtigsten FS-Symptome.



► **Abb. 2** Zusammenfassung der wichtigsten Symptome und Zeichen des Flammer-Syndroms (aus [43]).

## Warum trägt das FS zum Glaukomschaden bei?

Entscheidend bei der Entstehung des Glaukomschadens ist ein oxidativer Stress in den Mitochondrien der Axone und der Astrozyten und dies vor allem in der Papille. Eine Hauptursache dieses oxidativen Stresses ist eine instabile Sauerstoffversorgung. Dieses lokale Sauerstoffangebot kann bspw. schwanken wegen einer Schlafapnoe, viel häufiger aber wegen einer instabilen Durchblutung [4, 36, 37] (► **Abb. 3**).

In den sog. Reperusionsphasen werden in der inneren Membran der Mitochondrien, in der auch die Atmungsketten eingebettet sind, vermehrt freie Sauerstoffradikale, vor allem Superoxid-Anionen ( $O_2^{\cdot-}$ ) gebildet. Das führt u. a. zur chronischen Aktivierung der Astrozyten und langfristig auch zu deren Untergang.

Aktiviert Astrozyten bilden dann vermehrt Stickstoffmonoxid (NO). Trotz seiner sehr kurzen Halbwertszeit kann NO in die direkt benachbarten Axone diffundieren. Dort fusioniert NO mit den (ebenfalls vermehrt gebildeten) Superoxid-Anionen und bildet so das toxische Peroxynitrit ( $ONOO^-$ ), was dann entscheidend zum Untergang der Neuronen beiträgt.

## Was führt zu Schwankungen der Durchblutung des Auges und vor allem der Papille?

Schwankt der IOP auf hohem Niveau, dann ist auch eine intakte Autoregulation von Zeit zu Zeit überfordert. Ist die Autoregulation selber reduziert oder sogar ganz abwesend, dann führen bereits Schwankungen des Blutdruckes und des Augendruckes im Normbereich zu Schwankungen der Augendurchblutung.

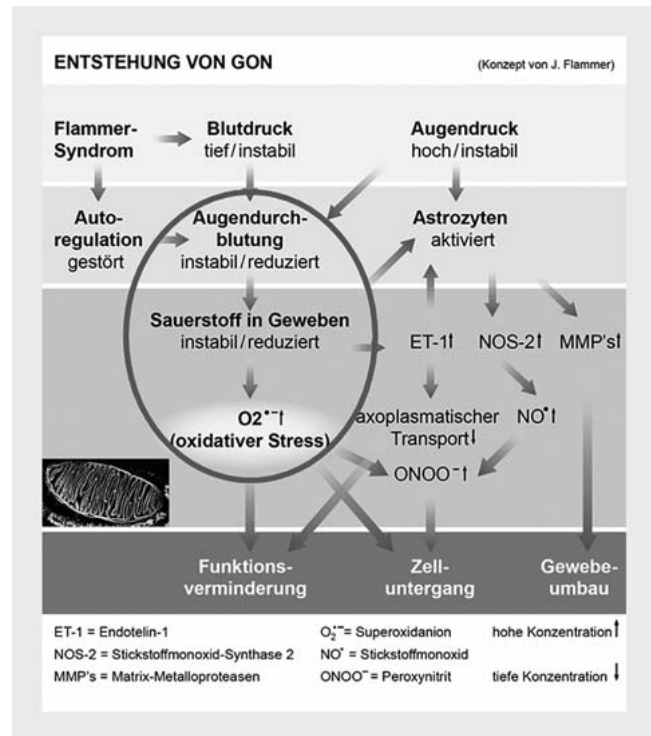
Dies führt nicht nur zum Anstieg des oxidativen Stresses, sondern auch zu einem leichten Anstieg der Endothelinkonzentration. Das wiederum hemmt den axoplasmatischen Transport und führt zur weiteren Aktivierung der Astrozyten und, gut messbar, zu einem Anstieg des retinalen Venendruckes (RVP) [38]. Ein erhöhter RVP vermindert den Perfusionsdruck und damit auch wiederum die Durchblutung (► **Abb. 4**). Der okuläre Perfusionsdruck ist die Differenz zwischen dem arteriellen Druck beim Eintritt ins Auge und dem venösen Druck beim Austritt aus dem Auge. Je größer dieser Perfusionsdruck, desto größer ist das Druckgefälle und damit die treibende Kraft für den Blutfluss [39].

Diese oben erwähnten Faktoren, die zur Reduktion und zur Instabilität der OBF führen, finden wir beim FS und so ist es nicht erstaunlich, dass das Syndrom entscheidend zur Pathogenese des Glaukomschadens, insbesondere beim Normaldruckglaukom, beiträgt. In einer gemeinsamen Studie mit einer Forschungsgruppe in Seoul konnten wir den seit Langem postulierten Zusammenhang zwischen NTG und FS bestätigen [22].

## Diagnostische Schritte

Haben wir bei einem Glaukompatienten einen Verdacht auf ein Flammer-Syndrom, dann gehen wir wie folgt vor:

- Gezielte Anamnese: Dies umfasst u. a. das Fragen nach Symptomen und Zeichen eines FS. Oft fehlen momentan gewisse Symptome, waren aber in der Jugend deutlich ausgeprägt.



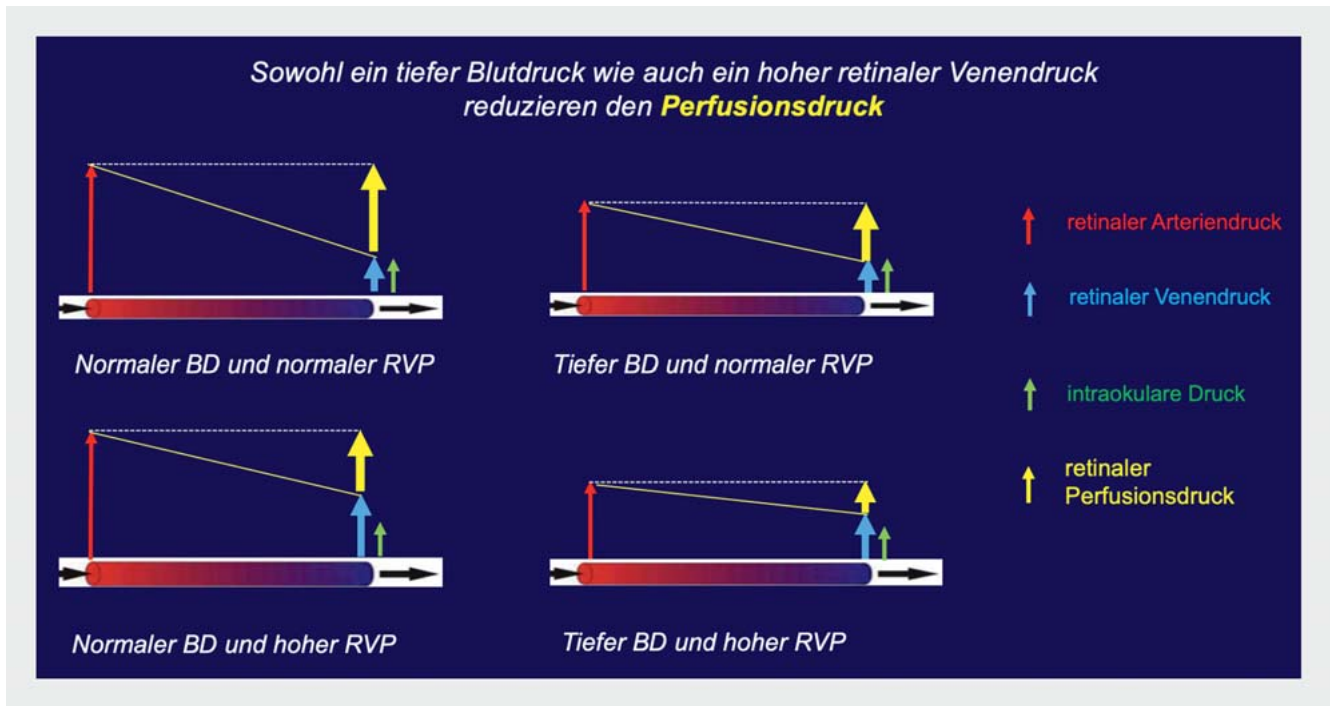
► **Abb. 3** Vereinfachte Darstellung der Pathogenese eines Glaukomschadens (modifiziert aus [44]). Im Zentrum steht eine instabile Sauerstoffversorgung, die zu einem oxidativen Stress in den Mitochondrien der Axone und der Astrozyten führt. Quelle: Konieczka K, Flammer J. Glaukom. Swiss Med Forum 2017; 17: 105–112.

- dynamische Analyse der retinalen Gefäße (DVA) mit Flackerlichtstimulation und/oder Kapillarmikroskopie mit Kälteprovokation
- Messung des retinalen Venendruckes
- 24-h-Blutdruckmessung

## Therapie

Bestätigt sich die Vermutung, dann behandeln wir die primäre vaskuläre Dysregulation, normalerweise beginnend mit Magnesium 10–20 mmol pro Tag. Wenn das nicht genügt, addieren wir einen sehr niedrig dosierten Kalziumantagonisten, z. B. Nifedipin, 1–3 mg, selten bis 5 mg pro Tag. Diese Therapie darf nicht verwechselt werden mit der viel höher dosierten Kalziumantagonistherapie bei Patienten mit einer arteriellen Hypertonie.

Ist der Blutdruck generell zu niedrig oder fällt er gelegentlich zu sehr ab, dann müssen wir als Erstes alles beseitigen, was zu Blutdruckabfällen beitragen kann (z. B. gewisse Hypnotika). Bleibt er zu tief, dann empfehlen wir eine vermehrte Salzeinnahme von 1 g bis ca. 3 g pro Tag, insbesondere am Abend, vor dem Schlafengehen. Wenn das nicht genügt, verschreiben wir in seltenen Fällen sehr niedrig dosiertes Fludrocortison, beginnend mit 0,1 mg 2× pro Woche. Fludrocortison ist ein Mineralokortikoid mit viel weniger Nebenwirkungen als Glukokortikoide.



► **Abb. 4** Diese Grafik symbolisiert den arteriellen Druck beim Eintritt ins Auge und den venösen Druck beim Austritt aus dem Auge bei Gesunden, Menschen mit niedrigem Blutdruck (BD) oder einem erhöhten retinalen Venendruck (RVP) oder mit beidem. Die Folge ist eine Reduktion des Perfusionsdruckes und damit eine Verkleinerung des Druckgradienten, also der treibenden Kraft der Durchblutung.

Den retinalen Venendruck senken wir mit einem niedrig dosierten Kalziumantagonisten (z. B. Nifedipin) [40] oder mit OcufoLin forte, einem Vitaminpräparat, das L-Methylfolat enthält [41]. L-Methylfolat ist zudem ein sehr potenter Scavenger von Peroxynitrit.

Zum Schutz der Mitochondrien vor oxidativem Stress empfehlen wir auch Ginkgo biloba [42] sowie eine antioxidative Ernährung, z. B. dunkle Schokolade (Polyphenole), Rotwein (Resveratrol), Kaffee (Polyphenole und 3-Methyl-1,2-cyclopentanedion, auch ein Scavenger von Peroxynitrit), Grüntee (Flavonoide, z. B. Katechin).

Die Anwesenheit eines FS schließt andere Risikofaktoren für einen Glaukomschaden nicht aus. Wenn bei einem Patienten mit FS und fortschreitendem Glaukomschaden der IOP im oberem Normbereich oder sogar darüber ist, muss er selbstverständlich gesenkt werden. Patienten mit FS haben eine gestörte Autoregulation der OBF und deswegen sind größere IOP-Schwankungen auch im Normbereich ungünstig.

Weitere ausführlichere Informationen zu diesem Thema finden Sie in diesem Review [42] oder auf diesen Webpages: [www.glaukomforschung.ch](http://www.glaukomforschung.ch) und [www.flammer-syndrome.ch](http://www.flammer-syndrome.ch).

Das Flammer-Syndrom ist also eine Veranlagung zur veränderten Reaktion der Blutgefäße und ist damit ein Risikofaktor für gewisse Krankheiten, insbesondere ein NTG. Der Verdacht ergibt sich meist aus der Anamnese. Vasculäre Stimulationstests können dann die Diagnose bestätigen. Das Erkennen solcher Patienten ist wichtig, weil diese sich sonst oft unverstanden fühlen und weil re-

lativ einfache Maßnahmen die Prognose dieser Patienten erheblich verbessern.

### Interessenkonflikt

Die Autorinnen/Autoren geben an, dass kein Interessenkonflikt besteht.

### Literatur

- [1] Konieczka K, Ritch R, Traverso CE et al. Flammer syndrome. EPMA J 2014; 5: 11
- [2] Flammer J, Konieczka K, Flammer AJ. The primary vascular dysregulation syndrome: implications for eye diseases. EPMA J 2013; 4: 14
- [3] Flammer J, Konieczka K. The discovery of the Flammer syndrome: a historical and personal perspective. EPMA J 2017; 8: 75–97
- [4] Flammer J, Orgül S, Costa VP et al. The impact of ocular blood flow in glaucoma. Prog Retin Eye Res 2002; 21: 359–393
- [5] Barbosa-Breda J, Van Keer K, Abegão-Pinto L et al. Improved discrimination between normal-tension and primary open-angle glaucoma with advanced vascular examinations – the Leuven Eye Study. Acta Ophthalmol 2019; 97: e50–e56
- [6] Gasser P, Flammer J. Blood-cell velocity in the nailfold capillaries of patients with normal-tension and high-tension glaucoma. Am J Ophthalmol 1991; 111: 585–588
- [7] Cousins CC, Chou JC, Greenstein SH et al. Resting nailfold capillary blood flow in primary open-angle glaucoma. Br J Ophthalmol 2019; 103: 203–207

- [8] Satilmis M, Orgül S, Doubler B et al. Rate of progression of glaucoma correlates with retrobulbar circulation and intraocular pressure. *Am J Ophthalmol* 2003; 135: 664–669
- [9] Nicoleta MT, Drance SM, Rankin SJ et al. Color Doppler imaging in patients with asymmetric glaucoma and unilateral visual field loss. *Am J Ophthalmol* 1996; 121: 502–510
- [10] Verticchio Vercellin AC, Harris A, Oddone F et al. Ocular blood flow biomarkers may predict long-term glaucoma progression. *Br J Ophthalmol* 2023. doi:10.1136/bjo-2022-322644
- [11] Zhao D, Cho J, Kim MH et al. The association of blood pressure and primary open-angle glaucoma: a meta-analysis. *Am J Ophthalmol* 2014; 158: 615–627.e9
- [12] Meyer JH, Brandi-Dohrn J, Funk J. Twenty four hour blood pressure monitoring in normal tension glaucoma. *Br J Ophthalmol* 1996; 80: 864–867
- [13] Okumura Y, Yuki K, Tsubota K. Low diastolic blood pressure is associated with the progression of normal-tension glaucoma. *Ophthalmologica* 2012; 228: 36–41
- [14] Kocatürk T, Akgüllü Ç, Evliçoğlu GE et al. Diurnal blood pressure parameters in normal tension glaucoma, primary open angle glaucoma, and healthy subjects. *Anatol J Cardiol* 2017; 18: 62–67
- [15] Zhao D, Cho J, Kim MH et al. Diabetes, fasting glucose, and the risk of glaucoma: a meta-analysis. *Ophthalmology* 2015; 122: 72–78
- [16] Hou H, Moghimi S, Baxter SL et al. Is Diabetes Mellitus a Blessing in Disguise for Primary Open-angle Glaucoma? *J Glaucoma* 2021; 30: 1–4
- [17] Flammer J, Haefliger IO, Orgül S et al. Vascular dysregulation: a principal risk factor for glaucomatous damage? *J Glaucoma* 1999; 8: 212–219
- [18] Galassi F, Giambene B, Varriale R. Systemic vascular dysregulation and retrobulbar hemodynamics in normal-tension glaucoma. *Invest Ophthalmol Vis Sci* 2011; 52: 4467–4471
- [19] Pasquale LR. Vascular and autonomic dysregulation in primary open-angle glaucoma. *Curr Opin Ophthalmol* 2016; 27: 94–101
- [20] Zhou W, Sabel BA. Vascular dysregulation in glaucoma: retinal vasoconstriction and normal neurovascular coupling in altitudinal visual field defects. *EPMA J* 2023; 14: 87–99
- [21] Nicoleta MT. Clinical clues of vascular dysregulation and its association with glaucoma. *Can J Ophthalmol* 2008; 43: 337–341
- [22] Konieczka K, Choi HJ, Koch S et al. Relationship between normal tension glaucoma and Flammer syndrome. *EPMA J* 2017; 8: 111–117
- [23] Saner H, Würbel H, Mahler F et al. Microvasculatory evaluation of vasospastic syndromes. *Adv Exp Med Biol* 1987; 220: 215–218
- [24] Gherghel D, Orgül S, Gugleta K et al. Retrobulbar blood flow in glaucoma patients with nocturnal over-dipping in systemic blood pressure. *Am J Ophthalmol* 2001; 132: 641–647
- [25] Binggeli T, Schoetzau A, Konieczka K. In glaucoma patients, low blood pressure is accompanied by vascular dysregulation. *EPMA J* 2018; 9: 387–391
- [26] Mozaffarieh M, Fontana Gasio P, Schötzau A et al. Thermal discomfort with cold extremities in relation to age, gender, and body mass index in a random sample of a Swiss urban population. *Popul Health Metr* 2010; 8: 17
- [27] Pache M, Kräuchi K, Cajochen C et al. Cold feet and prolonged sleep-onset latency in vasospastic syndrome. *Lancet* 2001; 358: 125–126
- [28] Teuchner B, Orgül S, Ulmer H et al. Reduced thirst in patients with a vasospastic syndrome. *Acta Ophthalmol Scand* 2004; 82: 738–740
- [29] Wunderlich K, Zimmerman C, Gutmann H et al. Vasospastic persons exhibit differential expression of ABC-transport proteins. *Mol Vis* 2003; 9: 756–761
- [30] Mozaffarieh M, Hauenstein D, Schoetzau A et al. Smell perception in normal tension glaucoma patients. *Mol Vis* 2010; 16: 506–510
- [31] Baertschi M, Dayhaw-Barker P, Flammer J. The effect of hypoxia on intraocular, mean arterial, retinal venous and ocular perfusion pressures. *Clin Hemorheol Microcirc* 2016; 63: 293–303
- [32] Gherghel D, Orgül S, Doubler B et al. Is vascular regulation in the central retinal artery altered in persons with vasospasm? *Arch Ophthalmol* 1999; 117: 1359–1362
- [33] Fang L, Baertschi M, Mozaffarieh M. The effect of Flammer-syndrome on retinal venous pressure. *BMC Ophthalmol* 2014; 14: 121
- [34] Gugleta K, Zawinka C, Rickenbacher I et al. Analysis of retinal vasodilation after flicker light stimulation in relation to vasospastic propensity. *Invest Ophthalmol Vis Sci* 2006; 47: 4034–4041
- [35] Terelak-Borys B, Grabska-Liberek I, Schoetzau A et al. Transient visual field impairment after cold provocation in glaucoma patients with Flammer syndrome. *Restor Neurol Neurosci* 2019; 37: 31–39
- [36] Konieczka K, Fränkl S, Todorova MG et al. Unstable Oxygen Supply and Glaucoma. *Klin Monbl Augenheilkd* 2014; 231: 121–126
- [37] Flammer J, Mozaffarieh M. What is the present pathogenetic concept of glaucomatous optic neuropathy? *Surv Ophthalmol* 2007; 52 (Suppl. 2): S162–S173
- [38] Flammer J, Konieczka K. Retinal venous pressure: the role of endothelin. *EPMA J* 2015; 6: 21
- [39] Flammer J. Measuring and Treating Retinal Venous Pressure: Effort and Benefit. *hb TIMES Schw Aerzte* 2021; (3): 60–62
- [40] Fang L, Turtschi S, Mozaffarieh M. The effect of nifedipine on retinal venous pressure of glaucoma patients with the Flammer-Syndrome. *Graefes Arch Clin Exp Ophthalmol* 2015; 253: 935–939
- [41] Devogelaere T, Schötzau A. The effects of vitamin supplementation containing L-methylfolate (Ocufofolin® forte) on retinal venous pressure and homocysteine plasma levels in patients with glaucoma. *hb TIMES Schw Aerzte* 2021; (3): 54–59
- [42] Konieczka K, Flammer J. Treatment of Glaucoma Patients with Flammer Syndrome. *J Clin Med* 2021; 10: 4227
- [43] Konieczka K, Flammer J. Phänomenologie und klinische Bedeutung des Flammer-Syndroms. *Klin Monbl Augenheilkd* 2016; 233: 1331–1336
- [44] Konieczka K, Flammer J. Glaukom. *Swiss Medical Forum* 2017; 17: 105–112