

Der „einfache“ TEP-Wechsel

■ Florian Gebhard

Eine Patientin erhielt im November 2002 aufgrund einer Dysplasie-Coxarthrose rechts eine zementfreie Hüftprothese mit CBC®-Schaft und RM®-Pfanne.

Wegen zunehmender Beschwerden bei Valgus-Gonarthrose erfolgte im Juni 2004 die Implantation eines Oberflächenersatzes.

Im März 2005 erlitt die Patientin eine periprothetische (interprothetische) Femurfraktur rechts, bei Schaftlockerung des CBC®-Schaftes (Vancouver B3).

Es wurde der Primärschaft gewechselt, auf einen Mutars IC-Schaft zementiert (Abb. 1). Bei Pfannenlockerung zementierte PE-Pfanne.

Als Kopf kam ein Merete®-Verlängerungskopf zum Einsatz. Zusätzlich erfolgte eine Schaftstabilisation mit 3 Drahtcerclagen.

Anfang des Jahres 2006 stellte sich die Patientin erstmals vor, mit Schmerzen im Bereich des rechten Hüftgelenks. Hierbei fand sich bei unveränderter Lage des Schaftes eine Rotation der Pfannenkomponente als Ausdruck einer Lockerung der Pfanne. Die Patientin wollte jedoch zunächst keine operative Intervention.

Im März 2007 kam es dann zu einem Ausriss der Pfannenkomponente nach zentral-dorsal mit Subluxation der Hüftprothese (Abb. 2). Nun bestand definitiv die operative Indikation und die Patientin willigte ein.

Geplant und besprochen wurde mit der Patientin, dass bei Pfannenluxation des rechten Hüftgelenks mit Wanderung nach intrapelvin ein Pfannenaufbau durchgeführt wird – wobei der unverändert einliegende Schaft wenn möglich belassen werden sollte.

Nach Ausbau der Pfanne zeigte sich intraoperativ, dass der Schaft gelockert war, sodass dieser mühelos ausgeschlagen werden konnte. Nach Ausschlagen war dann allerdings zu erkennen, dass die Fraktur der Femurdiaphyse nicht knöchern konsolidiert war, sodass es nach Ausschlagen der Prothese zusätzlich in Femurmitte zu einem spontanen Abknicken, d. h. einer Refraktur des Schaftes kam.

Es wurde daraufhin zunächst eine Pfannendachschale implantiert, mit entspre-

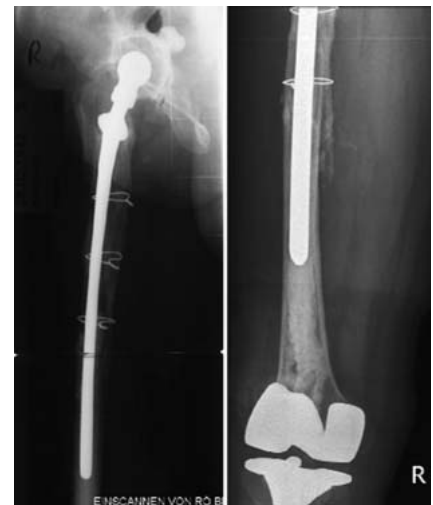


Abb. 1 Bei periprothetischer Fraktur B3 und einliegender Knieprothese TEP-Wechsel (Schaft, Pfanne).

chender Polyethylen-Pfanneneinzementierung. Der Schaft wurde durch die gleiche Größe/Typ ersetzt und re-zementiert. Aufgrund der Fraktursituation erfolgte die Plattenosteosynthese mit einem überbrückenden LISS®-System.

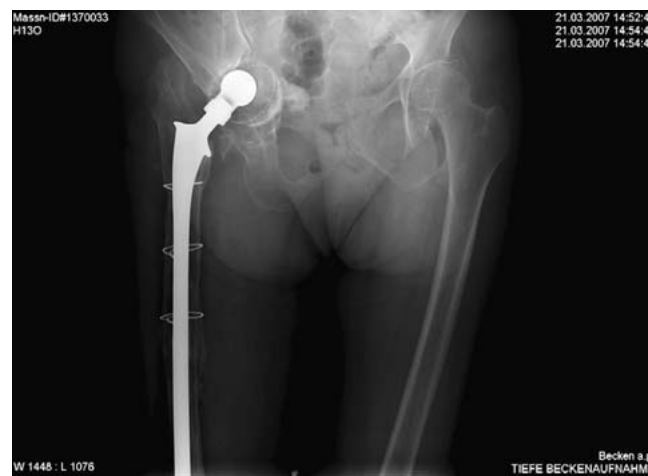

Abb. 2 Zunehmende Hüftschmerzen bei Pfannenluxation (2007).

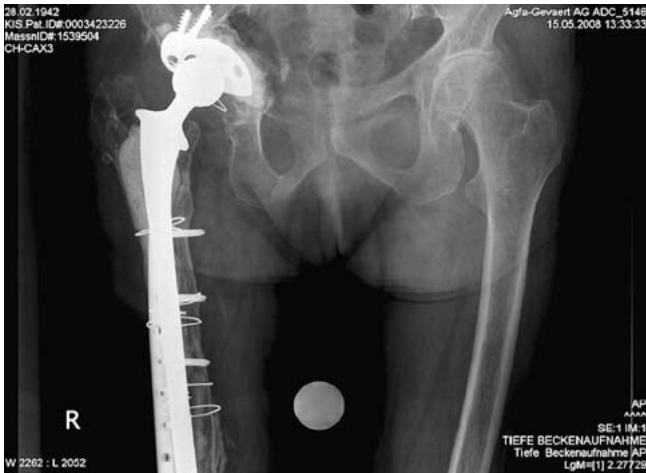

Abb. 3 1-Jahres-Ergebnis nach TEP-Wechsel mit Pfannenaufbau und intraoperativ festgestelltem, nicht erfolgtem knöchernem Durchbau der Fraktur und notwendiger Plattenosteosynthese (LISS).

Univ.-Prof. Dr. med. Florian Gebhard
 Ärztlicher Direktor

Klinik für Unfallchirurgie, Hand-,
 Plastische und Wiederherstellungs-
 chirurgie
 Zentrum für Chirurgie
 Universitätsklinikum Ulm
 Steinhövelstraße 9
 89075 Ulm

E-Mail: florian.gebhard@uniklinik-ulm.de

Im Anschluss daran ungestörter Heilungsverlauf. Die letzte Wiedervorstellung der Patientin erfolgte 5/2008 (**Abb. 3**), bei subjektiv befriedigendem Ergebnis und Mobilität an einer Gehstütze.

Allerdings wird nun seitens des medizinischen Dienstes der Krankenkasse die Korrektheit der Behandlung angezweifelt und ein Gutachten erstellt.

Fazit

Bei geplanten TEP-Wechseln sehr genau die Röntgenbilder analysieren und bei schlechter Bildqualität oder hohem Metallindex diese entweder wiederholen bzw. ggf. auch ein CT machen. Cerclagen immer als Hinweis auf Deperiostierung ansehen und damit als Hinweis auf eine verzögerte Knochenbruchheilung. Prinzipiell bei jedem Prothesenwechsel mit dem Schlimmsten rechnen.