Reosteosynthese einer Tuberculum-majus-Fraktur des proximalen Humerus mit „Doppelhakenplatte“

▣ Reinhard Hoffmann, Thomas Hofmann, Uwe Schweigkofler

Einleitung

Etwa 4–5 % aller Frakturen betreffen den proximalen Oberarm. 80 % dieser Frakturen finden sich bei älteren Patienten, oft nach einem Bagatelltrauma. Bei jüngeren Menschen handelt es sich in der Regel um eine hoch energetische Verletzungsursache. Aufgrund der höheren Gewalteinwirkung kommt es in dieser Altersgruppe vermehrt zu Luxationsverletzungen.

Hierbei treten häufig dislozierte Frakturen des Tuberculum majus auf. Solche Verletzungen können nach Reposition der Luxation konservativ behandelt werden, wenn die Dislokation des Tuberculum-majus-Fragments nach kranial unter 5 mm beträgt und im Verlauf keine weitergehende Dislokationstendenz aufweist. Stärkere Dislokationen sollten nicht akzeptiert werden, da es im weiteren Verlauf sonst regelhaft zu Bewegungseinschränkungen und zum subakromialen Impingement kommt.

Ziel der operativen Versorgung ist die anatomische Reposition sowie eine stabile Fragmentretention, um eine frühfunktionelle Weiterbehandlung zu ermöglichen. Abrissfrakturen des Tuberculum majus werden in der Regel perkutan oder offen (Deltasplit bzw. deltoideopektoraler Zugang) reponiert und mittels Zuggurtung, Zugschrauben oder auch Plattenosteosynthesen stabilisiert. Bei jungen Patienten finden die Kleinfragmentschrauben guten Halt im Humeruskopf. Cerclagendrähte werden häufig durch Fibre-Wire-Nähte ersetzt.

Kasuistik

Ein 56-jähriger Patient war ausgerutscht und versuchte sich mit dem rechten Arm abzufangen. Hierbei erlitt er eine anteriore, proximale Humerusluxationsfraktur mit Abriss des Tuberculum majus (**Abb. 1**). In einer auswärtigen Klinik erfolgte die primär geschlossene Reposition der Schulterluxation in Kurznarkose sowie die Anlage eines Gilchrist-Verbands. Bei weiterhin bestehender deutlicher Dislokation (über 7 mm) des Tuberculum-majus-Fragments erfolgte die Vorstellung zur operativen Versorgung. Die bildgebende CT-Untersuchung ergab eine dislozierte Mehrfragmentfraktur des Tuberculum majus (**Abb. 2**). Es erfolgte die offene Reposition über einen deltoideopektoralen Zugang. Die Supraspinatussehne wurde mit einem Fibre Wire angeschlungen, das Tuberculum majus nach ventral und kaudal gezogen, um es ortsständig zu reponieren. Intraoperativ bestätigte sich der Verdacht auf die weichteilgedeckte Mehrfragmentierung und schollige Absprengung des Tuberculum majus. Der Operateur entschloss sich nach Beurteilung der Knochenqualität als günstig zu einer

Abb. 1
Unfallbild.

Fixation mit einem winkelstabilen Plattenimplantat für den proximalen Humerus (Platte Fa. Königsee). Der additive Fibre Wire wurde an der Platte fixiert. Das intraoperative Ergebnis der korrekten Reposition und Retention des Tuberculum-majus-Fragments wurde mit Röntgenbildverstärker dokumentiert (**Abb. 3**). Eine krankengymnastische Übungsbehandlung wurde am 2. postoperativen Tag begonnen.

Abb. 2 a und **b**
CT nach Reposition.

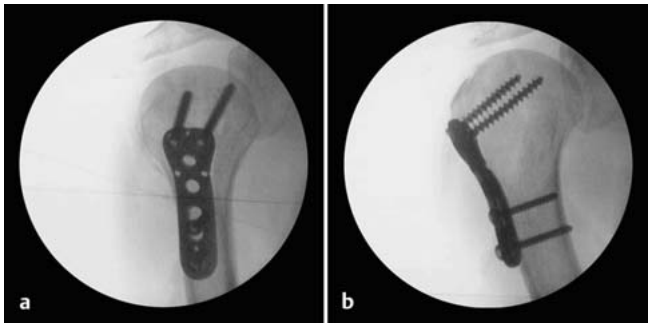

Abb. 3 a und **b**
Intraoperatives BV-Bild.

OP-JOURNAL 2008; 24: 202–203
© Georg Thieme Verlag KG Stuttgart · New York
DOI 10.1055/s-2008-1039020

Dieses Dokument wurde zum persönlichen Gebrauch heruntergeladen. Vervielfältigung nur mit Zustimmung des Verlages.

Die postoperative Röntgenverlaufskontrolle zeigte jedoch eine sekundäre Dislokation des gesamten Tuberculum-majus-Fragments auf das Ausgangsniveau (**Abb. 4**). Dieser Befund machte eine erneute operative Revision erforderlich. Hierbei fand sich das mehrfragmentäre Tuberculum-majus-Fragment unter der Platte ausgerissen und durch die Schrauben in seinem kaudalen Anteil zusätzlich geteilt.

Eine sichere und auch die kleineren Fragmentanteile des Tuberculums fassende Reosteosynthese war gefordert. Das Tuberculum-majus-Fragment wurde erneut mit einem Fibre Wire im Sehnenansatzbereich armiert und anatomisch reponiert. Das knöcherne Hauptfragment des Tuberculums konnten passager mit einem K-Draht fixiert werden. Zur definitiven Retention auch der kleineren kranialen Fragmentanteile wurde eine Drittelrohrplatte als doppelte Hakenplatte konfiguriert und entgegen der Sehnenzugrichtung eingesetzt. Diese wurde mit 2 Kleinfragmentspongiosaschrauben fixiert. Hiermit war der gesamte weichteilgedeckte Tuberculum-majus-Komplex mit den mehrfragmentären Anteilen knöchern sicher unter der Platte fixiert. Die Haken der Platte führten zu einer zusätzlichen Weichteilfixierung. Die Platte wirkte daher wie eine flächige Krallen-Unterlegscheibe. Additiv wurde eine Kleinfragmentschraube mit Unterlegscheibe im distalen Fragment eingebracht. Eine Fibre-Wire-Zuggurtung an den Humerusschaft über eine freie Schraube wurde zusätzlich vorgenommen (**Abb. 5**).

Postoperativ wurde der Patient wieder krankengymnastisch funktionell nachbehandelt. Die Schulter konnte schon nach wenigen Tagen passiv über die Horizontale hinaus bewegt werden. Ein Platten-Impingement trat nicht auf. Bis zum Abschluss des stationären Aufenthalts lagen die passive Elevation bei 130° und die Abduktion bei 110°.

Diskussion

Unverschobene oder nur gering dislozierte Frakturen des Tuberculum majus können mit gutem Erfolg konservativ behandelt werden. Es wird eine 3-wöchige Ruhigstellung im Gilchrist-Verband mit anschließender intensiver Krankengymnastik empfohlen.

In der Literatur [3–6] wird die operative Versorgung von dislozierten Tuberculum-majus-Frakturen bei einer Dislokation des Hauptfragments von mehr als 5 mm empfohlen. Bei Sportlern oder auch Überkopfarbeitern sollten nur 3 mm Dislokation toleriert werden. Eindeutige Empfehlungen zu einem einheitlichen operativen Vorgehen bestehen bei vielfältigen Osteosynthese- und Zugangsoptionen nicht. Das Vorgehen wird im Einzelfall individualisiert und angepasst. In einer biomechanischen Untersuchung an 21 Oberarmknochen konnten Braunstein et al. [1] zeigen, dass die Fixationen mittels Fadenankern und Zuggurtungen eine gute Ausreißfestigkeit ergab. Dimakopoulos et al. [2] konnten im Rahmen einer Nachuntersuchung von 34 Patienten mit einer anterioren Luxation und einer Fraktur des Tuberculum majus nach operativer Refixation überwiegend gute bis sehr gute Ergebnisse erzielen.

Auch der vorgestellte Patient erhielt eine operative Reposition und direkte Fixierung mit einem winkelstabilen Plattensystem plus Fibre-Wire-Zuggurtung. Diese „einfache“ und dem Operateur von proximalen Humerusfrakturen her sehr vertraute Osteosynthese konnte das multifragmentierte Hauptfragment nicht ausreichend retinieren. Die Knochenqualität wurde falsch eingeschätzt. Im Rahmen der funktionellen Beübung kam es zu einem „Durchschneiden“ des primär mehrteiligen Fragments und zu einer erneuten Dislokation des Tuberculum majus auf das Ausgangsniveau. Die Reosteosynthese mit „Drittelrohr-Doppelhakenplatte“ und die erneute additive Zuggurtung mittels Fibre Wire konnte dann eine sichere und übungsstabile Fixation des Tuberculum majus erreichen. Die Drittelrohrplatte verhindert durch ihr geringes Auftragen ein Platten-Impingement und bietet gleichzeitig eine große Auflagefläche über die Frakturfragmente im Sinne einer flächigen Krallen-Unterlegscheibe.

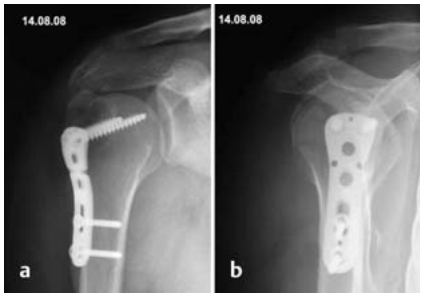

Abb. 4 a und **b** Sekundäre Dislokation.

Abb. 5 a und **b** Reosteoynthese mit Drittelrohr-Hakenplatte plus Fibre-Wire-Zuggurtung.

Fazit

Bei mehrfragmentären Frakturen des Tuberculum majus ist auch bei scheinbar guter Knochenqualität eine einfache Plattenfixation potenziell problematisch. Klassische Zuggurtungsverfahren haben hier – trotz eigener Probleme – immer noch ihre Berechtigung. Bei erforderlichen Reosteosynthesen kann in geeigneten Fällen eine modifizierte, niederprofilige Drittelrohr-Doppelhakenplatte die ossäre und Weichteilfixierung problemlösend kombinieren.

Literatur

1 *Braunstein V, Wiedemann E, Plitz W, Muensterer OJ, Mutschler W. Hinterwimmer S.* Operative treatment of greater tuberosity fractures of the humerus – a biomechanical analysis. Clin Biomech 2007; 22: 652–657
2 *Dimakopoulos P, Panagopoulos A, Kasimatis A, Syggelos SA, Lambiris E.* Anterior traumatic shoulder dislocation associated with displaced greater tuberosity fracture: the necessity of operative treatment. J Orthop Trauma 2007; 21: 104–112
3 *Gorge MS.* Fractures of the greater tuberosity of the humerus. J Am Acad Orthop Surg 2007; 15: 607–613
4 *Habermeyer P.* Die Humeruskopffraktur. Unfallchirurg 1997; 100: 820–837
5 *Jeschke J, Platzer P, Lehr S, Vecsel V, Gäbler C.* Displacement of more than three millimeters might influence shoulder function: a retrospective analysis of minimally displaced fractures of the greater tuberosity. Osteo Trauma Care 2004; 12: 180–183
6 *Ruchholtz S, Nast-Kolb D.* Die Oberarmkopffraktur. Unfallchirurg 2003; 106: 498–513

Prof. Dr. med. Reinhard Hoffmann
Ärztlicher Direktor
Dr. med. Thomas Hofmann
Oberarzt
Dr. med. Uwe Schweigkofler
Leitender Oberarzt

BG-Unfallklinik Frankfurt am Main
Friedberger Landstraße 430
60389 Frankfurt/M.

E-Mail: aerztlicher.direktor@bgu-frankfurt.de

Dieses Dokument wurde zum persönlichen Gebrauch heruntergeladen. Vervielfältigung nur mit Zustimmung des Verlages.