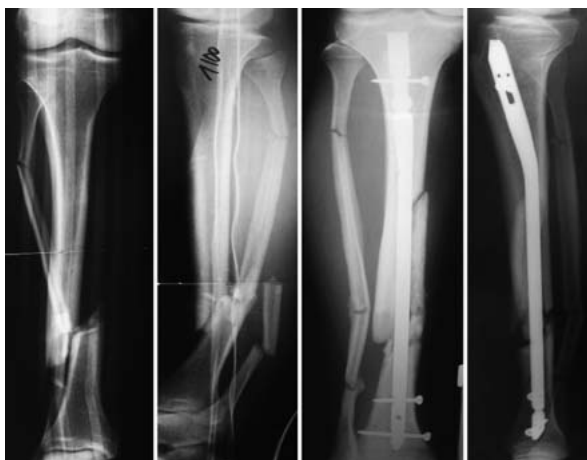

# 7½ Jahre bis zur Ausheilung einer Unterschenkelfraktur

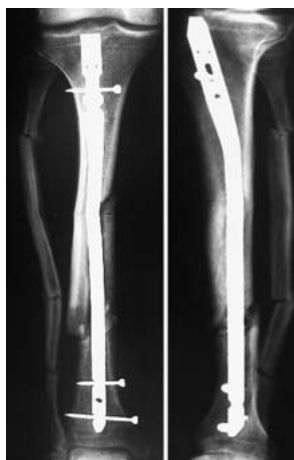
■ Klaus Wenda, Bertram Regenbrecht

## Verlauf

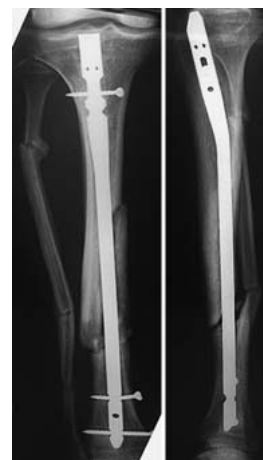1/2000	Tibiafraktur am Übergang vom mittleren zum distalen Drittel, auf den postoperativen Bildern fällt Sprengung der Tibia im mittleren Drittel auf	<b>Abb. 1</b>
7/2000	Die Fraktur hat sich etwas verkürzt, zunehmende Varusfehlstellung	<b>Abb. 2</b>
9/2000	Es wird erstmals deutlich, dass der Nagel im mittleren Drittel dorsal „im Freien“ steht	<b>Abb. 3</b>
3/2004	Rettungsversuch mit einer winkelstabilen Platte und Spongiosaplastik	<b>Abb. 4</b>
6/2004	Bruch der winkelstabilen Schrauben	<b>Abb. 4</b>
7/2005	Entfernung des Nagels, Achsenkorrektur und winkelstabile Platte	<b>Abb. 5</b>
9/2005	Plattenbruch, erneute Plattenosteosynthese	<b>Abb. 6</b>
1/2006	erneuter Plattenbruch, Resektion der Pseudarthrose und Callusdistraction	<b>Abb. 7</b>
9/2007	Ausheilung nach 7½ Jahren	<b>Abb. 8</b>



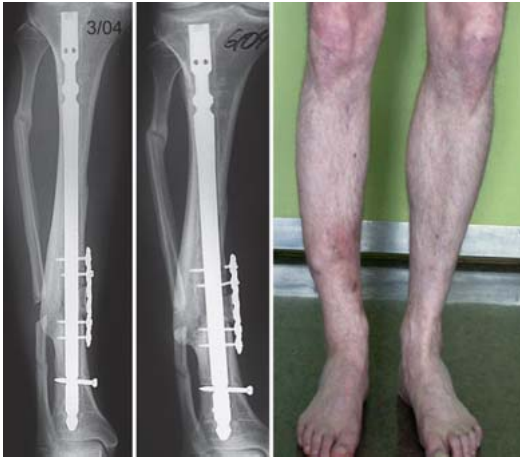**Abb. 1** 1/2000: Unterschenkelfraktur mit Tibiafraktur am Übergang vom mittleren zum distalen Drittel, auf dem postoperativen Bild erkennt man, dass es zu einer Sprengung des mittleren Drittels gekommen ist.



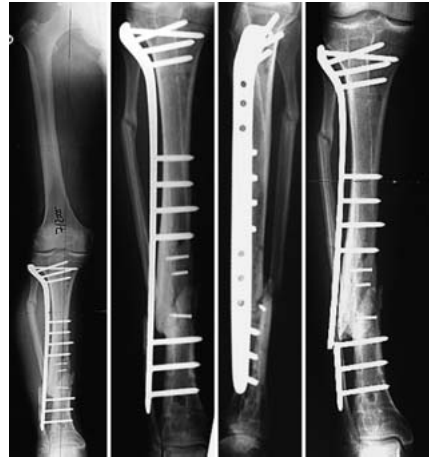**Abb. 2** 7/2000: Die Tibiafraktur hat sich etwas verkürzt, soweit wie es der proximale Verriegelungsbolzen im ovalen Loch erlaubt, eine gewisse Varusfehlstellung ist eingetreten.



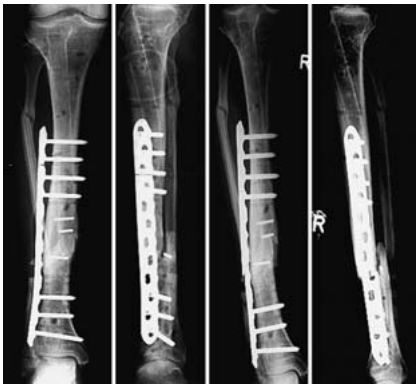**Abb. 3** 9/2000: Durch etwas andere Projektion ist erstmals klar, dass der Nagel im mittleren Drittel dorsal „im Freien“ steht“, wegen mäßiger Beschwerden wird abgewartet.



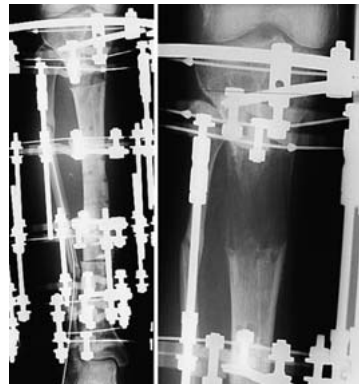**Abb. 4** 3/2004: Rettungsversuch mit einer winkelstabilen Platte und Spongiosaplastik. 6/2004: Schraubenbruch und zunehmende Varusfehlstellung.



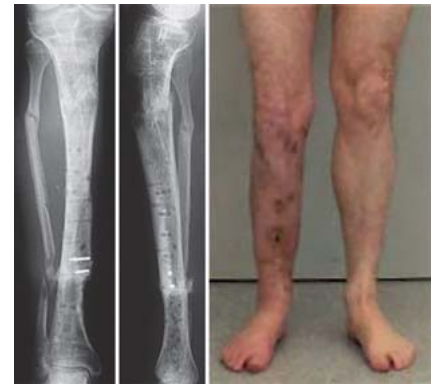**Abb. 5** 7/2005: Achsenkorrektur im Bereich der Pseudarthrose und Stabilisierung mit winkelstabiler Platte. 9/2005: Plattenbruch.



**Abb. 6** 9/2005: Erneute Plattenosteosynthese. 1/2006: Erneuter Plattenbruch.



**Abb. 7** 1/2006: Resektion der Pseudarthrose und Callusdistraction.



**Abb. 8** 9/2007: Ausheilung 7 1/2 Jahre nach Unterschenkelfraktur.

**Fazit**

Bei ungebohrter Nagelung einer einfachen Tibiafraktur kam es zu Sprengung der Tibia im mittleren Drittel. Eine solche intraoperative Komplikation wird in der Regel durch den Nagel stabilisiert und heilt meistens problemlos aus. Im vorliegenden Fall wurde erstmals nach 9 Monaten deutlich, dass der Nagel teilweise dorsal „im Freien“ stand. Eine Plattenosteosynthese zur Stabilisierung der zumindest nicht atrophien Pseudarthrose bei liegendem Nagel

und 2 Plattenosteosynthesen nach Entfernung des Nagels und korrekter Einstellung der Achse scheiterten. Letztendlich konnte eine Ausheilung erst durch Resektion der Pseudarthrose und Callusdistraction erzielt werden. Die Lehre aus diesem Fall: Die Achsenverhältnisse hätten frühzeitiger korrigiert werden müssen, die Resektion der Pseudarthrose und anschließende Callusdistraction ist eine Option in verzweifelten Fällen.

**Prof. Dr. med. Klaus Wenda**  
Klinikdirektor

**Dr. med. Bertram Regenbrecht**  
Chefarzt Roland-Klinik Bremen,  
ehemals Dr. Horst-Schmidt-Kliniken  
Wiesbaden

Klinik für Unfall-, Hand- und  
Orthopädische Chirurgie  
Dr. Horst-Schmidt-Kliniken Wiesbaden  
Ludwig-Erhard-Straße 100  
65199 Wiesbaden

E-Mail: klaus.wenda@hsk-wiesbaden.de