Zervikales Wurzelkompressionssyndrom

▣ Heinrich Böhm, Reinhard Bschorer

Ausgangssituation

Eine damals 34-jährige Patientin wurde wegen eines trotz aller konservativen Maßnahmen therapierefraktären zervikalen Wurzelkompressionssyndroms in der Etage C5 – C6 von ventral fusioniert. Wegen erneuter Beschwerden im Dermatom C8 erfolgte eine ventrale Nachoperation mit Verlängerung der Fusion auf Th1 und Instrumentation mit einer winkelstabilen Platte. Diese lockert rasch nach kaudal aus, parallel steigen die Infektparameter. In der Bildgebung zeigt sich mit Sicherheit eine Spondylodiszitis C7 – Th1, mit Wahrscheinlichkeit auch in der Etage C6 – C7.

Befund

Septischer Allgemeinzustand, stark schmerzhafte Bewegungseinschränkung und Erschütterungsempfindlichkeit der Halswirbelsäule. Keine Schluckbeschwerden.

Röntgen

Kyphosierung bei knöchernen Defekten und Sklerosierungen an der Grundplatte C7 sowie Deckplatte Th1, geringe Destruktionen bei C6 – C7, erfolgreiche Fusion C5 – C6, es liegt eine ventrale winkelstabile Platte (**Abb. 1**), MRT bei Stahlimplantat nicht verwertbar.

Weiterer Verlauf

Es wird ein radikales ventrales Débridement mittels Korporektomie C6 und C7 durchgeführt, verbunden mit Spongiosainterposition, lokaler Antibiose und dorsaler Plattenspondylodese (**Abb. 2**). Daraufhin rascher Rückgang der Infektsymptomatik. Im weiteren Verlauf aber Entwicklung einer progredienten zervikalen Myelopathie sowie bei C7 und C8 linksseitig radikulärer sensibler und motorischer Ausfälle. Als Ursache für die neurogenen Ausfälle wird ein Einsinken des Harms-Korbes mit konsekutiver Kyphosierung der Wirbelsäule festgestellt.

Abb. 1 Iatrogene Spondylodiszitis C7 – Th1 bei liegender ventraler winkelstabiler Platte. Fusion C5 – C6 knöchern durchbaut, C6 – C7 radiologisch suspekt. MRT wegen Stahlimplantat nicht verwertbar.

Ein erneuter ventraler Eingriff an der Halswirbelsäule wird unvermeidlich zur Myelondekompression, Stellungskorrektur und Restabilisierung. Dabei muss kranial und kaudal ein weiteres Bewegungssegment geopfert werden, sodass die anschließende Versteifungsstrecke von C4 bis Th2 reicht. Die Rekonstruktion der vorderen Säule wird kombiniert mit einer dorsalen Plattenspondylodese (**Abb. 3**). Nach diesem Eingriff bildet sich die Tetraparese vollständig zurück, aber es kommt zu massiven Dysphagien. Bereits geringe Essensmengen lösen massiven Hustenreiz aus. Ösophagusbreischluck und Ösophagoskopie bestätigen den Verdacht einer Ösophagusfistel (**Abb. 4**). Die Sanierung gelingt schließlich durch Entfernung des ventralen Implantats und ein radikales vorderes Débridement bis zur Dura. Nach Schaffung gut durchbluteter Ankerpunkte an den Endwirbeln des Defekts wird ein Muskel-Knochen-Komposittransplantat aus Fibula und zwei Dritteln des M. flexor hallucis longus transferiert und an den Thyreoidalgefäßen reanastomosiert. Bei sicherer dorsaler Stabilisierung kann die Fibula in Pressfit-Technik zwischen C4 und Th2 eingefalzt werden. (**Abb. 5**) Relevanteste Aspekte der Nachbehandlung sind die äußere Immobilisierung in einer Halo-Weste für 3 Monate und die Ernährung durch eine PEG für 3 Wochen.

Ergebnis

Die Ösophagusfistel war nach 3 Wochen geschlossen, worauf der Patient auf orale Ernährung umgestellt werden konnte und symptomfrei blieb. Parallel waren die Entzündungsparameter bereits nach 2 Wochen wieder im Normal-

Abb. 2 Nach Korporektomie C6 und C7 ventrale Abstützung mittels eines mit Eigenspongiosa gefüllten Harms-Korbes. Dorsale Stabilisierung und Spondylodese C5 – Th1. Anschließend Ausheilen des Infekts.

OP-JOURNAL 2008; 24: 196–197
© Georg Thieme Verlag KG Stuttgart · New York
DOI 10.1055/s-2008-1039144

Dieses Dokument wurde zum persönlichen Gebrauch heruntergeladen. Vervielfältigung nur mit Zustimmung des Verlages.

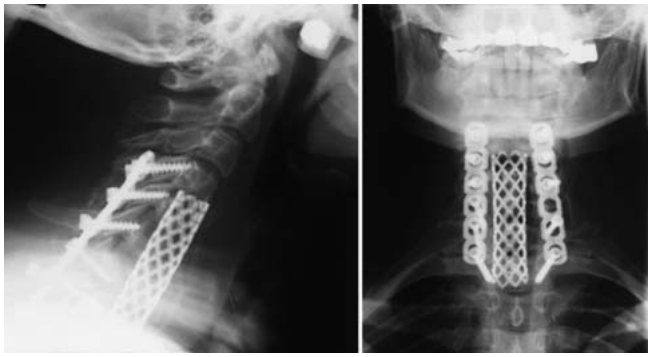

Abb. 3 Nach zunehmender Fehlstellung Auftreten einer rasch progredienten Tetraparese bei Rückenmarkkompression sowie foraminaler Kompression. Erforderlich wird die Stellungskorrektur und direkte Dekompression mittels Korporektomie C5 und Th1: Die wegen Infekt oder Rückenmarkkompression korporektomierte Strecke bemisst jetzt 4 Wirbelkörper.

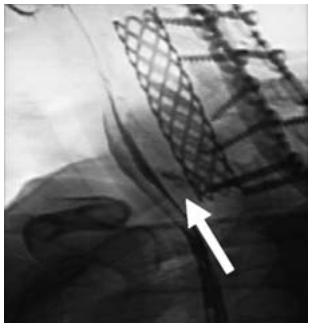

Abb. 4 Ösophagusbreischluck zeigt Extravasat in Richtung des kaudalen Endes des Harms-Korbes ziehend.

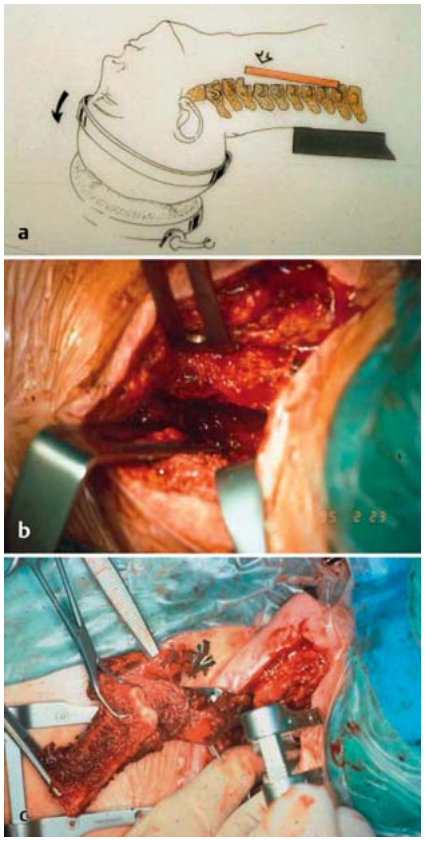

Abb. 5 a bis **c** **a** Schematische Darstellung der Rekonstruktion der vorderen Säule von C4–Th2. **b** Intraoperativer Situs nach Implantatentfernung, Débridement und Duradekompression. **c** Transplantat mit Fibula, Extensor hallucis und Gefäßen (durch Clips markiert).

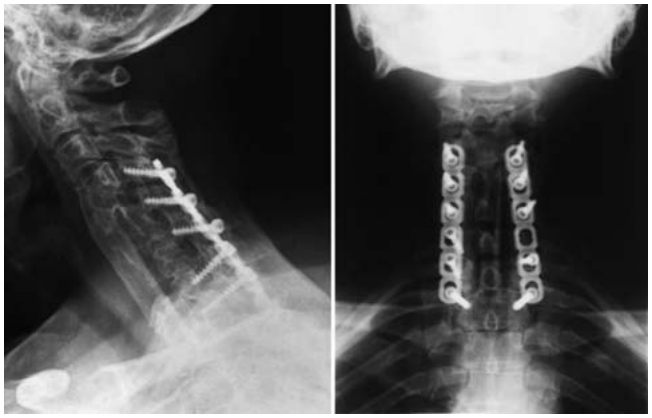

Abb. 6 Knöchern fest ausgeheilte Spondylodese ventral und dorsal.

bereich und blieben es über Jahre. Die Verlaufskontrollen der Bildgebung zeigten ein sehr rasches Einwachsen der Fibula und stabile mechanische Verhältnisse über mehr als 10 Jahre (**Abb. 6**). Von der Tetraparese blieben keine Folgen zurück; wegen Dysästhesien im C8-Bereich links entfernten wir auf Wunsch der Patientin die linke Platte, was jedoch keine Änderung der Beschwerden bewirken konnte.

Fazit

Von den Weichteilen im Zugangsbereich zur vorderen Halswirbelsäule ist der Ösophagus mit Abstand die empfindlichste Struktur. Zur Schonung des Ösophagus sollten die Wundsperrer häufig umgesetzt, nach Voroperationen am besten zulasten von Wundhaken gar nicht verwendet werden. Nach ernsthaften ventralen Komplikationen sollte immer die dorsale mechanische Stabilisierung erwogen werden, um einen allfälligen vorderen Reeingriff so klein und implantatarm wie möglich zu halten. Wiewohl sehr ressourcenaufwendig bietet dieses Verfahren, vor allem auch wegen der Verbesserung der örtlichen Blutungsverhältnisse durch den M. extensor hallucis, sehr gute Möglichkeiten, bei prekären Situationen wie Vorbestrahlung oder Infektfolgen eine biologische Lösung und damit ein gutes Langzeitergebnis zu erzielen.

Prof. Dr. med. Heinrich Böhm
Chefarzt

Klinik für Orthopädie, Wirbelsäulenchirurgie und Querschnittgelähmte
Zentralklinik Bad Berka GmbH
Robert-Koch-Allee 9
99437 Bad Berka

Prof. Dr. Dr. med. Reinhard Bschorer
Facharzt für Mund-, Kiefer- und Gesichtschirurgie

Klinik für Mund-, Kiefer- und Gesichtschirurgie
Helios Klinikum Schwerin
Wismarsche Straße 393–397
19055 Schwerin

E-Mail: ort@zentralklinik-bad-berka.de

Dieses Dokument wurde zum persönlichen Gebrauch heruntergeladen. Vervielfältigung nur mit Zustimmung des Verlages.