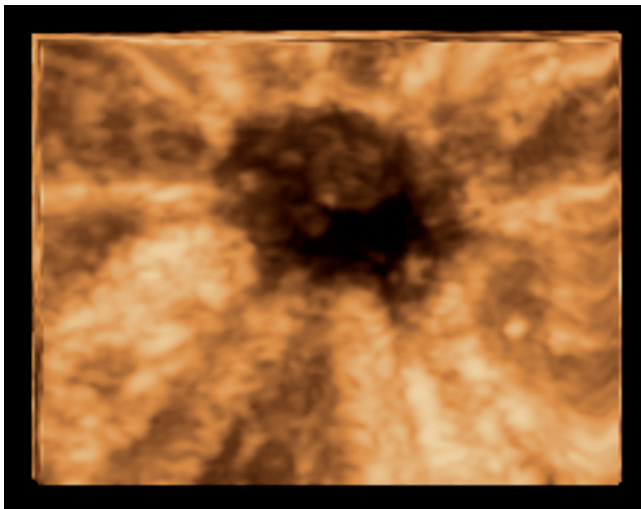


3D-Darstellung eines duktales Mammakarzinoms mittels unterschiedlicher Abbildungsmodi

3D-Oberflächendarstellung des Mammakarzinoms in der dritten Ebene (Abb. 1)



Der 3D-Oberflächenmodus (Weismann CF. Ultraschall in Med 2004; 25: 390-392, Merz E, Oberstein A. Ultrasound in Obstetrics and Gynecology, Vol. 2: Gynecology. Thieme Stuttgart-New York 2007, 266-296) wird normalerweise zur Oberflächendarstellung zystischer Mammaläsionen verwendet. Kleine Proliferationen an der inneren Zystenwand können somit dreidimensional dargestellt werden. Bei komplett soliden Strukturen kann diese Technik auch zur räumlichen Darstellung von Schnittflächen eingesetzt werden. Dazu wird zunächst in der multiplanaren Darstellung die dritte Ebene, d. h. die Parallelebene zur Körperoberfläche, aufgesucht. In dieser 2D-Ebene kann das bei einem Mammakarzinom häufig vorkommende typische Retraktions- oder Sternmuster bereits deutlich erkannt werden. Bildet man diese Ebene nun zusätzlich im Oberflächenmodus ab, so erhält man ein Oberflächenbild von der Schnittfläche. Im Vergleich zur multipla-



3D-Oberflächendarstellung des Mammakarzinoms in der dritten Ebene.
3D Surface Imaging of a Breast Carcinoma in the Third Plane.

naren Darstellung bietet die Oberflächendarstellung der dritten Ebene eine noch deutlichere Demonstration des Retraktionsmusters. Dreidimensionale Oberflächenbilder lassen dabei nicht nur als Grauwertbild, sondern auch in unterschiedlichen Farben monochrom darstellen (hier sepia).

3D-Oberflächendarstellung des Mammakarzinoms unter Verwendung einer speziellen Farbskala (Abb.2)



Im Gegensatz zur monochromen Darstellung lassen sich durch die Verwendung einer anwendungsspezifischen Farbpalette unterschiedliche Grauwerte in verschiedenen Farben abbilden. Hierzu müssen das Farb- und Helligkeitsspektrum wie auch die

3D Visualization of a Ductal Breast Carcinoma using Various Imaging Modes

3D Surface Imaging of a Breast Carcinoma on the Third Plane (Fig. 1)

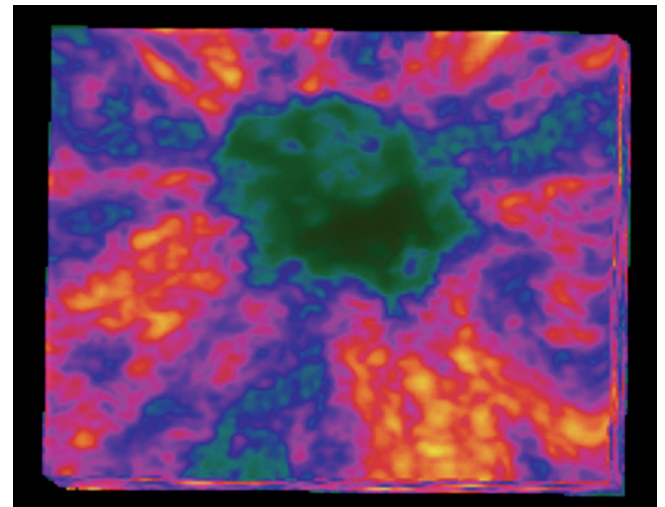


The 3D surface mode (Weismann CF. Ultraschall in Med 2004; 25: 390-392, Merz E, Oberstein A. Ultrasound in Obstetrics and Gynecology, Vol. 2: Gynecology. Thieme Stuttgart-New York 2007, 266-296) is typically used for surface imaging of cystic breast lesions. Small proliferations on the inner cyst wall can thus be visualized three-dimensionally. In the case of completely solid structures, this technique can also be used for spatial imaging of slice surfaces. For this purpose a search is performed for the third plane, i.e., the plane parallel to the body surface, in the multiplanar image. A typical retraction or star pattern as frequently occurs in a breast carcinoma can be clearly identified on this 2D plane. If this plane is additionally visualized in the surface mode, a surface image of the slice surface is obtained. Compared to multiplanar imaging, surface imaging of the third plane provides clearer display of the retraction pattern. 3D surface images can be displayed as grayscale images as well as monochrome images using various colors (sepia in this case).

3D Surface Imaging of the Breast Carcinoma using a Special Color Scale (Fig.2)



In contrast to monochrome display, different gray scales can be displayed in different colors using an application-specific color palette. For this purpose, the color and brightness spectrum as



3D-Oberflächendarstellung des Mammakarzinoms unter Verwendung einer speziellen Farbskala.
3D Surface Imaging of the Breast Carcinoma using a Special Color Scale.

well as the color saturation must be defined and set by a slider. The result is an image of the retraction pattern of a breast carcinoma with color gradation.

Farbsättigung definiert und mittels Schieberegler eingestellt werden. Als Ergebnis erhält man dann im Falle des Mammakarzinoms ein farblich abgestuftes Bild des Retraktionsmusters.

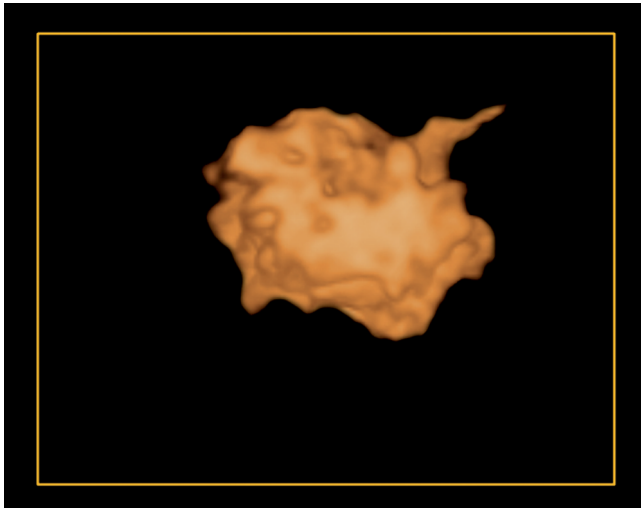
3D-Darstellung des Mammakarzinoms im Inversionsmodus (Abb. 3)

Mit Hilfe des sogenannten Inversionsmodus (Weismann C, Hergan K. *Ultraschall in Med* 2007; 28: 273-282) können echoarme Strukturen in echoreiche Strukturen konvertiert werden. Ein echoarmes Mammakarzinom wird mit diesem Modus somit in einen soliden echoreichen unregelmäßigen Körper umgewandelt. Nachteil dieser Technik ist, dass das Ergebnis bei diesem Modus stark von der Einstellung des Thresholdreglers abhängig ist und dass angrenzende echoarme Strukturen, die nicht zum Karzinom gehören, ebenfalls als echoreiche Oberflächenstrukturen abgebildet werden. Durch Vergleich mit dem originären 3D-Oberflächenbild kann jedoch erkannt werden, welcher Anteil nicht mehr zum Karzinom gehört. Dieser wird dann mit dem elektronischen Skalpell abgetrennt. Hierzu wird das "Volume of interest" einem Rotationsprozess auf dem Monitor unterzogen, um allseits die angrenzenden störenden Strukturen abzutrennen.

E. Merz, Frankfurt

3D Image of the Breast Carcinoma in the Inversion Mode (Fig. 3)

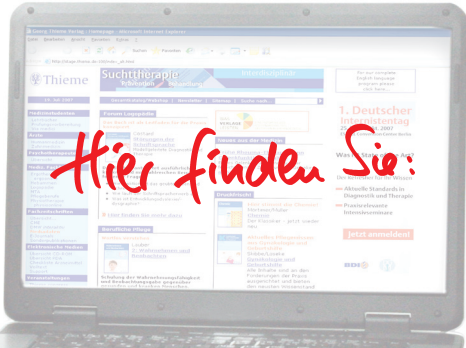
Using the inversion mode (Weismann C, Hergan K. *Ultraschall in Med* 2007; 28: 273-282), hypoechoic structures can be converted to hyperechoic structures. A hypoechoic breast carcinoma is converted with this mode into a solid hyperechoic irregular body. A disadvantage of this technique is that the result in this mode de-



3D-Darstellung des Mammakarzinoms im Inversionsmodus.

3D Image of the Breast Carcinoma in the Inversion Mode.

pends greatly on the setting of the threshold control and that neighboring hypoechoic structures that are not part of the carcinoma are also visualized as hyperechoic surface structures. However, a comparison to the original 3D surface image makes it possible to identify what is not part of the carcinoma. This is then separated with an electronic scalpel. The volume of interest is subjected to a rotation process on the monitor in order to separate all neighboring interfering structures.



www.thieme.de

Noch mehr Auswahl.
Noch mehr Neues.
Noch mehr Infos.

