

# Testen Sie Ihr Fachwissen

## Test Your Knowledge



Dr. Christian Rose



Abb. 1 Kleine Papeln am Abdomen.

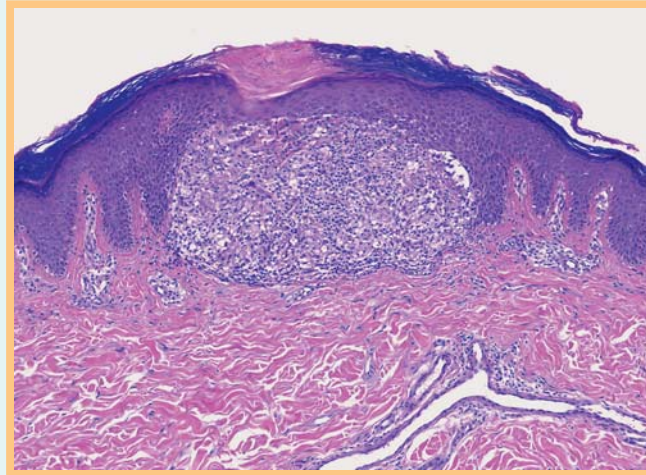


Abb. 2 Wie lautet Ihre Diagnose?

### Anamnese

Bei einem 12-jährigen Mädchen bestehen seit wenigen Wochen asymptomatische stecknadelkopfgroße Papeln am Abdomen.

### Klinischer Befund

Disseminierte, dicht beieinander stehende, stecknadelkopfgroße weiße Papeln (► Abb. 1).

### Histologischer Befund (HE-Präparat)

In einer Stanzbiopsie sah man ausschließlich subepidermal ein umschriebenes histiozytäres Infiltrat mit eingestreuten Lymphozyten. Dieses Infiltrat wurde von leicht verlängerten Reteleisten umgriffen und im Zentrum fand sich eine leichte Parakeratose (► Abb. 2).

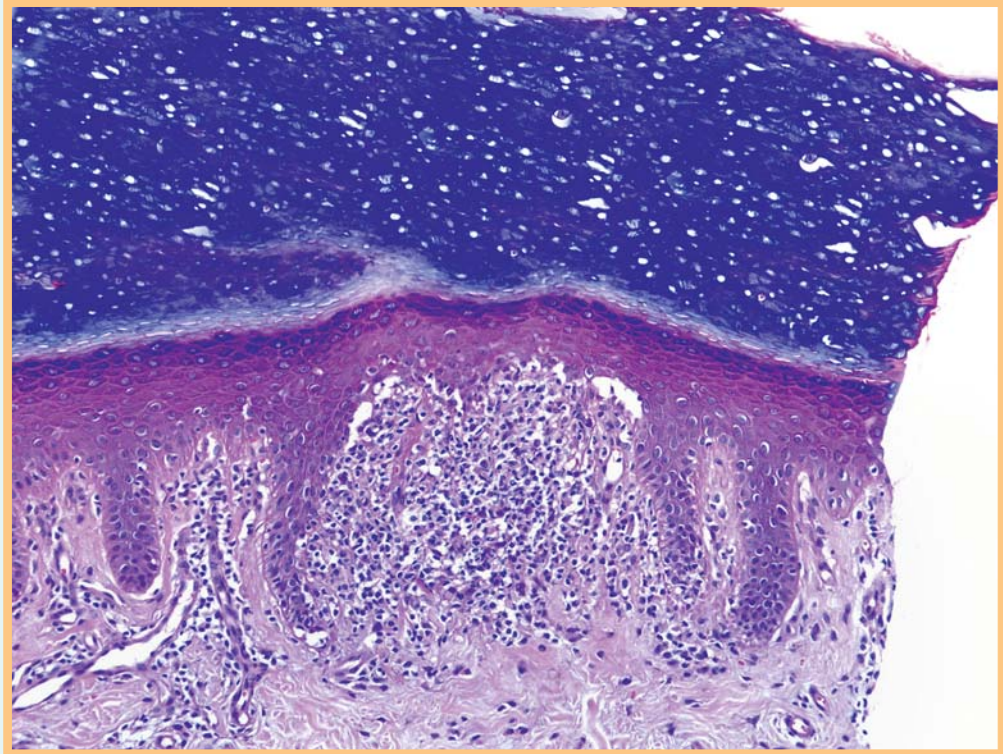
(Auflösung nächste Seite)

### Bibliografie

DOI 10.1055/s-0029-1215144  
Akt Dermatol 2009; 35: 377–378  
© Georg Thieme Verlag KG ·  
Stuttgart · New York  
ISSN 0340-2541

### Korrespondenzadresse

**Dr. Christian Rose**  
Klinik für Dermatologie,  
Allergologie und Venerologie,  
Universitätsklinikum Schleswig-  
Holstein, Campus Lübeck  
Ratzeburger Allee 160  
23538 Lübeck  
christian.rose@uk-sh.de



**Abb. 3** Lichen nitidus in akraler Haut.

### Auflösung



**Diagnose:** Lichen nitidus.

**Kommentar:** Das klinische Bild und die Symptomatik sprechen für einen Lichen nitidus. Das histologische Bild mit einem ganz umschriebenen subepidermalen Entzündungsinfiltrat aus Histiocyten und Lymphozyten ist sehr charakteristisch und sichert die Diagnose. Gelegentlich umgreifen die neben dem Infiltrat gelegenen verlängerten Reteleisten das Entzündungsinfiltrat. Begleitend findet sich oft eine geringe Interface-Dermatitis mit wenigen Dyskeratosen. Die Genese der Erkrankung ist unklar. Die Hautverände-

rungen sind in der Regel asymptomatisch und bilden sich langsam spontan zurück [1]. Der Lichen nitidus kann in seltenen Fällen auch die Hand- und Fußsohlen befallen. Klinisch wird in dieser Lokalisation dann oft an ein untypisches dyshydrosiformes Ekzem gedacht. Die obige Abbildung einer Biopsie mit breitem, kompakt verhornendem Stratum corneum zeigt einen solchen Fall (● **Abb. 3**) [2].

### Literatur

- 1 Deidelhoff K, Bottenbruch S. Generalisierter Lichen nitidus. *Hautarzt* 2001; 2: 156–158
- 2 Gehring W, Rupec M. Lichen nitidus der Handinnenfläche. *Akt Dermatol* 1989; 15: 312–314