

Quaddel oder Pustel? Hauterkrankungen nach Effloreszenzen diagnostiziert



Bläschen, Pusteln oder Quaddeln – über den ganzen Körper verteilt oder nur an einzelnen Hautpartien? Alle sichtbaren Hautveränderungen, sogenannte Effloreszenzen, geben wichtige Hinweise zur Diagnose. Dr. med. Petra Staubach-Renz zeigt Ihnen an 3 Hauterkrankungen die Systematik der Effloreszenzen.

Effloreszenzen sind wichtige Elemente jeder Hauterkrankung (Dermatose) und bestimmen das typische klinische Erscheinungsbild, das für eine eindeutige Befunderhebung sehr wichtig ist. Häufig besteht eine Dermatose aus einer Kombination mehrerer Effloreszenzen. So sind beispielsweise eine Rötung und Schuppung der Haut die Hauptsymptome der Psoriasis (Schuppenflechte) (S. 20–23).

Effloreszenzen: Grundlage für die Differenzialdiagnose

Viele Hauterkrankungen sind durch Form, Farbe und Oberflächenstruktur der Hautveränderungen zu unterscheiden. Diese sichtbaren Veränderungen können die gesamte Hautoberfläche überziehen, nur als Herd oder einzeln auftreten.

Man unterscheidet zwischen **Primäreffloreszenzen** – z. B. Fleck (Makula), Knötchen (Papel), Quaddel (Urtika), mit Eiter gefüllte Hohlräume (Pustel), Blase, Bläschen (Bulla, Versikula) – und **Sekundäreffloreszenzen** – z. B. Risse (Fissur, Rhagade) oder Hautschuppen (Squama), Gewebsschwund (Atrophie), Geschwür (Ulkus), Substanzdefekt (Erosion). Manche Effloreszenzen sind mit starkem Juckreiz, Brennen oder Schmerzen verbunden. Primäreffloreszenzen sind Veränderungen, die unmittelbar durch die Erkrankung hervorgerufen werden. Sekundäreffloreszenzen gehen oft aus den Primäreffloreszenzen hervor (z. B. Schuppe nach Entzündung).

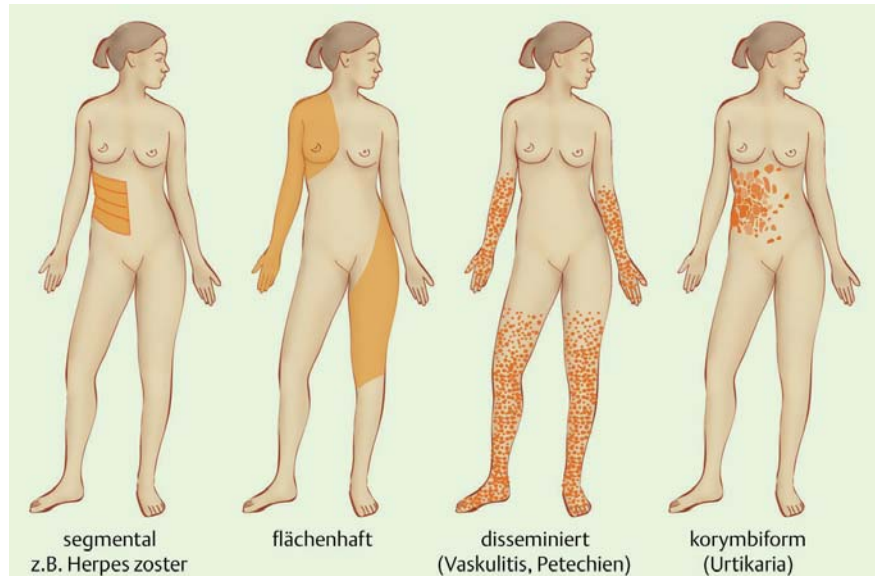


Abb. 1 Hauterkrankungen weisen eine unterschiedliche Verteilung und Ausbreitung von Effloreszenzen auf. Foto: © SciencePictures/KES/Thieme

Leider sind Primäreffloreszenzen manchmal sehr schwer zu erkennen, z. B. wenn ein Patient juckende Primäreffloreszenzen aufkratzt und nur Kratzeffekte sichtbar sind. Es kann auch vorkommen, dass sich ein Patient zu spät bei Ihnen in der Praxis vorstellt, sodass sich aus den Primäreffloreszenzen bereits Sekundäreffloreszenzen gebildet haben.

Anamnese und Befunderhebung

Der wichtigste Schritt zum Befund und zur Therapie sind Anamnese und Inspektion. Oftmals kann der Patient wertvolle Hinweise geben, denn er kann seine Symptome und auslösende Faktoren selbst benennen. Der allgemeine Hautzustand und die Besonderheiten der Effloreszenzen sind durch reine Betrachtung feststellbar.

Typische Effloreszenzen bei Ekzemen (Systematik nach der Pathogenese)

- 1. endogenes oder atopisches Ekzem (Neurodermitis):** Prädilektionsstellen im Beugensbereich
- 2. Kontaktekzem (toxisch oder allergisch):** gut abgrenzbare Ekzemmorphe, häufig vesikulös in den betroffenen Arealen
- 3. seborrhoisches Ekzem:** rezidivierende feinschuppige Rötungen im Bereich des Gesichtes (nasolabial, Augenbrauen, Kopfhaut) und intermammär
- 4. Exsikkationsekzem:** feinlamelläre Schuppung bei trockener Haut (oft Ganzkörperbefall)
- 5. photoallergisches Ekzem:** an sonnenexponierten Arealen
- 6. Stauungsekzem (v.a. Extremitäten):** in gestauten Arealen auftretende, häufig chronische erythematöse schuppige Haut mit Spannungsblasen

Die Art, Lokalisation und Verteilung der Effloreszenzen führen zur Diagnose oder geben wichtige Hinweise auf die zugrundeliegende Erkrankung. Achten Sie bei der Befunderhebung auf:

- **Form:** Sind die Effloreszenzen rund, elliptisch oder polygonal (viereckig)?
- **Anordnung:** Treten die Pusteln, Vesikel oder Quaddeln gruppiert, über den ganzen Körper verteilt (disseminiert) auf oder fließen diese zusammen (konfluierend)?
- **Begrenzung:** Ist der Übergang zur gesunden Haut unscharf oder scharf?

! Achtung Infektionsschutzgesetz!
Oft werden Effloreszenzen durch Infektionskrankheiten hervorgerufen. Sind diese im IfSG aufgeführt, besteht Behandlungsverbot, ggf. auch Meldepflicht.

Bläschen (Vesikula) und Blase (Bulla)

Bläschen und Blasen sind mit Flüssigkeiten gefüllte Hohlräume, die unter oder in der Oberhaut entstehen und fluktuieren können. Herpetiforme Hautveränderungen treten gruppiert auf (Herpes simplex, Herpes Zoster). Wasserklare Blasen enthalten seröse Flüssigkeiten, rötliche und schwarze Blasen oft Blut.

Bei der **Differenzialdiagnose** sollten Sie beispielsweise an **Ekzemarten wie Stauungsekzem oder allergisches Kontaktekzem**, Herpes simplex, Windpocken, Gürtelrose (Herpes Zoster) oder Verbrennungen denken!

Kontaktekzem mit Bläschenbildung

Das Kontaktekzem wird durch Kontakte mit bestimmten Irritantien bzw. Allergenen ausgelöst. Beim **toxischen Kontaktekzem** führen Stoffe zu einer direkten, nicht immunologisch vermittelten Hautschädigung, die schnell auftreten kann. Die Blasen können verschieden groß sein, sie entstehen dann auf dem Boden eines Ekzems (erythematös-versikulös-bullös). Streuherde sind typisch. Es entwickelt sich durch Hautkontakt mit chemischen oder physikalischen Noxen (z. B. Säuren, Laugen, Desinfektions- und Lösungsmittel).

Beim **allergischen Kontaktekzem** sind es Stoffe (Allergene), die zu ekzematösen Veränderungen der Haut führen, die dem des toxischen Kontaktekzems sehr ähnlich

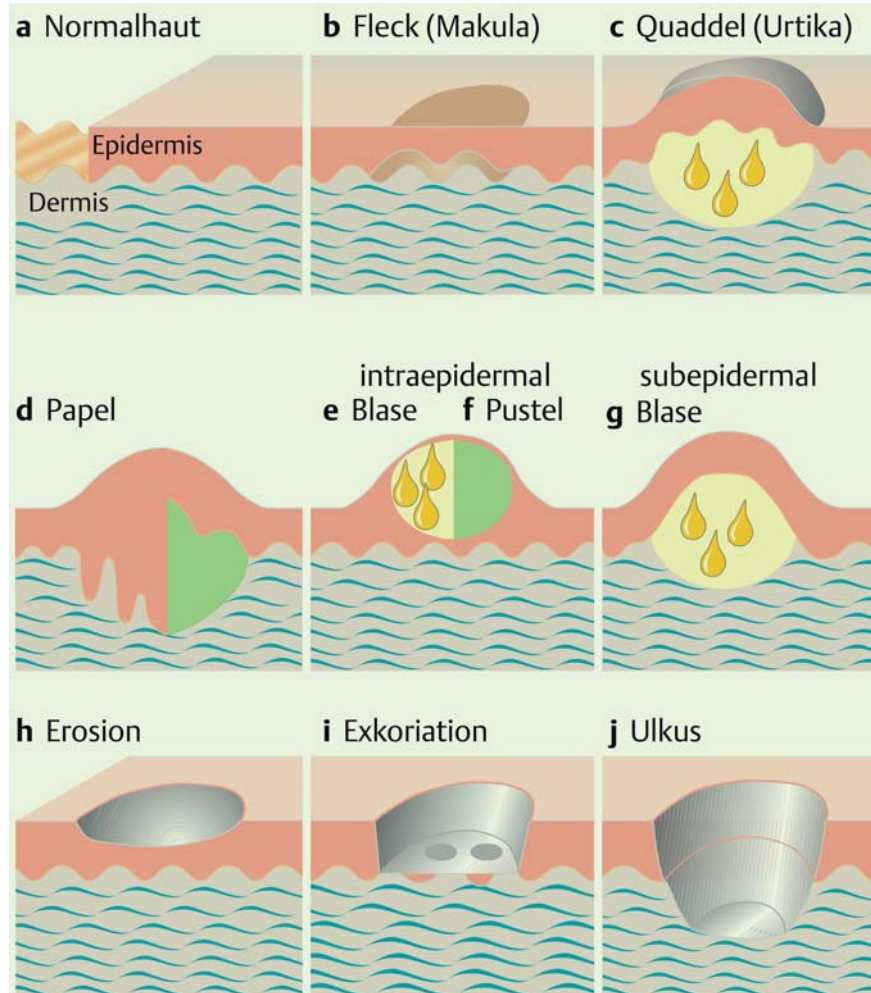


Abb. 2 Quaddel oder Papel? Unterschiedliche Hauteffloreszenzen und ihre Bezeichnung. Foto: © SciencePictures/KES/Thieme

sind. Hier ist eine allergologische Abklärung und Aufklärung zur Meidung von Allergenen und Kreuzallergien erforderlich. Zu den häufigsten allergischen Kontaktekzemen gehört das durch Nickel verursachte. Bei Brillengestellen zeigt es sich am Nasenrücken, am „berühmten Jeansknopf“ am Bauch, bei Schmuck an den betroffenen Stellen, an denen er getragen wird (Ringfinger, Hals).

Quaddel (Urtika)

Quaddeln sind Ödeme der papillären Dermis durch vorübergehende Gefäßpermeabilitätserhöhung. Quaddeln sind erhabene Hautveränderungen, die gekennzeichnet sind durch ihren immensen Juckreiz. Sie bilden sich je nach Art der Hauterkrankung unterschiedlich schnell wieder zurück (< 24 Stunden/Effloreszenz). Die Farbe der Quaddeln reicht von blassrosa bis weiß. Quaddeln entstehen beispielsweise nach

Insektenbissen. Das typische Krankheitsbild heißt Urtikaria.

Urtikaria

Neben dem allergischen Kontaktekzem ist die Urtikaria eine der häufigsten Hauterkrankungen. Jeder 4. Europäer entwickelt im Laufe seines Lebens eine Urtikaria (Nesselsucht, Quaddelsucht). Die Erkrankung ist gekennzeichnet durch die typische Quaddel und häufig auch Quincke-Ödeme, begleitet von massivem Juckreiz. Die Urtikaria zeigt einen zeitlichen Verlauf mit Beginn, Höhepunkt, Ende und anschließend kompletter Wiederherstellung der Haut.

Man unterscheidet 3 Gruppen:

- **spontane Formen (akut, chronisch)**
- **physikalische Formen (Kälte, Wärme, Hitze, Licht, Vibration)**
- **andere Formen (Kontakturtikaria, cholinergische Urtikaria)**

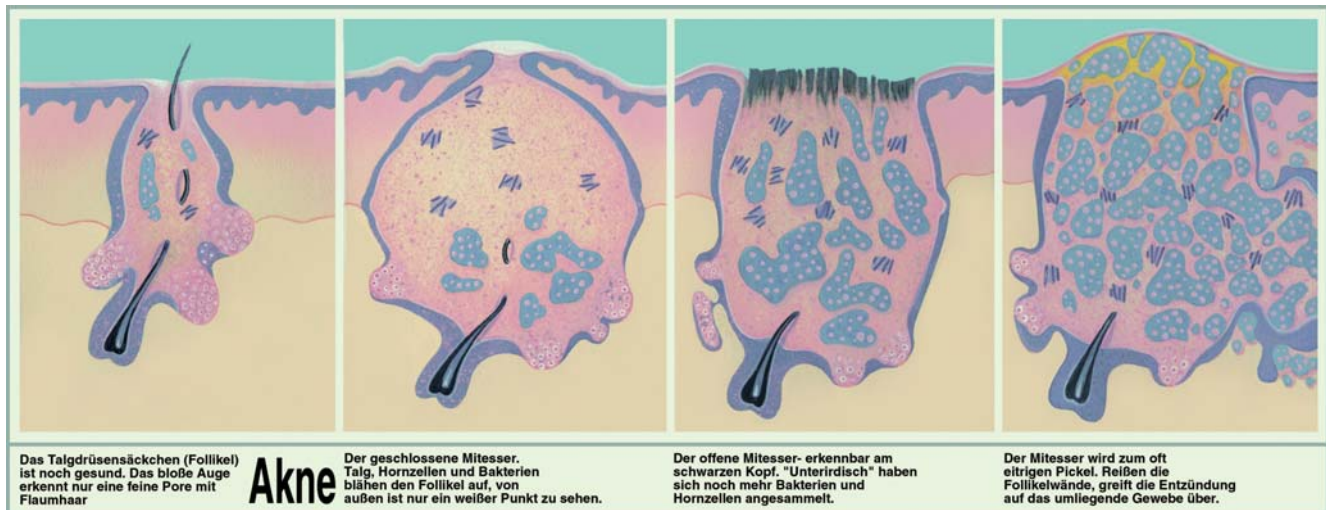


Abb. 3 Einzelne Entwicklungsstufen von Akne. Foto: © SciencePictures/KES/Lohr

Eine **spontane akute Urtikaria** wird meistens durch Infekte oder seltener allergische Ursachen ausgelöst. Bleibt die **spontane akute Urtikaria** länger als 6–8 Wochen bestehen, spricht man von der spontanen chronischen Urtikaria. Hier ist eine Ursachensuche nach Infekten, Pseudoallergien (Konservierungs- und Farbstoffe) und autoimmun oder -reaktiven Phänomenen unabdingbar. Den Auslöser bzw. die Ursache einer spontanen chronischen Urtikaria zu finden, ist häufig schwierig und langwierig, wobei eine gründliche und systematische Anamnese mit standardisierten Fragebögen hilfreich ist. Bei den induzierbaren Urtikariaformen wie **Kälteurtikaria**, **cholinergische Urtikaria**, **Kontakturtikaria** ist der Auslöser meist bekannt und sollte gemieden werden.

Bei der spontanen akuten (< 6 Wochen) oder chronischen (> 6 Wochen) Urtikaria sind es häufig Infekte (Erkältung, Tonsillitis, Zahnwurzelentzündungen, Helicobacter im Magenbereich), aber auch bestimmte Konservierungs- oder Farbstoffe in Nahrungsmitteln, die die Symptome auslösen und unterhalten. Nicht steroidale Antiphlogistika wie Diclofenac, Acetylsalicylsäure oder Ibuprofen sowie ACE-Hemmer sind bekannt als **Triggerfaktoren** einer Urtikaria oder von sogenannten Angioödem (Schwellungen im Gesicht, Genital- oder Extremitätenbereich).

Klinische Symptomatik: Effloreszenzen

Die typische Effloreszenz jeder Urtikaria ist die Quaddel, die durch ein perivaskuläres Ödem hervorgerufen wird. Es zeigt

sich eine beetartige Erhebung der Epidermis, die von hellroter bis weißlicher Farbe sein kann. Es gibt runde, ovale oder auch konfigurierte Quaddeln, deren Anzahl und Ausdehnung sehr unterschiedlich sind. Begleitet werden die Hautveränderungen von starkem Juckreiz. Die einzelnen Quaddeln haben eine Bestandsdauer von weniger als 24 Stunden und heilen vollständig ab. Sollten Quaddeln länger bestehen oder/und Hyperpigmentierungen hinterlassen, müssen Differenzialdiagnosen wie Urtikaria pigmentosa oder Autoimmunerkrankungen in Betracht gezogen werden. Angioödem sind im Rahmen einer Urtikaria beschrieben – bis hin zu Schwellungen der Schleimhäute wie Zungenschwellungen, Rachenschwellung.

Therapiemöglichkeiten bei Urtikaria

Schulmedizin: lokal mit Antihistaminika oder systemisch mit Kortikoiden
Naturheilkunde: Ernährungstherapie, Eigenbluttherapie (S. 31–33), Homöopathie (S. 28–30), Mikrobiologische Therapie, Psychotherapie

Papel (Papula) und Pustel (Pustula)

Eine feste und gut zu tastende Hauterhabenheit nennt man in Abhängigkeit von der Größe **Papel (Papula)**, **Knoten (Nodus)** oder **Knötchen (Nodulus)**.

Sie unterscheiden z. B.:

Papel: seborrhoische Warzen, kutane Metastasen, Knötchenflechte (Lichen planus),

Knötchen: Rheumaknötchen bei rheumatoider Arthritis

Knoten: Hauttumor, Erythema nodosum

Eine **Pustel** ist ein mit Eiter gefüllter Hohlraum in oder unter der Oberhaut. Sie entsteht häufig durch Verletzungen und/oder Superinfektionen. Sogenannte „sterile“ Pusteln (d.h. ohne Erregernachweis) kennt man bei der Psoriasis (Ausnahme). Typische Pusteln sieht man bei der Akne.

Akne vulgaris: Papeln und Pusteln

Die Akne vulgaris ist eine entzündliche Hauterkrankung des jungen Erwachsenen und kommt in unterschiedlichen Schweregraden (nicht entzündliches Stadium, entzündliches Stadium, Defektstadium) vor. Sie ist gekennzeichnet durch **papulopustulöse Effloreszenzen** (Kasten, S. 19) sowie Komedone. Sie beruhen auf verstopften Talgdrüsenengängen mit Störungen der Sekretion und Verhornung, die sich in Komedonenbildung äußern. Da in der Pubertät die Produktion der Geschlechtshormone beginnt, tritt zu diesem Zeitpunkt die Akne (Akne comedonica) erstmals und bei Frauen und Männern gleichermaßen auf. Wichtig ist eine adäquate Therapie, um Narbenbildung zu vermeiden. Da Akne meist im Gesicht und Rückenbereich entsteht, stellt sie für Betroffene eine nicht zu unterschätzende psychische Belastung dar.

Effloreszenzen bei Akne vulgaris

- **Akne comedonica:** beginnt in der Pubertät; offene und geschlossene Komedone im Gesicht (Nase, Stirn, perioral); leichte bis mittelschwere Seborrhoe; vereinzelt auch kleine entzündliche Papeln und Pusteln
- **Akne papulo-pustulosa:** entzündliche Papeln und Pusteln oder schmerzhaft-furunkelartige Knoten an Talgdrüsenreichen Körperstellen (Gesicht, Hals, Dekolleté, Rücken)
- **Akne conglobata:** befällt häufiger Männer als Frauen; schwerste Form der entzündlichen Akne; aus Papeln und Pusteln entstehen große entzündliche Knoten, die Abszesse oder Fisteln bilden können; Herde können tiefe narbige Gewebedefekte hinterlassen; auch am Gesäß, inguinal sowie axillär vorkommend; kann auch jenseits des 30. Lebensjahres weiter bestehen oder auftreten

Dr. med.

Petra Staubach-Renz
 Universitäts-Hautklinik Mainz
 Langenbeckstraße 1
 55131 Mainz

Dr. med. Petra Staubach-Renz ist als Dermatologin und Allergologin an der Universitäts-Hautklinik Mainz als Oberärztin tätig. Dort leitet sie das klinische Studienzentrum sowie diverse Spezial-Sprechstunden. Zu ihren Schwerpunkten gehören: Naturheilverfahren, Ernährungsmedizin und Psychosomatik. Sie ist Autorin und im Vorstand des deutschen Urtikaria Netzwerkes.

E-Mail: staubach@hautklinik.klinik.uni-mainz.de

Therapiemöglichkeiten

In der **Schulmedizin** wird je nach Schweregrad lokal oder systemisch behandelt. Oft werden austrocknende Präparate mit Benzoylperoxid oder Vitamin A-Säure angewendet.

Mit **naturheilkundlichen Therapien** lässt sich Akne erfahrungsgemäß sehr gut behandeln: Ernährungstherapie, Homöopathie, orthomolekulare Therapie, mikrobiologische Therapie.



Weiterführende Literatur

Augustin M: Naturheilverfahren bei Hauterkrankungen. Stuttgart: Hippokrates; 2002.

Bierbach E: Naturheilpraxis Heute. Lehrbuch und Atlas. München: Elsevier; 2006.

Staubach P, Onnen K, Vonend A et al.: Autologous whole blood injections to patients with chronic urticaria and a positive autologous serum skin test: a placebo-controlled trial. Dermatology. 2006; 212:



Weitere Informationen

www.neurodermitisschulung.de