

Beitrag zum Titelbild

Sonografische Befunde der Amiodaron-induzierten Hypothyreose im Neugeborenenalter

Einführung

Amiodaron gehört zu den Klasse-III-Antiarrhythmika und ist ein wirksames Medikament zur Behandlung von atrialen und ventrikulären Arrhythmien (Mikosch P. Wien Med Wochenschr 2008; 158: 29–35). Zunehmend häufiger wird Amiodaron auch im Kindesalter eingesetzt. Neben den effektiven antiarrhythmischen Eigenschaften zeigt Amiodaron jedoch eine Reihe extrakardialer Nebenwirkungen, wie beispielsweise eine interstitielle Pneumopathie, eine erhöhte Photosensibilität der Haut oder eine Kerneopathie.

Darüberhinaus tritt bei einem Großteil der mit Amiodaron therapierten erwachsenen Patienten eine Schilddrüsendysfunktion auf, welche sich in Form einer Hypo- aber auch einer Hyperthyreose äußern kann (Basaria S et al. Am J Med 2005; 118: 706–714). Eine Form davon, die Amiodaron-induzierte Hypothyreose (AIH), ist die bei Neugeborenen und Kindern am häufigsten beschriebene Form einer Amiodaron-assoziierten Schilddrüsennebenwirkung. Die Hypothyreose wird u.a. durch den sehr hohen Jodanteil des Amiodaron verursacht, wodurch es zur passageren Inhibierung der Jodaufnahme und Hormonsynthese (Wolff-Chaikoff-Effekt) mit Erniedrigung von Thyroxin kommen kann (Niinikoski H et al. Acta Paediatr 2007; 96: 773–774).

Die Diagnose einer AIH wird anhand laborchemischer Parameter (TSH, fT3, fT4, Schilddrüsenantikörper) gestellt. Sonografisch kann in den meisten Fällen eine Struma, eventuell mit Hyperperfusion, nachgewiesen werden (Mikosch P. Wien Med Wochenschr 2008; 158: 29–35).

Wir berichten im Folgenden über sonografische Befunde der Schilddrüse bei einem Neugeborenen mit einem Vitium cordis, welches wegen Tachykardien mit Amiodaron behandelt wurde.

Fallbeschreibung

Bei dem männlichen, eutrophen Neugeborenen wurde am 2. Lebenstag eine D-Transposition der großen Arterien mit Ventrikelseptumdefekt, restriktiver Vorhoflücke und persistierendem Ductus arteriosus diagnostiziert. Am Aufnahmetag erfolgte eine Atrioseptostomie nach Rashkind und eine Woche später die Korrektur-Operation. Aufgrund rezidivierender atrialer Tachykardien wurde zunächst eine Therapie mit Metoprolol begonnen und bei fehlendem Ansprechen zusätzlich Amiodaron verabreicht. Diese Therapie musste für insgesamt 5 Wochen mit Dosierungen zwischen 5–10 mg/kg fortgeführt werden, nachdem mehrfache Reduktionsversuche zu Rezidiven der Tachykardie geführt hatten.

Ein am 4. Lebenstag entnommenes TSH-Neugeborenen-Screening war unauffällig. Eine erste Kontrolle der Schilddrüsenparameter 2 Wochen nach Beginn der Amiodarontherapie zeigte einen TSH-Wert von 23,66 mU/l (Normwert im Neonatalalter: 0,5–10 mU/l). Eine Verlaufskontrolle 3 Wochen später zeigte stark erhöhte Werte für TSH (212,4 mU/l) bei nur gering erniedrigtem fT4 (11

Titel Page

Ultrasound Findings in Newborns with Amiodarone-Induced Hypothyroidism

Introduction

Amiodarone is a class III antiarrhythmic agent and is an effective medication for treating atrial and ventricular arrhythmia (P. Mikosch. Wien Med Wochenschr 2008; 158: 29–35). Amiodarone is being increasingly used for children. In addition to its effective antiarrhythmic properties, amiodarone has a series of extracardial side effects, e.g. interstitial pneumopathy, increased photosensitivity of the skin, and corneopathy.

Moreover, thyroid dysfunction which can be expressed in the form of hypothyroidism or hyperthyroidism occurs in most adults treated with amiodarone (S. Basaria et al. Am J Med 2005; 118: 706–714). Amiodarone-induced hypothyroidism (AIH) is the most commonly described form of amiodarone-associated thyroid side effect in newborns and children. Hypothyroidism is caused among other things by the very low iodine content of amiodarone which can result in transient inhibition of iodine uptake and hormone synthesis (Wolff-Chaikoff effect) with a thyroxine reduction (H. Niinikoski et al. Acta Paediatr 2007; 96: 773–774). AIH is diagnosed on the basis of laboratory-based parameters (TSH, fT3, fT4, thyroid antibodies). Ultrasound can be used to identify a goiter, possibly with hyperperfusion, in most cases (P. Mikosch. Wien Med Wochenschr 2008; 158: 29–35).

The following reports on ultrasound findings for the thyroid gland in a newborn with a heart defect treated with amiodarone due to tachycardia.

Case description

D-transposition of the great arteries with a ventricular septal defect, restrictive atrial septal defect, and persistent ductus arteriosus was diagnosed in a male eutrophic newborn on the second day of life. On the scan day, Rashkind atrial septostomy was performed followed one week later by corrective surgery. Due to recurrent atrial tachycardia, treatment with metoprolol was initiated. After a lack of response, amiodarone was additionally administered. This treatment had to be continued for a total of 5 weeks with doses between 5–10 mg/kg after multiple reduction attempts resulted in the recurrence of the tachycardia.

TSH newborn screening on the 4th day of life did not yield pathological results. An initial check of the thyroid parameters 2 weeks after the start of amiodarone treatment yielded a TSH value of 23.66 mU/l (normal value for neonates: 0.5–10 mU/l). A progress check 3 weeks later showed greatly increased TSH values (212.4 mU/l) with an only slightly decreased fT4 (11 pmol/l, normal value for neonates: 12–23 pmol/l). The thyroid antibodies did not yield pathological findings.

The subsequently performed ultrasound of the thyroid gland with a high-resolution 13-MHz linear probe (SIEMENS Antares, Erlangen, Germany) showed an orthotopic thyroid gland with slightly reduced echogenicity. The volume of 3.7 ml was significantly above the 97th percentile for thyroid gland volume in new-

pmol/l, Normwert im Neonatalalter: 12–23 pmol/l). Die Schilddrüsenantikörper zeigten einen unauffälligen Befund. Die daraufhin durchgeführte Schilddrüsenultraschalluntersuchung mit einem hochauflösenden 13 MHz-Linearschallkopf (SIEMENS Antares, Erlangen, Deutschland) zeigte eine orthotope, in der Echogenität leicht herabgesetzte Schilddrüse. Das Volumen von 3,7 ml lag deutlich oberhalb der 97. Perzentile des Schilddrüsenvolumens im Neugeborenenalter (= 1,8 ml). Farbdopplersonografisch war in beiden Schilddrüsenlappen eine ausgeprägte Hyperperfusion nachweisbar (Abb. 1a,b).

Klinisch zeigte der Junge zu diesem Zeitpunkt keine Zeichen der Hypothyreose. Die Therapie mit Amiodaron wurde daraufhin nach insgesamt 5 Wochen beendet und eine Therapie mit L-Thyroxin begonnen. Darunter fand sich bei der Kontrolle 7 Wochen später eine Normalisierung der laborchemischen Schilddrüsen-

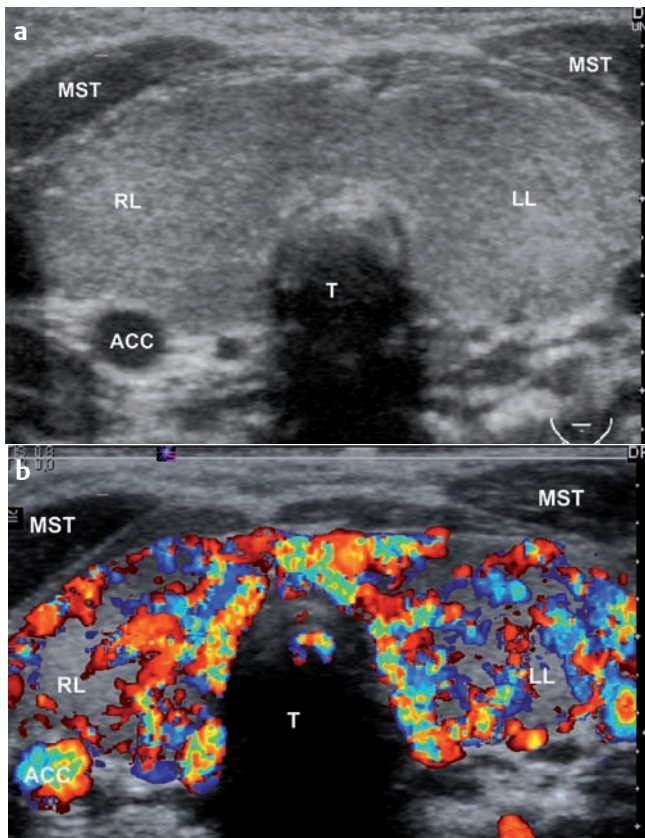


Abb. 1a Der mediane Transversalschnitt zum Zeitpunkt der Diagnosestellung zeigt die Schilddrüse mit vergrößerter Echotextur und leicht herabgesetzter Echogenität. Das Volumen (Summe aus rechtem und linkem Schilddrüsenlappen) beträgt 3,7 ml (rechnerisch ermittelt an Hand der Ellipsoidformel $V = \text{Länge} \times \text{Breite} \times \text{Höhe} \times 0,523$). RL = rechter Schilddrüsenlappen; LL = linker Schilddrüsenlappen; T = Trachea; ACC = Arteria carotis communis; MST = Musc. sternocleidomastoideus. **b** Der mediane Transversalschnitt zum Zeitpunkt der Diagnosestellung zeigt eine deutliche Hyperperfusion des Schilddrüsenorgans im Color-Doppler-Modus. RL = rechter Schilddrüsenlappen; LL = linker Schilddrüsenlappen; T = Trachea; ACC = Arteria carotis communis; MST = Musc. sternocleidomastoideus.

Fig. 1a The median transverse cut at the time of diagnosis displays the thyroid with a rough echostructure and slightly reduced echogenicity. The volume (the sum of the left and right lobes) is 3.7ml (manually calculated based on the ellipsoid formula $V = \text{length} \times \text{width} \times \text{height} \times 0.523$). RL = right lobe; LL = left lobe; T = trachea; ACC = common carotid artery; MST = sternocleidomastoid muscle. **b** The median transverse cut at the time of diagnosis shows marked hyperperfusion of the thyroid tissue in the color Doppler images. RL = right lobe; LL = left lobe; T = trachea; ACC = common carotid artery; MST = sternocleidomastoid muscle.

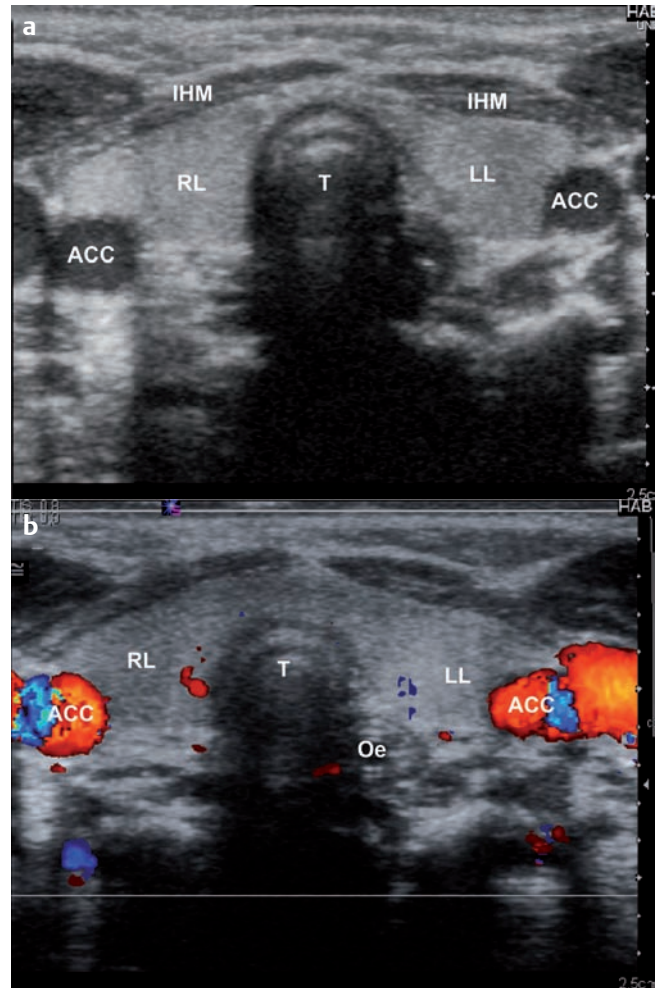


Abb. 2a Dieselbe Schnittebene 7 Wochen nach Beendigung der Amiodaron-Therapie zeigt die Schilddrüse mit normalisierter Echotextur und Echogenität. Das Volumen (Summe aus rechtem und linkem Schilddrüsenlappen) beträgt 1,1 ml und ist damit normal. RL = rechter Schilddrüsenlappen; LL = linker Schilddrüsenlappen; T = Trachea; ACC = Arteria carotis communis; MST = Musc. sternocleidomastoideus; IHM = infrahyale Muskulatur. **b** Der mediane Transversalschnitt 7 Wochen nach Beendigung der Amiodaron-Therapie zeigt die Schilddrüse mit normalisierter Perfusion des Schilddrüsenorgans im Color-Doppler Modus. RL = rechter Schilddrüsenlappen; LL = linker Schilddrüsenlappen; T = Trachea; ACC = Arteria carotis communis; MST = Musc. sternocleidomastoideus. Oe = Ösophagus.

Fig. 2a The same cut 7 weeks after discontinuation of the amiodarone treatment shows a normalized echostructure and echogenicity. The volume is 1.1 ml and is in the normal range. RL = right lobe; LL = left lobe; T = trachea; ACC = common carotid artery; MST = sternocleidomastoid muscle; IHM = infrahyoid muscles. **b** The median transverse cut 7 weeks after discontinuation of the amiodarone treatment shows normalized perfusion of the thyroid tissue in the color Doppler images. RL = right lobe; LL = left lobe; T = trachea; ACC = common carotid artery; MST = sternocleidomastoid muscle; Oe = esophagus.

borns (= 1.8 ml). Color Doppler sonography showed pronounced hyperperfusion in both thyroid gland lobes (Abb. 1a, b).

The boy did not show any clinical signs of hypothyroidism at this time. The treatment with amiodarone was ended after a total of 5 weeks and treatment with L-thyroxine was initiated. The check seven weeks later showed normalization of the laboratory-based thyroid gland parameters (TSH, 1.79 mU/l), the sonographically determined thyroid gland volume (1.1 ml), and the thyroid per-

parameter (TSH 1,79 mU/l), des sonografisch bestimmten Schilddrüsenvolumens (1,1 ml) und eine Normalisierung der Schilddrüsenperfusion (◻Abb. 2a, b). Herzrhythmusstörungen waren nach Absetzen von Amiodaron nicht mehr zu verzeichnen.

Diskussion

Die Sonografie ist heute die wichtigste nichtinvasive morphologische Untersuchungsmethode in der Schilddrüsendiagnostik und wird bei einer Vielzahl von Fragestellungen, wie etwa zur Abklärung einer Hypo- oder Hyperthyreose oder von knotigen Veränderungen eingesetzt. Auch im Rahmen von Verlaufsbeurteilungen von Schilddrüsenerkrankungen, wie etwa der Hashimoto Thyreoiditis oder des Morbus Basedow spielt die Schilddrüsen-sonografie eine wichtige Rolle (Blank W et al. *Ultraschall in Med* 2008; 29: 128–155).

Die laborchemische Diagnosestellung einer AIH erfolgt bei Erwachsenen üblicherweise erst mehrere Monate nach Beginn einer Amiodarontherapie (Mikosch P. *Wien Med Wochenschr* 2008; 158: 29–35). Dass bei Früh- und Neugeborenen bereits geringe Mengen Jod eine Schilddrüsenfunktionsstörung auslösen können, ist seit Langem bekannt (Schönberger W et al. *Eur J Pediatr* 1979; 132: 85–92; Schönberger W et al. *Dtsch Med Wochenschr* 1982; 107: 1222–1227). Unser Patient entwickelte ebenfalls bereits während der ersten Therapiewochen erniedrigte ft4-Werte mit deutlich erhöhten TSH-Werten sowie sonografisch eine deutlich vergrößerte und hyperperfundierte Schilddrüse, sodass die Diagnose einer AIH schon innerhalb der ersten 3 Monate gestellt werden konnte. Denkbar wäre es, dass gerade Neugeborene und Säuglinge früher zur Entwicklung einer AIH tendieren. Niinikoski et al. berichteten über ein Neugeborenes, welches aufgrund schwerer Arrhythmien bereits intrauterin in der 33. Schwangerschaftswoche (SSW) zunächst über die Mutter und dann über die Nabelschnur, mit Amiodaron therapiert werden musste. Nach Entbindung in der 34. SSW lagen die TSH-Werte bereits im Alter von 10 Tagen bei >100 mU/l (Niinikoski H et al. *Acta Paediatr* 2007; 96: 773–774). Bartalena et al. beschreiben 64 Feten, deren Mütter mit Amiodaron behandelt werden mussten. 11 dieser Feten entwickelten unter dieser Therapie eine Hypothyreose, 2 davon zusätzlich eine Struma (Bartalena L et al. *J Endocrinol Invest* 2001; 24: 116–130). Basaria et al. empfehlen deshalb, bereits intrauterin regelmäßige sonografische Verlaufskontrollen der fetalen Schilddrüse durchzuführen, um rechtzeitig eine sich entwickelnde Struma zu diagnostizieren und dann gegebenenfalls schon pränatal eine Therapie mit LT4 einleiten zu können (Basaria S et al. *Am J Med* 2005; 118: 706–714). Exakte Richtlinien zum Screening und zu Verlaufskontrollen der Amiodaron-induzierten Schilddrüsenfehlfunktionen sind in dieser Altersgruppe jedoch noch nicht etabliert.

Bei unserem Patienten konnte nach laborchemischer Diagnosestellung einer AIH mittels Ultraschall zeitgleich zur maximalen TSH-Erhöhung sowohl eine Vergrößerung der Schilddrüse als auch eine Hyperperfusion des Schilddrüsengewebes in der Doppler-Sonografie dargestellt werden. Im Verlauf zeigte sich dann parallel zur Normalisierung der Schilddrüsenparameter auch eine Normalisierung des sonografischen Befunds hinsichtlich Schilddrüsenperfusion und -größe. Unsere Befunde weisen somit darauf hin, dass die Sonografie zur Diagnostik und Verlaufsbeurteilung einer AIH im Neugeborenenalter erfolgreich eingesetzt werden kann.

fusion (◻Fig. 2a, b). After discontinuation of amiodarone, arrhythmia was no longer detected.

Discussion

Ultrasound is currently the most important non-invasive morphological examination method for thyroid diagnostics and is used for a number of issues, such as the diagnosis of hypothyroidism, hyperthyroidism, and nodular changes. Ultrasound of the thyroid gland also plays an important role for evaluating the progress of thyroid diseases, such as Hashimoto's thyroiditis or Morbus Basedow (Blank W et al. *Ultraschall in Med* 2008; 29: 128–155).

Laboratory-based diagnosis of AIH in adults usually occurs several months after the start of amiodarone treatment (Mikosch P. *Wien Med Wochenschr* 2008; 158: 29–35). The fact that minimal amounts of iodine can trigger thyroid dysfunction in premature infants and newborns is well known (Schönberger W et al. *Eur J Pediatr* 1979; 132: 85–92; Schönberger W et al. *Dtsch Med Wochenschr* 1982; 107: 1222–1227). Our patient developed decreased ft4 values with significantly increased TSH values and a significantly enlarged and hyperperfused thyroid gland already during the first weeks of treatment so that AIH was able to be diagnosed within the first 3 months. It is conceivable that newborns and infants tend to develop AIH more quickly. Niinikoski et al. reported on a newborn who had to be treated with amiodarone intrauterine in the 33rd week of pregnancy initially via the mother and then via the umbilical cord due to severe arrhythmia. The infant was delivered in the 34th week of gestation and the TSH values were already >100 mU/l at an age of 10 days old (Niinikoski H et al. *Acta Paediatr* 2007; 96: 773–774). Bartalena et al. describe 64 fetuses whose mothers had to be treated with amiodarone. 11 of these fetuses developed hypothyroidism during treatment and 2 of these additionally developed a goiter (Bartalena L et al. *J Endocrinol Invest* 2001; 24: 116–130). Basaria et al. therefore recommend regular intrauterine progress monitoring of the fetal thyroid gland via ultrasound in order to be able to diagnose a developing goiter in a timely manner and to then be able to introduce prenatal treatment with LT4 as necessary (Basaria S et al. *Am J Med* 2005; 118: 706–714). However, precise guidelines regarding screening and progress monitoring of amiodarone-induced thyroid dysfunction are not yet available for this age group. After laboratory-based diagnosis of AIH via ultrasound and a maximum TSH increase, an enlargement of the thyroid gland and hyperperfusion of the thyroid tissue were able to be shown with Doppler sonography in our patient. Over the course of treatment, the thyroid parameters as well as the ultrasound findings regarding thyroid perfusion and size normalized. Therefore, our findings show that ultrasound can be successfully used for the diagnosis and progress evaluation of AIH.

G. Wiegand, H. P. Haber, G. Binder, R. Kaulitz, M. Hofbeck, Tübingen

gesa.wiegand@med.uni-tuebingen.de