

# Bandscheibenendoprothesen – Ein kritisches Update

■ Matti Scholz, Andreas Pingel, Reinhard Hoffmann, Frank Kandziora

## Zusammenfassung

Die zervikale und lumbale Bandscheibenendoprothetik kann gute klinische Ergebnisse erzielen, wenn eine sehr sorgfältige präoperative Abklärung zur richtigen Patientenselektion führt. Der folgende Artikel soll als Hilfestellung dienen, die Indikation zur Versorgung mit einer Bandscheibenprothese zu stellen, die Implantationstechnik zu erläutern sowie Hilfestellungen geben, um Komplikationen zu vermeiden. Die derzeit vorliegenden Studien werden hinsichtlich der klinischen Ergebnisse der Bandscheibenendoprothetik kritisch hinterfragt.

## Total Disc Replacement – A Critical Update

Total disc replacement in the cervical and lumbar spine will result in a good clinical outcome, if a very accurate preoperative work-up leads to adequate patient selection. This article might be helpful to define the correct indications for total disc replacement, to explain the implantation technique and to avoid complications. The available literature will be discussed critically with regard to the clinical results of total disc replacement.

## Einleitung

Weltweit werden pro Jahr ca. 1 Million Fusionsoperationen an der Hals- und Lendenwirbelsäule durchgeführt. Obwohl die Fusionsoperation somit etabliert und akzeptiert ist, birgt die Verwendung dieses Verfahrens auch Nachteile für den Patienten. Es ist ein versteifendes Verfahren, welches zum Verlust der Beweglichkeit im betreffenden Bewegungssegment führt. Diese segmentale Unbeweglichkeit kann zu einer verfrühten Degeneration in den Nachbarsegmenten führen. Im Weiteren sind trotz hoher Fusionsraten auch ein Implantatversagen, die Ausbildung einer Pseudarthrose sowie ein insuffizientes sagittales Alignment möglich [3,6]. Nicht unerheblich ist die Entnahmemorbidität bei der Verwendung eines autologen Knochenspans oder autologer Spongiosa. Eine potenzielle Möglichkeit, diese Probleme zu vermeiden, stellt die Verwendung einer Bandscheibenprothese dar. Diese soll

nach Entfernung der Bandscheibe als „Schmerzverursacher“ die Höhe des Segments bewegungserhaltend wieder herstellen, damit die Facettengelenke entlasten und zu einer foraminalen Dekompression beitragen. Es wird postuliert, dass die dadurch erreichte sagittale Rebalancierung und erhaltene segmentale Beweglichkeit die Degeneration der Anschlusssegmente verlangsamt oder sogar verhindert.

Als Erstbeschreiber einer Bandscheibenprothese wird häufig Fernström angenommen, der die Implantation einer Edelstahlkugel in den Bandscheibenraum 1966 beschrieb [1], obwohl bereits Reitz und Joubert 1964 eine Studie über 75 Implantationen eines Bandscheibenersatzes veröffentlichten [10]. Die Implantation dieser ersten einfachen „Bandscheibenprothese“ war mit vielen Problemen wie z.B. Hypermobilität und Sinterung behaftet. Seitdem hat sich durch die intensive Forschungs- und Entwicklungsarbeit von Medizinern und Industrie viel an dem Aussehen, der Funktionalität und der Implantationstechnik der Bandscheibenprothesen verändert. Derzeit existiert eine Fülle von

modernen Bandscheibenprothesen auf dem Markt. Sie bestehen entweder aus einer Metall-Kunststoff- (ultrahochmolekulares Polyethylen) oder aus einer Metall-Metall-Gleitpaarung. Unterscheiden muss man zwischen teilgeführten „semi-constrained“ Prothesen (Abb. 1) mit fixem Rotationszentrum sowie ungeführten „non-constrained“ Prothesen (Abb. 2) mit frei beweglichem Rotationszentrum, wobei diese Konstellation zusätzlich Translationsbewegungen im Bewegungssegment ermöglicht.

Der folgende Artikel soll als Hilfestellung dienen, die Indikation zur Versorgung mit einer Bandscheibenprothese zu stellen, die Implantationstechnik zu erläutern sowie Hilfestellungen geben, um Komplikationen zu vermeiden.

## Indikationen/Kontraindikationen

### HWS

Bandscheibenvorfälle mit radikulärer Symptomatik und Versagen der konservativen Therapie stellen eine relative Indikation zur ventralen dekompensiven Operation an der Halswirbelsäule dar.

Eine absolute Operationsindikation besteht, wenn aufgrund eines zervikalen Bandscheibenvorfalles eine konklusive radikuläre neurologische Ausfallsymptomatik mit einem Kraftgrad 3/5 oder schlechter besteht. Wenn der betreffende Patient jünger als 60 Jahre ist und chronische Nackenschmerzen auf der Basis degenerativer Veränderungen der Facettengelenke oder eine vorangeschrittene Osteochondrose ausgeschlossen werden können, so kann nach der anterioren Diskektomie und Dekompression die Implantation einer zervikalen Bandscheibenprothese erwogen werden.

Absolute Kontraindikation zur Implantation einer zervikalen Bandscheibenprothese sind Instabilitäten, entzündliche Prozesse, stattgehabte traumatische Ver-




Abb. 1 a und b Lumbale „semi-constrained“ Bandscheibenprothese. a Maverik (Medtronic), b Prodisc II (Synthes).




Abb. 2 a und b Lumbale „non-constrained“ Bandscheibenprothese. a activ L (Aesculap Spine), b SB Charité III TDR (DePuy Spine).

letzungen, vorangeschrittene Facettengelenksarthrose sowie eine manifeste Osteoporose.

LWS

Der diskogene Rückenschmerz des jungen Patienten aufgrund einer Bandscheibenpathologie ist als eine der Hauptindikationen für den Einsatz einer lumbalen Bandscheibenprothese zu sehen.

Voraussetzen ist auch hier ein Versagen der konservativen Therapiemaßnahmen und der Ausschluss einer vorangeschrittenen Degeneration der segmentalen Facettengelenke als Ursache für die Rückenschmerzen. An der Lendenwirbelsäule muss diesbez. eine Abklärung der Facettengelenke erfolgen. Auch ein frühes Postnukleotomie-Syndrom des jungen Patienten nach operativer Therapie des lumbalen Bandscheibenvorfalles kann eine Indikation zur Implantation einer lumbalen Bandscheibenprothese sein. Kontraindikationen zur lumbalen Bandscheibenendoprothetik stellen sich ähnlich wie für die zervikale Bandscheibenendoprothetik dar und sind in Tab. 1 aufgeführt. Falls sich bei einer bisegmentalen Bandscheibendegeneration nur für eines der Bewegungssegmente eine Kontraindikation zur Prothesenimplantation ergibt, kann

anstatt einer bisegmentalen Fusion auch eine Hybridlösung mittels Fusion im einen und Bandscheibenendoprothetik im anderen Bewegungssegment erwogen werden (Fallbeispiel 2).

Präoperative Diagnostik

HWS

Mittlerweile präsentieren sich die meisten Patienten mit einem aktuellen MRT, welches aufgrund der radikulären Schmerzsymptomatik angefertigt wurde. Es ist zu prüfen, ob sich in der MRT-Diagnostik ein zu den Beschwerden passender Bandscheibenvorfall mit Radikulkompression zeigt. Wenn nach ausgeschöpfter konservativer Therapie die Entscheidung zur Wahl des Operationsverfahrens ansteht, sollten vor der Entscheidung für die zervikale Bandscheibenprothese konventionelle Röntgenbilder der Halswirbelsäule angefertigt werden, um das Alignment der Halswirbelsäule, das Ausmaß der degenerativen Veränderungen sowie die residuelle Bandscheibenraumhöhe einschätzen zu können. Im Weiteren kann die Anfertigung von Funktionsaufnahmen der Halswirbelsäule in Flexion und Extension empfohlen werden, um eine degenerative Instabilität im betroffenen Bewegungssegment ausschließen zu können.

Tab. 1 Kontraindikationen zur lumbalen Bandscheibenendoprothetik.

Allgemein	Bei degenerativen Veränderungen
- Trauma	- spinale Stenose
- Tumor	- Bandscheibenvorfall + Radikulopathie
- Infektion	- Facettengelenksarthrose
- Deformität	- Instabilität
	- deg. Spondylolisthese
	- Spondylolyse
	- Osteoporose
	- Metallallergie
	- Insuffizienz dorsaler Strukturen
	- Pseudarthrose
	- postoperative Narbenbildung
	- etc.

nen. Sollten sich segmentale degenerative Auffälligkeiten zeigen, so bietet das CT eine Möglichkeit, um z.B. den Grad der Facettengelenksarthrose oder das Ausmaß der Osteochondrose zu klassifizieren. Eine Facetteninfiltration wiederum ermöglicht die Korrelation zwischen röntgenologischen Veränderungen der Facettengelenke und der klinischen Relevanz dieser Veränderungen. Eine spezielle Darstellung der Anatomie der Halsgefäße ist für den ventralen Zugang zur Halswirbelsäule nicht notwendig. Ebenfalls ist eine Provokation der Bandscheibe via Diskografie nur in Ausnahmefällen sinnvoll.

LWS

Da der chronische diskogene Schmerz (Lumbago oder pseudoradikuläre Lumbalgie) die Hauptindikation für eine lumbale Bandscheibenprothese darstellt, ist die magnetresonanztomografische Darstellung der LWS einer der Hauptpfeiler der Diagnostik. MRT-morphologische Kriterien für eine diskogene Symptomatik sind eine moderate Bandscheibendegeneration (Pfirrmann II-IV), Bandscheibenprotrusion und/oder eine High Intensity Zone (HIZ) im dorsalen Anulus. Eine residuelle Bandscheibenraumhöhe von 4 mm sollte bestehen, um eine lumbale Bandscheibenprothese sicher implantieren zu können. Zur Überprüfung der Bandscheibe als Schmerzursache sollte die Abklärung der betreffenden

Bandscheiben durch eine Diskographie mit einer dünnen Nadel (22 G) erfolgen. Ein positiver „Memory Pain“ (VAS >7/10) nach Injektion von max. 2 ml Kontrastmittel und das Verschwinden der Schmerzen nach Injektion von 1 ml Lokalanästhetikum können die Diagnose „diskogener Schmerz“ erhärten. Da an der Lendenwirbelsäule die Facettengelenke bereits bei moderaten Verschleißerscheinungen ein Schmerzgenerator sein können, sollte eine selektive diagnostische Facettenblockade mit maximal 1 ml eines Lokalanästhetikums im unteren Pol der Facettengelenke beidseits erfolgen. Falls der Patient mit einer signifikanten Schmerzreduktion auf die diagnostische Facettenblockade reagiert, sollte keine Bandscheibenprothese implantiert werden!

Abschließend sollte zur Vorbereitung der Implantation der Bandscheibenprothese für das Bewegungssegment L4/5 eine CT-angiografische Darstellung der vasculären Anatomie erfolgen. Hier ist auf die variable Anatomie der Aortenbifurkation, des Zusammenflusses der V. iliaca communes in die V. cava sowie das Vorhandensein akzessorischer Gefäße zu beachten, welche den Zugang zum Bandscheibenfach L4/5 bei ungünstigen anatomischen Verhältnissen erschweren oder gar unmöglich machen können.

### OP-Technik

#### HWS

Für die Implantation einer zervikalen Bandscheibenprothese ist die Lagerung des Patienten in Rückenlage auf einem röntgentransparenten Tisch zu empfehlen. Der Kopf kann in einer Kopfschale gelagert werden oder es kann alternativ eine Mayfield-Klammer zur Fixierung des Kopfes verwendet werden. Sicherzustellen ist eine uneingeschränkte Sicht in der Fluoroskopie im a.-p. und lateralen Strahlengang. Diesbezüglich sollten die Schultern nach kaudal gezogen und mittels Klebeband fixiert werden. Als Zugang zur Halswirbelsäule empfiehlt sich der Standardzugang nach Robinson von der linken Seite des Halses aus. Nach Identifikation des korrekten Bandscheibenfachs erfolgt die komplette Diskektomie, welche sich durch das Einbringen eines Caspar-Spreizers vereinfacht. Die Verwendung eines Mikroskops ist vor allem dabei hilfreich, den für die Radikulopathie verantwortlichen Sequester zu entfernen sowie die Radikulodekompression durchzuführen. Die dabei häufig

auf tretenden venösen Entlastungsblutungen lassen sich durch Einspritzen von 5–10 ml NaCl-Lösung in den lateralen Rezessus ausgezeichnet stillen [8]. Nach Diskektomie und Radikulodekompression erfolgt das Einbringen der Prothese in an die anatomischen Verhältnisse angepasster Größe und Form in herstellerspezifischer Technik. Vor dem Einbringen der definitiven Prothese muss fluoroskopisch in 2 Ebenen anhand eines Probeimplantats der korrekte Sitz der späteren Prothese kontrolliert werden, um eine korrekte Lage des prothesenspezifischen Rotationszentrums zu erreichen und Implantatkomplikationen zu vermeiden.

#### LWS

Für die Lagerung zur Implantation einer lumbalen Bandscheibenprothese (Abb. 3) empfiehlt sich die Rückenlage auf einem röntgentransparenten Tisch. Ein Puls oxymeter sollte beim Standardzugang an der linken unteren Extremität angebracht werden, um eine Sauerstoffunterversorgung der Extremitäten durch eine Gefäßkompression bei der Darstellung des Bandscheibenfachs auszuschließen. Unbedingt notwendig ist es, eine unsterile fluoroskopische Röntgenkontrolle in 2 Ebenen durchzuführen, um eine korrekte Lagerung des Patienten zu verifizieren und diese ggf. zu korrigieren. Der Standardhautschnitt für L5/S1 ist der 5–10 cm lange Pfannenstiel-Schnitt ca. 1 cm unterhalb der Verbindungslinien der Spinae ant. sup. Für höher gelegene Bewegungssegmente empfiehlt sich der mediane Längsschnitt. Danach sollte die vordere Rektusscheide knapp paramedian gespalten werden, um anschließend medial am M. rectus abdominis entlang auf das Peritoneum oder bei höher gelegenem Level auf die hintere Rektusscheide zugehen zu können. Hierbei muss auf die epigastrischen Gefäße geachtet werden. Die weitere Präparation sollte stumpf erfolgen, wobei der M. psoas, die A. iliaca communis und die V. iliaca communis als Leitstruktur dienen. Sollten peritoneale Verletzungen auftreten, sind diese am besten sofort mittels Naht zu versorgen. Bei der definitiven Darstellung des Bandscheibenfachs L5/S1 ist der ventral über die Aorta und das Promontorium verlaufende Plexus hypogastricus inferior zu schonen. Dieser sollte stumpf von lateral mobilisiert werden, um die Bandscheibe L5/S1 darzustellen. Eine Verletzung oder Durchtrennung dieses Plexus hat bei männlichen Patienten eine hohe Rate von retrograden Eja-

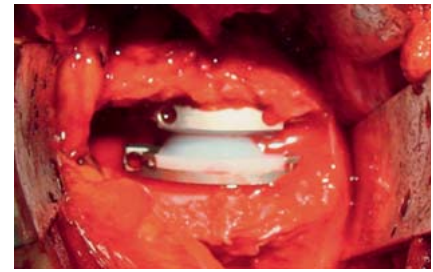
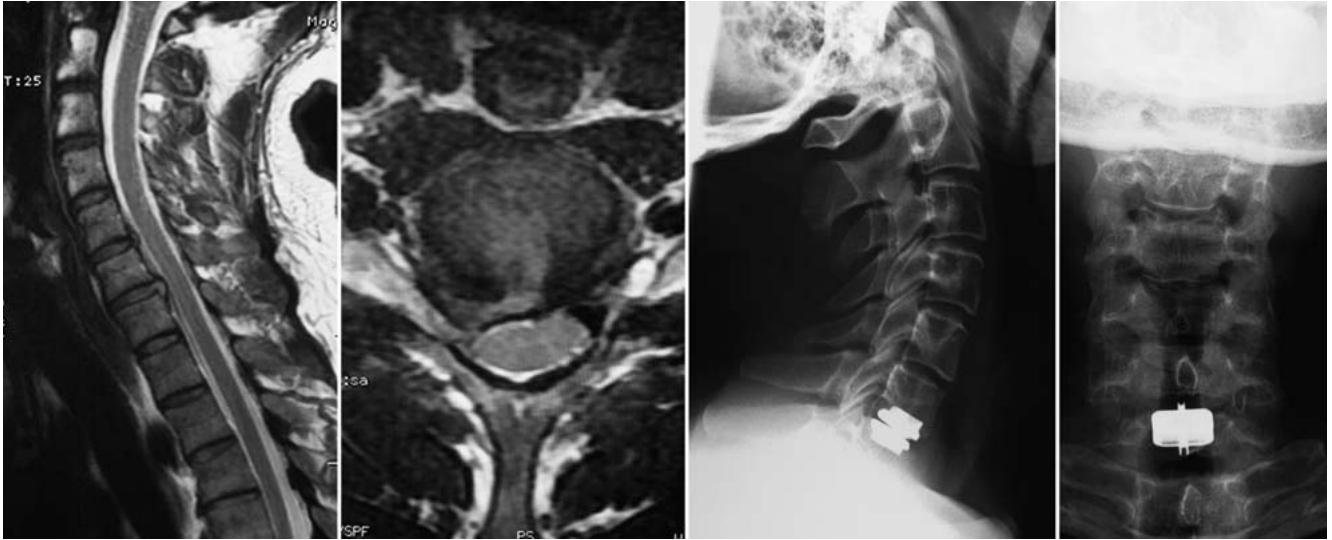
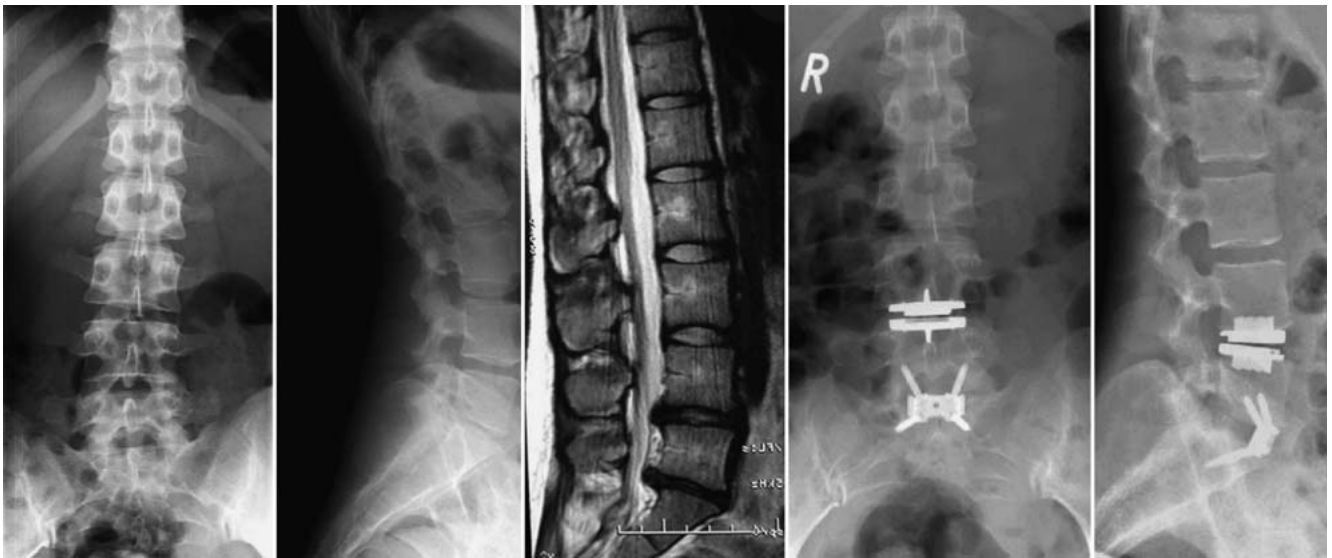

Abb. 3 Bandscheibenprothese L5/S1 in situ.

kulationsstörungen zur Folge. Demzufolge sollte in dieser Region die Verwendung des monopolaren Stromes unterlassen und der bipolare Strom nur äußerst schonend eingesetzt werden. Bei der Präparation und Mobilisation der venösen Gefäße sollte mit äußerster Sorgfalt vorgegangen werden, da venöse Blutungen schwierig zu stillen sind. Ein besonderes Augenmerk sollte hier auf die V. sakralis mediana (Zugang L5/S1) und die V. lumbalis ascendens (Zugang L4/5) gelegt werden. Bei Ligaturen empfiehlt es sich, Venen immer doppelt zu ligieren und die Ligaturen mit großem Abstand zum zentralen Gefäß anzulegen. Bei der Präparation der arteriellen Gefäße kann eine extreme Arteriosklerose problematisch sein, da diese die Brüchigkeit der sonst sehr flexiblen Arterien erhöht. Auch hier sollte die doppelte Ligatur oder langstreckige bipolare Koagulation (Cave: Plexus hypogastricus inferior) der A. sacralis mediana erfolgen. Bei Blutungskomplikationen sollte ein Gefäßchirurg im Hause zur Verfügung stehen, um bei dem entsprechenden Komplikationsmanagement unterstützend tätig zu werden. Für die Darstellung und das Offenhalten des Situs empfiehlt sich die Verwendung eines Spreizersystems wie z.B. dem Synframe. Nach Diskektomie erfolgt auch an der LWS das Einbringen der Prothese in an die anatomischen Verhältnisse angepasster Größe und Form in herstellerspezifischer Technik. Vor dem Einbringen der definitiven Prothese muss fluoroskopisch in 2 Ebenen anhand eines Probeimplantats der korrekte Sitz der späteren Prothese kontrolliert werden, um eine korrekte Lage des prothesenspezifischen Rotationszentrums zu erreichen und Implantatkomplikationen zu vermeiden. Sollten Schwierigkeiten auftreten, das Probeimplantat korrekt zu platzieren, muss die Vollständigkeit der Diskektomie geprüft werden. Im Rahmen des abschließenden Wundverschlusses muss auf eine sorgfältige Adaptation der Faszien geachtet werden, um spätere Narbenhernien zu vermeiden.



**Abb. 4** Fallbeispiel 1 mit subligamentärem rechtsseitigem Bandscheibenvorfall C6/7 mit Radikulopathie C7. Implantation einer Bandscheibenprothese C6/7.



**Abb. 5** Fallbeispiel 2 mit Segmentaufbrauch L5/S1 sowie Bandscheibendegeneration L4/5 mit jeweils zentraler Bandscheibenprotusion. Fusion mit Synfix-LR L5/S1 und Bandscheibenprothese L4/5 als Hybridversorgung.

## Komplikationen

Festzuhalten ist, dass die Implantation einer Bandscheibenprothese eine ähnliche Komplikationsrate aufweist, wie wenn eine entsprechende ventrale Fusion über den gleichen standardisierten Zugang erfolgt. Vermeidbar, aber leider nicht selten sind indikationsbezogene Komplikationen, wie sie z.B. als Folge unvollständig abgeklärter Beschwerden auftreten können (siehe Fallbeispiel 3).

## Fallvorstellung

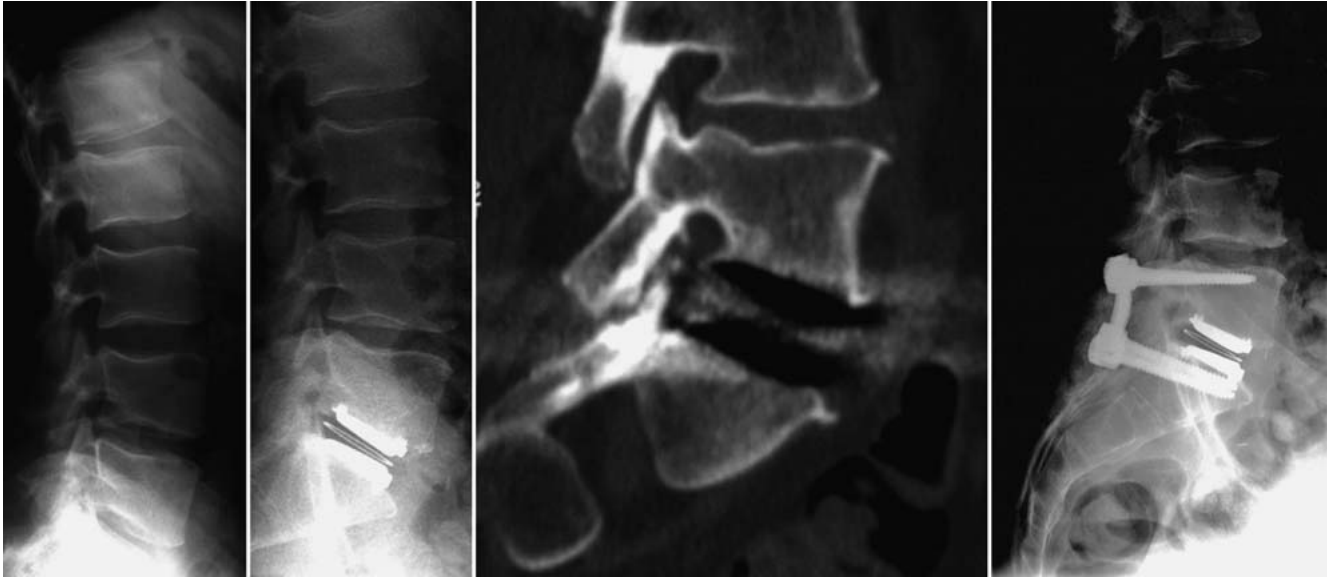### Fall 1 (Abb. 4)

41-jähriger Patient mit seit 4 Monaten bestehender, zuletzt progredienter Radikulopathie C7 rechts und entsprechender Trizepsschwäche KG IV sowie Dysästhesien im Dermatome C7 rechts. Nackenschmerzen zu keinem Zeitpunkt. In der Kernspintomografie fand sich ein subligamentärer Bandscheibenvorfall mit Bedrängung der Wurzel C7 rechts. Bei ausgereiztem konservativen Behandlungsversuch erfolgte die Diskektomie und Radikulodekompression im Bewegungssegment C6/7 und die Implan-

tion einer Bandscheibenprothese. Bei der Wiedervorstellung 1 Jahr nach der OP fand sich der Patient subjektiv beschwerdefrei und die röntgenologische Diagnostik zeigte einen regelrechten Sitz der Bandscheibenprothese.

### Fall 2 (Abb. 5)

33-jährige Patientin mit chronischen Rückenschmerzen und Schmerzsyndrom S1 beidseits. In der Kernspintomografie fand sich eine Bandscheibendegeneration Pfirrmann Grad V (L5/S1) mit einem medialen Bandscheibenprolaps auf diskalem Level sowie eine Facettengelenkarthrose Fujiwara Grad II. Zusätzlich



**Abb. 6** Fallbeispiel 3 mit Bandscheiben-Prothesenimplantation L5/S1. Postoperativ chronische Rückenschmerzen bei ausgeprägter Facettengelenksarthrose. Additive dorsale monosegmentale Stabilisierung und Spondylodese.

bestand ein subligamentärer Bandscheibenvorfall (L4/5) bei Bandscheibendegeneration Pfirrmann Grad III. Die Facettengelenke in diesem Bewegungssegment stellten sich unauffällig dar. Bei Operationsindikation für das Segment L5/S1 erfolgte eine provokative Diskografie im Segment L4/5, welche positiv war. In der zusätzlich durchgeführten Facettengelenksinfiltration konnte im Segment L5/S1 eine deutliche Schmerzreduktion erreicht werden, wobei die Facettengelenksinfiltration L4/5 negativ war. Die Möglichkeit der Implantation einer Bandscheibenprothese schied somit im Bewegungssegment L5/S1 aus. Somit wurde nach Diskektomie und Dekompression im Bewegungssegment L5/S1 der Synfix-LR implantiert und im Bewegungssegment L4/5 eine Bandscheibenprothese. Ein Jahr nach der Operation war die Patientin weiterhin beschwerdefrei und es stellte sich radiologisch ein regelrechter Sitz der eingebrachten Implantate dar.

### Fall 3 (Abb. 6)

45-jähriger Patient mit chronischem pseudoradikulärem Lumbalsyndrom. Hier war extern eine Bandscheibenprothese im Bewegungssegment L5/S1 implantiert worden. Der Patient stellte sich mit persistierenden Lumbalgien (VAS 8) 6 Monate nach Implantation der Bandscheibenprothese vor. Die bildgebende Diagnostik bestätigte einen regelrechten Sitz der Prothese, wies aber eine deutliche Facettengelenksarthrose im Bewegungssegment L5/S1 (Patria Grad III) auf.

Im Rahmen der daraufhin durchgeführten mehrfach wiederholten Facettengelenksblockade fand sich jeweils eine Beschwerdefreiheit für 6 Stunden. Die Facettenablation konnte eine Beschwerdereduktion für 7 Wochen erzielen. Daraufhin erfolgte die additive dorsale Stabilisierung und Spondylodese des Bewegungssegments L5/S1, wodurch eine Beschwerdefreiheit des Patienten erreicht werden konnte.

### Ergebnisse

Nur ca. 5% der Patienten, die einer Operation bedürfen aufgrund von degenerativen Lendenwirbelsäulenveränderungen, sind potenzielle Kandidaten für eine lumbale Bandscheibenendoprothese [2, 5].

Bedenkt man, dass Patienten mit Trauma, Tumoren, Infektionen und Deformitäten keine Indikation darstellen und dass einige Patienten keine Implantation einer Prothese wünschen, obwohl sie mögliche Kandidaten wären, kann geschätzt werden, dass ca. 1% der Patienten eines Wirbelsäulenzentrums sinnvoll mit lumbalen Bandscheibenendoprothesen versorgt werden können.

Zahlreiche Fallstudien belegen, dass in dieser kleinen Patientengruppe mit der lumbalen als auch zervikalen Bandscheibenendoprothetik eine hohe Patientenzufriedenheit erreicht werden kann. Längerfristige Nachuntersuchungen mit einem Follow-up von über 10 Jahren finden sich derzeit nur für die lumbale

Bandscheibenendoprothetik. Interessanterweise zeigt sich in der Untersuchung von Putzier et al. [9], welcher die Charité-Prothese nach einer durchschnittlichen Standzeit von 17 Jahren untersuchte, eine hohe Rate von Spontanfusionen (60%). Bemerkenswert ist hierbei, dass die Patienten mit einer Spontanfusion eine deutlich höhere Zufriedenheit mit dem postoperativen Ergebnis aufwiesen als die 17% der Patienten, bei denen die Prothese noch funktionell beweglich war. Dass die meisten dieser Studien unkontrolliert erfolgten, ist kritisch anzumerken. Es existieren derzeit nur wenige randomisierte Studien, wobei auch diese, insbesondere in der Auswahl der Kontrollgruppe, Schwachstellen aufweisen. So wurde z.B. die Charité-Prothese gegen die ventrale Fusion mit BAK-Cages verglichen [5], wobei die Probleme dieses Fusionsverfahrens allgemein bekannt sind. Auch die Prodisc L wurde randomisiert untersucht [11], wobei die ventral eingebrachte Prothese mit einer dorsoventralen Fusion verglichen worden ist. Die Ergebnisse all dieser Studien weisen meist gleichwertige klinische Ergebnisse von Fusion und Bandscheibenendoprothetik auf. Ein signifikanter Vorteil für die Bandscheibenendoprothetik konnte bisher nicht aufgezeigt werden.

Auch für die Halswirbelsäule finden sich mehrere randomisierte Studien, die für die zervikale Bandscheibenendoprothetik vergleichbare klinische Resultate im Vergleich zur Fusion mittels Cage und Platte aufzeigen. Im Gegensatz zur Lendenwirbelsäule finden sich erste Hin-

weise, dass die Rate der Anschlussdegenerationen bei Verwendung einer zervikalen Bandscheibenprothese im Vergleich zur ventralen Fusion niedriger ist [7]. Zu klären ist hierbei aber, welches der Generator für die Degenerationen im Abschlussegment ist, da diese v.a. bei der ventralen Fusion mit Cage und Platte auftreten. Hier ist zu diskutieren, ob dieses Phänomen nicht ein Problem der Fusion ist, sondern eher über die Interferenz der Platte mit den angrenzenden Bewegungssegmenten zu erklären ist. Möglicherweise können zukünftige vergleichende Untersuchungen, unter Einbeziehung der derzeit erhältlichen „Zero-Profil“-Implantate, zur Lösung dieser Frage beitragen.

### Fazit

Die zervikale und lumbale Bandscheibenendoprothetik kann gute klinische Ergebnisse erzielen, wenn eine sehr sorgfältige präoperative Abklärung zur richtigen Patientenselektion führt. Eine genaue Einhaltung der Indikationen und Kontraindikationen ist von elementarer Bedeutung, um die wenigen Patienten, für die die Endoprothetik geeignet ist, optimal versorgen zu können.

Weitere Studien mit adäquat gewählten Kontrollgruppen sind erforderlich, um die Wertigkeit der Bandscheibenendoprothetik zu untermauern.

### Literatur

- <sup>1</sup> Fernström U. Arthroplasty with intercorporeal endoprosthesis in herniated disc and in painful disc. *Acta Chirurgica Scandinavica Supplementum* 1966; 357: 154–159
- <sup>2</sup> Fras CI, Auerbach JD. Prevalence of lumbar total disc replacement candidates in a community based spinal surgery practice. *J Spinal Disord Tech* 2008; 21: 126–129
- <sup>3</sup> Goffin J *et al.* Long-term follow-up after interbody fusion of the cervical spine. *J Spinal Disord Tech* 2004; 17: 79–85
- <sup>4</sup> Guyer *et al.* Prospective randomized study of the Charité artificial disc: data from two investigational centers. *Spine J* 2004; 4: 252S–259S
- <sup>5</sup> Huang RC, Lim MR, Girardi FP *et al.* The prevalence of contraindications to total disc replacement in a cohort of lumbar surgical patients. *Spine* 2004; 29: 2538–2541
- <sup>6</sup> Hilibrand AS, Robbins M. Adjacent segment degeneration and adjacent segment disease: the consequences of spinal fusion? *Spine J* 2004; 4: 190S–194S
- <sup>7</sup> Kim *et al.* Comparison of radiographic changes after ACDF versus Bryan disc arthroplasty in single and bi-level cases. *Eur Spine J* 2009; 18: 218–231
- <sup>8</sup> Menovsky T, De Ridder D. Simple intraoperative technique for hemostasis of cervical venous bleeding. *Neurosurgery* 2008; 62: 442–444
- <sup>9</sup> Putzier *et al.* Charité total disc replacement – clinical and radiographical results after an average follow-up of 17 years. *Eur Spine J* 2006; 15: 183–195
- <sup>10</sup> Reitz H, Joubert MJ. Intractable headache and cervico-brachialgia treated by complete replacement of cervical intervertebral discs with a metal prosthesis. *S Afr Med J* 1964; 38: 881–884
- <sup>11</sup> Zigler *et al.* Results of the prospective, randomized, multicenter food and drug administration investigational device exemption study of the ProDisc-L total disc replacement versus circumferential fusion for the treatment of 1-level degenerative disc disease. *Spine* 2007; 32: 1155–1162

**Dr. med. Matti Scholz**

Facharzt

**Dr. med. Andreas Pingel**

Oberarzt

**Prof. Dr. med. Reinhard Hoffmann**

Ärztlicher Direktor

Chefarzt der Abteilung für Unfall-

chirurgie und Orthopädische Chirurgie

**Priv.-Doz. Dr. med. Frank Kandziora**

Chefarzt

Interdisziplinäres Zentrum

für Wirbelsäulen Chirurgie und

Neurotraumatologie

BG-Unfallklinik

Friedberger Landstraße 430

60389 Frankfurt am Main

ws@bgu-frankfurt.de