

Hochfrequente 3D-Darstellung eines Embryos im frühen ersten Trimenon

(8 + 2 Schwangerschaftswochen)

Neue hochauflösende transvaginale 3D-Sonden (6–12 MHz) bieten eine immer bessere räumliche Darstellung des Embryos im Sinne einer lebenden Embryologie. Dabei helfen die unterschiedlichen 3D-Modi (Oberflächenmodus, Transparenzmodus, Glass-Body-Modus) (Merz E. 3D and 4 D ultrasonography. In: Twining P, McHugo JM, Pilling DW. Textbook of fetal abnormalities. Churchill Livingstone Elsevier 2007:483–493), sowohl das Äußere des Embryos wie auch das Innere in Form einer gläsernen Darstellung von allen Seiten zu betrachten.

Bei der frühen räumlichen Darstellung des Embryos geht es nicht darum, den Eltern lediglich ein schönes Erinnerungsbild zu liefern (Merz E. Ultraschall Med 2008;29:156–158), sondern vielmehr darum, dass man bei Fällen mit einem erhöhten Wiederholungsrisiko für einen Oberflächendefekt, wie z.B. einer Spina bifida (Merz E. Ultraschall Med 2007;28:246–247) oder einer schweren Extremitätenfehlbildung, die besorgten werdenden Eltern durch die gezielte 3D-Demonstration des normalen Embryos frühzeitig beruhigen kann.

High-frequency 3D visualization of an embryo early in the first trimester

(8 + 2 weeks of gestation)

New high-resolution transvaginal 3D probes (6–12 MHz) provide improved 3D imaging of embryos like a living embryology reference. The various 3D modes (surface mode, transparent mode, glass body mode) (Merz E. 3D and 4D Ultrasonography, in: Twining P, McHugo JM, Pilling DW, Textbook of Fetal Abnormalities, Churchill Livingstone Elsevier 2007: 483–493) facilitate viewing of the outside as well as the inside of the embryo from all sides in the form of a transparent image.

Early 3D images of embryos are not intended merely to provide parents with a nice souvenir (E. Ultraschall Med 2008; 29: 156–158) but rather to ease the minds of worried parents-to-be in the case of an increased risk of repetition of surface defects, e.g. spina bifida (Merz E. Ultraschall Med 2007; 28: 246–247), or severe limb deformities using targeted 3D demonstration of the normal embryo.

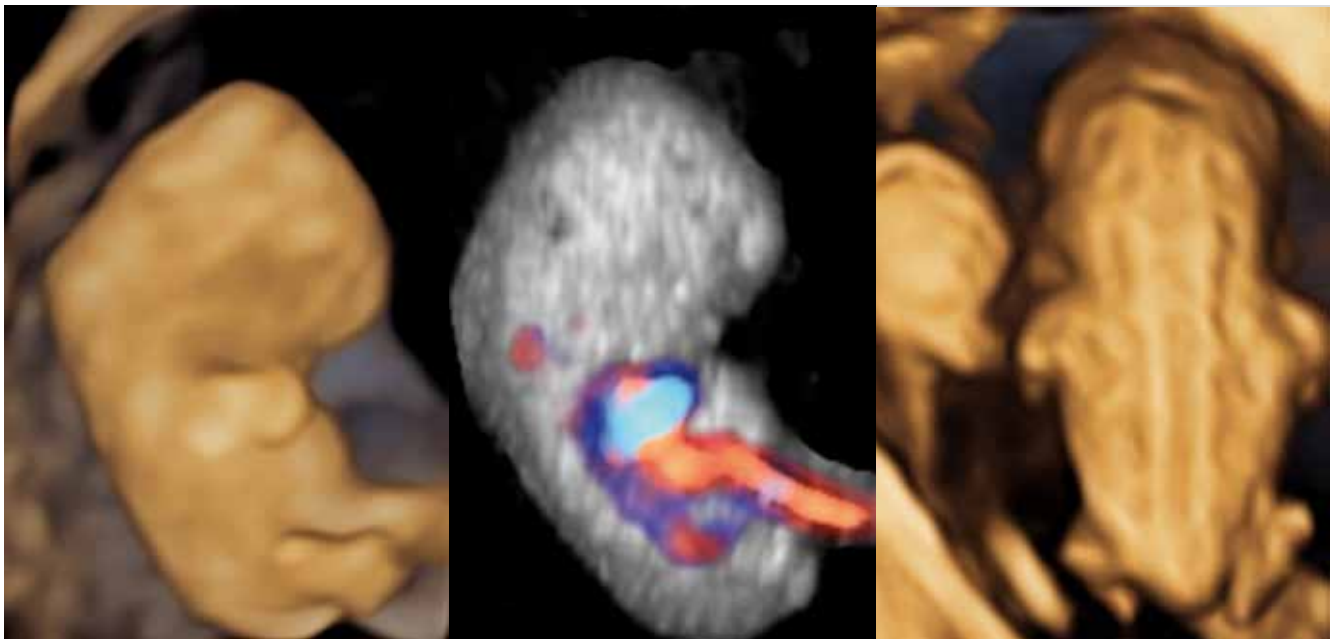


Abb. 1 Die 3 Abbildungen zeigen 3D-Bilder des Embryos in unterschiedlichen Darstellungsmodi: **a** Seitenansicht des Embryos im Oberflächenmodus. Neben der physiologischen Beugung des Kopfes gegenüber dem Rumpf erkennt man bereits deutlich die Augenanlage wie auch die obere und untere Extremität. **b** Im Glass-body-Rendering, einer Kombination aus 3D-Grauwertbild und Farbdoppler, kommen das Herz und die großen Gefäße übersichtlich zum Vorschein. **c** In der 3-dimensionalen Aufsicht des Embryos von dorsal gelingt im kombinierten Oberflächen-/Transparenzmodus bereits die exakte Demonstration einer intakten Wirbelsäule. Links neben dem Embryo zeigt sich der 5 mm große Dottersack mit dem zuführenden Ductus vitellinus.

Fig. 1 The three pictures show 3D images of the embryo in different imaging modes: **a** Side view of the embryo in the surface mode. The physiological flexion of the head with respect to the body, the optic vesicle, and the upper and lower extremities can already be clearly seen. **b** Glass-body rendering, a combination of 3D grayscale image and color Doppler, clearly shows the heart and the large vessels. **c** The dorsal 3D view of the embryo in the combined surface/transparent mode clearly shows the intact spinal column. The 5-mm yolk sac and the vitelline duct are visible to the left of the embryo.