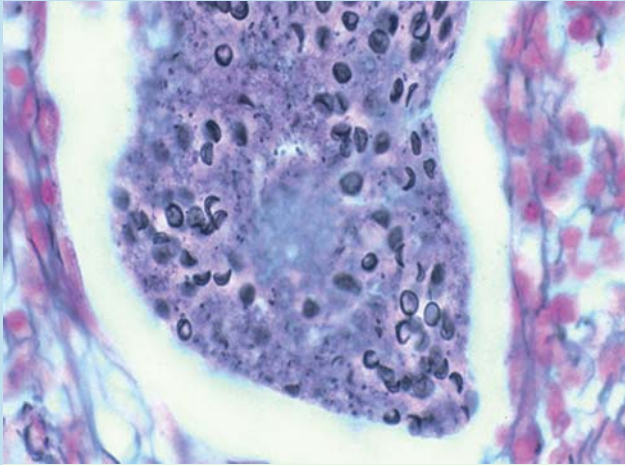


## Erratum

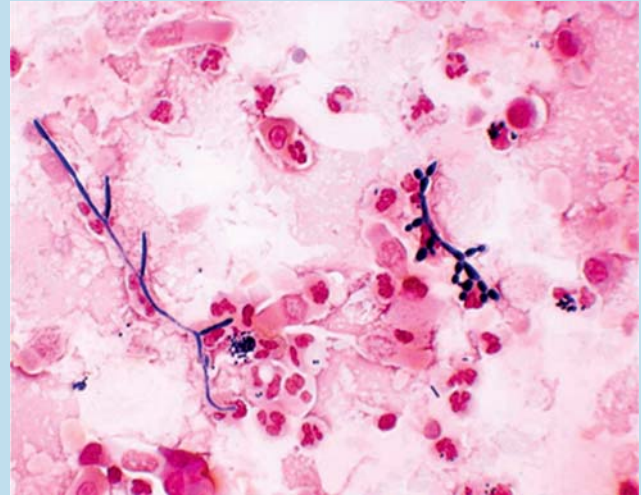
**A. Strassburg et al. Infektionsdiagnostik in der Pneumologie. Teil 3: Nachweis von Viren und Pilzen aus dem Tracheobronchialsystem: Infektion oder Kolonisation? Pneumologie 2010; 64: 474–487.**

In oben genanntem Beitrag sind die Bildunterschriften der **Abb. 2** u. **3** vertauscht. Nachstehend die Abbildungen mit der jeweils richtigen Bildunterschrift.

Wir bitten dies zu entschuldigen.



**Abb. 2** Grocott-Silberfärbung einer BALF eines HIV-seropositiven Patienten mit klinisch nachgewiesener PCP. Der alleinige Nachweis von Pneumozysten ist nicht beweisend für eine Erkrankung. Bei Kolonisation, z. B. bei Patienten mit COPD und systemischer Glukokortikoidtherapie, ist der Nachweis vereinzelter Erreger beschrieben. Typisch ist, dass bei Kolonisation die PCR positiv ist, während die Färbung negativ ist.



**Abb. 3** Mikroskopischer Nachweis von *Candida albicans* im BALF-Ausstrich: Ein häufiges Ereignis ohne höheren prädiktiven Wert.