

# Plastische Rekonstruktion des Augenlides

## Funktion und Ästhetik nach Tumorchirurgie

### Eyelid Reconstruction After Tumor Surgery

#### Autor

B. Harder

#### Institut

Universitätsaugenklinik (Direktor: Professor Dr. med. J. B. Jonas), Medizinische Fakultät Mannheim, Ruprecht-Karls-Universität Heidelberg

#### Bibliografie

**DOI** <http://dx.doi.org/10.1055/s-0030-1255980>  
 Online-Publikation: 1. 12. 2010  
 Akt Dermatol 2011; 37:  
 38–41 © Georg Thieme  
 Verlag KG Stuttgart · New York  
 ISSN 0340-2541

#### Korrespondenzadresse

**Priv.-Doz. Dr. med.**  
**Björn Harder**  
 Universitätsaugenklinik  
 Mannheim  
 Theodor-Kutzer-Ufer 1–3  
 68167 Mannheim  
 bjoern.harder@augen.ma.  
 uni-heidelberg.de

#### Zusammenfassung

Der besondere anatomische Aufbau der Augenlider sollte bei der operativen Entfernung von Tumoren im periokulären Bereich beachtet werden. Die Rekonstruktion muss unter Berücksichtigung des anatomischen Aufbaus und der wiederherzustellenden Funktionen der Lider erfolgen. Primäre Ziele sind hier ein intakter Lidschluss mit Schutz des Bulbus vor Austrocknung, eine schleimhautbedeckte Innenseite des rekonstruierten Lides sowie eine aktive Lidöffnung. Bei kleineren Defek-

ten bis zu einem Drittel der horizontalen Lidausdehnung ist in der Regel ein direkter, schichtweiser Wundverschluss möglich. Bei Defekten bis zur Hälfte der horizontalen Lidbreite lässt sich, je nach Elastizität des Lides, oft durch eine Kantholyse ebenfalls der Defekt direkt verschließen, während bei größeren Liddefekten eine schichtweise Rekonstruktion mit freien Transplantaten oder Verschiebelappen durchgeführt werden muss. Größere Tumoren sollten in spezialisierten Zentren operiert werden.

#### Einleitung

Auch wenn die Haut der Augenlider auf den ersten Blick wenig Unterschiede zur übrigen Haut des Gesichtes und des Körpers aufweist, so sollte man sich vor Entfernung eines Tumors im Lidbereich doch die Besonderheiten dieser Region eindringlich vor Augen führen. Der vorliegende Artikel soll einen Überblick über die wichtigsten Fakten geben.

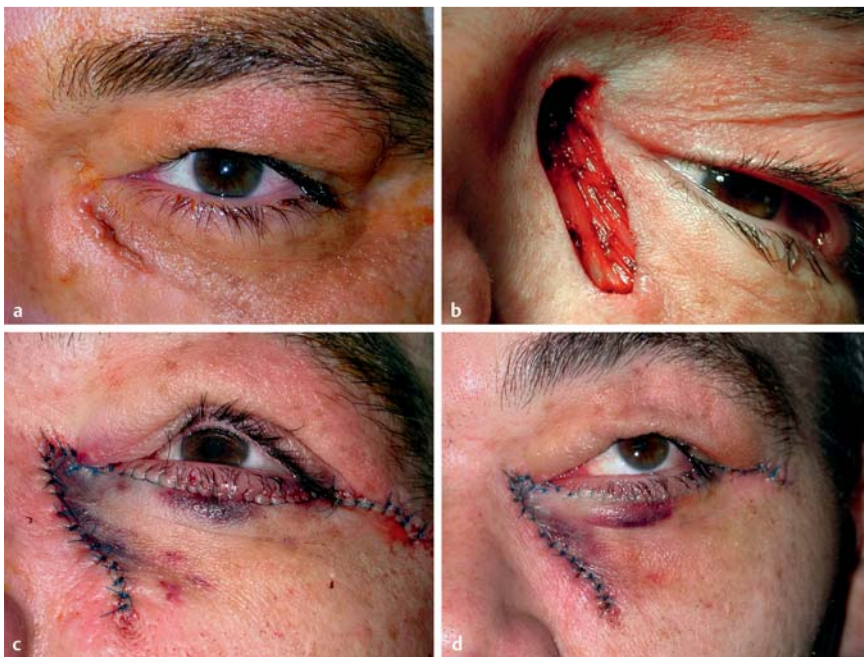Zudem führt eine Kontraktion des Musculus orbicularis oculi bei Lidschluss zu einem Abfluss der Tränen über die Tränenwege (aktive Tränenpumpe). Nicht zu vernachlässigen ist die Bedeutung der Augenlider im interindividuellen sozialen Kontakt als Teil der mimischen Muskulatur.

#### Funktionen des Lides

Die Augenlider haben essentielle Funktionen zum Erhalt des Augenlichtes, ohne Augenlid erblindet das darunterliegende Auge. Im Vordergrund stehen der mechanische Schutz des Bulbus und der Schutz vor Austrocknung der Augenoberfläche durch Verdunstung des Tränenfilms. Gleichzeitig wird der Tränenfilm bei jedem Lidschlag über die Oberfläche verteilt. Dies dient der Säuberung und sorgt für einen gleichmäßigen Tränenfilm auf der Hornhaut, welcher durch Ausgleich der Unebenheiten der Hornhautoberfläche zur Verbesserung der Optik des Auges beiträgt.

#### Aufbau des Lides

Die Hautschicht der Lider ist die dünnste des ganzen Körpers und weist fast kein subkutanes Fettgewebe auf. Sie ist sehr leicht verschieblich. Unter der Haut befindet sich der Musculus orbicularis oculi, welcher durch seine ringförmige Struktur den aktiven Lidschluss gewährleistet. Darunter liegt der Tarsus, eine Knorpelplatte, die für die Stabilität der Lider von Bedeutung ist. Vom Tarsus des Ober- und Unterlides zieht ein fibröses Blatt, das Septum orbitale, zu den Rändern der Orbita und stellt mit ihnen die anatomische Begrenzung der Orbita nach anterior dar. Am Tarsus des Oberlides inseriert der Musculus levator palpebrae, der zusammen mit dem darunterliegenden sympathisch innervierten Müller-Muskel die Lidöffnung bewirkt.



**Abb. 1** Direkter Verschluss mit Verschiebeplastik.  
**a** Basaliom.  
**b** Z. n. Tumorexzision im Gesunden.  
**c** und **d** Defektdeckung durch Verschiebeplastik des Unterlides über Subzilarschnitt.

Die Innenseite der Lider ist von Bindehaut bedeckt, welche Bestandteile des Tränenfilmes produziert und mit ihrem gegenüberliegenden bulbären Anteil als Verschiebeschicht die Lidbewegungen ermöglicht.

Unter chirurgischen Gesichtspunkten wird das Lid in zwei Einheiten geteilt, nämlich in die vordere Lamelle, bestehend aus Haut und Muskelschicht, und die hintere Lamelle aus Tarsus und Bindehaut.

### Tumorspektrum

Der mit Abstand häufigste maligne Tumor der Lider (ca. 86%) ist das Basaliom, welches insbesondere am sonnenexponierten Unterlid zu finden ist. Ebenfalls überwiegend dort zu finden ist das Plattenepithelkarzinom mit ca. 7% der malignen Lidtumoren sehr viel seltener. Noch seltener sind die übrigen, ohne Prädisposition für das Unterlid auftretenden, malignen Lidtumoren, wie das Talgdrüsenkarzinom (ca. 3%), das maligne Melanom (ca. 1%) und das Merkelzellkarzinom [1].

### Chirurgische Prinzipien der Lidrekonstruktion

Die Tumorchirurgie der Augenlider weist aufgrund des besonderen anatomischen Aufbaus der Lider einige Besonderheiten auf, die bei der Rekonstruktion nach Tumorexzision berücksichtigt werden müssen. So ist insbesondere am Unterlid jede vertikale Traktion zu vermeiden, da diese zu einem Abstoßen der Lidkante vom Bulbus (Ektropium) und damit zu einer Störung der Hornhautbenetzung führt. Ein Hornhautulkus mit anschließender Erblindung kann die Folge sein. Die Nahtführung bei direktem Verschluss von Defekten der vorderen Lamelle sollte daher immer horizontal, also lidkantenparallel sein, auch wenn eine vertikale Nahtführung den Defekt scheinbar besser verschließen würde. Dies gilt insbesondere bei der Chirurgie am Unterlid, da am Oberlid die Schwerkraft die Folgen einer leichten Traktion abmildert, indem das Lid an den Bulbus gedrückt wird.

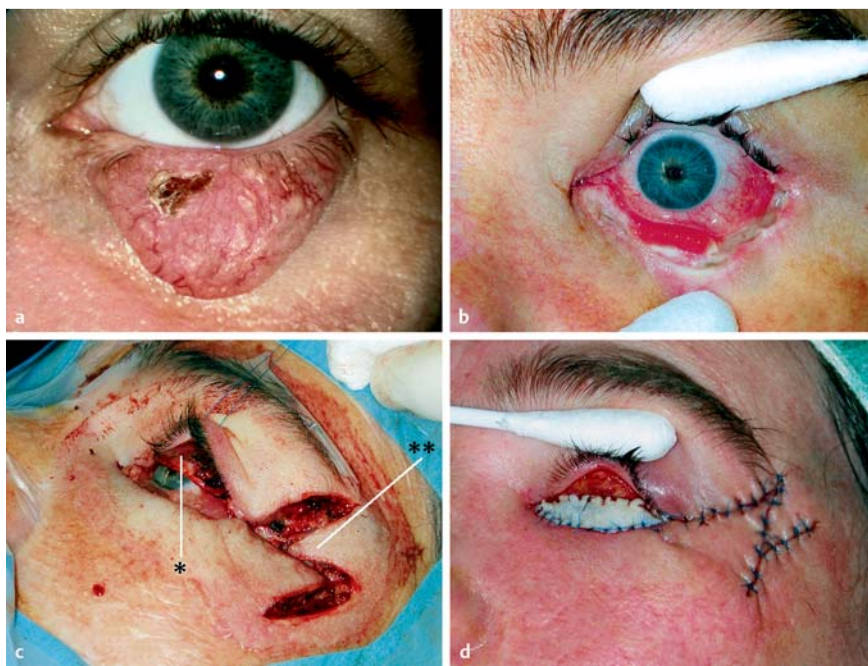
Beim Einsatz von freien Transplantaten bei Deckung größerer Defekte muss beachtet werden, dass entweder die vordere oder die hintere Lamelle durchblutet ist, damit eine Versorgung des Transplantates erreicht werden kann.

Bei der Resektion des Tumors wird meist mehrzeitig in „Salami-taktik“ mit geringerem makroskopischen Sicherheitsabstand vorgegangen, um möglichst viel Lidgewebe bei gleichzeitiger R0-Resektion zu erhalten. Hierzu wird das Präparat im Eilschnitt auf tumorfreie Schnittkanten untersucht und dann gezielt nachreseziert [2]. Im Gegensatz zur ursprünglich propagierten Gefrierschnitttechnik bevorzugen wir den Eilschnitt, bei dem das Präparat normal in Formalin fixiert und dann bevorzugt untersucht wird, sodass wir am nächsten Tag das histologische Ergebnis bekommen. Die Planung der Rekonstruktion erfolgt erst nach histologisch bestätigter Tumorfreiheit.

### Ziele der Rekonstruktion

Idealerweise sollte das nach Tumorexzision rekonstruierte Lid alle oben angeführten Funktionen der Augenlider wieder übernehmen können. Aufgrund der Größe des Resektionsausmaßes ist dies nicht immer zu erreichen, sodass präoperativ mit dem Patienten ein Gespräch über die realistisch erreichbaren Ergebnisse geführt werden sollte. Vorrangiges Ziel jeder Rekonstruktion ist die Wiederherstellung des Lidschlusses mit kompletter Bedeckung der Hornhaut und Vermeidung eines Ektropiums, um den Schutz des Bulbus vor Austrocknung und damit den Erhalt des Auges zu gewährleisten. Weiteres Ziel ist die Sicherstellung der Funktion des Sehens, das heißt eine aktive Lidöffnung mit Freigabe der optischen Achse.

Ebenfalls einen großen Stellenwert, insbesondere für den Patienten, nimmt das kosmetische Ergebnis postoperativ ein.



**Abb. 2** Subtotaler Defekt des Unterlids. Defektdeckung durch Hughes-Plastik und Z-Plastik nach McGregor sowie freies Vollhauttransplantat der Oberarminnenseite.

**a** Basaliom.

**b** Z. n. subtotale Unterlidresektion.

**c** intraoperativer Situs: \* präpariertes tarsokonjunktivales Transplantat, \*\* Z-Plastik.

**d** postoperativer Befund.

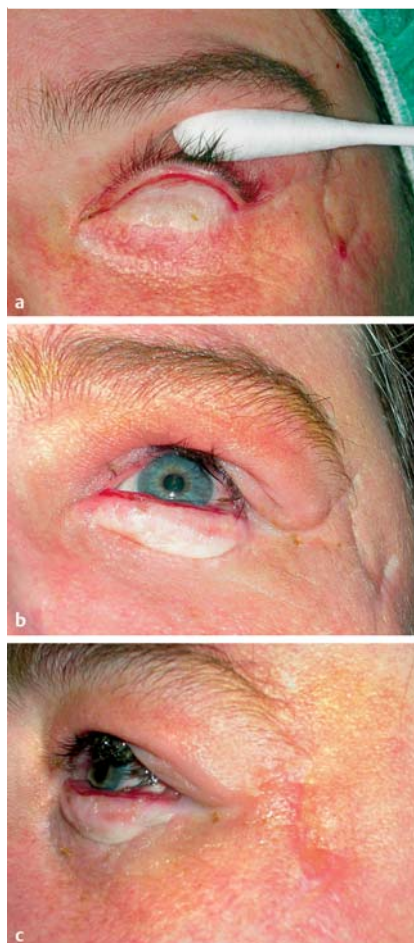
### Rekonstruktion von Defekten der vorderen Lamelle

Kleinere Tumoren ohne Lidkantenbeteiligung werden spindelförmig exzidiert, sodass die Spindel senkrecht zur Lidkante zu liegen kommt. Je nach Elastizität der Haut lassen sich kleinere Defekte dann, eventuell nach Unterminieren der angrenzenden Wundränder, oft durch Anlage von horizontal verlaufenden Nähten direkt verschließen. Bei größeren Defekten können durch Anlage eines kosmetisch unauffälligen Subziliarschnittes unterhalb der Wimpernreihe kleine Verschiebelappen nasal und temporal des Defektes präpariert werden, die einen spannungsfreien Wundverschluss ermöglichen (● **Abb. 1**). Bei größeren Defekten der vorderen Lamelle und vorhandener Dermatochalasis (Hautüberschuss) des Oberlides kann auch ein gestielter Hautlappen z. B. vom Oberlid in den Defekt des Unterlides geschwenkt werden. Ist der Defekt für einen Schwenklappen zu groß, wird ein freies Vollhauttransplantat aufgenäht und durch mehrtägige Kompression dort fixiert. Es empfiehlt sich als Entnahmestelle wieder das ipsi- oder kontralaterale Oberlid, wenn dort ausreichend Haut zur Verfügung steht. Ist dies nicht der Fall oder ist der Defekt zu groß, kann Haut retroaurikulär, in der Fossa subclavia oder im Bereich der Oberarminnenseiten entnommen werden.

### Rekonstruktion von durchgreifenden Defekten

Ein durchgreifender Defekt des gesamten Lides stellt eine schwierigere Ausgangssituation dar. Beträgt sie nur bis zu einem Viertel der horizontalen Lidausdehnung, ist bei älteren Patienten in der Regel ein direkter Verschluss der Wunde möglich. Wichtig ist hier die dreischichtige Nahtführung, bei der resorbierbare Intertarsal- und Muskelnähte sowie nichtresorbierbare Hautnähte angelegt werden. Zusätzlich muss die Lidkante stufenlos mit Einzelknopfnähten adaptiert werden, ohne dass diese postoperativ an der Hornhaut reiben.

Bei Defekten bis maximal der Hälfte der horizontalen Lidausdehnung kann ein Wundverschluss oft durch eine Kantholyse des lateralen Lidbändchens und ein Hereinschwenken eines Haut-/



**Abb. 3** Patient vor (a) und nach (b) der Durchtrennung der konjunktivalen Brücke zum Oberlid.

Muskellappens von temporal erreicht werden. Dieser kann halbmondförmig als Tenzellappen [3] oder als modifizierte Z-Plastik nach McGregor [4] präpariert werden (● **Abb. 2**). Essenziell für das postoperative Ergebnis ist die tiefe Fixation des Lappens im Bereich des lateralen Lidwinkels, um ein Absinken und ein Abste-

hen vom Bulbus des rekonstruierten temporalen Lides zu vermeiden.

Ist der Defekt größer, muss bei der Rekonstruktion jede Lamelle einzeln präpariert werden. Dabei wird eine Kombination aus jeweils einem freien Transplantat und einem gestielten Lappen benutzt. Bei Defekten des Unterlides bietet sich eine Rekonstruktion der hinteren Lamelle durch ein gestieltes tarsokonjunktivales Transplantat vom ipsilateralen Oberlid nach Hughes an [5]. Hierbei wird auf der Innenseite des Oberlides der Tarsus mit der darunterliegenden Konjunktiva lidkantenparallel geteilt und vorsichtig der aufliegende Musculus orbicularis abpräpariert. Man erhält ein an der Konjunktiva nach kranial gestieltes tarsokonjunktivales Transplantat, welches jetzt nach unten in den Unterliddefekt geklappt und dort mit Intertarsal- und Lidkantenfäden fixiert wird. Der Ersatz der vorderen Lamelle kann durch ein freies Vollhauttransplantat oder einen gestielten Hautlappen erfolgen. Die tarsokonjunktivale Brücke zwischen Unterlid und Oberlid kann in der Regel nach ca. 6 Wochen durchtrennt werden (▶ **Abb. 3**).

Alternativ kann ein gestielter Hautlappen nach Hübner [6] mit freien tarsomarginalen Transplantaten der hinteren Lamelle kombiniert werden. Dabei werden, wenn notwendig aus allen drei gesunden Lidern jeweils kleine Keile des gesamten Lides exzidiert, sodass die Entnahmestellen sich noch spannungsfrei direkt verschließen lassen (nicht mehr als ein Viertel der horizontalen Lidausdehnung!). Von den Transplantaten wird dann die Haut und der Muskel entfernt, aber die Lidkante mit den Wimpern belassen. Anschließend werden sie im Defekt spannungsfrei mit Intertarsalnähten fixiert und von einem durchbluteten Hautlappen gedeckt.

Vorteile dieses Verfahrens sind der Erhalt einer Wimpernreihe nach Rekonstruktion sowie die Möglichkeit des Einsatzes am Oberlid. Ein praktisch und psychologisch nicht zu unterschätzender Nachteil ist, dass die Patienten auch am nicht betroffenen Auge Wundflächen mit den damit verbundenen Einschränkungen und eventuellen Wundheilungsstörungen haben. Bis auf die fehlende Wimpernreihe erhält man nach Hughes-Plastik ebenfalls in der Regel ein gutes funktionelles und kosmetisches Ergebnis. Psychologischer Vorteil ist hier, dass das gesunde Auge nicht beeinträchtigt wird, ein Nachteil ist die sechswöchige funktionelle Einäugigkeit der Patienten.

## Zusammenfassung

Durch die heute zur Verfügung stehenden Verfahren der rekonstruktiven Lidchirurgie lassen sich die durch Tumorchirurgie der Lider entstehenden Defekte sowohl in funktioneller als auch in kosmetischer Hinsicht in der Regel gut rekonstruieren. Um für den Patienten das optimale Ergebnis zu erzielen, sollten die Patienten bei größeren Tumoren den darauf spezialisierten ophthalmologischen Zentren zugeführt werden.

## Abstract

### Eyelid Reconstruction After Tumor Surgery

A thorough knowledge of the special anatomy of the eyelids is required in periocular tumor surgery. The goals of eyelid reconstruction are to provide structural and functional restoration with an acceptable aesthetic result. The most important point is to create a posterior lamella providing semirigid support to the eyelid and a nonabrasive mucosal surface for normal blinking, which helps keeping the ocular surface moist to protect the cornea from drying.

Functional restoration of the upper eyelid should allow adequate mobility to protect the cornea and open the eyelid wide enough to see. Smaller defect up to 30–40% of the eyelid margin can usually be closed directly, while defects up to 50% often need an additional lateral canthotomy and inferior cantholysis. Larger defects have to be reconstructed by skin grafts or rotational flaps for the anterior lamella and by tarsoconjunctival flaps or free tarsomarginal grafts for the posterior lamella.

## Literatur

- 1 Deprez M, Uffers S. Clinicopathological features of eyelid skin tumors. A retrospective study of 5504 cases and review of literature. *Am J Dermatopathol* 2009; 31: 256–262
- 2 Anderson RL. Moh's micrographic technique (editorial). *Arch Ophthalmol* 1986; 104: 818
- 3 Tenzel RR. Reconstruction of the central half of an eyelid. *Arch Ophthalmol* 1975; 93: 125
- 4 McGregor IA. Eyelid reconstruction following subtotal resection of upper or lower lid. *Br J Plast Surg.* 1973; 26: 346–354
- 5 Hughes WL. Total lower lid reconstruction: technical details. *Trans Am Ophthalmol Soc* 1976; 74: 321–329
- 6 Hübner H. Modified full-lid transplants („tarsomarginal transplants“) in reconstructive eyelid surgery. *Klin Monbl Augenheilk* 1988; 193: 647–650