

Berichtigung

Im Beitrag „Die akute Lungenembolie“ (*Dtsch Med Wochenschr* 2010; 135: 1803–1814) wurde die Abbildung 1 fehlerhaft abgedruckt. Die korrekte Abbildung 1 finden Sie nebenstehend.

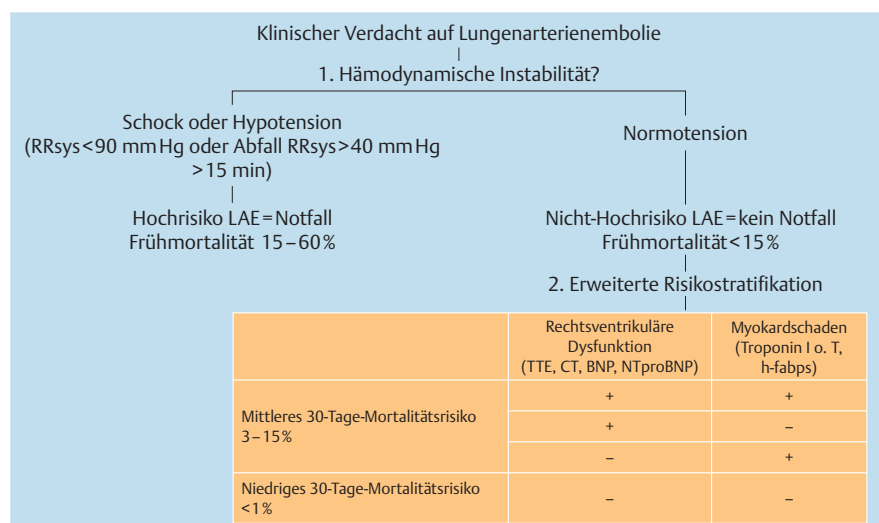


Abb. 1 Risikostratifikation akute Lungenembolie. BNP = brain natriuretic peptide; h-fabp = heart-type fatty acid-binding protein; LAE = Lungenarterienembolie; TTE = transthorakale Echokardiographie