Planung, Vorbereitung und Kontrolle bei Endoprothesenimplantation des Kniegelenks unter Nutzung der Orthopilot-Navigation

Stephan Kirschner, Jörg Lützner, Hartmuth Kiefer

Zusammenfassung

Die Implantation einer Oberflächenendoprothese am Knie bei Patienten mit fortgeschrittener Gonarthrose stellt eine sichere und kosteneffektive Versorgung mit guter Schmerzlinderung dar. Die präoperative Diagnostik und Vorbereitung unterscheidet sich nicht vom konventionellen Vorgehen. Eine präoperative Planung mit Bestimmung der Achsenverhältnisse und der Resektionsebenen ist notwendig und dient beim navigierten Vorgehen der Bestätigung der Achswerte. Die Navigation kann außerdem intraoperativ genutzt werden, um nach jedem Knochenschnitt die Schnittgüte zu überprüfen. Das hier vorgestellte Navigationssystem berücksichtigt die Weichteilspannung und unterstützt den Operateur bei der Ausrichtung der Femurkomponente. In ersten nicht kontrollierten klinischen Studien wurden klinische Vorteile bei Patienten beobachtet, bei denen die Komponentenorientierung unter Berücksichtigung der Weichteilspannung vorgenommen wurde.

Planning, Preparation and Control for Knee Arthroplasties – Use of Orthopilot Navigation

The implantation of a surface arthroplasty of the knee in patients with advanced gonarthrosis is a safe and cost-efficient management option that provides good pain relief. Preoperative diagnostics and preparation do not differ from those of conventional procedures. Preoperative planning with determination of the axis relationships and planes of resection is mandatory and serves in navigated procedures to confirm the axis values. In addition, navigation can be used intraoperatively to control the incision quality after each bone incision. The navigation system presented here takes soft-tissue tension into consideration and aids the surgeon in the positioning of femur components. In the first non-controlled clinical studies clinical benefits were observed for those patients in whom component orientation was carried out under consideration of soft-tissue tension.

Diagnostik und klinische Untersuchung

Patienten mit primärer Gonarthrose leiden in der Regel seit längerer Zeit unter zunehmenden Beschwerden des betroffenen Kniegelenks. Nach anfänglichen Belastungsschmerzen kommen im Verlauf dann auch Anlauf- und schließlich Ruheschmerzen dazu. Vom Patienten wird häufig eine zunehmende Steifigkeit in dem Gelenk wahrgenommen.

> Bei Patienten mit posttraumatischer Gonarthrose wird häufig nach dem Unfall keine beschwerdefreie Kniefunktion mehr erreicht. Der Verlauf ist gegenüber der primären Gonarthrose deutlich beschleunigt und der Funktionsverlust für die häufig jüngeren Patienten erheblich.

Die körperliche Untersuchung des Kniegelenks erfolgt im 1. Schritt mit einer standardisierten Gelenkdiagnostik:

- Bewegungsausmaß nach der Neutral-Null-Methode
- klinische Beinachsenverhältnisse
- Stabilitätsprüfung (mediolateral und sagittal)
- Erfassung von Kapselschwellung oder Ergussbildung
- Patellaposition und -lauf
- Besonderheiten wie intraartikuläre Blockierungen, auffällige Narben oder trophische Störungen der Haut

Bei der Untersuchung der benachbarten Gelenke soll deren Funktionalität im Hinblick auf das Kniegelenk beurteilt werden. So kann z.B. bei einem instabilen Pes plano-valgus nach isolierter Implantation einer Knieprothese keine befriedigende Funktion erwartet werden. In diesem Fall ist vielmehr zunächst die Versorgung des Fußes mit einem orthopädischen Schuh vorzunehmen. Die Dokumentation der peripheren Durchblutung und neurologischen Situation schließt die Untersuchung ab.

Apparative Diagnostik

Zur Diagnosestellung werden Röntgenaufnahmen des Kniegelenks in 2 Ebenen und eine Patellatangentialaufnahme benötigt. Sofern eine Arthrose trotz Beschwerden des Patienten und eines entsprechenden Untersuchungsbefunds nicht nachgewiesen werden kann, ist eine Belastungsaufnahme in Beugung (Rosenberg-Aufnahme) durchzuführen. Um das Ausmaß des Knorpelschadens zu dokumentieren, können gehaltene Varus-Valgus-Stressaufnahmen angefertigt werden. Dies kann insbesondere bei Valgusgonarthrosen zur Einschätzung der Korrigierbarkeit hilfreich sein (**Abb. 1**).

Für die Operationsplanung ist eine Einbeinstandaufnahme zur Bestimmung der Achsenverhältnisse unbedingt erforderlich, eine weiterführende Diagnostik wie z.B. MRT ist nur in besonderen Fällen notwendig.

Indikation zur operativen Versorgung

Für die Behandlung der symptomatischen Gonarthrose existiert eine Reihe von Leitlinien und Expertenempfehlungen. In einer zusammenfassenden Arbeit hat die OARSI (Osteoarthritis Research

OP-JOURNAL 2011; 27: 80–88
© Georg Thieme Verlag KG Stuttgart · New York
DOI http://dx.doi.org/10.1055/s-0030-1271030

Dieses Dokument wurde zum persönlichen Gebrauch heruntergeladen. Vervielfältigung nur mit Zustimmung des Verlages.

Abb. 1 a und **b** Valgusgonarthrose in a.–p. Darstellung in Varus- und Valgusstress.

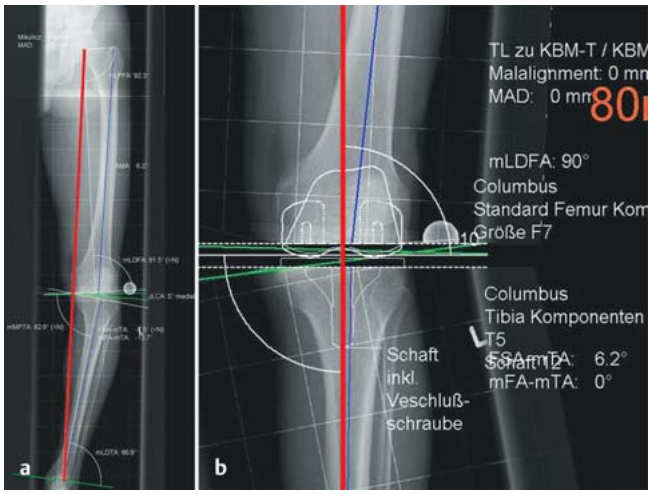

Abb. 2 a und **b** Zeichnerische Planung einer Knieprothese mit Bestimmung der Achsenverhältnisse (Ganzbeinstandaufnahme) und Komponentenwahl (Detailvergrößerung).

Society International) die Kriterien anhand der evidenzbasierten Medizin zusammengestellt und publiziert [1].

> Nach diesen Empfehlungen sollte der totalendoprothetische Gelenkersatz bei Patienten angeboten werden, die nach konservativer Behandlung und medikamentöser Therapie weiterhin relevante Beschwerden haben und in ihrer Lebensqualität und Aktivität eingeschränkt sind.

Operationsvorbereitung

Nach der Indikationsstellung ist es vorteilhaft, die Operationsfähigkeit des Patienten in Kooperation mit der Anästhesie sicherzustellen. Gemeinsam erfolgt die Planung der operativen Versorgung unter Berücksichtigung von patientenspezifischen Besonderheiten, wie z. B. einem Herzschrittmacher.

Aufklärung des Patienten

Es gelten die allgemeinen rechtlichen Grundlagen, die einen Abstand von mindestens 24 h zwischen der Aufklärung und der Operation erfordern.

Zur Information des Patienten und zur Unterstützung einer realistischen Erwartungshaltung über den Rehabilitationsverlauf ist der Hinweis auf einen längeren Zeitbedarf als bei Patienten mit Hüftendoprothesenimplantation hilfreich.

Für die Operation sind die bekannten chirurgischen Komplikationsmöglichkeiten vorhanden: Knochenbruch, Nachblutung, Protheseninfekt (früh und spät), Lockerung, Verletzungen des Streckapparats, Ausbildung heterotoper Ossifikationen, Nervenschäden mit Funktionsbeeinträchtigung am Unterschenkel, Arthrofibrose sowie Thrombose und Embolie. Unabhängig von der chirurgischen Intervention können bei jedem stationären Krankenhausaufenthalt allgemeine medizinische Komplikationen auftreten.

Operationsplanung

Die Implantation einer Knieendoprothese stellt eine Weichteiloperation dar, für die eine Planung erforderlich ist [2]. Anhand der Einbeinstandaufnahme, Kniegelenk in 2 Ebenen, gehaltener Varus-Valgus-Stressaufnahmen und Patella-tangential-Aufnahme können die knöcherne Ausgangssituation und das Ausmaß der Deformität eingeschätzt werden. Durch die körperliche Untersuchung ist neben der Beweglichkeit auch die Position und Verschieblichkeit der Patella bekannt. Bei hochgradig eingeschränkter Beweglichkeit oder auch im Fall einer Patella baja ist ein zusätzlicher operativer Aufwand erforderlich, um ein möglichst gut bewegliches Kunstgelenk zu erreichen.

> In der zeichnerischen Planung werden die Mikulicz-Linie, die femorale und tibiale Schaftachse, die femorale Tragachse sowie die geplanten Resektionsebenen an Tibia und Femur eingezeichnet.

Der femorale Valguswinkel wird zwischen femoraler Tragachse und Schaftachse gemessen und auch bei navigiertem Vorgehen benötigt, um die Plausibilität der dort bestimmten Achsen zu bestätigen. Ebenso werden die zeichnerisch bestimmten Resektionsebenen an Tibia und Femur im Vergleich mit den intraoperativ vorgenommenen Knochenschnitten genutzt, um eine möglichst hohe Sicherheit der Komponentenposition und Achskorrektur zu erreichen.

Planungsbeispiel bei ausgeprägter Varusgonarthrose (**Abb. 2**).

Operationsablauf

Varusgonarthrose mit Tibia-first-Technik

Bei der hier beschriebenen Tibia-first- oder weichteilorientierten Technik erfolgt zunächst die Tibiaresektion. Auf dieser Referenzebene aufbauend erfolgt anhand der Weichteilspannung die Planung der Femurresektionen. Das erforderliche Instrumentarium für die Navigation ist kompakt und bedeutet eher eine geringere Instrumentenzahl für das Pflegepersonal (**Abb. 3**) [3, 4].

Abb. 3 OP-Tisch mit Instrumentarium (aktive Tracker) für die Implantation einer navigierten Knieendoprothese.

Dieses Dokument wurde zum persönlichen Gebrauch heruntergeladen. Vervielfältigung nur mit Zustimmung des Verlages.

Abb. 4 Darstellung Hautschnitt für die konventionelle Implantation einer Knieprothese.

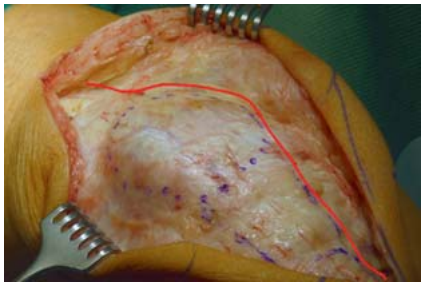

Abb. 5 Mediale parapatellare Arthrotomie.

Abb. 6 Zugang in weniger invasiver Technik.

Die Operation erfolgt in Rückenlage unter perioperativer Antibiotikaprophylaxe und Blutsperre. Der Zugang zum Knie erfolgt mit einem geraden Schnitt über dem Kniegelenk, der distal medial der Tuberositas ausläuft (**Abb. 4**). Die Eröffnung des Gelenks erfolgt entweder in einem klassischen parapatellaren Zugang (**Abb. 5**) oder als weniger invasive Variante, wobei die Quadrizepssehne nicht berührt wird (**Abb. 6**). Der mediale Kapselbandapparat wird subperiostal vom Tibiakopf abgelöst, vorhandene Meniskusreste können jetzt reseziert werden. Nach Resektion des vorderen Kreuzbands und Abtragung von Osteophyten ist eine ventrale Subluxation des Kniegelenks möglich. Nach Umwenden der Patella (bzw. seitlichem Abdrängen beim weniger invasiven Zugang) kann das Kniegelenk in Beugung aufgestellt werden. Die aktiven oder passiven Navigationstracker werden beim normalen Zugang direkt durch die Wunde am Femur und zumeist über eine separate Inzision an der Tibia verankert. Beim weniger invasiven Zugang ist zumeist eine zusätzliche Stichinzision am Femur notwendig. Bei der Platzierung der Tracker ist auf einen ausreichenden Abstand zum Gelenk zu achten, damit später die Resektionsblöcke problemlos angebracht werden können. Durch leicht nach medial gekippte Montage der Tracker wird die Sichtbarkeit für die Infrarotkamera erleichtert (**Abb. 7**).

Abb. 7 Beispiel für die Positionierung der Tracker.

Danach schließt sich die Überprüfung der korrekten Funktionsfähigkeit der Tracker und des Pointers an. Die Registrierung der anatomischen Landmarken und Achsenverhältnisse beginnt mit der indirekten Bestimmung des Hüftkopfzentrums durch Bewegung des Beines. Das Bein wird dabei kreisförmig bewegt. Um eine fehlerhafte Bestimmung zu vermeiden, darf das Becken nicht bewegt werden, dabei sind axial eingebrachte Kräfte auf das Hüftgelenk zu vermeiden. Bei einer gleichzeitig bestehenden Koxarthrose mit deutlicher Einschränkung der Beweglichkeit kann die zuverlässige Registrierung des Hüftkopfzentrums unsicher sein. In diesen seltenen Fällen ist eine alternative Registrierung unter Nutzung eines weiteren Trackers am Beckenkamm möglich.

Als Nächstes erfolgt die Abnahme des distalen Femurs mit dem femoralen Ausrichtblock. Dabei ist eine Plausibilitätskontrolle mithilfe des präoperativ bestimmten femoralen Valguswinkels sinnvoll. Sofern der durch die Navigation ermittelte Wert relevant von dem der präoperativen Planung abweicht, muss die vorgenommene Registrierung des Hüftkopfzentrums überprüft und eventuell erneut vorgenommen werden.

Im folgenden Schritt wird mit einer speziellen Fußplatte das kinematische Zentrum des oberen Sprunggelenks erfasst. Zu diesem Zweck erfolgt eine Extensions-Flexions-Bewegung im oberen Sprunggelenk, am Bildschirm informiert eine Felderleiste über den Fortgang der Datenregistrierung. In vergleichbarer Art wird im nächsten Schritt das kinematische Zentrum des Kniegelenks ermittelt. Es wird erneut durch eine Extensions-Flexions-Bewegung die Bestimmung des Kniegelenkzentrums vorgenommen.

Nach der kinematischen Registrierung der Achsverhältnisse und des Kniegelenkzentrums wird eine Reihe von anatomischen Landmarken registriert, anhand derer die Orientierung der Resektion erfolgt. Zunächst werden der tiefste Punkt der tibialen Gelenkfläche medial und lateral sowie das Zentrum der Tibia aufgenommen. Dann werden die dorsalen Kondylen und die ventrale Femurkortikalis digitalisiert. Anhand dieser Angaben wird die femorale Komponentengröße berechnet. Der ventrale Femurkortikalispunkt sollte den gewünschten Austrittspunkt des Sägeschnitts repräsentieren. Die Abnahme der Epikondylen erfolgt optional. Am Sprunggelenk werden Innen- und Außenknöchel sowie das ventrale Zentrum des oberen Sprunggelenks erfasst.

> Damit ist die Registrierung abgeschlossen und auf dem Bildschirm werden die aktuelle Gelenkstellung und die Achsenverhältnisse in der Frontalebene angezeigt. Vor Beginn der knöchernen Resektionen ist eine Plausibilitätskontrolle der von der Navigation ermittelten Achsverhältnisse mit den präoperativ ermittelten Daten anzuraten.

Dabei sollte jedoch die Qualität der Ganzbeinstandaufnahme berücksichtigt werden, da nur bei exakt ausgerichteter Aufnahme die tatsächlichen Achsenverhältnisse abgebildet werden. Die Präzi-

Dieses Dokument wurde zum persönlichen Gebrauch heruntergeladen. Vervielfältigung nur mit Zustimmung des Verlages.

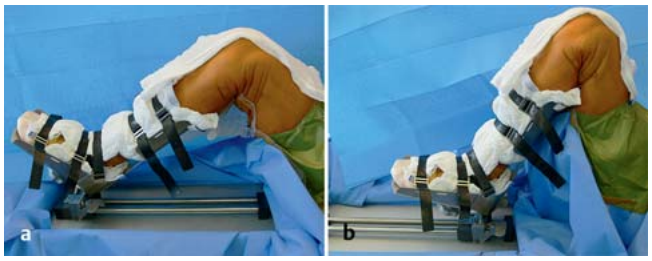

Abb. 8 a und **b** Stufenlos verstellbarer Beinhalter zur Positionierung des Kniegelenks.

sion der Navigation ist hier höher und unabhängig von der Gelenkstellung [5]. Die Nutzung eines speziellen Beinhalters ermöglicht eine stufenlose Einstellung der Flexion während der Operation. Dabei wird der Unterschenkel in einer Unterschenkelschiene durchfixiert, die Wundränder werden zur Gewebsschonung mit feuchten Bauchtüchern umlegt (**Abb. 8**).

Die knöchernen Resektionen beginnen an der Tibia. Der tibiale Schnittblock wird mithilfe des mobilen Reflektors in der gewünschten Position befestigt. Für die Einstellung des tibialen Slope muss der evtl. im Inlay vorgegebene Slope berücksichtigt werden. Grundsätzlich sollte man sich in der Ausrichtung an dem individuellen Slope orientieren.

Die tibiale Resektionshöhe soll der Prothesenstärke mit Inlay entsprechend unter der ehemaligen Gelenklinie liegen, häufig entspricht dieses Resektionsmaß 1–2 mm unter dem tiefsten Punkt des medialen Tibiaplateaus. Der Resektionsblock wird mit einem zusätzlichen Schrägpin gegen Bewegung gesichert und die tibiale Resektion in ventraler Subluxation unter Schutz der Seitenbänder und des hinteren Kreuzbands durchgeführt.

> Für alle Sägeschnitte ist es vorteilhaft, die Navigationssterne zu entfernen oder mit Bauchtüchern abzudecken, um einer Verschmutzung der Reflektorkugeln vorzubeugen.

Nach Durchführung des Schnittes wird mit Tibiaprobeplatte und Reflektor die Resektion überprüft.

Als Nächstes wird nun nochmals die Position der femoralen Kondylen distal und dorsal erfasst. Da anhand dieser Daten sowohl die Resektionsebene des distalen Femurs als auch der Abkantschnitte und der femoralen Rotation ermittelt werden, ist hier besondere Sorgfalt angezeigt. Der ventrale Kortikalispunkt wird nochmals anhand der nun berechneten Femurkomponentengröße optimiert, um eine möglichst gute Auflage des ventralen Femurschilds zu erreichen und ein Notching sicher zu vermeiden.

> Vor der bandspannungsorientierten Wahl der femoralen Komponentengröße und Rotation muss die Entfernung aller erreichbaren Osteophyten abgeschlossen sein.

Neben den äußeren Osteophyten, die eine fälschlich hohe Spannung der Kollateralbänder erzeugen könnten, ist besonders auf die Osteophyten in der femoralen Notch zu achten, die sonst eine fälschliche Vorspannung des hinteren Kreuzbands erzeugen können (**Abb. 9**) [6]. Dies gilt natürlich nur bei geplantem Erhalt des hinteren Kreuzbands. Bei der Varusgonarthrose stellt der mediale Zugang mit subperiostaler Ablösung der medialen Kapselanteile vom Tibiakopf einen relevanten Teil des notwendigen Release dar und ist zu diesem Zeitpunkt bereits durchgeführt.

Für die bandspannungsorientierte Komponentenwahl werden der Streck- und Beugespalt mittels eines Distraktors ermittelt. Dabei zeigt sich, ob das Weichteilrelease ausreichend ist. Wird in Streckstellung bei gleichmäßiger mediolateraler Bandspannung keine gerade Beinachse erzielt (**Abb. 10 a**), bedeutet dies, dass noch keine gleichmäßige Weichteilspannung erreicht und ein weiteres Release erforderlich ist. Nachdem dies erfolgt ist, wird das Ergebnis nochmals mithilfe des Distraktors kontrolliert (**Abb. 10 b**). Nachdem eine gute Weichteilbalancierung in Streckstellung erreicht ist, wird der Beugespalt ebenfalls mithilfe des Distraktors (**Abb. 11**) bestimmt.

> Auf Basis dieser Werte erfolgt die virtuelle Positionierung der femoralen Komponente, also des distalen Femurschnitts, der Femurkomponentengröße und der Rotationsausrichtung. In der vituellen Planung werden die gemessenen Werte für Streck- und Beugespalt sowie die vorgeschlagenen Resektionen dargestellt (**Abb. 12**).

Abb. 9 Intraoperative Ansicht nach Entfernung aller erreichbaren Osteophyten, Pinzette deutet auf das hintere Kreuzband in der freipräparierten Notch.

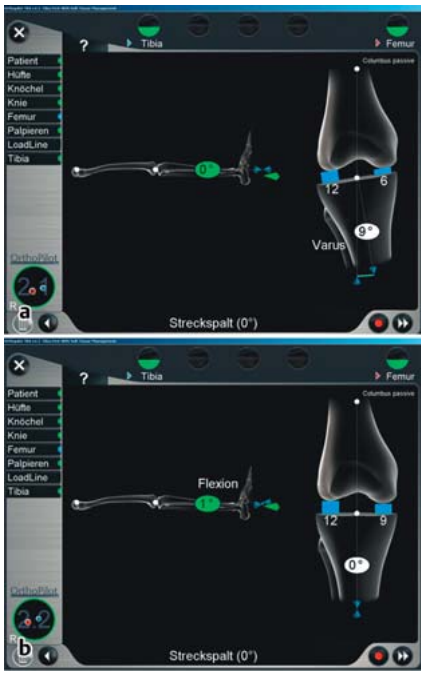

Abb. 10 a und **b** Darstellung der Achsausrichtung in Streckung vor und nach Weichteilrelease am Navigationsgerät.

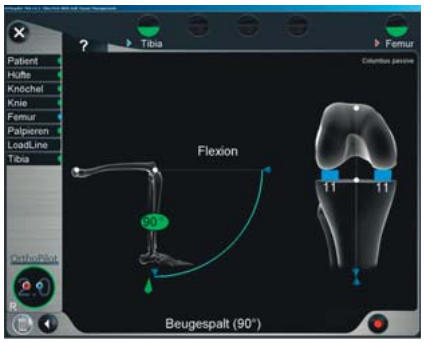

Abb. 11 Achsverhältnisse in Beugung nach Release.

Dieses Dokument wurde zum persönlichen Gebrauch heruntergeladen. Vervielfältigung nur mit Zustimmung des Verlages.

Abb. 12 Virtuelle Planung der Rotationsausrichtung und Femurkomponentengröße am Navigationsgerät.

Aus dieser virtuellen Planung resultieren Spaltwerte nach Durchführung der Femurschnitte. Sie werden in grün bei ausreichend großen und in gelb bei zu kleinen Spalten angezeigt. Sofern Streck- und Beugespalt zu klein sind, ist als 1. Schritt eine tibiale Nachresektion erforderlich [7].

Mithilfe des Pointers kann die vorgeschlagene Ausrichtung der femoralen Komponente in allen Aspekten modifiziert werden. Ziel der Planung sind möglichst symmetrische Spalten mediolateral in Streckung und Beugung. Dabei sollte der Beugespalt dem Streckspalt entsprechen oder wenige Millimeter größer sein. Ein kleinerer Beuge- als Streckspalt sollte vermieden werden, da sonst mit einer schlechten Beugefähigkeit des Gelenks gerechnet werden muss. Ein mediolateral inkongruenter Beugespalt kann durch Veränderung der femoralen Rotation gleichmäßig eingestellt werden, wobei eine Innenrotationsstellung der Femurkomponente unbedingt zu vermeiden ist. Wenn der Beugespalt enger als der Streckspalt ist, kann eine kleinere Femurkomponente gewählt werden. Die distale Femurresektion sollte auf der „gesunden" Seite der Implantatdicke entsprechen und nicht darüber hinausgehen, um eine Proximalisierung der Gelenklinie zu vermeiden. Nach Abschluss der virtuellen Planung erfolgt nun die Ausrichtung und Fixierung der Resektionslehre für den distalen Femurschnitt mithilfe der Navigation. Dieser sollte den tiefsten Punkt der Notch erreichen. Nach Resektion erfolgt die Überprüfung des Sägeschnitts. Anschließend erfolgt die Ausrichtung der Resektionslehre für die ventralen und dorsalen sowie die Schrägschnitte, üblicherweise in einem 4-in-1-Schnittblock. Dabei kann eine Kontrolle der Rotationsausrichtung anhand der Epikondylen und der Whiteside-Linie erfolgen. Bei relevanter Abweichung sollte eine nochmalige Plausibilitätskontrolle erfolgen.

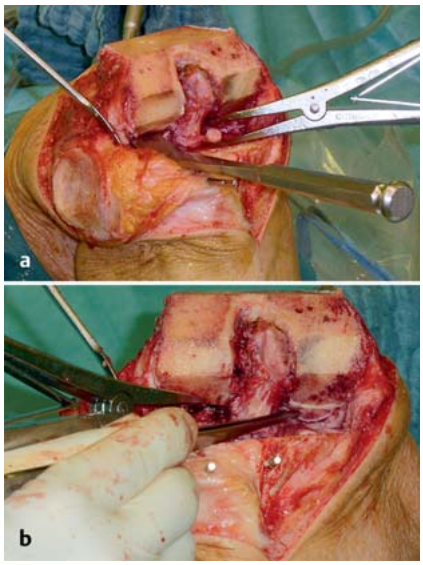

Abb. 13 a und **b** Entfernung dorsaler Osteophyten unter Nutzung eines Arthrodesenspreizers intraoperativ.

Abb. 14 a und **b** Patientin mit posttraumatischer Gonarthrose und ausgedehnter Osteophytenbildung, insbesondere auch dorsal.

> Erst nach Abschluss aller femoralen Schnitte können evtl. vorhandene dorsale femorale Osteophyten erreicht und entfernt werden (**Abb. 13**).

Bei großen dorsalen Osteophyten ist nach Entfernung durchaus eine Vergrößerung des Streckspalts zu erwarten. Dies sollte bei der Planung des distalen Femurschnitts berücksichtigt werden (**Abb. 14**).

Mit den Probeimplantaten erfolgt die Kontrolle der erreichten Achsenkorrektur und der Beweglichkeit sowohl klinisch als auch mithilfe der Navigation. Dabei wird die ausgeglichene Stabilität überprüft, gegebenenfalls kann noch ein Feintuning an den Seitenbändern zum Zweck gleicher Bandstabilität vorgenommen werden.

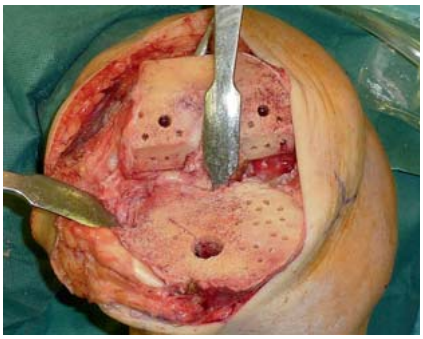

Abb. 15 Intraoperative Darstellung der proximalen Tibia nach Abschluss der Präparation vor Implantation der Tibiakomponente.

Bei korrekter Achsenausrichtung und guter Beweglichkeit können die definitiven Implantate durch den unsterilen Springer angereicht werden. In der Zwischenzeit werden die Verankerungslöcher am distalen Femur gebohrt und die Tibiapräparation vervollständigt. Eventuell vorhandene Sklerosezonen werden angebohrt, um eine gute Zementverankerung zu ermöglichen (**Abb. 15**).

> Die Tibiagröße wird dabei so gewählt, dass eine möglichst große kortikale Auflage erreicht wird, die Tibiaplattform jedoch nicht übersteht. Die Ausrichtung der Rotation der Tibiakomponente erfolgt meist am Übergang des medialen zum mittleren Drittel der Tuberositas [8].

Das anatomische Tibiaimplantat ermöglicht eine optimale Tibiaabdeckung. Die ultrakongruente rotierende Plattform des Emotionsystems kann eine mäßige Rotationsabweichung kompensieren.

Nach ausführlicher Spülung und Trocknung aller Knochenflächen erfolgt die definitive Implantation beider Komponenten mit Knochenzement. Nach vollständiger Aushärtung werden überstehende Knochenzementanteile entfernt und erneut die Achsenausrichtung und Beweglichkeit des Kniegelenks klinisch und mithilfe der Navigation überprüft. Es erfolgt dann die Eröffnung der Blutsperre, sorgfältige Blutstillung und ausführliche Spülung des Gelenks. Nach Einlage von Redon-Drainagen wird das Gelenk schichtweise wieder verschlossen (**Abb. 16**). Der sichere Verschluss der Kapsel ist dabei unbedingt zu beachten. Nach Auffassung der Autoren sollte die Kapselnaht in leichter Beugung erfolgen, um einen zu straffen Verschluss des Gelenks zu vermeiden.

Dieses Dokument wurde zum persönlichen Gebrauch heruntergeladen. Vervielfältigung nur mit Zustimmung des Verlages.

Abb. 16 Postoperativer Wundverband mit Steristrip und Folienpflaster.

Abb. 17 Anzeichnung des Zugangs von lateral bei Valgusgonarthrose mit anatomischen Orientierungspunkten.

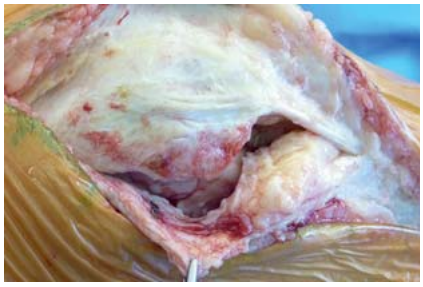

Abb. 18 Kulissenförmige Arthrotomie bei Valgusgonarthrose und lateralem Zugang.

Abb. 19 Intraoperative Sicht auf die Tuberositasosteotomie mit kranialer Stufe.

Abb. 20 Intraoperative Sicht bei Refixation der Tuberositas tibiae mit Kleinfragmentschrauben.

Alternatives Vorgehen Femur first

Im Gegensatz zu dem beschriebenen Vorgehen erfolgt bei der sog. Femur-first-Technik die Femurpositionierung unter anatomischen Aspekten. Mit der Größenbestimmung muss eine Wahl bez. der Rotationsausrichtung der Femurkomponente erfolgen, häufig ist diese in konventionellen Instrumentarien mit 3° Außenrotation zu den dorsalen Femurkondylen vorgegeben. Auch bei navigationsgestütztem Vorgehen muss eine Wahl der Rotationsposition erfolgen. Aus der ursprünglichen Arbeit von Berger sind geringe Variationen um den empfohlenen Mittelwert von 3° bekannt [9]. Für die Wahl der femoralen Rotation ist neben der anatomischen Femurform die Bandspannung wesentlich. Diese Möglichkeit wird bei der Femur-first-Technik nicht genutzt. Bei diesem Vorgehen erfolgt die Balancierung des Kniegelenks erst nach Durchführung aller Knochenschnitte.

Alternative Zugangsmöglichkeiten bei Valgusgonarthrose

Bei der Valgusgonarthrose besteht eine Verkürzung des Tractus ileotibialis und der lateralen Kapselbandstrukturen, das hintere Kreuzband hat einen unterschiedlichen Einfluss auf die Deformität. Der Lauf der Patella kann lateralisiert sein. Auf Basis dieser Weichteilsituation ist von Keblish [10] ein lateraler Zugang mit Osteotomie der Tuberositas tibiae eingeführt und von Wehrli [11] differenziert beschrieben worden. Als wesentlicher Vorteil erfolgt die Lösung der verkürzten Weichteilstrukturen im Rahmen des operativen Zugangs. Weiterhin kann der Patellastand durch die Tuberositasosteotomie im Fall einer störenden Patella baja angepasst werden.

Der Hautschnitt erfolgt leicht nach lateral versetzt als gerader Schnitt über dem Kniegelenk und distal deutlich bis deutlich unter die Tuberositas tibiae reichend (**Abb. 17**). Die Arthrotomie erfolgt von lateral, wobei die Aponeurose des Vastus lateralis und die Kapsel auf Gelenkhöhe kulissenförmig in 2 Schritten durchtrennt wurden, um eine spätere Verlängerung zu ermöglichen (**Abb. 18**). Ein Teil des Hoffa-Fettkörpers wird unter Erhaltung der Durchblutung nach lateral präpariert. Dann erfolgt die subperiostale Ablösung der lateralen Kapselanteile und des Tractus ileotibialis vom lateralen Tibiakopf. Die Tuberositas tibiae wird von lateral osteotomiert, dabei sollte der Weichteilverbund medial für die Durchblutung möglichst erhalten bleiben. Die Osteotomie sollte so ausgeführt werden, dass ein zumindest 5–6 cm langer und etwa 1–1,5 cm starker Knochenblock erreicht wird. Mit einer stufenförmigen Osteotomie durch Klingenmeißel, die eine proximale Stufe belässt, kann mit der späteren Verschraubung eine evtl. Dislokation nach proximal sicherer verhindert werden (**Abb. 19**). Nun kann die Patella nach medial dislozierte werden und in Beugestellung ist ein voller Überblick über das Gelenk gegeben. Das hintere Kreuzband kann bei Verkürzung und Außenrotationskontraktur der Tibia im Bedarfsfall reseziert werden.

Die navigierte Implantation der Knieendoprothese erfolgt wie oben beschrieben. Bei der Bestimmung des Beugespalts ist die Osteotomie der Tuberositas tibiae zu berücksichtigen, die ansonsten einen fälschlich großen Wert ergeben kann.

> Nach Implantation der Knieprothese wird die Tuberositas mit 2–3 Kleinfragmentschrauben refixiert (**Abb. 20**) und das Gelenk schichtweise verschlossen. Im lateralen Kapselbereich wird nun die kulissenförmige Inzision genutzt, um eine Verlängerung der kontrakten lateralen Strukturen zu erreichen.

Der Hoffa'sche Fettkörper kann in den Verschluss des Gelenks mit einbezogen werden, um den durch die Varisierung entstandenen Defekt zu decken (**Abb. 21**, **22**).

Alternativ zu diesem Vorgehen ist eine standardisierte operative Versorgung auch über einen medialen Zugang mit

Dieses Dokument wurde zum persönlichen Gebrauch heruntergeladen. Vervielfältigung nur mit Zustimmung des Verlages.

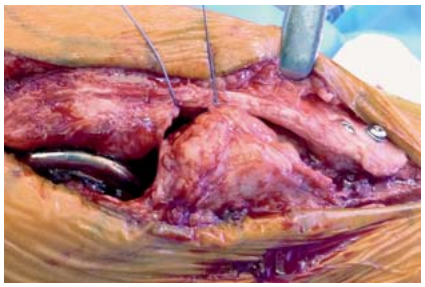

Abb. 21 Rekonstruktion der lateralen Gelenkkapsel mithilfe von Anteilen des Hoffa'schen Fettkörpers.

primärer Opferung des hinteren Kreuzbands und Verlängerung des Tractus ileotibialis für die Versorgung der Valgusgonarthrose beschrieben worden [12]. Dies birgt jedoch eine mögliche Gefährdung der Blutversorgung des Lig. patellae, wenn durch ein zusätzliches laterales parapatellares Release auch die Blutzufuhr von lateral beeinträchtigt wird.

Postoperative Nachbehandlung

> Bei normalem Operationsverlauf ist das operierte Bein grundsätzlich voll belastbar. Zur Schonung der Kapselnähte sollte die Mobilisierung unter Nutzung von 2 Unterarmgehstützen erfolgen.

Patienten nach Hüft- und Kniegelenksersatz gehören zur Hochrisikogruppe für die Entstehung einer tiefen Beinvenenthrombose und sollten eine entsprechende medikamentöse Prophylaxe erhalten. Nach aktuellen Leitlinien benötigen Patienten nach Implantation einer Knieendoprothese lediglich eine Prophylaxe für 2 Wochen. Im Gegensatz hierzu wird eine Prophylaxe nach Hüftendoprothese für 6 Wochen empfohlen. Leitlinienkonform ist eine Verlängerung der Prophylaxe auch bei Knieendoprothesenpatienten bei eingeschränkter Belastung oder reduzierter Aktivität des Gelenks möglich und in den meisten Fällen sinnvoll.

In der postoperativen Rehabilitation profitieren die Patienten von einer standardisierten Schmerztherapie. In Abhängigkeit von den lokalen Nachbehandlungsschemata kann die Gabe von NSAR durch Katheterverfahren eingeschränkt sein. Die postoperative Schmerztherapie soll insbesondere die Bewegungstherapie auf der Motorschiene unterstützen.

Die Patienten sind in der Regel zwischen 8 und 12 Tagen in stationärer Behandlung. In diesem Zeitrahmen wird die selbstständige Mobilisierung auf Stationsebene sowie die Fähigkeit zum Treppensteigen unter Nutzung von 2 Unterarmgehstützen erreicht.

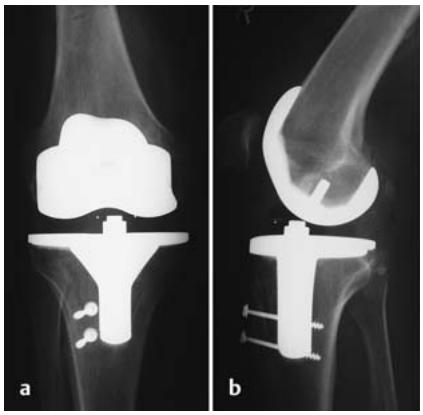

Abb. 22 a und **b** Postoperative Röntgenkontrolle nach Refixation der Tuberositas tibiae nach Implantation einer Oberflächenknieendoprothese.

> Zum Abschluss der stationären Behandlung im Akutkrankenhaus erfolgt eine radiologische Kontrolle des Implantatsitzes und der Achsenverhältnisse (**Abb. 23**).

In der weiteren Nachsorge sind klinische und radiologische Kontrollen 3 Monate postoperativ und danach im jährlichen Rhythmus zu empfehlen.

Postoperative Komplikationen

Die Implantation einer Knieendoprothese stellt grundsätzlich eine sichere und kosteneffektive Maßnahme zur Behandlung der fortgeschrittenen Gonarthrose dar [13]. Trotzdem kommt es bei einem kleinen Anteil der Patienten zu chirurgischen Komplikationen.

Die intraoperative Fraktur stellt eine seltene Komplikation dar, kann aber bei zunehmend älteren Patienten und reduzierter Knochenqualität vorkommen. Zur Vermeidung sollten schonende Operationstechniken unter Verzicht von brüsken intraoperativen Manipulationen genutzt werden. Neben einer Fraktur kann es auch zur ligamentären Verletzung intraoperativ mit einer verminderten Stabilität bis hin zur Instabilität kommen. Bei der Oberflächenendoprothetik am Kniegelenk sind insbesondere das mediale Kollateralband und das hintere Kreuzband gefährdet. Im Fall einer Innenbandverletzung sollten intraoperativ die Möglichkeiten zur Rekonstruktion kritisch geprüft werden. Sofern die Rekonstruktion technisch gut durchgeführt werden kann, ist die Versorgung mit einer Oberflächenendoprothese und angepassten Nachbehandlung unter Orthesenschutz möglich [14]. Im Zweifelsfall sollte die Versorgung durch ein Implantat mit höherem Kopplungsgrad erfolgen. Dies gilt insbesondere auch für eine unbeabsichtigte Läsion des hinteren Kreuzbands, bei der geeignete Implantate zur Verfügung stehen, die einer sagittalen Instabilität vorbeugen. Die verfügbaren Implantate, die nach Resektion oder Verletzung des hinteren Kreuzbands eingesetzt werden können, sind in der Regel nicht geeignet, eine Varus-Valgus-Instabilität nach Verletzung des Innenbands zu kompensieren. Im Fall einer Varus-Valgus-Instabilität ist die Versorgung mit einer intrakondylär stabilisierten oder mit einer gekoppelten Totalendoprothese erforderlich.

Abb. 23 a und **b** **a** Prä- und **b** postoperative Achsenverhältnisse nach Implantation einer Oberflächenendoprothese bei Valgusgonarthrose.

Nach Implantation einer Knieendoprothese kann es zum Auftreten einer frühen postoperativen Wundinfektion oder auch einer Nachblutung mit Hämatombildung kommen. Klinisch weisen die Patienten häufig eine Schwellung und Rötung sowie häufig eine unverhältnis-

Dieses Dokument wurde zum persönlichen Gebrauch heruntergeladen. Vervielfältigung nur mit Zustimmung des Verlages.

mäßige Schmerzhaftigkeit auf. Der Zusammenhang zwischen postoperativer Hämatombildung bei intensiver Antikoagulation und periprothetischen Infektionen ist insbesondere im englischsprachigen Raum intensiv thematisiert worden [15–17]. Im Zweifelsfall sollte die Indikation zur operativen Revision bei Infektverdacht und/oder relevantem Hämatom großzügig gestellt werden, da bei frühzeitigem Eingreifen die Erfolgsaussichten einer implantaterhaltenden Revision besser sind.

Das Auftreten einer postoperativen Nervenläsion betrifft zumeist den Nervus peronaeus und führt bei vollständiger Läsion zu einem Fallfuß. Insbesondere Patienten mit Valgusgonarthrosen, bei denen die lateralen Weichteile gedehnt werden, sind gefährdet. Weiterhin sind Patienten mit Polyneuropathien oder metabolischen Syndromen gefährdet. Es kommt aber auch ohne erkennbaren Risikofaktor zu Nervenläsionen [18]. Die zunehmende Anwendung von Katheterverfahren zur Lokalanästhesie macht eine gute Abstimmung mit den behandelnden Anästhesisten erforderlich, um direkt postoperativ zweifelsfrei die normale Nervenfunktion zu belegen. Regionalanästhesieverfahren unter Nutzung von Katheterverfahren mit anhaltender Anästhesie werden vereinzelt auch für postoperativ aufgetretene Fersenulzera verantwortlich gemacht [19].

Bei schlechter Beweglichkeit nach Implantation einer Knieprothese sollten zunächst die erreichte Implantatstellung und ein möglicher Infektverdacht kritisch überprüft werden. Nach Ausschluss dieser Ursachen kann die Schmerztherapie z. B. unter Nutzung von Katheterverfahren intensiviert werden. Die Möglichkeit einer Narkosemobilisation mit gleichzeitiger Katheteranlage sollte erwogen werden [20].

Im Behandlungsverlauf kann es zur Ausbildung von heterotopen Ossfikationen kommen. Sofern diese im Bereich des Streckapparats auftreten, ist regelmäßig mit einer eingeschränkten Beweglichkeit zu rechnen [21].

Ausblick
Navigationsverfahren in der Knieendoprothetik

Die angebotenen Lösungen zur Navigation im Rahmen der Knieendoprothetik basieren zum Großteil auf bildfreien Systemen, bei denen intraoperativ zunächst die Registrierung von anatomischen Landmarken und der Achsenverhältnisse notwendig ist. Der Fokus der Navigation unterscheidet sich in den verfügbaren Systemen deutlich und reicht von der reinen Unterstützung für die korrekte Ausrichtung der Knochenschnitte über die Erfassung der erzielten Streck- und Beugelücken bis zu Systemen, die eine Balancierung der Weichteile unterstützen. Bisher weitgehend unbeachtet in der technischen Realisierung sind die Position und der Lauf der Patella.

Für die Anwendung der Navigation am Kniegelenk ist eine Reihe von randomisiert kontrollierten Studien publiziert. Aus zusammenfassenden Metaanalysen [22, 23] ist ein Vorteil für die Ausrichtung der Beinachse in der Frontalebene nachgewiesen. Für die Komponentenpositionierung ist der Behandlungseffekt inhomogen, bisher fehlt der Nachweis einer Überlegenheit des navigierten Vorgehens. Bei Addition der Werte von Achsenausrichtung und Komponentenpositionierung wurde ein Vorteil für die Navigation gezeigt [24]. In den klinischen Ergebnissen konnte bisher kein verbessertes funktionelles Ergebnis durch die Navigation in RCTs nachgewiesen werden [25, 26]. In einer unkontrollierten Studie unter besonderer Beachtung der Weichteilbalancierung ist ein Vorteil in der Patientenzufriedenheit und dem WOMAC-Score in der navigierten Gruppe nachgewiesen worden [27]. Unterschiedliche Faktoren können Anteil an diesen Untersuchungsergebnissen haben. Allerdings liegen bisher nur kurz- bis mittelfristige klinische Ergebnisse vor.

> Die verbesserte Achsenausrichtung durch Anwendung der Navigation lässt aber v. a. im Langzeitverlauf auf eine Reduktion der Revisionsraten hoffen.

Diesbez. Studien fehlen allerdings noch. Die Fokussierung auf die Weichteilbalancierung bietet weitere Anwendungsmöglichkeiten der Navigation und möglicherweise einer Verbesserung der Behandlungsergebnisse in der Knieendoprothetik.

> Die Navigation kann überdies in der Ausbildung von Operateuren sinnvoll eingesetzt werden, da sie unmittelbar nach jedem Knochenschnitt die Möglichkeit zur Überprüfung der erreichten Schnittgüte gewährt und damit den Lernprozess abkürzt [28, 29].

Die Erfahrungen aus der navigierten Knieendoprothetik helfen auch bei konventionellem Vorgehen, die Implantationsgenauigkeit zu verbessern.

Literatur

1 *Zhang W, Moskowitz RW, Nuki G et al.* OARSI recommendations for the management of hip and knee osteoarthritis, Part II: OARSI evidence-based, expert consensus guidelines. Osteoarthritis Cartilage 2008; 16: 137–162

2 *Eicke R, König A.* Präoperative Planung der Knietotalprothese. In: Eulert J, Hassenpflug J, Hrsg. Praxis der Knieendoprothetik. 1. Aufl. Berlin, Heidelberg, New York: Springer; 2000: 33–43

3 *Magin NM.* Computernavigierter Gelenkersatz am Knie mit dem Orthopilot®. Operat Orthop Traumatol 2010; 1: 63–80

4 B. Braun Aesculap Orthopilot Operationstechnik. Tuttlingen: Aesculap; 2010 Ref Type: Catalog

5 *Yaffe MA, Koo SS, Stulberg SD.* Radiographic and navigation measurements of TKA limb alignment do not correlate. Clin Orthop Relat Res 2008; 466: 2736–2744

6 *Whiteside LA.* Ligament balancing – Weichteilmanagement in der Knieendoprothetik. Berlin, Heidelberg, New York: Springer; 2004

7 *Kirschner S, Lützner J.* Primäre Knieendoprothetik. Orthopädie und Unfallchirurgie up2date 2008; 3: 177–191

8 *Lutzner J, Krummenauer F, Gunther KP et al.* Rotational alignment of the tibial component in total knee arthroplasty is better at the medial third of tibial tuberosity than at the medial border. BMC Musculoskelet Disord 2010; 11: 57

9 *Berger RA, Rubash HE, Seel MJ et al.* Determining the rotational alignment of the femoral component in total knee arthroplasty using the epicondylar axis. Clin Orthop Relat Res 1993; 286: 40–47

10 *Keblish PA.* The lateral approach to the valgus knee. Surgical technique and analysis of 53 cases with over two-year follow-up evaluation. Clin Orthop Relat Res 1991; 271: 52–62

11 *Wehrli U, Bosch U.* Lateraler Zugang für den endoprothetischen Kniegelenksersatz bei der sogenannten Valgusarthrose. Operat Orthop Traumatol 2001; 1: 54–69

12 *Ranawat AS, Ranawat CS, Elkus M et al.* Total knee arthroplasty for severe valgus deformity. J Bone Joint Surg [Am] 2005; 87 (Suppl. 1): 271–284

13 *NIH Consensus Panel.* NIH Consensus Statement on total knee replacement December 8–10, 2003. J Bone Joint Surg [Am] 2004; 86: 1328–1335

14 *Leopold SS, McStay C, Klafeta K et al.* Primary repair of intraoperative disruption of the medical collateral ligament during total knee arthroplasty. J Bone Joint Surg [Am] 2001; 83: 86–91

15 *Parvizi J, Ghanem E, Joshi A et al.* Does "excessive" anticoagulation predispose to periprosthetic infection? J Arthroplasty 2007; 22 (6 Suppl. 2): 24–28

16 *Parvizi J, Zmistowski B, Adeli B.* Periprosthetic joint infection: treatment options. Orthopedics 2010; 33: 659

17 *Burnett RS, Clohisy JC, Wright RW et al.* Failure of the American College of Chest Physicians-1A protocol for lovenox in clinical outcomes for thromboembolic prophylaxis. J Arthroplasty 2007; 22: 317–324

Dieses Dokument wurde zum persönlichen Gebrauch heruntergeladen. Vervielfältigung nur mit Zustimmung des Verlages.

[18] *Rose HA, Hood RW, Otis JC et al.* Peroneal-nerve palsy following total knee arthroplasty. A review of The Hospital for Special Surgery experience. J Bone Joint Surg [Am] 1982; 64: 347–351

[19] *Todkar M.* Sciatic nerve block causing heel ulcer after total knee replacement in 36 patients. Acta Orthop Belg 2005; 71: 724–725

[20] *Bhave A, Mont M, Tennis S et al.* Functional problems and treatment solutions after total hip and knee joint arthroplasty. J Bone Joint Surg [Am] 2005; 87 (Suppl. 2): 9–21

[21] *Rader CP, Barthel T, Haase M et al.* Heterotopic ossification after total knee arthroplasty. 54/615 cases after 1–6 years' follow-up. Acta Orthop Scand 1997; 68: 46–50

[22] *Bathis H, Shafizadeh S, Paffrath T et al.* [Are computer assisted total knee replacements more accurately placed? A meta-analysis of comparative studies]. Orthopäde 2006; 35: 1056–1065

[23] *Bauwens K, Matthes G, Wich M et al.* Navigated total knee replacement. A meta-analysis. J Bone Joint Surg [Am] 2007; 89: 261–269

[24] *Jenny JY, Diesinger Y.* Navigated revision TKR: a comparative study with conventional instruments. Orthopedics 2010; 33 (Suppl. 10): 58–61

[25] *Lutzner J, Gunther KP, Kirschner S.* Functional outcome after computer-assisted versus conventional total knee arthroplasty: a randomized controlled study. Knee Surg Sports Traumatol Arthrosc 2010; 18: 1339–1344

[26] *Spencer JM, Chauhan SK, Sloan K et al.* Computer navigation versus conventional total knee replacement: no difference in functional results at two years. J Bone Joint Surg [Br] 2007; 89: 477–480

[27] *Lehnen K, Giesinger K, Warschkow R et al.* Clinical outcome using a ligament referencing technique in CAS versus conventional technique. Knee Surg Sports Traumatol Arthrosc; 2010 Sep 18 [Epub ahead of print]

[28] *Stulberg SD.* Computer navigation as a teaching instrument in knee reconstruction surgery. J Knee Surg 2007; 20: 165–172

[29] *Gofton W, Dubrowski A, Tabloie F et al.* The effect of computer navigation on trainee learning of surgical skills. J Bone Joint Surg [Am] 2007; 89: 2819–2827

Dr. med. Stephan Kirschner
Leitender Oberarzt
Dr. med. Jörg Lützner
Oberarzt
Teamleiter Knie und Schulter

Klinik und Poliklinik für Orthopädie
Universitätsklinikum Carl Gustav Carus
der Technischen Universität Dresden
Fetscherstraße 74
01307 Dresden

stephan.kirschner@
uniklinikum-dresden.de

Prof. Dr. med. Hartmuth Kiefer
Ärztlicher Direktor

Klinik für Unfall-, Orthopädische, Hand- und Wiederherstellungschirurgie und Gelenkzentrum
Lukas Krankenhaus
Hindenburgstraße 56
32257 Bünde

Dieses Dokument wurde zum persönlichen Gebrauch heruntergeladen. Vervielfältigung nur mit Zustimmung des Verlages.