

Der „schwierige“ Atemweg bei kranio-maxillo-fazialen Eingriffen

Teil 1: Anästhesiologisches Management

■ Matthias Jacob, Carl-Peter Cornelius, Sven Otto

Zusammenfassung

Das Atemwegsmanagement bei kranio-maxillo-fazialen Eingriffen in Allgemeinnarkose ist häufig komplex und mit mehr technischem Aufwand verbunden, als es in vielen anderen operativen Fachbereichen üblich ist, nicht zuletzt, weil das OP-Gebiet und das Arbeitsfeld des Anästhesisten identisch ist. Ein Bündel typischer klinischer Befunde ist der Wegweiser zur Vorhersage von anatomisch bedingten Intubationsproblemen und deren Bewältigung. Als Standardverfahren beim Management des erwarteten schwierigen Atemwegs gilt die Wachintubation mit dem flexiblen fiberoptischen Bronchoskop. Um besonderen Problemen oder einem „unerwartet“ schwierigen Atemweg zu begegnen, müssen adäquate organisatorische und instrumentelle Voraussetzungen geschaffen werden. Mit einer neuen Generation sog. Videolaryngoskope zur Sichtverbesserung auf die Glottis sollte Erfahrung unter Routinebedingungen gesammelt werden, um sie bei schwierigen Atemwegsverhältnissen sinnvoll in den Ablauf integrieren zu können.

The Difficult Airway in Cranio-Maxillo-Facial Operations Part 1: Anaesthesiological Management

Anaesthesia and airway management for cranio-maxillo-facial procedures often present problems which are unfamiliar to most other surgical specialties, since the field for the surgical intervention and for the endotracheal approach are congruent. Reliable prediction of a difficult airway in the preoperative clinical assessment and familiarity with the requirements unique to the CMF specialties are the key for successful management. Awake fibre-optic bronchoscopy is regarded as the gold standard to secure a difficult airway. In order to be able to deal with special challenges or unexpectedly difficult airway scenarios, it is mandatory to generate a coherent plan with an adequate background in organisation, expertise and technical armamentarium. The new generation of videolaryngoscopes allowing for an improved glottic view needs evaluation and training in the daily operating room routine before these devices can be integrated into the succession of steps for establishing a secure airway even under difficult conditions.

Befundkonstellation (z.B. anatomische Varianten, Deformation durch Pathologien), sondern bezieht zu patientenspezifischen Gegebenheiten auch weitere Einflussfaktoren wie den Ausbildungsstand und die Kompetenz des Anästhesisten sowie die äußeren Umstände (z.B. Notfallsituation, elektiver Eingriff) mit ein.

Grundsätze: Prinzipiell zu unterscheiden ist der

- erwartet schwierige Atemweg vom
- unerwartet schwierigen Atemweg

Ziel der präoperativen anästhesiologisch-chirurgischen Beurteilung eines Patienten während der Prämedikationsvisite ist die Prävention des „unerwartet schwierigen Atemwegs“, um die damit einhergehenden logistischen Probleme und vermeidbare Notfallsituationen zu umgehen.

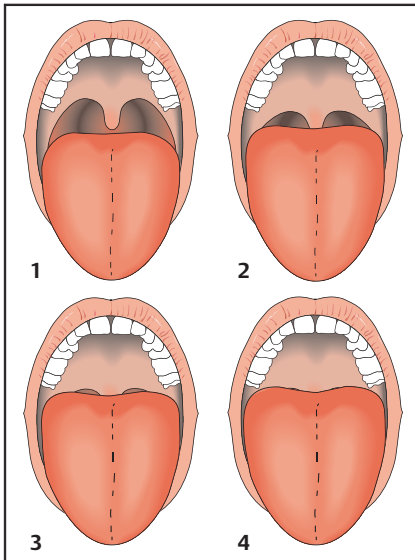
In operativen Fächern, in denen vorwiegend „kranio-maxillo-faziale Eingriffe“ infolge von Traumen, bei Tumoren und Deformitäten oder Fehlbildungssyndromen durchgeführt werden (MKG-Chirurgie, HNO), muss mit einer Häufung von schwierigen Atemwegsverhältnissen und problematischen Intubationen gerechnet werden [19,21]. Wenn weder eine suffiziente Maskenbeatmung noch eine Intubation möglich sind, dann wird dieser Zustand als „cannot ventilate, cannot intubate“ (CVCI) bezeichnet [1,6,7,12,17]. Bei einer anfänglich noch möglichen Maskenbeatmung und Oxygenierung können frustrane Intubationsversuche durch Traumatisierung und Ödembildung im Epiglottis- und Glottisbereich zu einem lebensbedrohlichen CVCI-Szenario eskalieren [2,7].

Einleitung

Im Rahmen der Einleitung einer Allgemeinanästhesie ist der Patient nicht mehr fähig, seinen Luftweg offenzuhalten und er stellt seine Atemanstrengungen ein. Auch die Schutzreflexe erlöschen. Zur Oxygenierung und CO₂-Elimination wird eine externe Beatmung unter Kon-

trolle durch den Anästhesisten notwendig. Bis zur endotrachealen Intubation erfolgt die Beatmung mithilfe einer dicht um Mund und Nase abschließenden Gesichtsmaske.

Ein schwieriger Atemweg wird als Situation definiert, in der ein durchschnittlich ausgebildeter Anästhesist Probleme bei der Maskenbeatmung, bei der Intubation auf konventionellem Weg oder bei beidem hat und keine adäquate Ventilation möglich ist [1,2]. Diese Definition beschreibt somit keine konkrete klinische



Kasten 1

Nach gängiger Modifikation [16] wird in 4 Stufen unterschieden, wie weit sich der Rachen einsehen und der Kehlkopfengang laryngoskopisch einstellen lässt.

- Mallampati-Score 1: volle Sichtbarkeit weicher Gaumen, Uvula und Gaumenbögen mit Tonsillen
- Mallampati-Score 2: Seitliche Gaumenbögen und Spitze der Uvula nicht mehr sichtbar
- Mallampati-Score 3: nur weicher Gaumen sichtbar
- Mallampati-Score 4: nur harter Gaumen sichtbar

Der Mallampati-Score setzt das anatomische Raumangebot im oropharyngealen Übergang und die SKD in Beziehung zum steigenden Schwierigkeitsgrad bei der direkten Laryngoskopie bzw. endotrachealen Intubation.

Präoperative anästhesiologische Visite

Eine gründliche Beurteilung der Atemwege ist unbedingte Voraussetzung für ein zielorientiertes „airway management“ und zur erfolgreichen Atemwegssicherung [1, 2, 6–8, 10, 11, 17, 21]. Während einer sorgfältig durchgeführten Prämedikationsvisite vor einem elektiven Eingriff ist die Evaluation naturgemäß deutlich besser möglich als in der Notfallsituation bei einem Patienten mit Zeichen der Dekompensation (Stridor, Apnoe, Zyanose) [9, 11].

Sofern möglich, wird die Vorgeschichte detailliert erhoben und eine körperliche Untersuchung durchgeführt, um prädisponierende Faktoren für einen schwierigen Atemweg zu identifizieren und die

Planung des anästhesiologischen Vorgehens darauf abzustimmen. Die Fragen bei der Anamneseerhebung werden sich auf vorausgegangene Anästhesien, auf schwierige Allgemeinanästhesien bei Familienmitgliedern und auf die derzeitige Medikamenteneinnahme richten.

Besonders angesprochen werden sollten Schnarchen, Schlafapnoe und anatomische Varianten, die einer Standardintubation unter laryngoskopischer Sicht entgegenstehen könnten. Gibt es eine eigene Vorgeschichte mit früheren anästhesiologischen Problemsituationen, werden Aufzeichnungen und Vorbefunde angefordert, um zu ersehen, welche Techniken bisher eingesetzt worden sind.

Es sind mehrere klinische Untersuchungsparameter geschaffen worden, um einen schwierigen Atemweg möglichst objektiv und verlässlich vorherzusagen. Zu den bekanntesten Beurteilungskriterien auf der Basis der anatomischen Verhältnisse gehören die Mallampati-Zeichen [2, 6, 12, 16, 17]. In der Mallampati-Klassifikation wird neben der Zungenlänge in Relation zum Pharynx auch die maximale Kieferöffnung bzw. Schneidezahn-Kanten-Distanz (SKD) zur Einschätzung des Risikos mit berücksichtigt (**Kasten 1**). Beim Erwachsenen bewegt sich die SKD normalerweise in Grenzen zwischen 32 mm und 45 mm. Ab einer SKD ≤ 25 mm wird die Insertion eines Standardlaryngoskop-Spatels problematisch.

Mallampati-Klassifikation [12]

Abschätzung des Schwierigkeitsgrads einer endotrachealen Intubation

Zur Untersuchung wird der stehende oder sitzende Patient bei neutraler Kopfhaltung gebeten, den Kiefer soweit wie möglich zu öffnen und die Zunge möglichst weit aus dem Mund herauszustrecken.

Prädiktoren über die Mallampati-Zeichen hinaus sind der Sterno-Mental-Abstand, die Thyro-Mental-Distanz und der Zahnstatus bzw. die Kieferrelation [17, 19].

Der Sterno-Mental-Abstand, das ist die Messstrecke zwischen der knöchernen Jugular-Inzisur und dem Menton (= kaudaler Kinnpunkt), während der Patient seinen Kopf maximal rekliniert, gilt als Maßstab für die Beweglichkeit im Atlan-

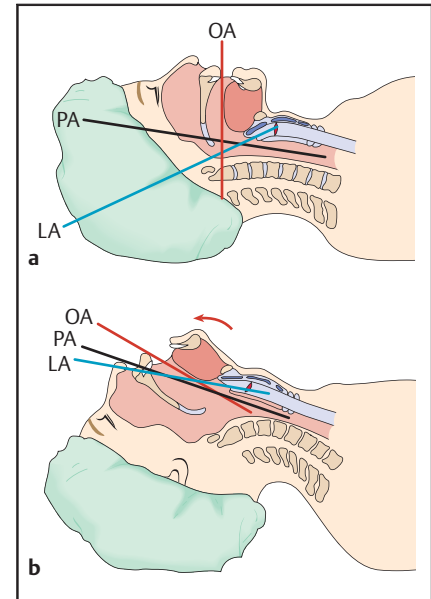


Abb. 1 a und **b** a Orale (OA), pharyngeale (PA) und laryngeale Achse (LA) in Rückenlage – Divergenzstellung. **b** Parallelausrichtung der Achsen durch Überstreckung von Kopf und Halswirbelsäule sowie Öffnung und Protrusion der Unterkiefer in der „Sniffing Position“.

to-Okzipital-Gelenk (kritischer Wert beim Erwachsenen $\leq 12,5$ cm). Bei normaler Beweglichkeit und guter Überstreckbarkeit von HWS und Kopf lassen sich die Achsen von Mund, Pharynx und Larynx fast in eine Parallelstellung bringen. Diese sog. „Schnüffelstellung“ [6, 10] gilt als ideal für die direkte Laryngoskopie und endotracheale Intubation (**Abb. 1**).

Beim Erwachsenen wird ein Sterno-Mental-Abstand $\leq 12,5$ cm als kritisch für eine Positionierung, in der noch eine ausreichende Ventilation und Oxygenierung möglich ist, angesehen [8, 10].

Die Thyro-Mental-Distanz, das ist die Messstrecke zwischen der oberen Einziehung des Schildknorpels bei maximal überstrecktem Kopf und dem Kinnpunkt bei geschlossenem Unterkiefer, soll einen Anhaltspunkt für die seitliche Verdrängbarkeit der Zunge mit dem Spatel des Laryngoskops liefern und damit eine Einschätzung der Größe des Raumes, der innerhalb des Unterkieferbogens und vor dem Larynx zur Verfügung steht, ermöglichen. Eine Thyro-Mental-Distanz $\leq 6,5$ cm (etwa 3 Querfinger) gilt als kritischer Wert für das Vorliegen eines anatomisch schwierigen Atemwegs, z. B. bei kurzem Hals, Blockade in Beugstellung oder mandibulärer Mikro- oder Retrognathie (skelettale Hypoplasie oder Rückwärtslage des Unterkiefers). Als kri-

tisch ist auch eine Einschränkung der Unterkieferprotrusion zu betrachten. Dabei fehlt die Translationsbewegung in den Kiefergelenken, wodurch sich die Mandibula nicht vorschieben lässt bzw. die Unterkieferschneidezähne nicht vor die Oberkieferfront positioniert werden können.

Zu Interferenzen mit dem Laryngoskopspatel kann es durch breite Zahnlücken in der Oberkieferfront, ein transversal enges gotisches Gaumendach und ebenso durch sehr lange obere Schneidezähne kommen. Der Spatel wird möglicherweise eingeklemmt oder kann nicht ausreichend anguliert werden.

Der diagnostische Stellenwert der genannten Prädiktoren ist einzeln genommen oftmals eher eingeschränkt. Mit mehreren Kriterien im Bündel steigt die Wahrscheinlichkeit, den Schwierigkeitsgrad einer endotrachealen Intubation zuverlässig zu prognostizieren [8,21].

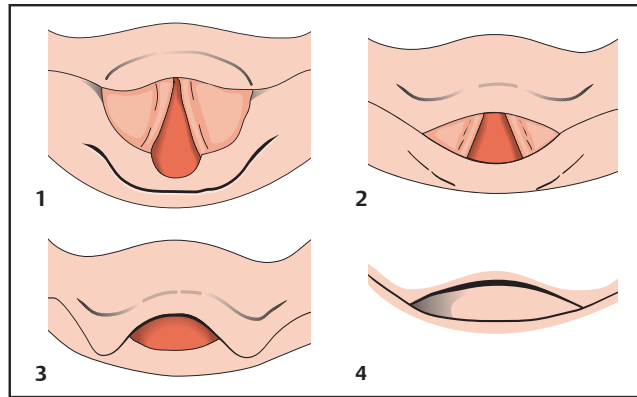
Die Einstellbarkeit der Glottis mithilfe des Laryngoskops lässt sich in 4 Grade unterteilen [4] (**Kasten 2**). Allerdings muss diese Einschätzung im Rahmen einer kürzlich vorausgegangenen Intubation erhoben worden sein und steht daher oft nicht zur Verfügung.

Cormack & Lehane-Skala [4]

CL-Grade

Ein Atemweg kann aufgrund angeborener oder erworbener irreversibler anatomischer Verhältnisse permanent schwierig sein, aber auch infolge akut aufgetretener Veränderungen, z.B. durch ein Trauma, Entzündungen, Abszedierungen oder Tumoren, welche letztlich zur aktuellen Narkose geführt haben [1,2]. Eine Reihe der wichtigsten Erkrankungen, die nach Erfahrungswerten bei CMF-Eingriffen sehr oft für Schwierigkeiten bei einer konventionellen naso- oder orotrachealen Intubation [11,19] verantwortlich sind, ist in **Tab. 1** zusammengestellt.

Zur Einschätzung der Atemwegssituation sollte auch die Bildgebung aus CT und MRT Beachtung finden. Die Schnittebenen in den 3 Raumebenen geben sehr genaue Auskunft über Raumforderungen und Einengungen oder anatomische Verziehungen und Varianten im Bereich der Luftwege. In Extremfällen kann anhand der CT-Datensätze sogar eine virtuelle Endoskopie simuliert werden.



Die Sicht auf die Glottis bei direkter laryngoskopischer Einstellung mit dem Macintosh-Spatel wird in 4 Grade eingeteilt.

Kasten 2

- CL-Grad 1: Kompletter Überblick auf Larynxöffnung bzw. Glottis
- CL-Grad 2: Partielle Sicht auf hinteren Anteil der Stimmritze und die hintere Kommissur
- CL-Grad 3: Nur Epiglottis sichtbar
- CL-Grad 4: Nur Zungengrund erkennbar. Weder der Larynxeingang noch die Epiglottisstrukturen werden sichtbar.

Spezielle Anforderungen an den Atemweg bei CMF-Eingriffen

CMF-Eingriffe zur Behandlung von Traumen, Tumoren, Logenabszessen oder Deformitäten finden im Bereich der Atemwege oder in deren unmittelbarer Nähe statt, sodass beim Airway-Management auch praktischen Gesichtspunkten, wie z.B. einem ungestörten transoralen Zugang zum Operationsgebiet, Rechnung zu tragen ist [21].

Der Passageweg zur endotrachealen Intubation durch Mundhöhle oder Nase und das Gebiet, in dem die chirurgische Intervention vorgenommen wird, ist bei CMF-Eingriffen zumeist identisch, woraus sich besondere Erfordernisse bei der Atemwegssicherung ergeben.

Bereits bei der OP-Planung müssen im Team alle Informationen über potenzielle Atemwegsprobleme und operativ-technische Erfordernisse, welche die Zugangsmöglichkeiten oder die Sicherung der Atemwege betreffen, ausgetauscht werden.

Das klassische Beispiel, bei dem ein oraler Tubus einfach im Weg ist, sind Eingriffe, in deren Verlauf eine „mandibulo-maxilläre Fixation“ (MMF) etabliert werden muss. Unter einer MMF versteht man eine Immobilisation des Unterkiefers am

Oberkiefer in Schlussbissstellung (Okklusion) über Verankerungselemente (z.B. zahngetragene Schienenverbände oder die Köpfe von Kortikalisschrauben).

Die MMF wird obligat in der CMF-Traummatologie und in der Orthognathen Chirurgie (Umstellungsosteotomien zur Korrektur skelettaler Gesichtsdeformitäten) verwendet, um Frakturen mit Okklusionsbeteiligung in optimaler Repositionsstellung oder osteotomierte Kiefersegmente in einer vorgeplanten Neuposition zu verschlüsseln. Bei Frakturmustern, die gleichzeitig den Unterkiefer wie auch das Mittelgesicht involvieren (panfaziale Traumen) und simultan eine MMF wie auch ein operatives Vorgehen in der Naso-Orbito-Ethmoidal-Region verlangen, ist ein „chirurgischer Atemweg“ in Erwägung zu ziehen. Bei der Entscheidungsfindung werden auch intensivmedizinische Aspekte eine Rolle spielen, wenn es aufgrund einer absehbar langwierigen Beatmungspflichtigkeit bspw. um die primäre Anlage eines Tracheostomas geht.

Erwartet schwieriger Atemweg

Elektive fiberoptische Wachintubation

Das sicherste Verfahren zum Management des erwartet schwierigen Atemwegs bei wachen, spontan atmenden Patienten (ohne Blutung und ohne Dyspnoe) ist die elektive fiberoptische (fiberbronchoskopische) Intubation, die in aller Regel nasotracheal, seltener orotracheal durchgeführt wird. Die elektive fiberoptische Wachintubation (Indikation und Kontraindikationen siehe **Tab. 2**) ist nur bei einem gut über den Ablauf aufgeklärten und kooperativen Patienten nach entsprechender Vorbereitung möglich. Insofern ist sie im frühen Kindesalter oder bei einem sich zur Wehr setzenden Patienten wenig sinnvoll.

Tab. 1 Erkrankungen/Pathologien oberhalb des Larynx, die typischerweise mit einem schwierigen Atemweg assoziiert sind.

erworben	potenzielle Komplikationen
starke aktive Blutung infolge von CMF-Trauma oder Tumor im Kopf-Hals-Bereich	problematische Atemwegsfreihaltung, Aspirationsgefahr, schwierige Laryngoskopie und Intubation
instabiler Unterkiefer mit Ausprägung der Symphysen-/Kinnregion	Verlust der Aufhängung von Zunge, Hyoid und Larynx, Atemwegsobstruktion, schwierige Maskenbeatmung/Ventilation und direkte Laryngoskopie
Larynx-Traumen	Tubuspassage nach endotracheal unmöglich
Logenabszesse im Orofazial- und Halsbereich (z. B. Ludwig's Angina, Zungenrundabszess, Pterygomandibularabszess, Parapharyngealabszess, Peritonsillarabszess)	reflektorische Kieferklemme (Trismus) direkte mechanische Atemwegsobstruktion, Intubationshindernis, Aspirationsgefahr bei akzidenteller Rupturierung
ausgedehnte Tumoren in Mundhöhle, Oro- und Hypopharynx, Larynx	Atemwegsobstruktion, Intubationshindernis, Distorsion der normalen Anatomie
Zustand nach OP und/oder Bestrahlung von Kopf-Hals-Tumoren mit Weichgewebefibrosierung	Distorsion der normalen Anatomie, keine Überstreckung des Kopfes, stark eingeschränkte direkte Laryngoskopie
ossäre Kiefergelenksankylose	hochgradige Kieferklemme mit geringer SKD, direkte Laryngoskopie unmöglich
Sklerodermie	starre unbewegliche Haut- und Weichgewebestrukturen perioral bzw. im unteren Gesichtsdrittel, bindegewebige Kieferklemme mit eingeschränkter SKD, schwierige/unmögliche Laryngoskopie
angeboren	
Pierre-Robin-Sequenz	schwierige Laryngoskopie und Intubation durch mandibuläre Mikrognathie, Glossoptose, ggf. auch Gaumenspalte
kraniofaziale Syndrome: Goldenhar, Nager de Reynier, Treacher Collins, Dysostosis cleidocranialis etc.	Unterkiefer-Hypoplasie (mandibuläre Mikrognathie), ggf. Anomalien der HWS, Gaumenspalten, gotischer Gaumenbogen – transversale Enge im Oberkiefer etc., Laryngoskopie meist unmöglich
Trisomie 21	Mikrostoma, Makroglossie, Neigung zum Laryngospasmus, schwierige Laryngoskopie

Entscheidende Maßnahme in der Vorbereitungsphase zur Wachintubation ist eine ausgiebige Lokalanästhesie in Nase, Mund, Rachen und Larynx. Zur örtlichen Betäubung und gleichzeitigen Schleimhautabschwellung werden wiederholt und in zunehmender Tiefe eine Lokalanästhetika-Lösung und ein Vasokonstriktor (Epinephrin/Metazoline) eingespritzt und zusätzlich als Gel in die Nase gegeben. Begleitend dazu erfolgt zur Aufrechterhaltung einer suffizienten Spontanatmung und Oxygenierung eine bedarfsadaptierte Analgosedierung.

Der Tubus wird über das Fiberbronchoskop (**Abb. 2**) gezogen und das flexible Ende der Optik über Nase oder Mund bis in den Rachenraum eingeführt. Dann wird der Kehlkopfingang dargestellt und unter Sicht in die Trachea vorgegangen.

Manipulationen im Luftweg sind unangenehm und können Husten und Erbrechen provozieren, die Tubuspassage der Glottis ist äußerst schmerzhaft. Daher ist vor dem Einführen des Fiberbronchoskops und der eigentlichen Intubation eine sorgfältige Lokalanästhesie unerlässlich. Der Patient wird zur tiefen Inspiration aufgefordert. Dabei öffnet sich die Glottis und das Fiberendoskop kann bis in die Trachea auf Höhe der Carina vorgeschoben werden. Der Tubus wird dann über das Fiberbronchoskop als Führungsschiene in die Trachea vorgeschoben. Sobald das Fiberbronchoskop zurückgezogen und die korrekte Position des Tubus verifiziert und gesichert ist, kann die Allgemeinnarkose medikamentös induziert werden. Die orotracheale fiberoptische Intubation ist technisch anspruchsvoller als die nasotracheale, da die flexible Optik beim Vorschieben

Tab. 2 Fiberoptische Wachintubation – Indikation und Kontraindikationen.

Indikation
Goldstandard bei erwartet schwierigem Atemweg
keine Überstreckungsmöglichkeit von Kopf und Halswirbelsäule
Kontraindikationen
starke aktive Blutungen im oberen Aerodigestivtrakt (oral/nasal)
Tumoren im Hypopharynx- oder Larynx-Bereich mit:
– aktuellen oder rezidivierenden Blutungen
– rezidivierender oder permanenter Dyspnoe

Patienten, die nicht mithilfe der fiberoptischen Bronchoskopie intubiert werden sollten, finden sich mit Schwerpunkt in der Hals-, Nasen- und Ohrenheilkunde. Die Dyspnoe äußert sich v. a. nachts und bei flachem Liegen, weshalb die Patienten mit deutlich erhöhtem Oberkörper schlafen.

vom Oropharynx in den Hypopharynx fast im rechten Winkel anguliert werden muss, zudem ist ein Beißschutz zwischen den Zahnreihen notwendig, um eine Beschädigung der Optik zu vermeiden.

Die fiberoptische Intubation ist trainings- und techniksensitiv und sollte nur von entsprechend erfahrenen Anästhesisten durchgeführt oder zumindest supervisiert werden, damit ein Maximum an Sicherheit für den Patienten gewährleistet ist. Während einer fiberoptischen Intubation sollte sich ein in der Etablierung chirurgischer Luftwege versierter Operateur im OP-Trakt befinden, um beim jederzeit möglichen Verlust des Atemwegs sofort eingreifen zu können.

Komplikationen bei der fiberoptischen Wachintubation

Apnoe bei zu tiefer Analgosedierung während der Vorbereitungen

Ein apnoeischer Patient wird unter Vorhalten einer Sauerstoffmaske (Flow > 10 l/min) laut und unter physikalischen Reizen aufgefordert, wieder zu atmen. Reagiert der Patient nicht, wird ein Beatmungsversuch über eine Gesichtsmaske vorgenommen. Ist der Versuch erfolgreich, so wird beatmet, bis die Vigilanz des Patienten zurückkehrt und nach Plan weiterverfahren werden kann.

Scheitert der Beatmungsversuch mit der Maske, erfolgt ein konventioneller Laryngoskopieversuch durch einen erfahrenen Anästhesiefacharzt. Wenn entgegen der präoperativen Einschätzung doch eine direkte Laryngoskopie möglich ist, wird die Narkose vertieft und die endotracheale Intubation (evtl. auch nasal) vorgenommen.

Falls die direkte Laryngoskopie nicht gelingt, wird der Zungengrund mit dem Laryngoskop maximal angehoben und das Instrument in situ an einen Helfer übergeben. Dann wird versucht, das Fiberoptische Bronchoskop wie geplant zügig nasal in die Trachea vorzuschieben und darüber zu intubieren.

Wenn auch dieser Versuch nicht problemlos und sofort umsetzbar ist (CVCI-Szenario), wird ohne Verzögerung ein chirurgischer Atemweg geschaffen. Während der Durchführung einer Koinotomie/Tracheostomie sollte versucht werden, den Patienten über eine Larynxmaske oder über Rachen-CPAP zu beatmen (Näheres siehe nächste Seite).

Patienten sterben selten daran, dass sie nicht zu intubieren sind. Vielmehr tritt der Tod ein, weil frustrane Beatmungs- und Intubationsversuche nicht rechtzeitig beendet werden und stattdessen zielorientiert nach einem lebensrettenden Algorithmus bis zur schnellen und sicheren Etablierung eines Luftwegs vorgegangen wird.

Akuter Verlust des Atemwegs unter Lokalanästhesie bei noch erhaltener Vigilanz

Grund für diese dramatische CVCI-Situation mit einem „bei lebendigem Leib“ erstickenden Patienten und deutlich erkennbarer Todesangst ist fast immer eine Fehleinschätzung in der präoperativen Evaluation der Atemwege. CVCI bei vollem Bewusstsein des Patienten führt innerhalb kürzester Zeit zum Tod oder schweren zerebralen Hypoxien und muss deshalb zügig beendet werden.

Ist der Luftweg des wachen Patienten komplett verschlossen und auch mit Rachen-CPAP nicht zu öffnen, so ist das Leben und die Gesundheit des Patienten nur über einen chirurgischen Luftweg zu retten. Daher kann und sollte aus in erster Linie humanitären Gründen zügig eine opioidbetonte Allgemeinanästhesie eingeleitet werden (z. B. 50 µg Sufentanil und 150 mg Propofol bei einer Körper-



Abb. 2 Fiberoptisches Bronchoskop.

masse von 80 kg), zudem wird der Sauerstoffbedarf des Patienten gesenkt und der Ablauf des chirurgischen Eingriffs ist weniger gestört. Parallel zur Eröffnung der Luftröhre werden die Versuche mit direkter Laryngoskopie, Larynxmaske und Rachen-CPAP fortgesetzt, jedoch ohne die chirurgische Intervention zu verzögern.

Unerwartet schwieriger Atemweg

Murphy's Law und seine Konsequenzen

Zweckpessimismus nach dem Motto „Anything that can go wrong will go wrong“ ist die beste Vorsichtsmaßnahme gegen das „worst case scenario“ eines unerwartet schwierigen Atemwegs, der sich bei jedem Patienten zu jedem Zeitpunkt einstellen kann [10]. Für die jederzeit denkbare und besonders gefürchtete CVCI-Situation ist optimale Vorsorge zu treffen und ausreichende Ressourcen bereitzuhalten. Eine geeignete, allen Beteiligten bestens vertraute Ausrüstung sowie professionelle Manpower mit anästhesiologischer und chirurgischer Expertise muss selbstverständlich verfügbar sein [8,9,17].

Es empfiehlt sich die Aufstellung eines standardisierten Algorithmus, der in seiner Systematik so einfach wie möglich sein sollte und die hausinternen Gegebenheiten berücksichtigen muss.

Jeder Anästhesist muss sich vorab gedanklich, aber auch im praktischen Training mit den möglichen Szenarien auseinandersetzen, um im Bedarfsfall gezielt und sicher auf strikt vorgegebenen Algorithmusstufen voranzuschreiten, statt wertvolle Zeit mit untauglichen Maßnahmen zu opfern.

Hypoxien bei Intubationsschwierigkeiten sind gewöhnlich das Resultat von:

- vergeblichen Mehrfachversuchen durch wechselnde Akteure
- Versuchen mit immer wieder identischen Hilfsmitteln
- unzureichender Beatmung durch mangelnde Oxygenierung zwischen den einzelnen Versuchen
- Aspiration von Mageninhalt während der Maskenbeatmung
- Traumatisierung und/oder Ödembildung im Eingangsbereich des Larynx

Probleme beim Airway-Management, bei denen es nicht gelingt, die Atemwege offen und eine suffiziente Ventilation aufrechtzuhalten, werden in bis zu ein Drittel der Fälle als Grund für schwerwiegende Komplikationen bei Allgemeinnarkosen genannt [3]. Die Inzidenz schwieriger Atemwegsszenarios, in denen mehrere Intubationsversuche notwendig werden, soll sich im Operationssaal zwischen 1,15 und 3,8% [5,21] bewegen, wobei in 0,05–0,35% [20,21] die laryngoskopischen Intubationsversuche scheitern.

Im Vergleich zur klinischen Anästhesie ist in der Notfallmedizin die Rate von Mehrfachversuchen und Fehlintubationen weiter erhöht.

Larynxmaske

Eine Larynx- bzw. Kehlkopfmaske (**Abb. 3a**) besteht aus einem kleinen Silikontrichter, der i.d.R. von einem aufblasbaren umlaufenden Randwulst eingesäumt wird.

In der Mitte des Trichters ist ein großlumiger Silikontubus angebracht, der wie ein Stutzen aus dem Mund ragt. Die Basis der Trichtermaske hat Tropfenform und liegt vor dem Kehlkopfeingang, wobei die Spitze in den Ösophaguseingang zeigt. Durch Aufblasen des Randwulsts

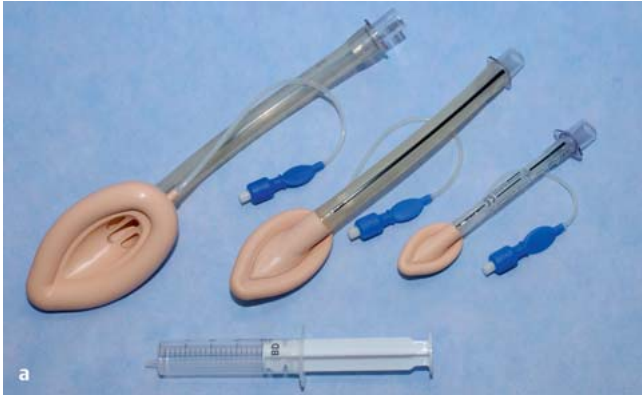

Abb. 3 a Larynxmaske.

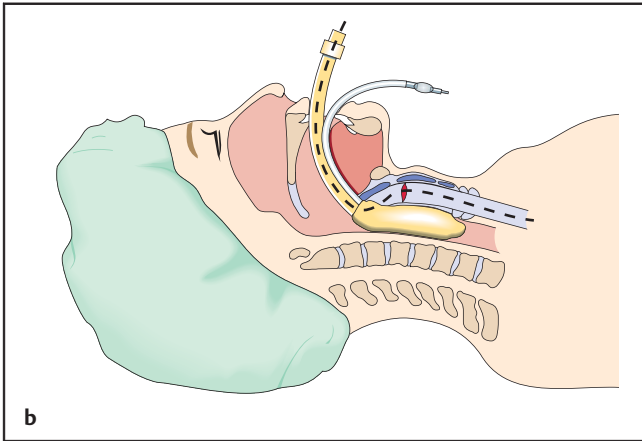


Abb. 3 b Position der Larynxmaske.

wird der Kehlkopf gegen die Vallecula epiglottidis, die seitlichen Hypopharynx-Wände, die Sinus piriformes und die Retrokrikoidalregion abgedichtet (**Abb. 3 b**).

Die Larynxmaske ist nicht rotationsstabil, leicht dislozierbar und bietet keinen Aspirationschutz, weswegen sie nicht als „definitiver Atemweg“ verwendet werden kann.

Larynxmasken werden blind, also ohne Verwendung eines Laryngoskops, eingeführt. Die Technik der Platzierung variiert aber mit dem jeweiligen Typ, sodass sie hier nicht allgemeingültig beschrieben werden kann. Die Larynxmaske wird v. a. bei absehbar kurzen und unkomplizierten Eingriffen verwendet. Larynxmasken werden aber auch als Begleitmaßnahme in CVCI-Situationen eingesetzt, und zwar während ein Tracheostoma angelegt wird. Für schwierige Intubationen gibt es spezielle Intubationslarynxmasken mit einem extra großen Lumen des Tubusstutzens. Innerhalb dessen können nach der Platzierung vor dem Kehlkopfeingang Endotrachealtuben bis durch die Glottis vorgeschoben werden, ohne dass es zu Obstruktionen kommt. In Kom-

bination mit einer Intubationslarynxmaske kann auch ein Fiberbronchoskop (**Abb. 4**) mit einem darauf gesteckten Endotrachealtubus Verwendung finden [11,23].

Rachen-CPAP

Der sog. Rachen-CPAP (CPAP = Continuous Positive Airway Pressure/kontinuierlicher positiver Atemwegsdruck) bietet eine elegante Möglichkeit, Apnoephasen bei zu tiefer Analgosedierung während der Narkoseeinleitung zu überbrücken. Zugrunde liegt die Vorstellung, dass der nachlassende Muskeltonus bei zu tiefer Analgosedierung sowohl die Spontanatmung als auch Maskenbeatmung verhindert. Der bereits bereitliegende Tubus wird transnasal bis in den Hyopharynx vorgeschoben, um die obstruierende Zungengrundebene zu umgehen und über den ungeblockten Tubus zu beatmen, evtl. unter Zuhalten von Mund und Nasenlöchern [15].

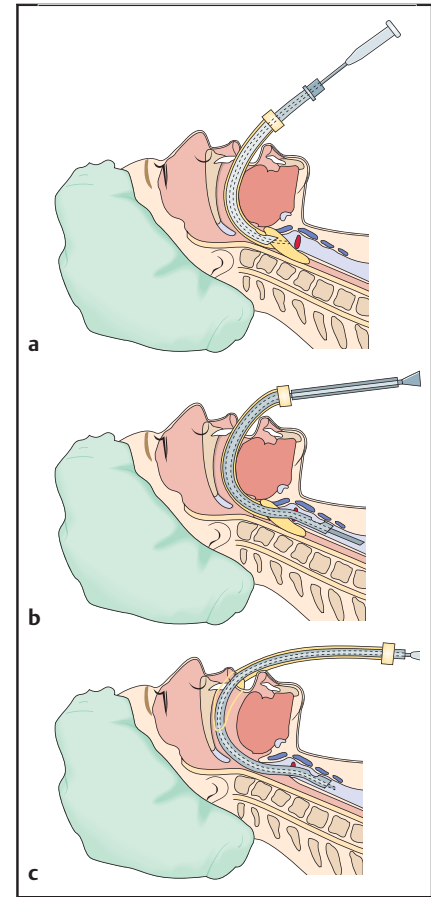


Abb. 4 a bis c Intubationslarynxmaske im Schema: **a** Fiberoptisches Bronchoskop (grau) mit aufgezo-genem Tubus (grün) ist durch den Stutzen bis in den Trichter der Larynxmaske geführt. **b** Fiberoptik und Tubus liegen endotracheal. Larynxmaske befindet sich noch vor dem Kehlkopfeingang. **c** Fiberoptik und Tubus liegen endotracheal. Larynxmaske zur Entfernung bereits in die Mundhöhle zurückgezogen.

Transkrikoidale/transtracheale Jetventilation

Zu den Einsatzgebieten der transkrikoidalen bzw. transtrachealen Jetventilation gehört die Unterstützung bei schwierigen fiberoptischen Intubationen und die rasche Oxygenierung in CVCI-Situationen. Zur einer Jetbeatmung wird das Ligamentum conicum mit einem speziellen Teflonkatheter oder einem Zentralvenenkatheter punktiert und die Kunststoffkanüle nach Zurückziehen des Führungsmandrins in die Trachea vorgeschoben. Die Kanüle wird dann mit einem Jetsystem konnektiert, das wiederum an die zentrale Sauerstoffversorgung oder eine O₂-Flasche angeschlossen ist. Die intratracheale O₂-Insufflation durch die englumige Kanüle (Düsenwirkung) erfolgt stoßweise mit hohem

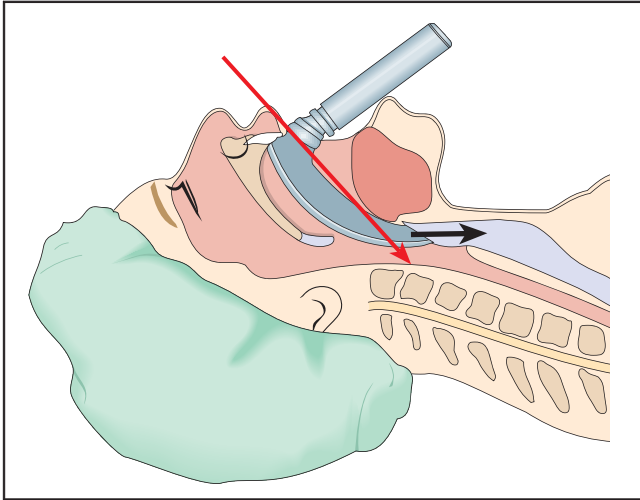


Abb. 5 Die direkte Sicht auf die Glottis entlang des Spatels ist nicht möglich (roter Pfeil). Die Videolaryngoskopie (schwarzer Pfeil) erlaubt es, die Glottis über die Kamera an der Spatelspitze indirekt einzusehen.

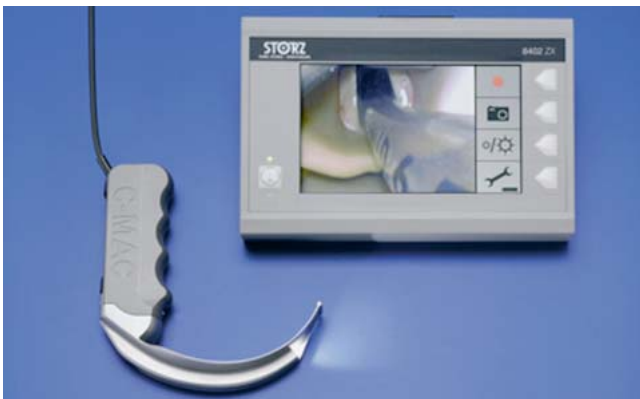

Abb. 7 C-MAC® Videolaryngoskop in Verbindung mit externem Monitor.



Abb. 6 McGrath® Serie 5 Videolaryngoskop mit aufgesetztem Einmalspatel.

Druck und mit hoher Frequenz in die nach außen offenen Atemwege. Die Volumina der Einzelhübe sind hierbei deutlich kleiner als der anatomische Totraum, d. h. als die zuleitenden Luftwege, in denen kein Gasaustausch stattfindet. Durch Sog- und Austauscheffekte erreicht trotzdem ein kontinuierlicher zentraler O₂-reicher Gasfluss entlang des Bronchialbaums die Alveolen und entweicht als CO₂-reiches Gemisch über die oberen Luftwege bzw. den Mund-Rachen-Nasen-Raum nach peripher, sodass eine effektive Beatmung möglich wird. Aus dem permanenten Flow aus der Trachea nach oben ergibt sich auch ein gewisser Aspirationsschutz. Bei der Jetventilation muss unabdingbar sichergestellt sein, dass der Expirationsweg unbehindert ist. Wenn der Luftweg verlegt ist (z. B. unsachgemäße Manipulation, Wespenstich, Tumor) und das insufflierte Gas nicht wieder entweichen kann, ist die transkrikoidale/transtracheale Jetventilation ungeeignet, weil es zu einem Barotrauma der Lunge kommen könnte, was das Jetgerät jedoch durch Abschalten verhindert.

Innovative optische Hilfsmittel – Videolaryngoskopie

Die Neuentwicklungen zum Management des schwierigen Atemwegs sind zahlreich [13,22]. Vielversprechend sind neuartige Varianten des McIntosh-Laryngoskops, die zur Sichtverbesserung mit einer digitalen Videokamera und einem LCD-Monitor ausgestattet sind. Bisher ist jedoch noch keines der neuen Videolaryngoskopiegeräte universell einsetzbar und in jeder Situation zur Platzierung des Endotrachealtubus in gleicher Weise geeignet [13].

Anders als beim konventionellen Laryngoskop ist bei den neuen Geräten eine gerade Sichtlinie von der Mundöffnung bis auf die Stimmbänder (**Abb. 5**) nicht mehr nötig, weil eine spezielle Biegung und die Optik an der Spitze es ermöglichen, „um die Ecke“ zu sehen.

Die Videolaryngoskope McGrath® Serie 5 (**Abb. 6**) und C-MAC® (**Abb. 7**) eignen sich zur oralen und nasalen endotrachealen Intubation. Zur oralen Intuba-

tion ist bei diesen Geräten meist ein vorgebogener Führungsstab erforderlich, da sie keine integrierte Tubusleitschiene besitzen, mit der sich der Tubus um die Ecke führen lässt.

Die Vorbiegung kann nach der Passage der Glottis jedoch zu Problemen führen, da ein weiteres Vorschieben des Tubus durch den Führungsstab behindert wird. Abhilfe schafft das Vorschieben des Tubus unter gleichzeitigem Zurückziehen des Führungsstabs [13].

Beim McGrath® Serie 5 Videolaryngoskop (Aircraft Medical LTD, Edinburgh) ist ein bewegliches kleines Display direkt am Griff angebracht. In Verlängerung des Griffes ist der „CameraStick“™ montiert mit einer Kamera und einer LED-Lichtquelle. Auf den „CameraStick“™ wird ein Einmalspatel aufgesteckt, der sich auf verschiedene Längen bis zu einer Maximalhöhe von 1,3 cm einstellen lässt. Seit Jahresanfang ist eine kostengünstigere Variante (McGrath® MAC) verfügbar.

Das C-MAC®-Videolaryngoskop-System (Karl Storz GmbH, Tuttlingen) besteht aus einem Set wiederverwendbarer konventioneller Macintosh-Spatel in verschiedenen Größen mit integrierter LED-Lichtquelle und Kamera.

Die LED-Lichtquelle erwärmt das Kamerafenster und verhindert dessen Beschlagen. Das Bild wird über ein Kabel auf einen externen Monitor übertragen. Aufzeichnungen von Standbildern und Videosequenzen sind möglich.

Die Lernkurven bis zum sicheren Umgang mit einem Atemwegsinstrument sind unterschiedlich steil [14]. Der Einsatz in kritischen Szenarios setzt eine Routineanwendung voraus, um die Stärken und Schwächen der Hilfsmittel realistisch einschätzen zu können und sie sinnvoll in das Repertoire beim Management des schwierigen Atemwegs zu integrieren.

Schlussfolgerung

Das erfolgreiche Management des schwierigen Atemwegs verlangt strukturierte Konzepte während der klinischen Voruntersuchung sowie bei den Vorbereitungen und der Durchführung der endotrachealen Intubation. Eine Standardoption ist die fiberoptische Bronchoskopie. Die Grenzen dieser Technik müssen jedoch beachtet werden, um keinen Schaden anzurichten. Nach Ausschöpfung der verschiedenen Möglichkeiten in geplanten Stufen muss ohne Zeitverzögerung gegebenenfalls ein chirurgischer Atemweg etabliert werden.

Literatur

- ¹ Practice guidelines for management of difficult airway. A report for management of the difficult airway. *Anesthesiology* 1993; 78: 597–602
- ² Braun U, Goldmann K, Hempel V et al. Airway management. Leitlinie der deutschen Gesellschaft für Anästhesiologie und Intensivmedizin. *Anästhesiol Intensivmed Notfallmed Schmerzther* 2004; 45: 302–306
- ³ Cheney FW, Posner KL, Lee LA et al. Trends in anesthesia-related death and brain damage: a closed claims analysis. *Anesthesiology* 2006; 105: 1081–1086
- ⁴ Cormack RS, Lehane J. Difficult tracheal intubation in obstetrics. *Anaesthesia* 1984; 39: 1105–1011
- ⁵ Crosby ET, Cooper RM, Douglas MJ et al. The unanticipated difficult airway with recommendations for management. *Can J Anaesth* 1998; 45: 757–776
- ⁶ Finucane B, Santora A. Principles of Airway Management. 3rd ed. New York: Springer; 2003
- ⁷ Henderson JJ, Popat M, Latto IP et al. Difficult Airway Society guidelines for management of the unanticipated difficult intubation. *Anaesthesia* 2004; 59: 675–694
- ⁸ Iohom G, Ronayne M, Cunningham A. Prediction of difficult tracheal intubation. *Eur J Anaesthesiol* 2003; 20: 31–36
- ⁹ Jagim M. Airway management: rapid sequence intubation in trauma patients. *American J Nursing* 2003; 103: 32–35
- ¹⁰ Liess BD, Scheidt TD, Templer JW. The difficult airway. *Otolaryngol Clin N Am* 2008; 41: 567–580
- ¹¹ Lock R. Managing the difficult airway in craniomaxillofacial trauma. *Craniomaxillofac Trauma Reconstr* 2010; 3: 151–159
- ¹² Mallampati SR, Gatt SP, Gugino LD et al. A clinical sign to predict difficult tracheal intubation. *Can Anesth Soc J* 1985; 32: 429–434
- ¹³ Noppens RR, Werner C, Piepho T. Indirekte Laryngoskopie – Alternativen zur Atemwegsicherung. *Anaesthesist* 2010; 59: 149–161
- ¹⁴ O'Leary AM, Sandison MR, Myneni N et al. Preliminary evaluation of a novel videolaryngoscope, the McGrath series 5, in the management of difficult and challenging endotracheal intubation. *J Clin Anesth* 2008; 20: 320–321
- ¹⁵ Panadero A. Inflation of the endotracheal tube cuff in the pharynx for ventilation of paralyzed patients with anticipated difficult airway. *Anesthesiology* 1999; 91: 1178–1179
- ¹⁶ Samsoon GLT, Young RB. Difficult intubation: a retrospective study. *Anaesthesia* 1987; 42: 487–490
- ¹⁷ Shaw I, Kumar C, Dodds C, eds. Oxford Textbook of Anaesthesia for Oral and Maxillofacial Surgery, Chapter 4. Oxford: Oxford University Press; 2010
- ¹⁸ Shippey B, Ray D, McKeown D. Use of the McGrath videolaryngoscope in the management of difficult and failed tracheal intubation. *Br J Anaesth* 2008; 100: 116–119
- ¹⁹ Strauss RA, Noordhoek R. Management of the difficult airway. *Atlas Oral Maxillofac Surg Clin N Am* 2010; 18: 11–28
- ²⁰ Tayal VS, Riggs RW, Marx JA et al. Rapid sequence intubation at an emergency medicine residency: success rate and adverse events during a two-year period. *Acad Emerg Med* 1999; 6: 31–37
- ²¹ Tuzuncer-Oncul AM, Kucukyavuz Z. Prevalence and prediction of difficult intubation in maxillofacial patients. *J Oral Maxillofac Surg* 2008; 66: 1652–1658
- ²² Wasem S, Roewer N, Lange M. Videolaryngoskope für die endotracheale Intubation – Neue Entwicklungen für das Management des schwierigen Atemweges. *Anästhesiol Intensivmed Notfallmed Schmerzther* 2009; 44: 501–508
- ²³ Zura A, Doyle DJ, Orlandi M. Use of the Aintree intubation catheter in a patient with an unexpected difficult airway. *Can J Anaesth* 2005; 52: 646–649

Priv.-Doz. Dr. med. Matthias Jacob
Oberarzt der Klinik für
Anästhesiologie
Klinikum der Universität München
Prof. Dr. med. Dr. med. dent.
Carl-Peter Cornelius
Oberarzt
Dr. med. Dr. med. dent. Sven Otto
Assistenzarzt

Klinik und Poliklinik für Mund-,
Kiefer- und Gesichtschirurgie
der LMU München
Lindwurmstraße 2a
80337 München

matthias.jacob@med.uni-muenchen.de