

Ein neuer Adapter zur Versorgung von enteroatmosphärischen Fisteln beim offenen Abdomen

A Novel Device for Treating Enteroatmospheric Fistulae in the Open Abdomen

Autoren

O. Jannasch¹, H. Lippert¹, J. Tautenhahn²

Institute

¹ Universitätsklinikum Magdeburg A.ö.R., Klinik für Allgemein-, Viszeral- und Gefäßchirurgie, Magdeburg, Deutschland
² Klinikum Magdeburg gGmbH, Klinik für Gefäßchirurgie, Magdeburg, Deutschland

Schlüsselwörter

- offenes Abdomen
- Laparostoma
- enteroatmosphärische Fistel
- intestinale Fistel
- Vakuumtherapie
- VAC

Key words

- open abdomen
- laparostomy
- enteroatmospheric fistula
- intestinal fistula
- vacuum therapy
- VAC

Bibliografie

DOI <http://dx.doi.org/10.1055/s-0031-1271428>
 Online-Publikation: 5.5.2011
 Zentralbl Chir 2011; 136: 585–589
 © Georg Thieme Verlag KG
 Stuttgart · New York ·
 ISSN 0044-409X

Korrespondenzadresse

Dr. Olof Jannasch
 Universitätsklinikum
 Magdeburg A.ö.R.
 Klinik für Allgemein-, Viszeral-
 und Gefäßchirurgie
 Leipziger Str. 44
 39120 Magdeburg
 Deutschland
 Tel.: +49/391/6715500
 Fax: +49/391/6715570
 olof.jannasch@med.ovgu.de

Zusammenfassung

Die Ausbildung einer intestinalen Fistel bei der Behandlung des offenen Abdomens stellt eine schwere Komplikation dar. Im Vergleich mit enterokutanen Fisteln ergeben sich große Schwierigkeiten bei der Versorgung unter gleichzeitigem Schutz der umgebenden Wunde. Ein operativer Verschluss der Fistel oder eine Resektion des fisteltragenden Darmsegmentes sind oft nicht möglich oder nicht von bleibendem Erfolg. Entsprechend wurde eine Vielzahl von Versorgungsmöglichkeiten zur Separierung der Fistel vom Rest der Wunde vorgeschlagen. Kombinationen unter Verwendung der Vakuumtherapie liefern dabei die besten Ergebnisse. Bisher ist jedoch kein Verfahren geeignet, jeder Situation gerecht zu werden. Wir stellen einen einfach zu handhabenden Fisteladapter zur Versorgung enteroatmosphärischer Fisteln unter Verwendung der Vakuumtherapie vor. Er gewährleistet in den meisten Fällen eine sichere Trennung der Fistel vom umgebenden Unterdruck. Der Fisteladapter ermöglicht die ungestörte Granulation der Wundfläche bei kontrollierter Ableitung des Fistelsekretes. Das Verfahren unterstützt auch die Deckung der Wundfläche mittels Spalthaut.

Einleitung

Das offene Abdomen ist eine schwerwiegende Situation mit hoher Morbidität und Letalität [1–3]. Die Ausbildung einer intestinalen Fistel stellt dabei zusätzlich eine ernste Komplikation dar. Die Letalität der Betroffenen steigt hierdurch auf 30–60% an [3, 4]. Die Fistelrate bei offener Abdominalbehandlung wird mit 4–41% angegeben [5–7]. Die kausale Ursache lässt sich in vielen Fällen nicht sicher klären. Meist spiegelt sich im Auftreten einer Darmfistel der Schweregrad der Erkrankung sowie die Komplikationsneigung des Patienten wider.

Abstract

The formation of an enteroatmospheric fistula in the open abdomen is a severe complication. In comparison to enterocutaneous fistulae the management remains a challenge. Safety of the surrounding bowel or granulation tissue is a major problem. Suturing of the fistula is rarely successful. Otherwise limited resection and a new anastomosis of the intestine is often not possible. A variety of therapeutic procedures exists to separate the fistula from the surrounding wound. Combinations using vacuum therapy seem to be most effective. But none of the therapies used will match every situation. We present a novel device for managing enteroatmospheric fistulae in combination with vacuum therapy. In most cases separation of the fistula from the negative pressure on the surrounding wound is achieved. The fistula adapter allows for a safe build-up of granulation tissue with an effective drainage of fistula secretion. The novel device also supports split thickness skin grafting around the fistula.

Ursprung sowie Fördermenge der Fistel bestimmen meist die Behandlung und Prognose. Während die spontane Verschlussrate von Darmfisteln insgesamt bei 30–70% liegt, haben Fisteln in offen granulierenden Wunden nur eine Wahrscheinlichkeit von 6–37%, abzuheilen [7–9]. Von verschiedenen Autoren wird daher der primäre Verschluss der Fisteln mit teils komplexem Vorgehen bevorzugt [10, 11]. Dieses Vorgehen ist jedoch in einer Vielzahl der Fälle nicht möglich. Im Gegensatz zu den enterokutanen Fisteln werden Fisteln, die im freiliegenden Bereich des offenen Abdomens enden, als „enteroatmosphärisch“ bezeichnet. Herkömmliche Stomaversorgungen

lassen sich in diesen Fällen meist nicht anwenden. Es existieren Fallserien und Einzelbeschreibungen über verschiedene Ableitungssysteme, Klebe- und Nahttechniken sowie Defektdeckungen [11–13]. Die Ergebnisse zeigen jedoch, dass verlässliche Behandlungsoptionen weiterhin fehlen und die Behandlung meist individuell angepasst werden muss.

Die Einführung der Vakuumtherapie hat die Behandlung des offenen Abdomens in manchen Aspekten verbessert. Morbidität und Letalität scheinen ebenfalls rückläufig [2, 14, 15]. Im Falle des Vorliegens einer enterokutanen Fistel treten jedoch häufig technische Probleme auf. Wird der Sog direkt auf die Fistelregion angewendet, resultiert oft eine Vergrößerung derselben durch Eventration der Darmmukosa. Durch das austretende, oft dickflüssige Sekret kommt es zusätzlich zur Verstopfung des Schwammes. Eine insuffiziente Saugung ist die Folge. Durch die Ausbreitung von Stuhl unterhalb des Schwammes ist dann auch der restliche Teil der Wunde von Kontamination, Infektion und Wundheilungsstörung bedroht.

Es wird daher ein neuartiger Adapter zur Behebung dieses Problems dargestellt.

Material und Methoden

Nach ausgiebiger Reinigung der Wundfläche wird der Durchmesser der Fistel bestimmt. Anschließend wird eine Lage einer nicht-verklebenden, perforierten Silikonauflage – Mepithel® (Firma: Mölnlycke Health Care, Göteborg, Schweden) entsprechend der Wundgröße, mit Aussparung der Fistel, zugeschnitten und auf die Wundfläche aufgebracht (▶ Abb. 1).

Der verwendete Fisteladapter ist ein Zylinder aus einem thermoplastischen Elastomer von 3 cm Höhe und einem Innendurchmesser von 1,5 cm (Firma PRIMED Medizintechnik GmbH, Halberstadt, Deutschland). Er besitzt einen 1,8 cm breiten Rand an der Basis und einen 0,8 cm breiten Rand am oberen Ende (▶ Abb. 2). Das Material ist flexibel, um die mechanische Irritation der Viszera zu minimieren. Zwischen der Silikonauflage und dem Fisteladapter sollte eine kleine Überlappung vorhanden sein, damit der Polyurethan-Schwamm (PU-Schwamm) keinen direkten Kontakt zum Darmpaket hat. Der Fisteladapter wird in eine entsprechend zugeschnittene Öffnung im PU-Schwamm eingesetzt. Die Öffnung im PU-Schwamm kann dabei etwas kleiner sein als der Durchmesser des Adapters. Anschließend wird der Schwamm inklusive Fisteladapter auf die Wunde aufge-

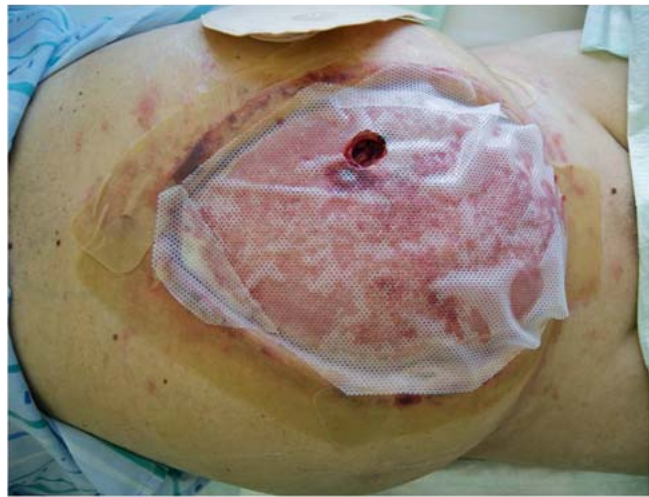

Abb. 1 Aufbringen von Mepithel® (Firma: Mölnlycke Health Care, Göteborg, Schweden) bei „Frozen Abdomen“, die Fistelöffnung wird freigelassen.

bracht. Die Öffnung des Adapters muss sich mit der Öffnung in der Mepithelaufgabe direkt über der Fistel befinden. Der PU-Schwamm kann nachfolgend, wie gewohnt, komplett mit einer Polyurethanfolie überklebt werden (▶ Abb. 3). Es folgt das Aufbringen des Sogkonnektors. Die Folie über dem Fisteladapter wird ausgeschnitten und nochmals die direkt senkrechte Position über der Fistel überprüft. Anschließend wird ein zweiteiliges Stoma-Set aufgeklebt (▶ Abb. 4). Es kann ein Sog zwischen 75–125 mmHg angelegt werden (▶ Abb. 5). Durch den Unterdruck wird der Fisteladapter sicher in der gewählten Position gehalten. Bei korrekter Technik lässt sich bei anliegendem Sog der Deckel des Stoma-Sets entfernen, ohne dass ein Verlust des Unterdruckes im restlichen System auftritt (▶ Abb. 6). So wird eine intermittierende Leerung des Stomabeutels ermöglicht, ohne dass zusätzliche Drainagen oder Sekretbeutel notwendig sind.

Ergebnisse

Im Rahmen der Behandlung des offenen Abdomens bei gleichzeitig vorliegender enteroatmosphärischer Fistel kam das System bisher bei 12 Patienten zum Einsatz. Bei Fisteln mit einem Durchmesser bis zu 2,5 cm und einem Abstand von mindestens 2 cm




Abb. 2 Fisteladapter aus Silikon mit Maßen (Firma PRIMED Medizintechnik GmbH, Halberstadt, Deutschland).




Abb.3 Aufgeklebter PU-Schwamm mit Öffnung für Sogkonnektor und eingebrachtem Fisteladapter.

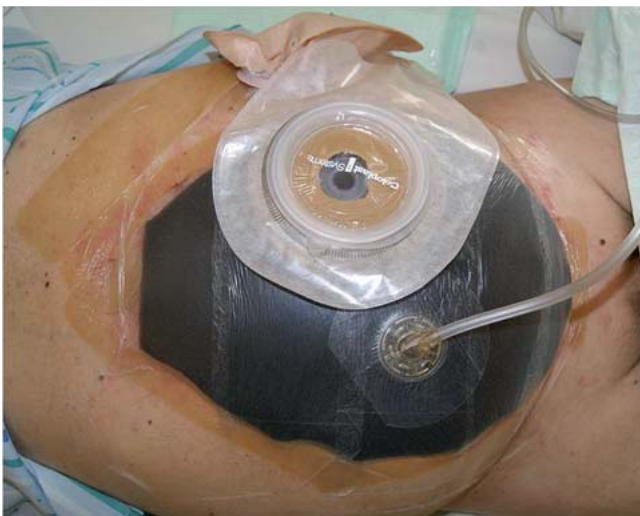

Abb.4 Kompletter Verband mit Fisteladapter, zweiteiligem Kolostoma-Set und Sogkonnektor vor Anlage des Unterdruckes.

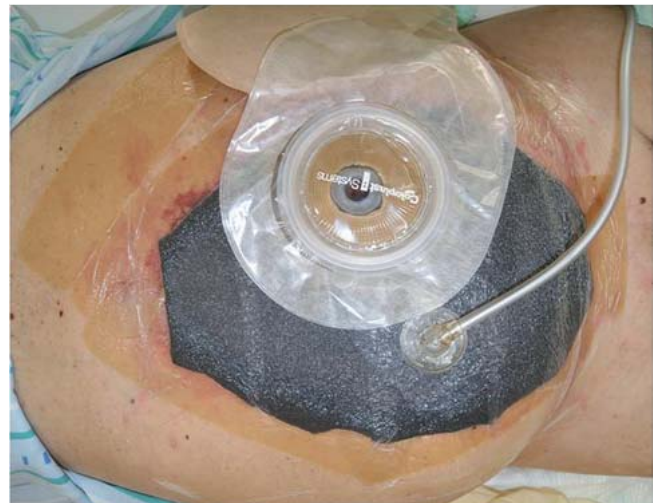


Abb.5 Kompletter Verband mit Fisteladapter, zweiteiligem Kolostoma-Set und Sogkonnektor nach Anlage des Unterdruckes.

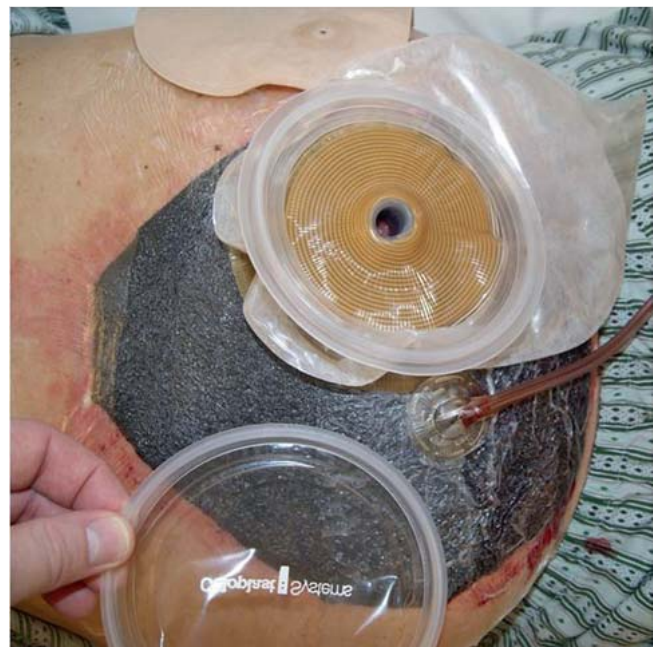

Abb.6 Der Deckel des Kolostoma-Sets kann bei sorgfältiger Anlage des Systems unter laufendem Sog abgehoben werden, ohne dass ein Verlust des Unterdruckes auftritt.

zum Wundrand ist eine Versorgung in der oben beschriebenen Art und Weise fast immer möglich. Eine vollständige Separation der Fistel vom Sog der umgebenden Vakuumversiegelung ist die Regel. Außer den beschriebenen Materialien (Mepithel®, Fisteladapter, PU-Schwamm, PU-Folie, zweiteiliges Kolostoma-Set und Sogadapter) sind keine weiteren Hilfsmittel für die Wundversorgung notwendig. Lediglich in einem Fall mit Vorliegen einer Kolonfistel kam es nach dem oralen Kostaaufbau zur Insuffizienz des Systems. Durch den festen Stuhl, der sich aus der Fistel entleerte, wurde der Fisteladapter vom Untergrund abgehoben. Liegt die Fistel näher als 2cm am Wundrand kann durch Zuschneiden der Basis des Fisteladapters ebenfalls in den meisten Fällen eine vollständige Separation der Fistel vom Sog der Vakuumversiegelung erzielt werden. Probleme traten bei einem

Patienten mit einer hohen Dünndarmfistel auf. Nach oralem Kostaaufbau zeigte sich eine Fördermenge von mehr als 2000 ml täglich. Aufgrund einer chronischen Bronchitis traten immer wieder Hustenattacken auf. Hierbei kam es zur schwallartigen Entleerung von Stuhl über die Fistel. Dabei traten gelegentlich Undichtigkeiten im System auf.

Bei Vorliegen von multiplen Fisteln hängt die Versorgungsmöglichkeit von der Zahl und der Lokalisation ab. Beträgt der Abstand voneinander mindestens 3 cm, ist eine Versorgung meist möglich. Wir haben bisher gute Erfahrungen mit bis zu 3 simultanen Fisteln.

Die Versorgung multipler, eng nebeneinander liegender Fisteln oder von Fisteln mit einem Durchmesser über 3 cm Durchmesser gelang nicht.

Diskussion



Das Auftreten einer enteroatmosphärischen Fistel bei der Behandlung des offenen Abdomens stellt eine schwerwiegende Komplikation dar, die sowohl die Morbidität als auch die Letalität erhöht [2–4, 12].

Im Frühstadium der Erkrankung kann durch Übernähung der Fistel oder die Resektion des betreffenden Darmabschnittes ein Erfolg möglich sein [10, 11]. Die Erfolgsrate hängt jedoch sehr von den Begleitumständen ab und Fistelrezidive sind häufig [12, 16].

Bei sekundärer Wundheilung kommt es jedoch durch das Darmsekret oft zu lokalen Wundproblemen wie Infektionen, verlangsamter Granulation, Gewebeuntergängen implantierter Spalthaut und Größenzunahme der Fisteln. Auch bei der Verwendung der Vakuumtherapie ergeben sich meist technische Probleme, solange die Fistel in den Unterdruck miteinbezogen ist. Durch die hohe Viskosität des Stuhles kommt es regelmäßig zu Verklebungen des PU-Schwammes, was zur Insuffizienz des Systems führt.

Wir entwickelten daher einen speziellen Adapter, der zur Separierung der Fistel vom Unterdrucksystem geeignet ist. Bei insgesamt 12 behandelten Patienten stellte sich eine sichere Anwendung auch bei multiplen Fisteln bis 2,5 cm Durchmesser dar.

Das System ist einfach zu handhaben und problemlos abzudichten. Probleme von Seiten der Patientenakzeptanz oder zusätzliche Schmerzen traten nicht auf. Der Fisteladapter wurde auch zur Versorgung der gut granulierten Wundfläche mit Spalthaut erfolgreich verwendet. Schwierigkeiten ergaben sich bei einem Patienten mit geformtem Stuhl aus einer Kolonfistel. Hier kam es zur partiellen Abhebung der Spalthaut in einem 2 cm breiten Saum um die Fistel herum. Die restliche Spalthaut heilte problemlos ein. Anschließend konnte eine herkömmliche Stomaver-sorgung erfolgen.

Grenzen des Systems sind Fisteln mit einem Durchmesser von mehr als 3 cm oder größere Areale multipler kleinerer Fisteln. Eine Begrenzung ist prinzipiell jedoch nur durch die Größe der aufgeklebten Kolostomaplatte gegeben, für die Ableitdurchmesser bis 7 cm möglich sind. Ein entsprechend größerer Fisteladapter mit einem Innendurchmesser von 4,5 cm wird demnächst getestet.

Im Vergleich mit dem von uns beschriebenen Vorgehen werden in der Literatur verschiedene andere Ansätze zur Lösung dieses Problems unter Verwendung der Vakuumtherapie beschrieben.

Goverman et al. [17] beschreiben die „Fistula VAC“, bei der über der Fistel eine Öffnung im PU-Schwamm verbleibt und diese anschließend mit einem konvexen Stomabeutel versorgt wird. Bei allen 5 beschriebenen Fällen gelang eine vollständige Trennung der Fistel vom Unterdrucksystem. Versorgt wurden unter anderem ein Patient mit zwei simultan vorliegenden Fisteln und ein Patient mit einer „großen“ Fistel. Brüner und Walzel [18] zeigen in einer Analyse die Wirkungsweise und die günstigste Applikationstechnik desselben Verfahrens auf. Von großer Bedeutung ist hierbei das Verhältnis der Öffnung im PU-Schwamm zum Lochdurchmesser der Kolostomagrundplatte. Ähnlich zu unserem Verfahren liegt eine Größenzunahme durch die verfügbaren Kolostomaplatten vor. Andererseits ist die Abdichtung des Systems nach unserer Erfahrung deutlich aufwändiger.

Die Verwendung von Ernährungs- oder Urinkathetern (geblockt oder ungeblockt) [12, 19] führt meist nicht zum Erfolg. Das Lumen der Katheter ist meist nicht geeignet, den stark viskösen Stuhl effizient abzuleiten. Ähnliche Probleme bestehen bei einem

großen Fistelvolumen. Zusätzlich konnten wir bei den geblockten Kathetern in einigen Fällen eine Größenzunahme der Fisteln beobachten.

Eine interessante Versorgung wird von Layton et al. [20] beschrieben. Sie verwenden den Saugaufsatz einer Babytrinkflasche, der mit der Unterseite auf die Fistel aufgebracht wird. Die Sekretableitung erfolgt durch eine Drainage, die mit der Spitze des Saugers verbunden ist. Dieses System scheint für die Versorgung multipler Fisteln geeignet, unterliegt jedoch auch einer Größenzunahme. Weiterhin dürfte die Ableitung von breiigem oder geformtem Stuhl über die angeschlossene Drainage nur bedingt möglich sein. Für die beschriebenen Systeme wird die Einsatzmöglichkeit bei der Spalthautdeckung angegeben.

Erfreulicherweise finden sich in der Literatur immer wieder Beiträge, die neue Einsatzmöglichkeiten der Vakuumtherapie aufzeigen und das ursprüngliche Indikationsspektrum erweitern [15, 21, 22]. Es bleibt abzuwarten wie der Fisteladapter angenommen wird und welche neuen Versorgungsmöglichkeiten sich in Zukunft ergeben werden.

Schlussfolgerung



Die sichere Versorgung enteroatmosphärischer Fisteln beim offenen Abdomen bleibt eine Herausforderung für den Chirurgen. Keine der bisher beschriebenen Methoden ist für jeden Einzelfall geeignet. Der von uns beschriebene Fisteladapter stellt jedoch eine große Hilfe für die Behandlung der meisten Fisteln beim offenen Abdomen dar, die einer sekundären Versorgung zugeführt werden müssen. Das System eignet sich ebenso zur Gewährleistung einer Spalthautdeckung. Für all die Patienten, bei denen eine zügige Hautdeckung der Fistelumgebung gelingt, ist dies als Zwischenerfolg der Behandlung zu werten.

Zur Lösung des Problems großer oder multipler Fisteln sowie von „high volume“ Fisteln oder Fisteln mit breiigem oder geformtem Stuhl wird ein Adapter mit größerem Innendurchmesser getestet.

Interessenkonflikt: Nein

Literatur

- 1 Eder F, Tautenhahn J, Lippert H. Spätfolgen des offenen Abdomens. *Chirurg* 2006; 77: 602–609
- 2 van Hensbroek PB, Wind J, Dijkgraaf MGW et al. Temporary closure of the open abdomen: A systematic review on delayed primary fascial closure in patients with an open abdomen. *World J Surg* 2009; 33: 199–207
- 3 Kritayakirana K, Maggio PM, Brundage S et al. Outcomes and complications of open abdomen technique for managing non-trauma patients. *J Emerg Trauma Shock* 2010; 3: 118–122
- 4 Schein MS, Decker GA. Postoperative external alimentary tract fistulas. *Am J Surg* 1991; 161: 435–438
- 5 Nieuwenhuijs VB, Besselink MG, van Minnen LP et al. Surgical Management of Acute Necrotizing Pancreatitis: a 13-Year Experience and a Systematic Review. *Scand J Gastroenterol Suppl.* 2003; 232: 111–116
- 6 Sherck J, Seiver A, Shatney C et al. Covering the “open abdomen”: a better technique. *Am Surg* 1998; 64: 854–857
- 7 Fischer PE, Fabian TC, Magnotti LJ et al. A ten-year review of enterocutaneous fistulas after laparotomy for trauma. *J Trauma* 2009; 67: 924–928
- 8 Tremblay LN, Feliciano DV, Schmidt J et al. Skin only or silo closure in the critically ill patient with an open abdomen. *Am J Surg* 2001; 182: 670–675
- 9 Dudrick SJ, Maharaj AR, McKelvey AA. Artificial nutritional support in patients with gastrointestinal fistulas. *World J Surg* 1999; 23: 570–576

- 10 *Marinis A, Gkiokas G, Anastasopoulos G et al.* Surgical techniques for the management of enteroatmospheric fistulae. *Surg Infect (Larchmt)* 2009; 10: 47–52
- 11 *Ramsay PT, Mejia VA.* Management of enteroatmospheric fistulae in the open abdomen. *Am Surg* 2010; 76: 637–639
- 12 *Evenson AR, Fischer JE.* Current management of enterocutaneous fistula. *J Gastrointest Surg* 2006; 10: 455–464
- 13 *Girard S, Sideman M, Spain D.* A novel approach to the problem of intestinal fistulization arising in patients managed with open abdomen cavities. *Am J Surg* 2002; 184: 166–167
- 14 *Weidenhagen R, Grützner KU, Kopp R et al.* Einsatzmöglichkeiten der Vakuumtherapie zur Therapie des septischen Abdomens. *Zentralbl Chir* 2006; 131: 115–119
- 15 *Wild T, Stortecky S, Stremitzer S et al.* Abdominal Dressing – ein neuer Standard in der Behandlung des offenen Abdomens infolge sekundärer Peritonitis. *Zentralbl Chir* 2006; 131: 111–114
- 16 *Sriussadaporn S, Sriussadaporn S, Kritayakirana K et al.* Operative management of small bowel fistulae associated with open abdomen. *Asian J Surg* 2006; 29: 1–7
- 17 *Goveman J, Yelon JA, Platz JJ et al.* The “Fistula VAC”, a technique for management of enterocutaneous fistulae arising within the open abdomen: Report of 5 cases. *J Trauma* 2006; 60: 428–431
- 18 *Brünner W, Walzel G.* Modifiziertes V.A.C.-System in der Behandlung enteraler Fisteln beim offenen Abdomen: Innovation – Indikation – technische Grundlagen. *ZfW* 2009; No.A: 56–58
- 19 *Medeiros AC, Aires-Neto T, Marchini JS et al.* Treatment of postoperative enterocutaneous fistulas by high-pressure vacuum with normal oral diet. *Dig Surg* 2004; 21: 401–405
- 20 *Layton B, DuBose J, Nichols S et al.* Pacifying the open abdomen with concomitant intestinal fistula: a novel approach. *Am J Surg* 2010; 199: e48–e50
- 21 *Loske G, Müller C.* Vakuumtherapie einer Anastomoseninsuffizienz am Ösophagus – ein Fallbericht. *Zentralbl Chir* 2009; 134: 267–270
- 22 *Rexer M, Ditterich D, Rupprecht H.* Vakuumtherapie in der Bauchchirurgie – Über Grenzerfahrungen und Indikationsstellung. *Zentralbl Chir* 2004; 129 (Suppl. 1): S 27–S 32