

# Eine ungewöhnliche Dermatosklerose: Nephrogene systemische Fibrose

## An Unusual Dermatosclerosis: Nephrogenic Systemic Fibrosis

### Autoren

R. Renner, R. Treudler, M. Bodendorf, U. Paasch, J. C. Simon

### Institut

Klinik für Dermatologie, Venerologie und Allergologie, Universität Leipzig A. ö. R

### Bibliografie

**DOI** <http://dx.doi.org/10.1055/s-0031-1291650>  
Online-Publikation: 16.2.2012  
Akt Dermatol 2012; 38: 206–208  
© Georg Thieme Verlag KG  
Stuttgart · New York  
ISSN 0340-2541

### Korrespondenzadresse

**Dr. Regina Renner**  
Hautklinik im  
Internistischen Zentrum  
Universitätsklinikum Erlangen  
Ulmenweg 18  
91054 Erlangen  
[Regina.renner@uk-erlangen.de](mailto:Regina.renner@uk-erlangen.de)

### Zusammenfassung



**Anamnese und Befund:** Bei der 54-jährigen Patientin bestanden seit ca. ½ Jahr sklerodermiforme Hautveränderungen an beiden Beinen bis zur Hüfte sowie an den Händen mit Übergriff auf die Unterarme. Anamnestisch konnten bildgebende Interventionen während der Phase der Dialysepflichtigkeit eruiert werden.

**Untersuchungen:** Die spezifische Autoantikörperdiagnostik war negativ. Eine umfangreiche Durchuntersuchung der Organsysteme erbrachte keine fibrotischen Veränderungen. Ein Hautbiopsat zeigte eine massive Verbreiterung und fibrotischen Umbau des dermalen Bindegewebes sowie der Septen des subkutanen Fettgewebes durch dicke Kollagenbündel in zufälliger Anordnung.

**Diagnose:** Aus den Untersuchungsergebnissen ergab sich das seit dem Jahr 2000 definierte Krankheitsbild der nephrogenen systemischen Fibrose.

**Therapie und Verlauf:** Es erfolgt eine physikalische Therapie (manuelle Lymphdrainage, Ergotherapie), die topische Applikation von Kortikosteroiden und eine UVA1-Therapie. Leider ergab sich bisher noch keine wesentliche Verbesserung.

**Folgerung:** Es handelt sich um eine potenziell letale Systemerkrankung bei Patienten mit Nierenversagen nach (meist mehrmaliger) Exposition mit gadoliniumhaltigem Kontrastmittel. Eine etablierte Therapie ist nicht vorhanden. Aufgetretene Fälle sollten über spezifische Register ([www.nsf-register.de](http://www.nsf-register.de)) und der Arzneimittelkommission der deutschen Ärzteschaft ([www.akdae.de](http://www.akdae.de)) gemeldet werden.

### Einleitung



Sklerodermiforme Hautveränderungen können bei einigen dermatologisch-internistischen Erkrankungen beobachtet werden, am bekanntesten bei der progressiv systemischen Sklerodermie. Hier möchten wir einen klassischen Fall der seltenen, aber oft schwerwiegend verlaufenden nephrogenen systemischen Fibrose einer Patientin mit Dialysepflichtigkeit nach vorheriger Gadoliniumexposition präsentieren.

Schluckbeschwerden, keine Sicca-Symptomatik und kein Raynaud-Phänomen. Es lagen multiple internistische Begleiterkrankungen vor: ein Apoplex 16 Jahre zuvor mit anteiliger Hemiparese, eine dialysepflichtige Niereninsuffizienz seit 15 Jahren, dann Nierentransplantation nach 8 Jahren und spätere Abstoßung 4 Jahre nach Transplantation, sodass seit 3 Jahren erneut eine Dialysepflichtigkeit besteht, eine arterielle Hypertonie, ein kardialer Fünffach-Bypass, ein Diabetes mellitus Typ II und ein in Behandlung befindliches Blasen-Ca.

### Kasuistik

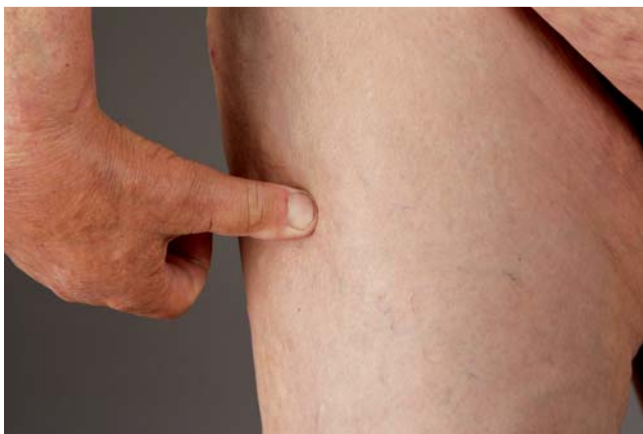

#### Anamnese

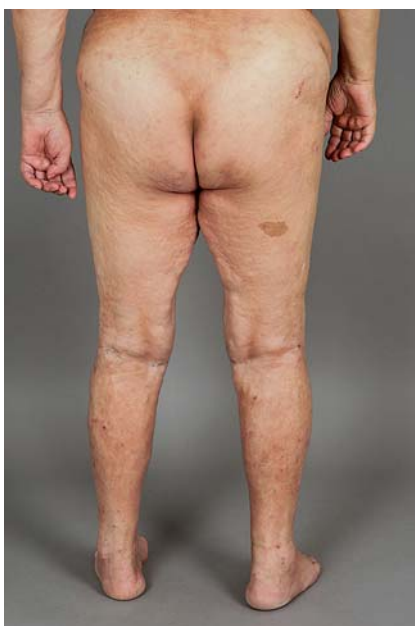Bei der 54-jährigen Patientin bestanden seit ca. ½ Jahr sklerodermiforme Hautveränderungen an beiden Beinen bis zur Hüfte sowie an den Händen mit Übergriff auf die Unterarme. Der Faustschluss war unvollständig. Die Patientin hatte keine

#### Erstbefund

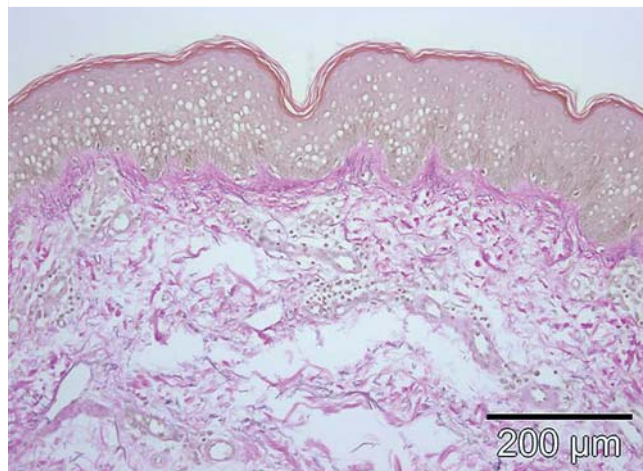
Es findet sich eine brettharte Sklerose symmetrisch an beiden Beinen mit Ausbreitung bis zur Hüfte sowie an den Händen mit Übergriff auf die Unterarme (☉ **Abb. 1**). Die Haut zeigte vor allem an den Oberschenkeln ein deutliches *Peau d'orange*-Phänomen (☉ **Abb. 2**). Auch der Faustschluss war unvollständig.



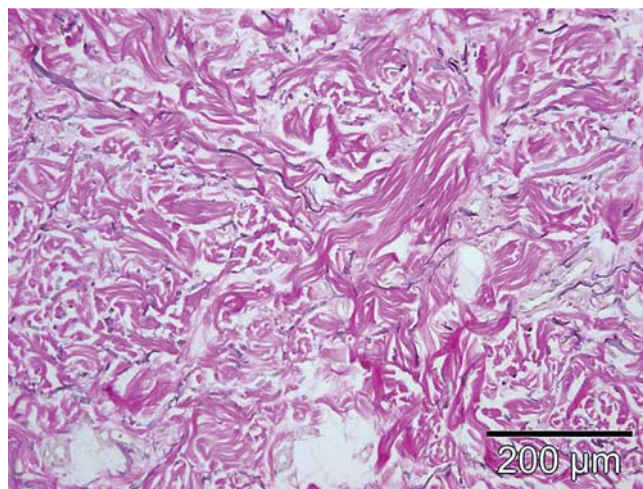
**Abb. 1** Symmetrische, brettharte Sklerose an den Beinen mit Ausbreitung bis zur Hüfte.



**Abb. 2** Deutliches Orangenhaut-Phänomen der betroffenen Regionen.



**Abb. 3** Im Hautbiopsat sichtbar eine superfizielle und tiefe perivaskuläre Dermatitis mit massiver Verbreiterung und fibrotischem Umbau des dermalen Bindegewebes sowie der Septen des subkutanen Fettgewebes durch dicke Kollagenbündel in zufälliger Anordnung (Elastika van Gieson-Färbung,  $20\times$ ).



**Abb. 4** Detail aus [Abb. 3](#) (Elastika van Gieson-Färbung,  $20\times$ ).

### Befunde diagnostischer Untersuchungen

Hinsichtlich der spezifischen Autoantikörperdiagnostik waren sowohl die ANAs als auch das ENA-Screening negativ. Eine erfolgte umfangreiche Durchuntersuchung der Organsysteme erbrachte keine weiteren fibrotischen Veränderungen. Nebenbefundlich fiel eine polyklonale Immunglobulin-Veränderung sowie eine minimale biklonale Leichtkettenvermehrung ohne sekundären Antikörpermangel auf. Eine hämatologische Vorstellung ergab jedoch keinen Hinweis auf ein multiples Myelom oder ein Lymphom.

Ein Hautbiopsat ergab eine superfizielle und tiefe perivaskuläre Dermatitis mit massiver Verbreiterung und fibrotischem Umbau des dermalen Bindegewebes sowie der Septen des subkutanen Fettgewebes durch dicke Kollagenbündel in zufälliger Anordnung ([Abb. 3](#) und [Abb. 4](#)). Die weiterführenden Untersuchungen erbrachten eine verstärkte Anfärbbarkeit mit Alzianblau und Darstellung interstitieller Muzinablagerungen. In der Immunhistochemie stellten sich CD68-positive Histozyten dar.

### Therapie und Verlauf

Aus den Untersuchungsergebnissen ergab sich der dringende Verdacht auf das Krankheitsbild der nephrogenen systemischen Fibrose (NSF, ehem.: „nephrogene fibrosierende Dermatopathie“), zumal die Patientin anamnestisch angab, dass Magnetresonanz-Diagnostik auch in der Phase der Niereninsuffizienz erfolgt sei. Leider ließ sich nachträglich kein direkter Beweis über das Ausmaß der Gadolinium-Exposition mehr erbringen. Differenzialdiagnostisch wurde ein Skleromyxödem erwogen. Die ausgeprägte Sklerose fand sich jedoch betont symmetrisch an beiden Beinen mit Ausbreitung bis zur Hüfte sowie an den Händen mit Übergriff auf die Unterarme und nicht im Kopf- und Nackenbereich, und es fehlten die klassischen Papeln. Zudem erwies sich die vorhandene Gammopathie also polyklonal und nicht hämato-onkologisch bedingt. Eine progressiv-systemische Sklerodermie wurde ebenfalls aufgrund der fehlenden Beteiligung des Gesichtes sowie der fehlenden autoimmunologischen Marker verworfen.

Unsere Behandlung erfolgte mittels physikalischer Therapie (manuelle Lymphdrainage, Ergotherapie), topischer Kortiko-

steroide und einer UVA1-Therapie. Leider erbrachten diese Therapieansätze aufgrund des ausgeprägten Krankheitsbildes und der nur kurzzeitig möglichen Behandlungsdauer noch keine wesentliche Besserung der Sklerose, sodass die Patientin heimatnah dermatologisch angebunden wurde.

## Diskussion

Für die NSF sind bisher ca. 300 Fälle beschrieben, vermutlich existieren jedoch weitaus mehr, da das Krankheitsbild mittlerweile bekannt ist. Die Erstbeschreibung erfolgte 2000 [1]. Männer und Frauen sind gleich häufig betroffen ohne Bevorzugung eines Alters. Die Prävalenz und Inzidenz ist aufgrund der unregelmäßigen Beschreibungen und unterschiedlicher Kontrastmittelvarianten von Gadolinium unsicher [5].

Voraussetzung für die Entstehung der NSF ist eine Niereninsuffizienz und die gleichzeitige Exposition mit höheren Dosen (typischerweise  $>0,3$  mmol/kg) von linear-ionischem oder linear-nichtionischem gadoliniumhaltigen Kontrastmittel (z. B. Omniscan®, Magnevist®) [3], da hier vermutlich aufgrund schwächerer Chelatbindung eine vermehrte Gadoliniumfreisetzung erfolgt. Gadolinium konnte in der Haut und später auch in Skelett- und viszeraler Muskulatur bei Patienten mit NSF nachgewiesen werden [7], sodass 2007 eine FDA-Warnung über diesen Zusammenhang erfolgte.

Zur Pathogenese der NSF werden vielfältige Mechanismen diskutiert, unter anderem direkt toxische Effekte, Aktivierung von zirkulierenden Fibroblasten [4], zusätzliche Assoziationen mit chronischen Entzündungen und oxidativem Stress bei Nierenversagen, hohe Dosen Erythropoetin [6], Assoziation zu Operationen oder thrombotischen Ereignissen [5]. Eine evidenzbasierte Therapie existiert nicht [2]. Es sollte deshalb nur nach sorgfältiger Nutzen-Risiko-Abwägung eine Magnetresonanztomografie bei einer glomerulären Filtrationsrate von  $<30$  ml/min/1,73 cm<sup>2</sup> erfolgen. Außerdem sollte eine möglichst geringe Dosis eines makrozyklischen Kontrastmittels verabreicht sowie ggf. eine anschließende Dialyse durchgeführt werden, um die Elimination des Kontrastmittels zu beschleunigen. In Zweifelsfällen sollte alternativ eine Computertomografie erfolgen. Leider profitieren nicht alle betroffenen Patienten hinsichtlich der Sklerose von einer Nierentransplantation [8]. Die sonstigen, in Einzelfällen beschriebenen Behandlungsmöglichkeiten [2] umfassen die physikalische Therapie (Lymphdrainage, Ergotherapie), systemische und topische Kortikosteroide, UVA1, Thalidomid, Pentoxiphyllin, Immunglobuline, Plasmapherese, Cyclophosphamid oder die ECP.

## Fazit

Die NFS ist eine potenziell letale Systemerkrankung bei Patienten mit Nierenversagen nach (meist mehrmaliger) Exposition mit gadoliniumhaltigem Kontrastmittel. Eine etablierte Therapie ist nicht vorhanden. Aufgetretene Fälle sollten über spezifische Register ([www.nsf-register.de](http://www.nsf-register.de)) und der Arzneimittelkommission der deutschen Ärzteschaft ([www.akdae.de](http://www.akdae.de)) gemeldet werden.

## Interessenkonflikt

Die Autoren geben an, dass kein Interessenkonflikt besteht.

## Abstract

### An Unusual Dermatosclerosis: Nephrogenic Systemic Fibrosis

**History and clinical findings:** A 54 year old female patient presented sclerotic skin lesions on both legs up to the hip and both hands with involvement of the forearm, existing about ½ year. She suffered from multiple additional diseases, amongst others renal failure with dialysis, renal transplantation and rejection of the transplant after 4 years. She told us about imaging procedures with contrast medium during the time of renal dialysis.

**Investigations:** Screening for specific autoantibodies was negative. There was no other fibrotic organ involvement. Skin biopsy showed fibrotic changes of the dermis and the segments in the subcutaneous fat by collagen bundles.

**Diagnosis:** We diagnosed a nephrogenic systemic fibrosis.

**Treatment and course:** We performed physical therapy (lymphatic drainage, ergotherapy), the topical application of corticosteroids and the application of UVA1. Unfortunately, there was no significant change of the skin lesions during therapy.

**Conclusion:** Nephrogenic systemic fibrosis is a potential lethal systemic disease in patients with renal failure and (repeated) exposure to Gadolinium. There is no evidence-based therapy. Cases should be reported to special registers ([www.nsf-register.de](http://www.nsf-register.de)) and to the Drug Commission of the German Medical Association ([www.akdae.de](http://www.akdae.de)).

## Literatur

- 1 Cowper SE, Robin HS, Steinberg SM et al. Scleromyxoedema-like cutaneous diseases in renal-dialysis patients. *Lancet* 2000; 356: 1000–1001
- 2 Kribben A, Witzke O, Hillen U et al. Nephrogenic systemic fibrosis: pathogenesis, diagnosis, and therapy. *J Am Coll Cardiol* 2009; 53: 1621–1628
- 3 Kurtkoti J, Snow T, Hiremagalur B. Gadolinium and nephrogenic systemic fibrosis: association or causation. *Nephrology (Carlton)* 2008; 13: 235–241
- 4 Ortonne N, Lipsker D, Chantrel F et al. Presence of CD45RO+ CD34+ cells with collagen synthesis activity in nephrogenic fibrosing dermopathy: a new pathogenic hypothesis. *Br J Dermatol* 2004; 150: 1050–1052
- 5 Sadowski EA, Bennett LK, Chan MR et al. Nephrogenic systemic fibrosis: risk factors and incidence estimation. *Radiology* 2007; 243: 148–157
- 6 Swaminathan S, Ahmed I, McCarthy JT et al. Nephrogenic fibrosing dermopathy and high-dose erythropoietin therapy. *Ann Intern Med* 2006; 145: 234–235
- 7 Ting WW, Stone MS, Madison KC et al. Nephrogenic fibrosing dermopathy with systemic involvement. *Arch Dermatol* 2003; 139: 903–906
- 8 Artunc F, Schanz S, Metzke D et al. Nephrogenic systemic fibrosis. *Dtsch Med Wochenschr* 2008; 133 Suppl: F1