

# Testen Sie Ihr Fachwissen

## Test Your Knowledge



Prof. Ingrid Moll

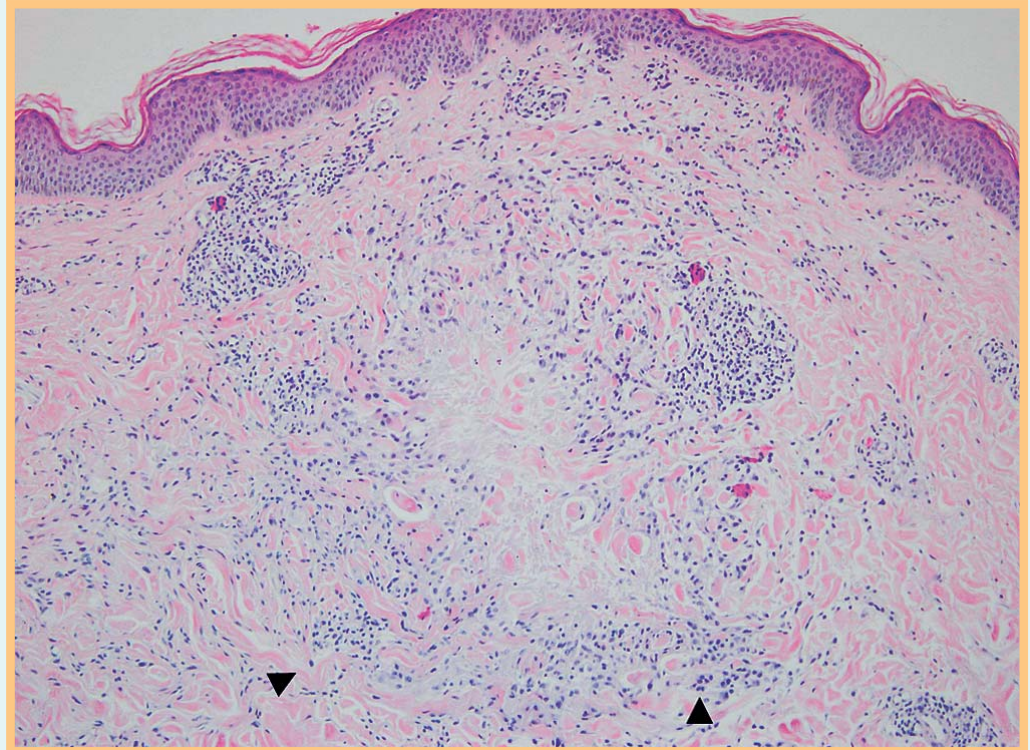


Abb. 1 Palisadengranulom und lymphohistozytäre Infiltrate in der Umgebung (Pfeilspitzen).

### Anamnese

Eine 55-jährige Patientin stellt sich mit zirzinär angeordneten Papeln an den medialen Oberschenkeln vor, die seit 9 Monaten bestehen und sich nach peripher ausdehnen. Die kleinen erythematösen Papeln zeigen keine epitheliale Beteiligung. In den vergangenen Wochen kamen identische kleine Herde am Stamm und an den Oberarmen hinzu. Die Herde verursachen keine Beschwerden, aber sie stören die Patientin kosmetisch.

### Bibliografie

DOI <http://dx.doi.org/10.1055/s-0031-1291726>  
Akt Dermatol 2012; 38; 157–158  
© Georg Thieme Verlag KG · Stuttgart · New York  
ISSN 0340-2541

### Korrespondenzadresse

**Prof. Dr. med. Ingrid Moll**  
Klinik und Poliklinik  
für Dermatologie und Venerologie  
Universitätsklinikum  
Hamburg-Eppendorf  
Martinistraße 52  
20246 Hamburg  
moll@uke.de

### Befunde

#### Histopathologie

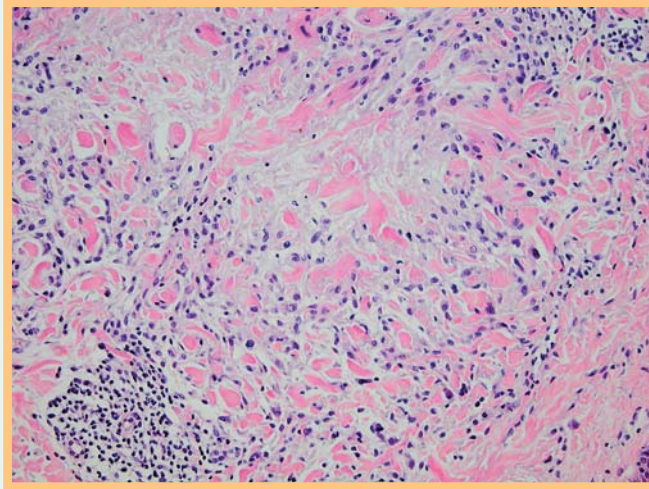
Unter der normal stratifizierten Epidermis finden sich im Korium vereinzelt Palisadengranulome (Abb. 1) mit degeneriertem nekrobiotischen Bindegewebe im Zentrum mit Kernfragmenten und nur wenige Zellen (Abb. 2). Im Randwall des Palisadengranuloms waren Histiocyten und vereinzelt mehrkernige Riesenzellen erkennbar. Das dermale Infiltrat ist lymphohistozytär (Abb. 1, Pfeilspitzen) mit eosinophilen Granulozyten. Typisch ist eine ausgeprägte Muzinablagerung.

#### Blutbild

übliche Laborwerte unauffällig, kein Diabetes, keine Schilddrüsenerkrankung, ANA-negativ, Borrelienantikörper-negativ

Wie lautet die Diagnose?

(Auflösung nächste Seite)



**Abb. 2** Zentrale Nekrobiose eines Palisadengranuloms mit stark reduzierter Zelldichte.

### Auflösung



**Diagnose:** Granuloma anulare

**Kommentar:** Im vorliegenden Fall handelt es sich um ein typisches Palisadengranulom mit zentraler Nekrobiose und mit interstitiell lokalisierten lymphohistozytären Infiltraten. Das Granuloma anulare ist eine benigne entzündliche Hauterkrankung, gekennzeichnet durch zirzinär angeordnete Papeln mit Abheilung im Zentrum. Die Entwicklung geht von flachen Papeln aus, die sich zentrifugal ausbreiten. Beschwerden bestehen nicht. Die Pathogenese des Granuloma anulare ist weiterhin unklar, Assoziationen mit Diabetes bleiben umstritten, ebenso mit Autoimmunerkrankungen, Schilddrüsenerkrankungen [1] oder Arthritis [2]. Posttraumatische Entwicklungen nach kleinen Verletzungen werden immer wieder beschrieben. Sekundär können Ulzerationen oder Zerfall der Papeln hinzukommen. Üblich ist ein Verlauf über mehrere Jahre mit spontanen Remissionen, oft unter Zurücklassung diskreter Narben. Eine Spontanheilung nach Biopsieentnahme wird immer wieder beobachtet.

**Histologische Differenzialdiagnose:** Die wichtigste Differenzialdiagnose sind die Rheumaknoten, die meist ebenfalls in Gelenknähe auftreten, aber meist deutlich größer sind. Diese zeigen in

der Regel mehr Riesenzellen im Palisadengranulom und stärkere Fibrosierung, vor allem aber deutlich weniger Muzinablagerungen – eventuell sind Färbungen mit Alainblau angezeigt. Die Necrobiosis lipoidica wird meist klinisch unterschieden. Histopathologisch sprechen zahlreiche Riesenzellen und Plasmazellen im Infiltrat und die Abwesenheit von Muzin eher für eine Necrobiosis lipoidica.

**Therapie:** Die Therapie besteht aus lokalen Steroiden (cave: Hautatrophien!), Okklusivverbände ohne Wirkstoff sollen auch eine Wirkung zeigen (Spontanheilung nach Biopsie!). Kryo- oder Creme-PUVA-Therapie werden auch empfohlen. Bei disseminierten Formen kommen Hydroxychloroquin, Dapson, Bade-PUVA-Therapie, Thalidomid, Allopurinol, Etretinat und in neuerer Zeit auch Fumarsäureester [3] in Betracht.

### Literatur

- 1 Proske U, Wozel G. Granuloma anulare giganteum et disseminatum. *Akt Dermatol* 2001; 37: 210–213
- 2 Ryan J, Kastner D. Less common arthropathies. In: Klippel J, Stone J, Crofford R et al., eds. *Primer on the rheumatic diseases*. 13. Aufl. New York: Springer; 2008: 501–502
- 3 Schulze-Dirks A, Petzold D. Granuloma anulare disseminatum – erfolgreiche Therapie mit Fumarsäureester. *Hautarzt* 2001; 52: 228–230