

Die varisierende distale Femurosteotomie mit dem TomoFix™-Plattenfixateur MDF zur Behandlung der Valgusgonarthrose

■ Denise Freiling, Ronald J. van Heerwaarden, Alex E. Staubli, Philipp Lobenhoffer

Zusammenfassung

Kniesgelenksnahe Osteotomien erleben in den letzten Jahren eine Renaissance. Dies ist zum einen auf neue Implantate, welche eine weitgehend funktionelle Nachbehandlung zulassen, zum anderen auch auf verbesserte Operationstechniken zurückzuführen. Eingriffe an der proximalen Tibia zur Behandlung von Varusgonarthrosen gehören aufgrund dieser Neuerungen mittlerweile in vielen orthopädischen und traumatologischen Einrichtungen zu erfolgreichen Standardoperationen [5, 6]. Während die operative Korrektur der O-Bein-Fehlstellung in vielen Publikationen sehr detailliert beschrieben ist [2], wird die Behandlung von X-Bein-Deformitäten auch heute noch oftmals kontrovers diskutiert. Da die Fehlstellung zumeist im Bereich des distalen Femurs zu finden ist, sollte die operative Behandlung auch in diesem Bereich durchgeführt werden. In der Literatur der letzten Jahre werden viele Verfahren beschrieben [1, 3, 4, 8, 10]. Mittlerweile konnten wir Verbesserungen und Weiterentwicklungen der Technik der Varuskorrektur am distalen Femur erzielen, die im Folgenden erläutert werden sollen. So wird analog der Osteotomietechnik an der proximalen Tibia ebenfalls am distalen Femur die biplanare Osteotomie-

technik durchgeführt. Vorteile sind neben dem erhöhten Patientenkomfort (weniger postoperative Schmerzen, weniger Bewegungseinschränkungen, schnellere Rehabilitation) die deutliche Reduktion von peri- oder postoperativen Komplikationen. Im Folgenden wird besonders auf die Weiterentwicklungen und Verbesserungen der OP-Technik eingegangen (bipolare Osteotomie, anatomisch angepasster Plattenfixateur) [11].

Osteotomy for Varus Correction of the Distal Femur with a Special Redesigned Internal Plate Fixator in the Treatment of a Valgus Deformity

The goal of distal medial closed wedge femur osteotomy in patients with unicompartmental osteoarthritis of the lateral compartment of the knee is to shift the mechanical leg axis from the lateral to the medial compartment. There are many causes for lateral osteoarthritis. Patients with total or subtotal resections of the lateral meniscus often develop severe osteoarthritis of the lateral compartment in combination with a valgus deformity of the lower limb. We present a new improved bipolar osteotomy technique for varus correction of the distal femur with a specially redesigned internal plate fixator.

der Tibia. Wird dieser Puffer geschädigt, kommt es häufig zu Knorpelschädigungen im äußeren Gelenkabschnitt, welche in fortgeschrittenen Stadien zu einer sekundären Valgusabweichung der unteren Extremität führen können.

Weitaus seltener ist die X-Bein-Deformität bereits angeboren oder posttraumatisch nach einer Fraktur entstanden.

In den meisten Fällen ist die Fehlstellung im Bereich des distalen Femurs lokalisiert. In wenigen Fällen kann jedoch eine tibiale Deformität vorliegen. Im Allgemeinen sollte immer im Bereich der Fehlstellung korrigiert werden.

Liegt eine tibiale Achsabweichung vor, so sollte die operative Korrektur an der Tibia erfolgen, um iatrogene Fehlstellungen, welche mit einer schrägen Gelenkslinie einhergehen, zu vermeiden. Selten sind komplizierte Doppelosteotomien an Tibia und Femur notwendig. Der Korrekturoperation sollte in allen Fällen eine genaue Analyse der Fehlstellung vorausgehen. Hierzu müssen einige Winkel im Bereich der gesamten unteren Extremität bestimmt werden. Wir empfehlen die Prinzipien der Deformitätenchirurgie von D. Paley genauestens zu beachten [8].

Präoperativ ist eine exakte radiologische Planung des Korrekturausmaßes mittels einer **Ganzbeinaufnahme** unerlässlich (**Abb. 1**). Zu beachten ist, dass im Gegensatz zu der hohen tibialen Osteotomie in Open-Wedge-Technik ein intraoperatives Feintuning nur ganz begrenzt möglich ist.

Die „langen Aufnahmen“ sind als alleinige Planungshilfe obsolet, da weder das Hüftkopfbereich noch die Mitte des oberen Sprunggelenks berücksichtigt werden können. Wir verwenden die zeichnerische Planungsmethode nach Miniaci [9], welche sowohl an der digitalen Röntgenkonsole (**Abb. 2 a** und **b**) als auch manuell angefertigt werden kann. Dabei sollte die postoperative mechanische Tragachse bei Patienten mit einer lateralen Arthrose und Valgusmorphotyp in etwa durch den medialen Eminentiahöcker verlaufen. Patienten mit valgischer Beinachse ohne höhergradige Knorpelläsionen benötigen hingegen eine weniger ausgeprägte Korrektur. In unserer Abteilung wird in diesen Fällen eine femoro-tibiale Achse von 0° (Mitte des Knies) angestrebt.

Ätiologie der Valgusgonarthrose

Die monokompartimentale laterale Arthrose im Knie entsteht im Allgemeinen nach totalen oder partiellen Resektionen des Außenmeniskus. Der Meniskus dient u. a. als Puffer zwischen dem Femur und

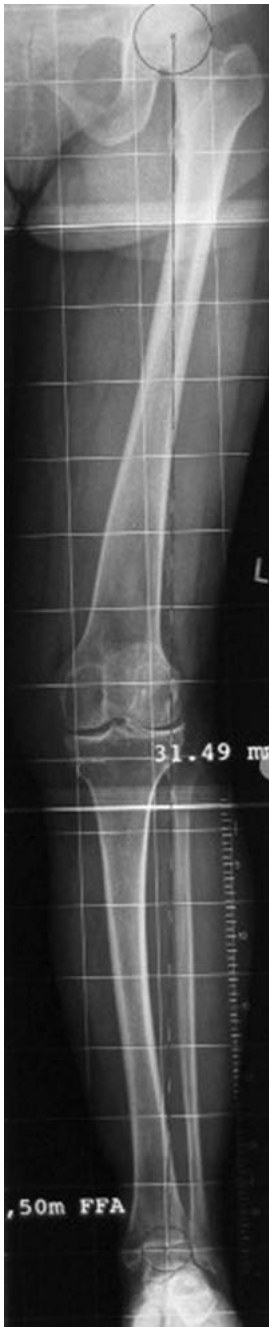

Abb. 1 Die Ganzbeinaufnahme (inkl. Hüftkopfzentrum und Mitte des oberen Sprunggelenks) ist essenziell für die präoperative Planung der Umstellungsosteotomie.

Präoperative Vorbereitungen

Neben der exakten körperlichen Untersuchung, welche neben der Weichteilsituation besonders die Bandspannung des Kniegelenks berücksichtigt, sollten zusätzlich zu der Ganzbeinaufnahme Röntgenbilder des betroffenen Knies in 2 Ebenen durchgeführt werden. MRT-Bilder zur Beurteilung des Gelenkstatus

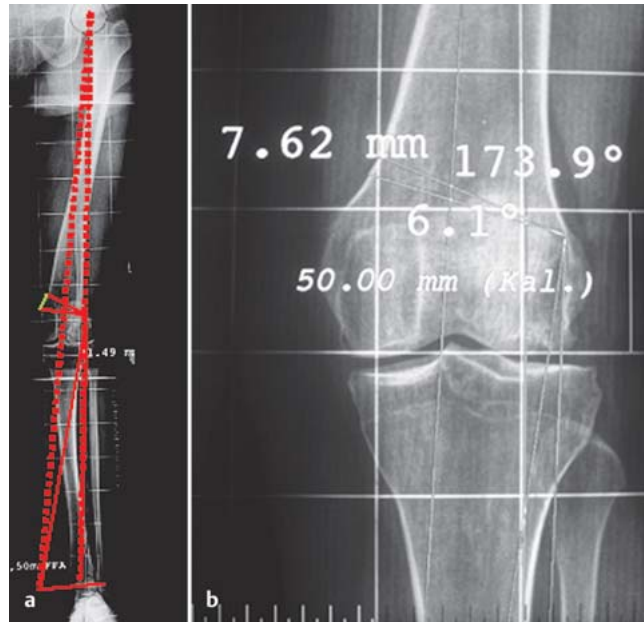


Abb. 2 a und b Die präoperative Planung an der Ganzbeinaufnahme sollte vor der Operation zeichnerisch geplant werden. Dies kann entweder an der digitalen Röntgenkonsole oder manuell erfolgen. **a** Digitale Planung. **b** Ausschnittsvergrößerung einer Planung. Diese kann im Operationssaal sehr hilfreich sein.

(besonders im Bereich des medialen Kompartiments) können hilfreich sein, sind aber nicht zwingend notwendig. Wir führen unmittelbar vor jeder Umstellungsoperation eine Arthroskopie des Kniegelenks durch. Dies hat den Vorteil, dass neben der Erhebung des Gelenkstatus ebenfalls arthroskopische Operationen (Außenmeniskusteilresektionen, Mikrofrakturierung etc.) durchgeführt werden können. Von großer Bedeutung ist das ausführliche präoperative Gespräch mit dem Patienten, welches im Idealfall vom Operateur selbst durchgeführt werden sollte. Hierbei muss neben den allgemeinen operativen Risiken (Infektion, Gefäß-, Nervenschäden etc.) unbedingt besprochen werden, dass in manchen Fällen erst nach ca. 4–5 Monaten eine deutliche Beschwerdelinderung eintreten kann. Dieses ist auf die häufig zögerliche Anpassung des Körpers zurückzuführen.

Indikationen und Kontraindikationen

Der ideale Patient für die varisierende distale Closed-Wedge-Osteotomie mit dem TomoFix™ distales mediales Femur weist einen Valgusmorphotyp in Kombination mit einer unikompartimentalen lateralen Gonarthrose auf. Ein gewisser Aktivitätsgrad des Patienten wirkt positiv beeinflussend auf die Erfolgsrate der Operation. Studien haben gezeigt, dass der Nikotinabusus hingegen die Knochenheilung entscheidend kompromittiert und das Infektionsrisiko deutlich erhöht. Die präoperative Kniegelenksbeweglichkeit sollte für die Flexion mindestens 90° betragen. Ein geringes

Streckdefizit ist tolerabel und kann gegebenenfalls intraoperativ korrigiert werden. Als Kontraindikationen gelten höhergradige Knorpelschäden (> 3. Grad nach Outerbridge [7]) im Bereich des medialen Gelenkkompartiments, der Verlust des Innenmeniskus sowie starke Adipositas. Präoperativ sind intakte Weichteilverhältnisse im Operationsgebiet von entscheidender Bedeutung.

Indikationen und Voraussetzungen

1. Valgusmorphotyp
2. mediales Kompartiment intakt
3. aktiver Patient
4. gute Compliance
5. Alter: < 60 Jahre
6. Gewicht: BMI < 35
7. gute Beweglichkeit

Kontraindikationen

1. Verlust des Innenmeniskus
2. Knorpelläsion > III° nach Outerbridge mediales Kompartiment
3. BMI > 35
4. Nikotinabusus
5. höhergradige Bewegungseinschränkungen
6. schlechte Weichteilsituation

Operationstechnik

Die varisierende distale Closed-Wedge-Osteotomie des distalen Femurs kann in Allgemei- oder in rückenmarksnaher Regionalanästhesie durchgeführt werden. Die Operation wird in Rückenlage des Patienten durchgeführt. Das betroffene Bein sollte frei gelagert werden, sodass die Durchleuchtung von Hüfte, Knie und Sprunggelenk intraoperativ möglich

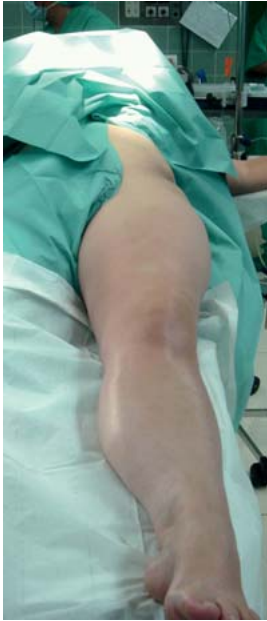

Abb. 3 Bei der Lagerung des Patienten sollte sowohl die Hüfte als auch das obere Sprunggelenk für den Operateur frei erreichbar sein.

ist. Die Abdeckung lässt das gesamte Bein und den Beckenkamm frei, sodass intraoperativ die Beinachse beurteilt werden kann (**Abb. 3**). Eine sterile Blutsperrle kann bedarfsweise angebracht werden. Dabei sollte das Operationsgebiet nicht eingeschränkt werden. Präoperativ wird eine Single-Shot-Antibiose verabreicht. Der Bildverstärker der intraoperativen Durchleuchtungskontrolle wird auf der Seite des zu operierenden Beines platziert (**Abb. 4**). Der Operateur steht auf der Innenseite der Extremität.

Instrumentarium

Neben dem gängigen Instrumentarium der Knochenchirurgie werden der TomoFix™-MDF-Fixateur mit bi- und monokortikalen Kopfverriegelungsschrauben, eine oszillierende Säge mit speziellen Sägeblättern (90 mm Länge), eine Sägelehre bzw. Kischner-Drähte zur Markierung der Osteotomie, ein chirurgischer Bildverstärker, eine sterile Metallstange zur Prüfung der Beinachse und eine sterile Messlehre zur Beurteilung der Höhe des Osteotomiekeils benötigt.

Operationstechnik

Die Operation wird zunächst in Extensionsstellung des Kniegelenks durchgeführt. Die anatomischen Landmarken werden auf der Haut markiert (**Abb. 5**). Der Hautschnitt beginnt anteromedial,

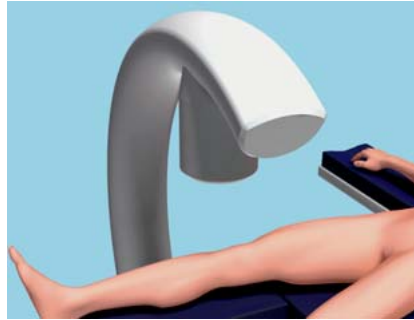

Abb. 4 Der Bildverstärker steht auf der Seite des zu operierenden Beines.

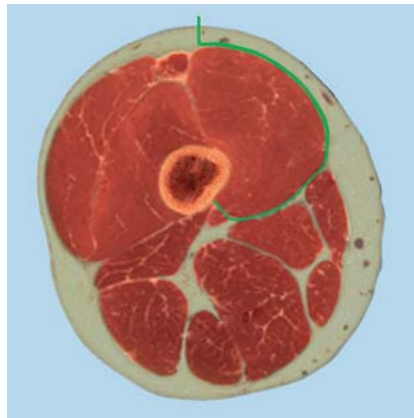


Abb. 6 Die Operation wird mithilfe des weichteilschonenden Subvastus-Zugangs durchgeführt. Die Präparation erfolgt teils scharf, teils stumpf um den M. vastus medialis und wird ventral des Septum intermusculare auf den Knochen geführt.

ca. eine Handbreit über dem oberen Patellapol, und reicht distal bis zum oberen Drittel der Patella.

Dieser Zugang kann bei nachfolgenden Operationen (z.B. Knie-TEP) erneut genutzt bzw. erweitert werden, wodurch Wundheilungsstörungen reduziert werden.

Während der vorsichtigen Präparation durch das Weichteilgewebe bis auf den suprakondylären Anteil des Femurknochens (Subvastus-Zugang [**Abb. 6**]), sollten auftretende Blutungen sorgfältig gestillt werden. Um den anteromedialen Aspekt des Femurs darzustellen, wird die Muskulatur angehoben und nach streckseitig weggehalten (**Abb. 7**). Ein stumpfer Hohmann-Haken wird nach Abschieben der Weichteile mit einem Raspatorium hinter dem Femurschaft unter ständigem Knochenkontakt nach lateral geschoben. Proximal wird der Schaft unter Schonung des Periosts nur soweit freigelegt, dass die Platte sicher platziert werden kann.

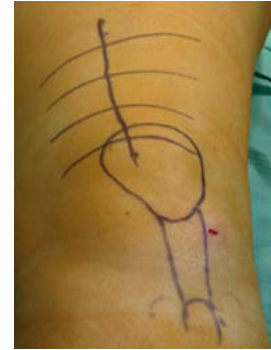

Abb. 5 Vor dem Hautschnitt sollten die anatomischen Landmarken markiert werden.

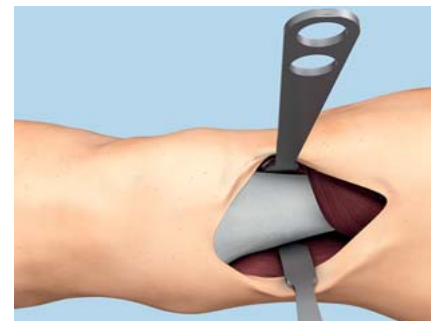

Abb. 7 Um den anteromedialen Aspekt des Oberschenkelknochens einzusehen, wird die Muskulatur streckseitig weggehalten.

Im eigenen Vorgehen werden K-Drähte mit Bohrspitze als Führungsdrähte für die Osteotomie verwendet (**Abb. 8**). Es wird eine biplanare schließende Osteotomie durchgeführt (**Abb. 9**). In den hinteren 2 Dritteln des distalen Femurs wird ein Keil mit medialer Basis gemäß der präoperativen Planung durch die K-Drähte markiert. Der Drehpunkt der Osteotomie (Scharnier) liegt dabei im lateralen Femurkondylus knapp oberhalb der Knorpelgrenze des posterioren Femurkondylus. Im vorderen Drittel des medialen Femurkondylus erfolgt ein horizontaler Schnitt, welcher ca. 3 cm weiter proximal die Kortikalis verlässt. Der Keil wird nun entnommen, wobei die laterale Kortikalis noch intakt bleiben sollte. Dies wird nun mit einem Meißel geschwächt, bis ein Schluss der Osteotomie möglich ist. Die biplanare Osteotomietechnik ist eine entscheidende Verbesserung. Die wesentlichen Vorteile sind die Abnahme von postoperativen Schmerzen und Bewegungseinschränkungen sowie die Reduktion von Rotationsfehlern und Pseudarthrosen.

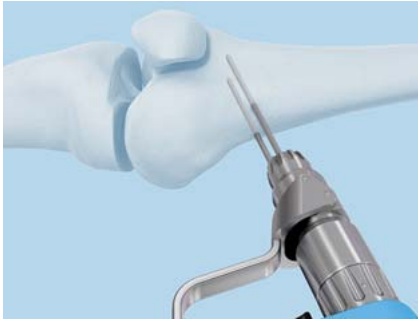

Abb. 8 Wir verwenden bei einfachen Korrekturen Führungsdrähte (mit Bohrerspitzen zur Markierung der hinteren schräg verlaufenden Osteotomie).

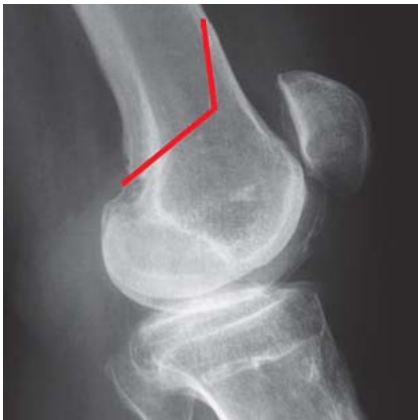

Abb. 9 Eine wesentliche Neuerung ist die bipanare Osteotomietechnik. Dabei wird analog dem Verfahren der Tibia ein schräg verlaufender und ein aufsteigender Knochenschnitt angelegt.

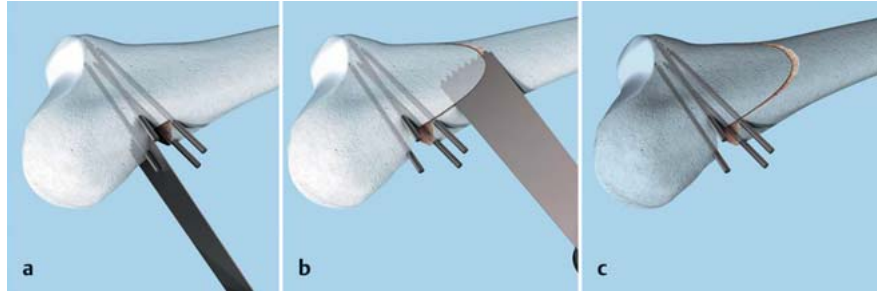


Abb. 10 a bis c Die bipanare Osteotomie beginnt mit dem posterioren schräg verlaufenden Sägeschnitt, danach erfolgt die aufsteigende Osteotomie.

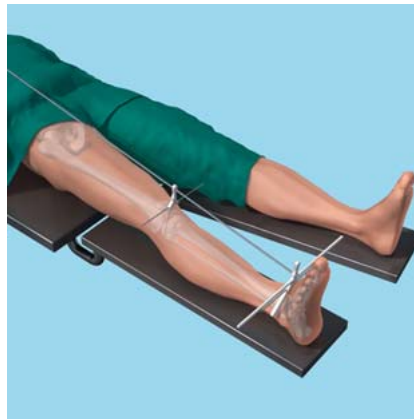


Abb. 11 Nachdem die Osteotomie geschlossen wurde, wird die mechanische Beinachse mithilfe einer Metallstange überprüft. Diese wird zunächst sowohl über das mittels Bildverstärker ermittelte Hüftkopffzentrum als auch auf die Mitte des oberen Sprunggelenks gehalten. Danach kann die Tragachse über dem Kniegelenk abgelesen werden.



Abb. 12 Die TomoFix™-Platte wird mit einer Positionierungshilfe mit den Bohrbüchsen besetzt.

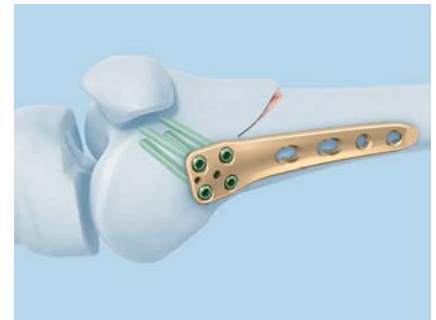


Abb. 13 Die Osteosynthese beginnt im distalen Abschnitt mit bikortikalen Kopfverriegelungsschrauben.

Die Osteotomien sollten unter ständiger Kühlung und Spülung mit einem neuen Sägeblatt durchgeführt werden. Im hinteren Anteil des Femurs muss auf einen sicheren Schutz der Weichteile und Gefäße geachtet werden. Der schräge Sägeschnitt der hinteren 2 Drittel bis 3 Viertel des Femurschafts wird wie in o.a. Technik als Erstes durchgeführt (**Abb. 10 a-c**).

Die Osteotomie wird nun vorsichtig und kontinuierlich durch Druck auf den Fuß unter gleichzeitiger Stabilisierung der Kniegelenksregion geschlossen. Dies kann einige Minuten in Anspruch nehmen, bis durch plastische Verformung der lateralen Kortikalis der Schluss des Osteotomiespalts erreicht ist. Nun wird die Ausrichtung der mechanischen Tragachse des Beines überprüft, indem eine lange Metallstange zwischen der radiologisch bestimmten Hüftkopffmitte und der Mitte des oberen Sprunggelenks platziert wird (**Abb. 11**). Die Traglinie sollte entsprechend der präoperativen Planung verlaufen.

Nachdem der TomoFix™ MDF mithilfe der Positionierungshilfe mit den Bohrbüchsen besetzt wurde (**Abb. 12**), wird die Platte von distal unter dem M. vastus medialis eingeschoben. Der untere Abschnitt der Platte wird anteromedial auf dem distalen Femur positioniert.

Dabei ist darauf zu achten, dass eine Rechts- und Linksversion der Platte existieren.

Nachdem die Platte korrekt ausgerichtet ist, wird die Position unter Durchleuchtung überprüft. Danach beginnt die Osteosynthese im distalen Abschnitt der Osteotomie. Hierzu werden 5,0-LCP-Kopfverriegelungsschrauben benutzt (**Abb. 13**).

Um Kompression auf die Osteotomie ausüben zu können, kann eine temporäre Zugschraube eingebracht werden (**Abb. 14**). Diese wird im Kombiloch direkt proximal der Osteotomie nicht rechtwinklig zum Schaft, sondern aufstei-

gend nach proximal lateral eingebracht. Schrittweises Anziehen dieser Schraube resultiert in einem nach kaudal gerichteten Kompressionsvektor auf der lateralen Seite des Femurs. Die Schraube sollte sehr vorsichtig unter Durchleuchtungskontrolle angezogen werden. Danach schrittweise Einbringen der proximalen Schrauben. Diese können mono- oder bikortikal eingebracht werden. Nach Abschluss wird die Zugschraube gegen eine bikortikale Kopfverriegelungsschraube eingetauscht (**Abb. 15**). Nun ist die Osteosynthese beendet. Es folgen die



Abb. 14 Um Kompression auf die Osteotomie und insbesondere auf die laterale Kortikalis auszuüben, kann eine temporäre Zugschraube eingebracht werden. Diese wird im Kombiloch direkt proximal der Osteotomie aufsteigend eingebracht.

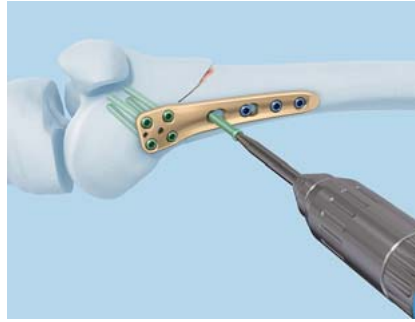


Abb. 15 Nach Abschluss der Osteosynthese wird die Zugschraube gegen eine bikortikale Kopfverriegelungsschraube ausgetauscht.

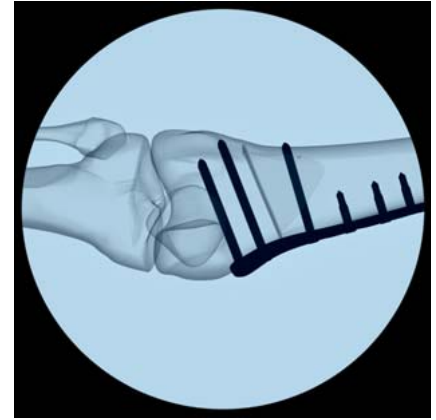

Abb. 16 Durchleuchtungskontrolle nach Abschluss der Osteosynthese.

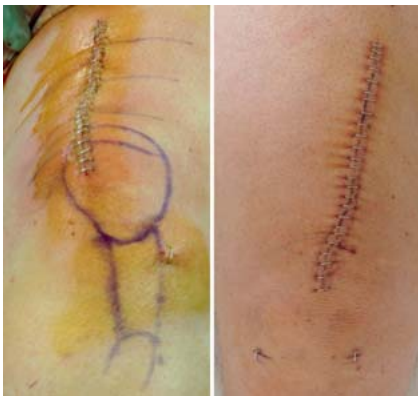

Abb. 17 Nach Abschluss der Osteosynthese erfolgt der schichtweise Wundverschluss.



Abb. 18 a bis d Vergleich des alten und neuen Plattendesigns. **a** altes Plattendesign a.-p., **b** altes Plattendesign seitlich, **c** neues Plattendesign a.-p., **d** neues Plattendesign seitlich.

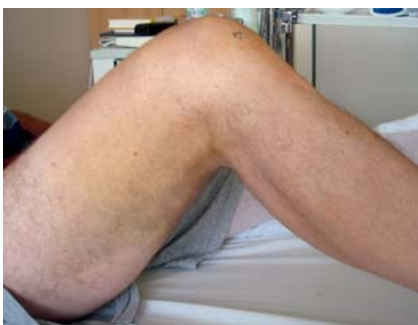

Abb. 19 Männlicher, 55-jähriger Patient, 4 Tage postoperativ. Das Tragen einer Orthese ist nur in Ausnahmefällen indiziert.

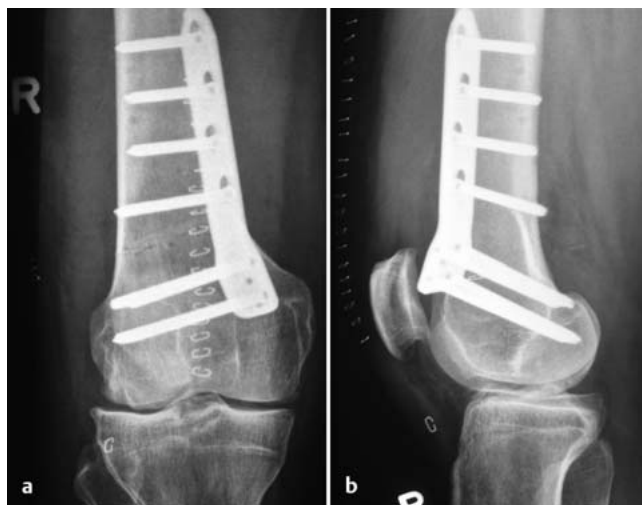

Abb. 20 a und b Vor der Entlassung aus der stationären Behandlung sollte eine radiologische Kontrolle des Operationsergebnisses in 2 Ebenen erfolgen.

Durchleuchtungskontrolle in 2 Ebenen (**Abb. 16**) sowie der sorgfältige schichtweise Wundverschluss (**Abb. 17**).

In Kürze wird ein neues, weiter verbessertes Plattendesign verfügbar sein (**Abb. 18**). Dieses ist noch besser an die beschriebene OP-Technik und an die Anatomie angepasst.

Postoperative Nachbehandlung

Am Operationstag können bereits vorsichtige Bewegungsübungen bei liegendem Kompressionsverband erfolgen. Um starke Hämatome und Schwellungen zu vermeiden, sollten die Patienten erst am 1. postoperativen Tag aus dem Bett mobilisiert werden. Postoperativ auftretende Schmerzen können mit Analgetika nach dem WHO-Schema therapiert werden. Der erste Verbandwechsel erfolgt ebenfalls am 1. postoperativen Tag. Im Rahmen dessen wird das angelegte Redon entfernt. Die frühen physiotherapeutischen Behandlungseinheiten umfassen neben den isometrischen Bewegungsübungen ebenfalls die Gangschule an Unterarmgehstützen, wobei Teilbelastung problemlos möglich ist. Eine Limitierung des Bewegungsausmaßes ist genauso wie eine stabilisierende Orthese nur in Ausnahmefällen indiziert (**Abb. 19**). Um die postoperativen Lymphödeme und Hämatome zu reduzieren, empfehlen wir tägliche manuelle Lymphdrainage. Zur Muskelstimulation hat sich die Verwendung eines EMS-Geräts (elektrische Muskelstimulation) bewährt. Vor der Entlassung, welche bei trockenen und reizlosen Wundverhältnissen etwa 5–7 Tage postoperativ erfolgt, sollte eine radiologische Kontrolle erfolgen (**Abb. 20**).

Die Patienten erhalten zusammen mit den Entlassungspapieren einen detaillierten Nachbehandlungsplan.

Patienten mit komplikationslosen intraoperativen Verläufen können postoperativ die Extremität beschwerdeadaptiert belasten. Diese Aufbelastung sollte jedoch an die jeweilige Wund- und Weichteilsituation angepasst sein. Im eigenen Vorgehen hat sich eine Teilbelastung von 2–4 Wochen bewährt.

Schlussfolgerung

Die Behandlung von unikompartimentalen Arthrosen des Kniegelenks in Kombination mit einer valgischen Beinachse war in der Vergangenheit häufig mit hohen Komplikationsraten versehen. In der Literatur werden sowohl verschiedene Operationstechniken als auch unterschiedliche Osteosynthesetechniken beschrieben. In der vorliegenden Arbeit wird eine weiter verbesserte biplanare Osteotomietechnik mit einem speziell für diesen Eingriff konzipierten internen Plattenfixateur (TomoFix™ MDF) in überarbeitetem Design beschrieben (**Abb. 19**). Die bisherigen klinischen Ergebnisse sind erfreulich.

Literatur

- ¹ Franco V, Cipolla M, Gerullo G et al. Öffnende Keilosteotomie des distalen Femurs beim Valgusknie. *Orthopäde* 2004; 33: 185–192
- ² Galla M, Lobenhoffer P. Die öffnende valgisierende Umstellungsosteotomie der proximalen Tibia mit dem TomoFix™-Plattenfixateur. *Operat Orthop Traumatol* 2004; 16: 397–417
- ³ Healy WL, Anglen JO, Wasilewski SA et al. Distal femoral varus osteotomy. *J Bone Joint Surg [Am]* 1988; 70: 102–109
- ⁴ Hankemeier S, Paley D, Pape HC et al. Die kniegelenksnahe Focal-dome-Osteotomie. *Orthopäde* 2004; 33: 170–177
- ⁵ Lobenhoffer P, Agneskirchner J, Zoch W. Die öffnende valgisierende Osteotomie der proximalen Tibia mit Fixation durch einen medialen Plattenfixateur. *Orthopäde* 2004; 33: 153–160
- ⁶ Lobenhoffer P, De Simoni C, Staubli AE. Open wedge high tibial osteotomy with rigid plate fixation. *Tech Knee Surg* 2002; 1: 93–105
- ⁷ Outerbridge RE. The etiology of chondromalacia patellae. *J Bone Joint Surg [Br]* 1961; 43: 752–757
- ⁸ Paley D. *Principles of Deformity Correction*. Berlin: Springer; 2000
- ⁹ Pape D, Seil R, Adam F et al. Bildgebung und präoperative Planung der Tibiakopfosteotomie. *Orthopäde* 2004; 3: 122–134
- ¹⁰ Stähelin T, Hardegger F. Inkomplette, supracondyläre Femurosteotomie. *Orthopäde* 2004; 33: 178–184
- ¹¹ van Heerwaarden R, Wymenga A. Kapitel 9: Die supracondyläre varisierende Femurosteotomie mit speziellem Plattenfixateur. In: Lobenhoffer P, Agneskirchner JD, Galla M, Hrsg. *Knienae Umstellungsosteotomien*. Stuttgart: Thieme; 2006
- ¹² Lobenhoffer P, Heerwaarden R, Staubli A et al. *Osteotomy around the Knee*. Stuttgart: AO Publishing Thieme; 2008

Dr. med. Denise Freiling

Sportärzte im Podbi Park
Lister Straße 15
30163 Hannover
d.freiling@gmx.de

Ronald J. van Heerwaarden, M.D., Ph.D.

Limb Deformity Reconstruction Unit
Department of Orthopaedics
Sint Maartenskliniek
Hengstdal 3
6500 GM Nijmegen
The Netherlands

Dr. med. Alex E. Staubli

Privatklinik Sonnmatt
Hemschlenstrasse
6000 Luzern 15
Schweiz

Prof. Dr. med. Philipp Lobenhoffer

Sportsclinic Germany GmbH
Uhlemeyerstraße 16
30175 Hannover