

Feind im Kopf

RED FLAGS ERKENNEN Der 8-jährige Roy kommt wegen massiver Kopfschmerzen in die Praxis des Physiotherapeuten Dr. Harry von Piekartz. Dieser entschließt sich zu einer Mobilisation des Neurokraniums. An den beiden nächsten Tagen geht es Roy so gut wie seit langem nicht mehr. Am dritten Tag jedoch verschlechtern sich seine Symptome dramatisch.

Der 8-jährige Roy* kommt zu mir in die Praxis, weil er über einen seit vier Wochen zunehmenden (⚑), pulsierenden, bilateralen Kopfschmerz klagt (👁 **Abb. 1**). Die Beschwerden verschlechtern sich meist, wenn er in der Schule ist, was dazu führt, dass Roy sich nicht gut konzentrieren kann. Die Schmerzen beginnen meist gegen 10 Uhr (VAS 3/10) und werden dann zusehends schlimmer – manchmal bis VAS 8/10. In den vergangenen zwei Wochen musste Roy deswegen mehrmals früher von der Schule nach Hause gehen. Er legt sich dann hin und nimmt eine Tablette, was die Schmerzen bis zum Abend hin stark verringert oder sogar ganz verschwinden lässt. Roys Mutter glaubt, dass die Schmerzen mit der Anstrengung in der Schule zu tun haben. Allerdings kommen sie manchmal auch während des Fußballspielens. Ruhe und Medikamente helfen Roy meist. Zur Migräneprophylaxe nimmt er täglich 50 mg Ascal.

Vorgeschichte > Roy hat bereits seit vielen Jahren rechtsseitige Migräne, seit vier Jahren treten die Anfälle zwei bis vier Mal im Monat auf. Die prodromalen Symptome sind pulsierende, unilaterale Missempfindungen rund um das rechte Auge sowie Photophobie (Lichtempfindlichkeit) und Phonophobie (Lärmempfindlichkeit). Diese Symptome dauern etwa zwei Stunden an, dann kommt der eigentliche Migräneanfall. Weil für den behandelnden Neurologen das klinische Muster klar war, keine neurologische Symptome vorhanden waren und Roy auf die verordneten Medikamente reagierte, sah er keine Indikation für bildgebende Verfahren. In den vergangenen Jahren war Roy regelmäßig zur Kontrolle beim Arzt.

In den letzten Wochen nahmen die Beschwerden zu und sind nun auch auf der linken Kopfseite zu spüren. Die prodromalen Symptome haben sich zwar verringert, doch seit Kurzem muss sich Roy zeitweise erbrechen, wenn er die Kopfschmerzen hat. Anschließend verringern sich die Beschwerden deutlich. Der Neurologe entschied sich dafür, Roy zum Kinderneurologen zu schicken. Dieser bestätigte die erste Diagnose und beruhigte Roy und seine Mutter, dass diese Art von Migräne manchmal heftig verlaufen kann – vor allem, wenn sie bereits in der Familie vorkommt (Roys Mutter hat ebenfalls Migräne). Er schlug vor, die Ascal-Dosis auf 75 mg täglich zu erhöhen. Doch Roys Mutter hat inzwischen das Gefühl, dass ihr Junge nicht mehr auf die Medikamente reagiert.

💬 *Anhand der Anamnese kann ich nicht erkennen, ob es sich bei Roys Beschwerden um eine deutliche Verschlechterung der primären Kopfschmerzen – also der durch den Neurologen festgestellten Migräne – oder um eine Überschneidung mit sekundären Kopfschmerzen handelt (👁* **„Glossar", S. 28***). Laut den Diagnosekriterien der Internationale Headache Society passen die Symptome zu einer pädiatrischen Migräne (👁* **„Pädiatrische Migräne", S. 28***). Allerdings wurden die Kopfschmerzen in den*

*Name v. d. Redakt. geändert

Dieses Dokument wurde zum persönlichen Gebrauch heruntergeladen. Vervielfältigung nur mit Zustimmung des Verlages.

Foto: S. Oldenburg

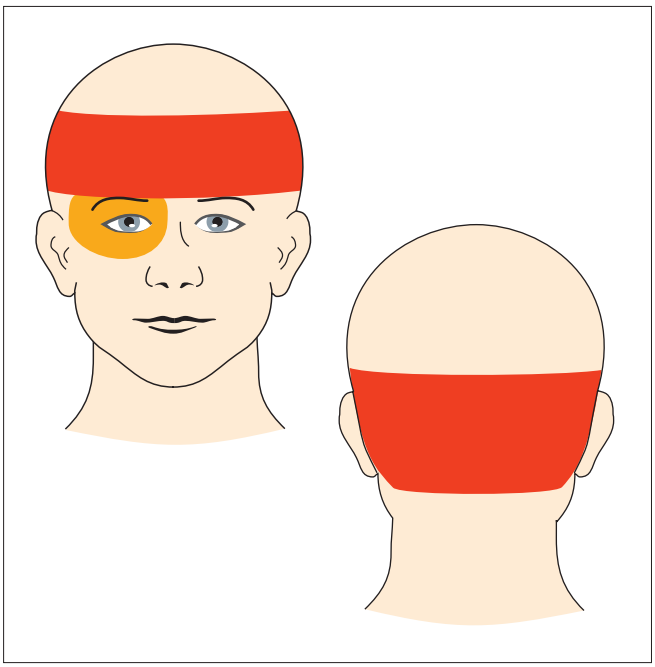

Abb. 1 Veränderte Symptome: Roys Kopfschmerzen treten seit vier Wochen auch bilateral auf. Zudem muss sich der Junge oft erbrechen.

RED FLAGS – KOPFSCHMERZEN

Hinweise auf ernsthafte Pathologien

- Patient erwacht nachts wegen der Kopfschmerzen (Hinweis auf Hypertension oder Tumor)
- Kopfschmerzen, die mit einer zunehmenden Hypertension einhergehen
- Neue Art von Kopfschmerz, die seit weniger als sechs Wochen besteht und langsam zunimmt
- Neue Art von Kopfschmerz, die mit neurologischen Symptomen assoziiert ist (z. B. Schwindel, motorische Störungen, Gangstörungen, Ermüdung, mentale Reizbarkeit, Stimmungsschwankungen)
- Neue Art von Kopfschmerz, assoziiert mit konstitutionellen Symptomen (z. B. Fieber, Schwitzen) oder einem steifen Nacken (Hinweis auf Infektion oder Arthritis)
- Episoden von „blacking out" während der Kopfschmerzattacke (Hinweis auf Krampfanfall, Blutung oder Tumor)
- Plötzliche starke Kopfschmerzen mit grippeähnlichen Symptomen, schmerzhaften Muskeln, Kieferschmerzen und visuellen und okkularen Störungen
- Keine persönliche oder familiäre Anamnese mit Migräne

letzten Wochen intensiver und treten neuerdings auch bilateral auf. Außerdem muss sich Roy häufig erbrechen. Mit Kopfschmerzen assoziierte Red Flags gibt es nur eine: „Neue Art (jetzt bilateral) von Kopfschmerz, die seit weniger als sechs Wochen besteht und zunimmt" (**„Red Flags – Kopfschmerzen"***). Da Roy jedoch gerade vom Neurologen abgeklärt wurde, entschließe ich mich zu einer neuromuskuloskeletalen Untersuchung.*

Körperliche Untersuchung

Inspektion im Stand: leichte BWS-Kyphose, leicht schlaffer Unterbauch. Keine Skoliose, keine Asymmetrie in der Femur- oder Tibiatorsion und auch sonst kein Hinweis auf ein statisches Problem.

Screeningtest Balance/Gleichgewicht

Bei Kindern mit einer beginnenden neurologischen Insuffizienz verschlechtern sich Balance und Gleichgewicht meist recht früh. Daher beginne ich mit dem Movement ABC-2, einer Abfolge von statischen und dynamischen Gleichgewichtstests für das Alter von sieben bis zehn Jahren. Alle drei ausgewählten Tests absolviert Roy auf einem für einen 8-Jährigen adäquaten Niveau.

Screeningtests für das Gesichtsfeld und die Okkulomotorik

Schon minimale Dysfunktionen der Augenmotorik können für hartnäckige Kopfschmerzen bei Kindern verantwortlich sein.

- Gesichtsfeldtest: o. B.
- Okkulomotorische Tests:
  - Motilitätstest: Roy kann seine Augen gut in alle Richtungen bewegen (hoch–runter, rechts–links, diagonal) und jeder Bewegung eines Kugelschreibers fließend folgen (**Abb. 2, S. 28**)
  - Akkomodationstest: Roy sieht im Abstand von 7–40 cm scharf, wenn er den Kugelschreiber betrachtet. Während des Tests akkommodieren seine Augen gut, es tritt kein Nystagmus auf.

Neurologische Untersuchung

- Fußsohlenreflex: o. B.
- Dysdiadochokinese-Test (schnelles Drehen von Unterarm und Hand um die longitudinale Achse): o. B.
- Dysmetrie-Test (mit der Ferse das gegenüberliegende Knie berühren und dann am Schienbein nach unten fahren): o. B.
- Keine distale Kraftminderung und Sensibilitätsstörung in den unteren und oberen Extremitäten

Untersuchung der HWS

- Aktive Bewegungen: Flexion 85°, Extension 60°, Rotation links 90°, Rotation rechts 85°, Lateralflexion links und rechts 25°
- Passive Untersuchung:
  - Passive intervertebrale (segmentale) Bewegungen von Okziput bis C 3: unauffällig, nur die Extension zwischen Okziput und C 1 ist rechts leicht steif und lokal druckschmerzhaft
  - Passive akzessorische intervertebrale Bewegungen von Okziput bis C 3: Die unilaterale posterior-anteriore Bewegung von C 1 ist im Vergleich mit links steif und lokal druckschmerzhaft.

Neurodynamische Untersuchung

- Straight Leg Raise (SLR): beidseits 70°, o. B.
- Passive Nackenflexion mit Überdruck: o. B.
- Slump-Test im Langsitz: Die bilaterale Extension in den Knie-

Grafik: C. v. Solodkoff nach Angaben von H. v. Piekartz; Quelle Kasten: Goodman CC, Snyder TK. Differential Diagnosis for Physical Therapists. St. Louis: Saunders; 2007

Dieses Dokument wurde zum persönlichen Gebrauch heruntergeladen. Vervielfältigung nur mit Zustimmung des Verlages.

Abb. 2 Motilitätstest: Roy kann dem Stift ohne Probleme mit den Augen folgen.

Abb. 3 Slump-Test: In dieser Position kann Harry von Piekartz Roys Kopfschmerzen reproduzieren – allerdings nur ein Mal.

Abb. 4 Kranielle Untersuchung: Die diagonale Kompression Os frontale links – Os occipitale rechts verringert den Druck in Roys Kopf merklich.

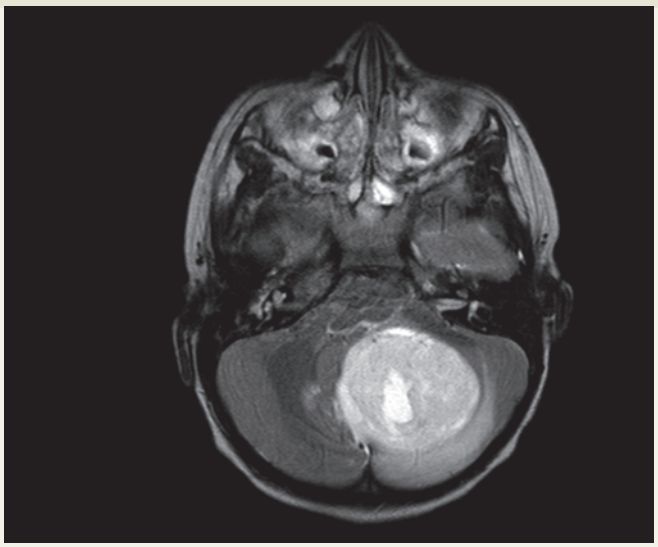

Abb. 5 Astrozytom: Vier Zentimeter ist der Tumor groß, den die Ärzte in Roys Gehirn finden.

GLOSSAR

Primäre Kopfschmerzen

Die pathobiologischen Mechanismen und die Natur des Problems sind direkt verantwortlich für die Kopfschmerzen. Zu primären Kopfschmerzen zählen unter anderem Migräne und Spannungskopfschmerzen.

Sekundäre Kopfschmerzen

Kopfschmerzen, die durch indirekte Mechanismen oder indirekte Ursachen entstehen, zum Beispiel aufgrund von Meningeomen, Hämatomen, einer Otitis media oder einer Sinusitis

PÄDIATRISCHE MIGRÄNE

Diagnostische Kriterien nach der IHS (2004)

A Mindestens fünf Attacken mit den Eigenschaften der Kriterien B–D
B Kopfschmerzanfälle dauern minimal 1–72 Stunden, wenn sie nicht oder nicht erfolgreich behandelt werden.
C Kopfschmerzen haben mindestens folgende Eigenschaften:
- unilaterale Lokalisation
- pulsierend
- moderate bis starke Schmerzen
- stärker während körperlichen Routineaktivitäten (z. B. gehen, laufen, Treppen steigen)

D Während der Kopfschmerzen tritt mindestens eines der folgenden Symptome auf: Übelkeit, Erbrechen, Photophobie, Phonophobie.
E Kopfschmerzen sind nicht mit anderen Störungen (z. B. Gleichgewichtsstörungen) verbunden.

Dieses Dokument wurde zum persönlichen Gebrauch heruntergeladen. Vervielfältigung nur mit Zustimmung des Verlages.

Fotos: H. v. Piekartz

gelenken löst einen leichten Druck in die LWS aus (◉ **Abb. 3**). Während der lumbalen und thorakalen Flexion kann Roy sein Sakrum nicht auf 90° vertikalisieren und kommt nur bis etwa 60°. Mit zusätzlicher passiver Nackenflexion kann er das Sakrum auf etwa 70° vertikalisieren, wodurch das Ziehen in beiden Beinen mehr wird. Nach circa sieben Sekunden nimmt der Druck in der LWS zu und Roys Kopfschmerz beginnt (VAS 4/10). Durch Flexion in den Kniegelenken verschwindet er direkt. Beim erneuten Test kann ich die Kopfschmerzen nicht mehr reproduzieren.

Screening des Neurokraniums

Da ich Roys Kopfschmerzen mit den bisherigen Tests nicht relevant beeinflussen kann, beschließe ich, das Neurokranium passiv zu untersuchen und dabei die sensorisches Antwort, den Widerstand und die Compliance, also die Adaptationsfähigkeit des Gewebes auf einen externen, mechanischen Stimulus zu analysieren.

- Os occipitale – Os frontale: Bei der diagonalen Kompression von Okziput links und Frontale rechts in einem Rhythmus von einem passiven Impuls pro zwei Sekunden kann ich nach drei Impulsen Roys Kopfschmerzen und ein Erbrech-Gefühl provozieren. Die diagonale Kompression Okziput rechts – Frontale links ist steif und zeigt eine verminderte Compliance (◉ **Abb. 4**). Nach fünf Kompressionen reduziert sich Roys Druck im Kopf deutlich. Die transversale Bewegung Os occipitale – Os sphenoidale von links nach rechts ist steif und zeigt eine verminderte Compliance.
- Beim rechten Os temporale ist die Rotation um die transversale Achse nach anterior steif und zeigt eine verminderte Compliance. Die übrigen Standardtests sowie die Kompression des Os occipitale, die Distraktion des Os frontale sowie die Distraktion und Kompression des Os parietale sind unauffällig.

Der Kinderneurologe interpretierte Roys Beschwerden als eine deutliche, aber natürliche Verschlimmerung der Migräne und entschied, ihn nicht weiter zu untersuchen. In der neuromuskuloskeletalen Untersuchung kann ich keine deutlichen neurologischen Zeichen finden, die obere HWS ist minimal steif, Gleichgewicht und okulomotorisches System sind normal. Am auffälligsten sind die extreme Schmerzprovokation und die verringerte passive Beweglichkeit des Neurokraniums sowie die leichte Veränderung der Kopfschmerzen durch den Slump-Test im Langsitz. Ich beschließe, Roy mit neurokraniellen Techniken zu behandeln. Ich wähle die Techniken, mit denen ich seine Kopfschmerzen verringern kann beziehungsweise bei denen die Compliance weniger gut ist: Kompression Okziput rechts – Frontale links diagonal, Os-temporale-Techniken sowie transversale Bewegungen zwischen Okziput und Sphenoid.

Die Behandlung dauert rund acht Minuten. Weil dieser erste Termin an einem Donnerstag ist und es eine Red Flag gibt, bitte ich die Mutter, mich am Samstag kurz anzurufen und zu erzählen, wie Roy auf die Behandlung reagiert hat. Ihr Bericht: „Wir können es kaum glauben. Roy war am nächsten Morgen ein total anderes Kind. Er war schon um sieben Uhr auf, was für ihn ungewöhnlich ist. Als wir ihn im Wohnzimmer antrafen, lachte er. Das hat er schon einige Wochen morgens nicht mehr getan. Er hatte den ganzen Tag keine Kopfschmerzen und hat mittags sogar Fußball gespielt. Auch heute ist er gut gelaunt und beschwerdefrei.“ Wir vereinbaren einen neuen Termin am kommenden Dienstag.

Möglicherweise ist eine Dysfunktion des Neurokraniums ein beitragender Faktor zu Roys Problemen. Doch es ist merkwürdig, dass es in der Anamnese keine Hinweise auf eine solche Dysfunktion gibt.

Am Montagmorgen ruft Roys Mutter überraschend wieder an: „Roy ist am Sonntag mit enormen pulsierenden Kopfschmerzen erwacht, die bis jetzt anhalten. Außerdem hat er sehr viel erbrochen, teilweise explosiv.“ Ich empfehle Roys Mutter, den Kinderneurologen anzurufen. Dieser erachtet es nicht für sinnvoll, Roy zu sehen, und empfiehlt lediglich andere Medikamente. Frustriert von diesem Verhalten nimmt die Mutter wieder Kontakt mit mir auf. In Absprache mit dem Hausarzt vereinbaren wir sofort einen Termin im Krankenhaus. Einen Tag später erfahre ich, dass bei einem MRT ein vier Zentimeter großer Hirntumor entdeckt worden ist, der direkt operiert wurde. Die Diagnose des Neurochirurgen war ein Astrozytom Grad 1 im Lobus occipitalis (◉ **Abb. 5**).

Retrospektiv ist schwer zu sagen, warum es Roy erst viel besser ging und anschließend dramatisch schlechter. Vielleicht wurde durch die kraniellen Techniken intrakranielle Flüssigkeit (Liquor, Ödem, venöses Blut) abtransportiert und dadurch der nozizeptive Reiz auf durales Gewebe und Blutgefäße kurzzeitig verringert. Auch kann die generelle Linderung der nozizeptiven Reize das intrakranielle autonome Nervensystem beeinflussen, wodurch sich die Spannung der Hirnarterien für kurze Zeit normalisieren kann. Im Nachhinein waren Roys Beschwerden doch deutlich als „Red Flags“ einzustufen:

- *Roy litt unter einem neuen Kopfschmerz, der zwar einen migräneartigen Charakter hatte, aber keine klassische Migräne war.*
- *Der Schmerz verschlechterte sich zusehends, und Roy erbrach sich.*
- *Die Schmerzprovokation und -reduktion während der kraniellen Techniken waren atypisch.*

Bemerkenswert: Bei einem raumfordernden Prozess hätte ich beim Slump-Test eine deutliche Verschlimmerung der Symptome erwartet. Doch stattdessen zeigte Roy nur eine leichte sensorische Reaktion, die bei einer solch hypersensitiven Kopfregion völlig normal ist.

Nach der OP sind Roys Kopfschmerzen direkt verschwunden. Danach hat er für etwa sechs Wochen leichte Gleichgewichtsstörungen und bewegt seine Arme ataktisch. Da das Astrozytom nicht metastasiert hatte, muss Roy nicht bestrahlt werden.

Die Fotos wurden zwei Jahre nach der OP gemacht. Momentan geht Roy halbjährlich zur Kontrolle und entwickelt sich wie ein normaler 10-Jähriger – ohne Beschwerden. *Harry von Piekartz*

Prof. Dr. Harry von Piekartz ist Professor für Physiotherapie an der Hochschule Osnabrück, Präsident der Cranio Facial Therapy Academy (Crafta) sowie Fachlehrer für das Neuro-orthopädische Institut (NOI) und das Maitland-Konzept (IMTA). In der Artikelserie „Red Flags erkennen“ beschreibt er Fälle aus der eigenen Praxis.

Dieses Dokument wurde zum persönlichen Gebrauch heruntergeladen. Vervielfältigung nur mit Zustimmung des Verlages.

HINTERGRUNDWISSEN

Hirntumore

Roys Fall ist ein Beispiel dafür, dass man „Läuse und Flöhe“ haben kann: Sein Hirntumor macht ähnliche Symptome wie die seit Jahren bekannte Migräne und wird daher zuerst nicht entdeckt. Hirntumore sind zwar recht selten (Inzidenz etwa 1:7.000–10.000), gehören aber bei Erwachsenen und Kindern zu den bedeutenden Differenzialdiagnosen bei unklarem Kopfschmerz mit Begleitsymptomatik. Nach der Deutschen Krebsgesellschaft gibt es eine Reihe von Symptomen, die auf einen Hirntumor hinweisen könnten:

- Neu auftretende Kopfschmerzen, insbesondere nachts und früh am Morgen (mit Verschlechterung im Liegen und spontaner Besserung tagsüber)
- Sehstörungen, Krampfanfälle
- Lähmungen, Sprach- und Koordinationsstörungen, Ungeschicklichkeit
- Einbußen von Auffassungsgabe, Merkfähigkeit, logischem Denkvermögen
- Persönlichkeitsveränderungen

Die Diagnostik umfasst neben Anamnese und neurologischer Untersuchung vor allem die Bildgebung mittels CT und MRT. Ein EEG hilft, die Störung zu lokalisieren. Mittels Liquoranalysen lassen sich entzündliche Prozesse abgrenzen.

Das von den Astrozyten ausgehende Astrozytom gehört zu den häufig vorkommenden Gliomen, die 50 % aller Hirntumore ausmachen. Bei Kindern und Jugendlichen kommt vor allem das pilozytische Astrozytom vor, eine gutartige Variante. Demgegenüber ist das Glioblastom, das ebenfalls zu dieser Gruppe gehört, nicht nur besonders häufig (etwa die Hälfte aller Gliome), sondern auch besonders bösartig.

Wie schnell ein Hirntumor erkannt wird, hat entscheidenden Einfluss auf die Prognose des Patienten. *Christoff Zalpour*

Prof. Dr. Christoff Zalpour ist Mediziner und Professor für Physiotherapie an der Hochschule Osnabrück. Dort leitet er das Institut für angewandte Physiotherapie und Osteopathie und ist Sprecher der AG Science in Physiotherapy in Osnabrück (SCIPOS).

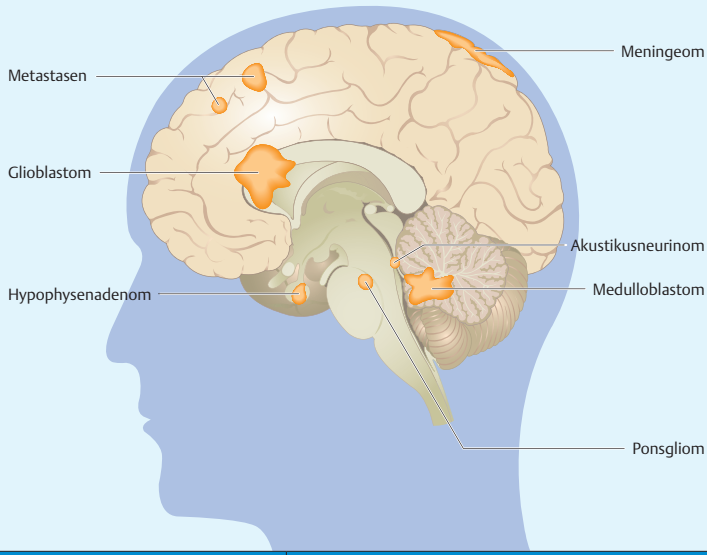

Tumorart	Bemerkungen
Gliom (z. B. Astrozytom, Glioblastom, Oligodendrogliom)	50 % aller Hirntumore, geht vom Stützgewebe (Glia) des ZNS aus
Medulloblastom	Häufigster Tumor im Kindesalter. Entsteht aus unreifen Zellen des Kleinhirns. Bösartig, aber bei Früherkennung 50 %ige Heilungschance. Durch Liquor-Aufstau zeigen sich klinisch häufig Hirndruckzeichen
Meningeom	Geht von den Zellen der Hirnhäute aus und wächst meist langsam. Betrifft vor allem Erwachsene mittleren und höheren Alters. 85 % sind gutartig und durch OP heilbar. Klinik: je nach Lage im Schädelinneren Druck auf umliegende Gewebe. Achtung: Rezidivgefahr!
Neurinom (z. B. Akustikusneurinom)	Entsteht aus markscheidenbildenden Zellen (Schwann-Zellen) der Hirn- und Rückenmarksnerven, insbesondere des N. vestibulocochlearis. Dauerhafte Heilung bei rechtzeitiger Diagnose und operativer Behandlung
Lymphom	Gehäuftes Auftreten bei Patienten mit Immunschwäche (z. B. AIDS)
Hypophysenadenom	Klinisch imponiert die unkontrollierte Hormonbildung (z. B. bei der Akromegalie die des Wachstumshormons). Meist neurochirurgische Therapie mit guten Heilungschancen.
Gehirnmetastasen (v. a. Mamma-, Bronchial-, Nierenkarzinom und malignes Melanom)	Machen im höheren Lebensalter 30–40 % aller Malignitäten im Gehirn aus. Lösen unter Umständen Symptome aus, obwohl der Primärtumor noch nicht entdeckt ist. Therapiemöglichkeiten: Operation, Bestrahlung, Chemotherapie, Behandlung des Grundleidens.

Tab. Hirntumore und ihre Lokalisation

Dieses Dokument wurde zum persönlichen Gebrauch heruntergeladen. Vervielfältigung nur mit Zustimmung des Verlages.