

# Merkelzellkarzinom

## Merkel Cell Carcinoma

### Autor

I. Moll

### Institut

Klinik und Poliklinik für Dermatologie und Venerologie, Universitätsklinikum Hamburg-Eppendorf

### Bibliografie

**DOI** <http://dx.doi.org/10.1055/s-0032-1309729>  
 Online-Publikation: 7.5.2012  
 Akt Dermatol 2012; 38: 272–276  
 © Georg Thieme Verlag KG  
 Stuttgart · New York  
 ISSN 0340-2541

### Korrespondenzadresse

**Prof. Dr. med. Ingrid Moll**  
 Universitätsklinikum  
 Hamburg-Eppendorf  
 Klinik und Poliklinik für  
 Dermatologie und Venerologie  
 Martinistraße 52  
 20246 Hamburg  
 moll@uke.de

### Zusammenfassung



Das Merkelzellkarzinom ist ein hochaggressives neuroendokrines Karzinom der Haut, das klinisch als rasch wachsender, rötlich-bläulich-livider Tumorknoten imponiert. Ulzerationen sind selten. Es betrifft bevorzugt die lichtexponierte Haut sehr alter oder langjährig immunsupprimierter Patienten.

Einen wichtigen Beitrag zur Pathogenese des Merkelzellkarzinoms gelang durch die Entdeckung des Merkelzell-Polyoma-Virus, welches in der Mehrzahl der Fälle nachweisbar und mutiert ist. Das mutierte sog. Large-T-Antigen kann aber noch in den Zellzyklus eingreifen und dadurch die Tumorigenese fördern.

Die Prognosemarker des Merkelzellkarzinoms sind noch umstritten, wichtig ist der Befall der regionalen Lymphknoten.

### Klinik



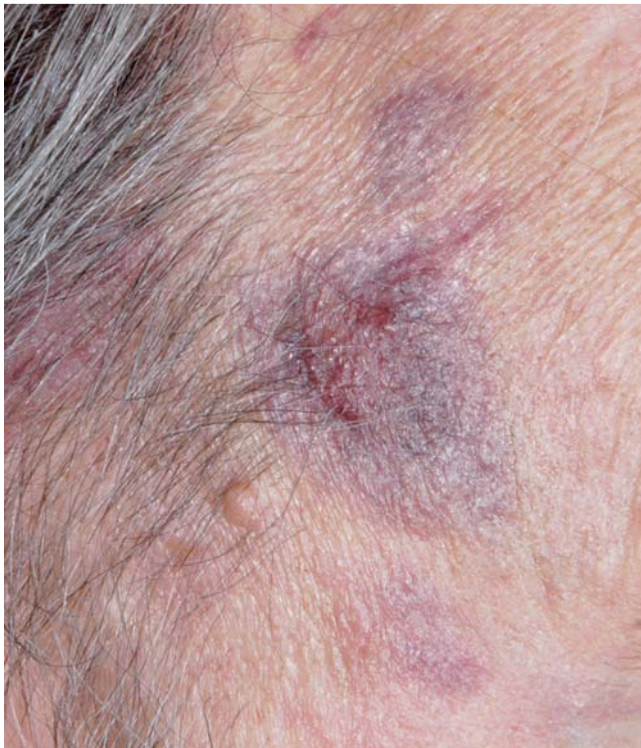Das Merkelzellkarzinom, das sehr aggressive, neuroendokrine Karzinom der Haut, wurde ursprünglich als trabekuläres ekkrines Schweißdrüsenkarzinom beschrieben [1]. Bereits kurz danach konnte es als kutanes neuroendokrines Karzinom identifiziert werden [2]. Wegen der morphologischen Ähnlichkeit des Tumors mit Merkelzellen setzte sich der Name „Merkelzellkarzinom“ durch. Klinisch handelt es sich um einen rasch wachsenden, rötlich-bläulich-lividen Tumorknoten, meist kleiner als 2 cm im Durchmesser und prall-elastisch. Die Oberfläche ist glatt, glänzend, Ulzerationen treten selten und erst im Spätstadium auf (► **Abb. 1**). Wegen des uncharakteristischen Bildes wird die Diagnose meist histopathologisch gestellt. Klinische Differenzialdiagnosen umfassen verschiedene epitheliale Hauttumoren, zystische Läsionen, Lymphome, Hautmetastasen und auch Insektenstichreaktionen.

Therapiestandard ist im Stadium I die Exzision mit Sicherheitsabstand von 3 cm und die adjuvante Strahlentherapie der Tumorregion und evtl. der regionalen Lymphknoten. Die Sentinel node biopsy sollte angestrebt werden. Auch im Stadium II ist chirurgische Therapie angezeigt mit nachfolgender Bestrahlung, bei inoperablen Zuständen ist die alleinige Radiatio vergleichbar effektiv. Chemotherapien – noch nicht gut evaluiert – sind Therapie der Wahl im Stadium III mit guten, allerdings meist nur kurzfristigen Remissionen. Daher sind eine Reihe von neuen sog. targeted therapies und Vakzinierungen beim Merkelzellkarzinom in der Diskussion und in klinischen Studien.

Das Merkelzellkarzinom, der bösartigste Tumor der Haut, hat trotz einiger neuerer Erkenntnisse noch immer eine Reihe von Geheimnissen!

Das Merkelzellkarzinom tritt vor allem bei sehr alten Menschen auf. Die Inzidenz steigt auf 1,71/100 000/Jahr für 70–75-jährige Patienten, das mittlere Alter bei Diagnose beträgt 69 Jahre. 97,9% sind Hellhäutige, Männer sind häufiger als Frauen betroffen [2,4]. Ca. 50% der Tumoren sind am Kopf/Hals, ca. 35% an den Extremitäten, meist proximal lokalisiert, der kleinere Anteil am Körperstamm und an den hautnahen Schleimhäuten. In den Jahren 1986 bis 2001 verdreifachte sich die Inzidenz in den USA. Aktuell beträgt die Inzidenz 0,3/100 000/Jahr [4].

Mehr als 50% der Patienten werden im Tumorstadium I (► **Tab. 1**), mehr als 30% im Stadium II und weniger als 10% im Stadium III diagnostiziert. Die häufigsten Fernmetastasen betreffen die Lunge, ZNS, Leber und Knochen [5,6]. In ca. 14% der Fälle bleibt der Primärtumor unbekannt [3]. In der Mehrzahl der bisherigen Studien und Publikationen – auch in der vorliegenden Arbeit – wird die Einteilung nach Yiengpruksawan (► **Tab. 1**; [7]) verwendet. Seit 2009 ist eine neue Einteilung,

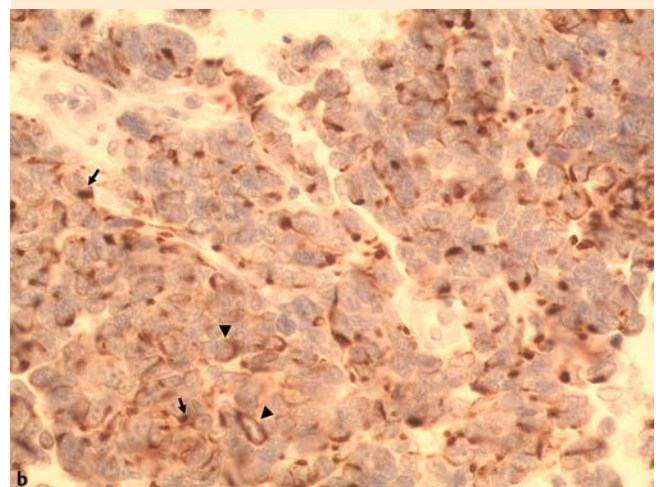
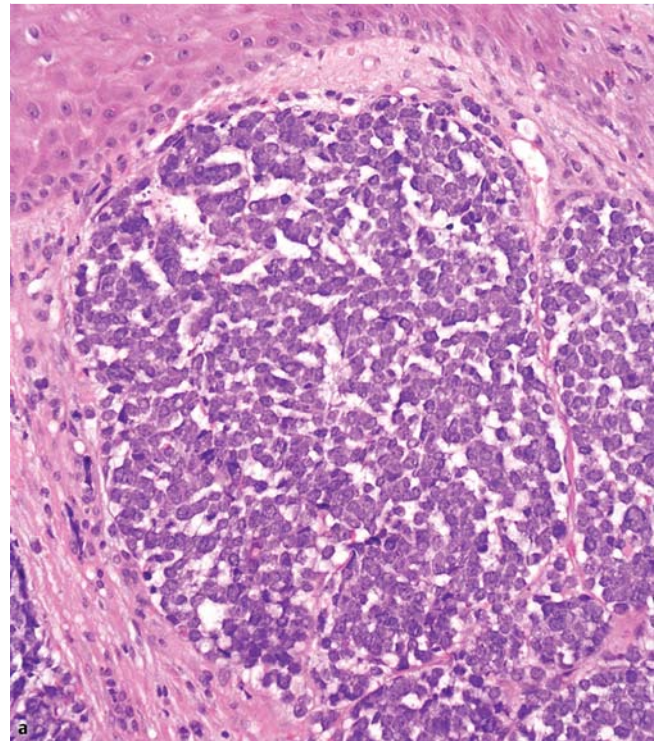


**Abb. 1** Merkelzellkarzinom an der Schläfe in chronisch lichtexponierter Haut. Livider, bläulicher Tumor, überzogen von intakter Epidermis mit In-transit-Metastasen (Mann, 72.).

die kleine (Durchmesser  $\leq 2$  cm) und große Tumore (Durchmesser  $> 2$  cm) in Stadium II bzw. III einteilt, eingeführt. Zusätzlich sind Unterteilungen in A und B je nach Befall der Lymphknoten (☉ **Tab. 2**; [8]) definiert worden. Sie wird künftig breitere Anwendung finden [9].

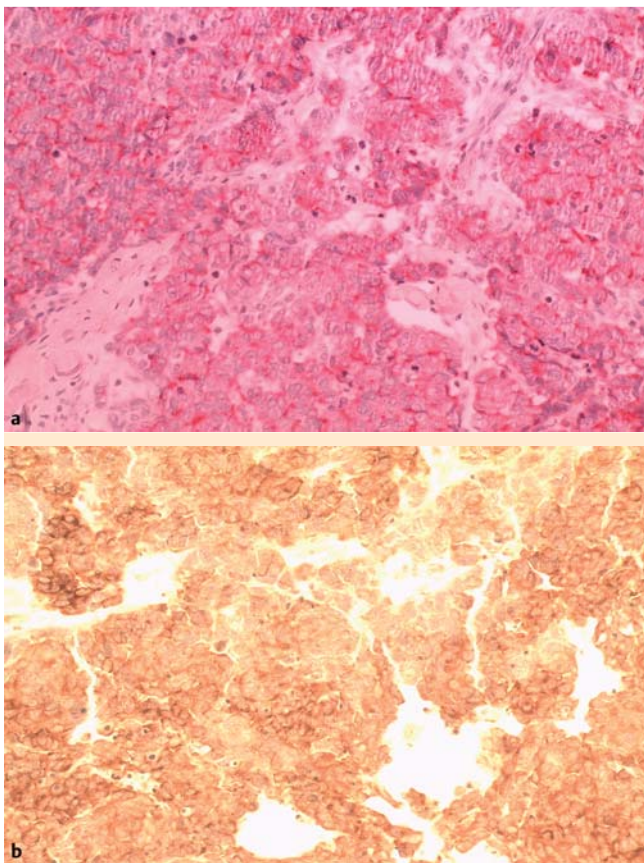
### Pathogenese

Bis heute sind die Pathogenese des Merkelzellkarzinoms und dessen Ursprungszelle letztlich ungeklärt. Als Letztere wird zwar die Merkelzelle – disseminiert in der Basalschicht der Epidermis und der äußeren Wurzelscheide des Haarfollikels lokalisiert – diskutiert. Sie stellt allerdings eine terminal differenzierte, nicht proliferierende Zelle dar und gilt deshalb als Ursprungszelle eines Karzinoms als eher unwahrscheinlich [10]. Epidermale Stammzellen und verwandte Zellen in der Basalschicht der Epidermis und in der äußeren Wurzelscheide kommen als Ursprungszelle in Betracht, obwohl auch dafür der Nachweis fehlt. Genauso wenig sind die molekularen Mechanismen der Pathogenese des Merkelzellkarzinoms geklärt. Es könnten der Signaltransduktionsweg mit Klasse-I-Phosphoinositid-3-Kinase (PI3K) und Akt-Kinase, p53 oder PTEN beteiligt sein [11]. Wahrscheinlich jedoch nicht der in vielen Karzinomen aktive mitogenaktivierte Proteinkinaseweg (MAP-Kinase), in dem die Kinasen Raf, Ras, Mek und Erk wichtige Rollen spielen [12]. Interessanterweise entdeckten vor wenigen Jahren Feng u. Mitarb. [13] mittels digitaler Transkriptomsabstraktionstechnik ein neues Polyomavirus, welches tumorigene Eigenschaften aufweist. Es wurde „Merkelzellpolyomavirus“ (MCPyV) genannt. Das MCPyV wird in mehr als 80% der Merkelzellkarzinome nachgewiesen [14]. Die monoklonale Integration des Polyomavirus-



**Abb. 2** Merkelzellkarzinom HE. **a** Monomorphe Zellen mit prominenten Zellkernen und wenig Zytoplasma lokalisiert in der Dermis, subepidermal freie Zone. **b** Peroxidasefärbung mit dem Antikörper IT-KS 20.10 (Progen) gegen CK20. Die Tumorzellen weisen meist paranukleäre Knödel aus Keratinen (Pfeile) auf und gelegentlich ein Zytoskelett im schmalen Zytoplasmasaum (Pfeilspitzen).

genoms spricht für seine ursächliche Rolle in der Tumorgenese des Merkelzellkarzinoms. Dabei scheint das sogenannte large T-Antigen eine Rolle zu spielen (☉ **Abb. 4**), ein Protein, das in den Zellzyklus durch Bindung am Retinoblastom-Protein oder an p53 regulierend eingreifen kann. Large T-Antigen ist bei Merkelzellkarzinomen durch Mutation verkürzt [15], kann aber das Retinoblastom-Protein noch inaktivieren und dadurch den Zellzyklus regulieren. Allerdings können Viren, die die Zellen lysieren, nicht mehr produziert werden [13, 15–17]. In jüngster Zeit wird auch eine wichtige Funktion des small t-Antigens des MCPyV in der Tumorgenese diskutiert [18]. Überraschenderweise erwies sich das MCPyV sehr weit verbreitet, bis zu 80% der Gesunden sind Träger [19].



**Abb. 3** Merkelzellkarzinom angefärbt mit den Antikörpern (a) gegen CgA (A0430, Dako Cytomtion) in alkalischer Phosphatasefärbung. Die Mehrzahl der Tumorzellen weist eine umschriebene Zytoplasmafärbung auf, (b) gegen Synaptophysin (Sy 438, Progen) in Peroxidasefärbung. Synaptophysin ist heterogen im Zytoplasma vieler Tumorzellen positiv.

Ein Triggerfaktor, der zum Tumorwachstum führt, ist Sonnenlicht, denn oft ist das Merkelzellkarzinom assoziiert mit Spinaliomen, Basaliomen und gehäuft bei Patienten, die mit PUVA behandelt wurden [20]. Ein anderer, sehr wichtiger Triggerfaktor ist die Immunsuppression, z.B. durch HIV-Infektion, Medikamente oder Tumoren. Die Inzidenz bei diesen Patienten steigt auf 13/100000/Jahr und die Mehrzahl ist jünger als 50 Jahre [21,22].

### Histopathologie

Die HE-Färbung (► **Abb. 2a**) zeigt solide, kohäsiv wachsende Tumorzellknoten in der Dermis, die Epidermis und Adnexstrukturen sind ausgespart. Die Zellen sind klein, monomorph, mit wenig Zytoplasma. Die Zellkerne sind groß, weisen ein aufgelockertes Chromatin und kleine Nukleolen auf. Generell sind zahlreiche Mitosen und Apoptosen vorhanden. Morphologisch lassen sich drei Typen unterscheiden, der intermediäre, der trabekuläre und der kleinzellige Typ [23]. Wegen des monomorphen Zellbildes ist es Standard geworden, die Diagnose durch den Nachweis von Keratin 20 (► **Abb. 2b**) und Chromogranin A (CgA) (► **Abb. 3a**) zu bestätigen. Keratin 20, ein in der Haut merkelzellspezifisches Intermediärfilamentprotein, kommt typischerweise als fibrilläres Bestandteil des Zytoskeletts und als paranukleärer Plaque vor. Nur ultrastrukturell zeigen sich die

**Tab. 1** Stadieneinteilung nach Yiengpruksawan et al., 1991 [7].

Stadium	
I a	Primärtumor ≤ 2 cm
I b	Primärtumor > 2 cm
II	Lokoregionäre Metastasen
III	Fernmetastasen

**Tab. 2** Stadieneinteilung nach AJCC Cancer Staging Manual [8].

Stadium	Untergruppe
I Primärtumor ≤ 2 cm	A Mikroskopisch kein Lymphknotenbefall
	B klinisch kein Lymphknotenbefall
II Primärtumor > 2 cm	A Mikroskopisch kein Lymphknotenbefall
	B klinisch kein Lymphknotenbefall
	C Infiltration von Knochen, Muskel, Knorpel oder Sehne
III LK-Metastasen	A Mikroskopisch positive LK
	B Makroskopisch befallene LK
III Fernmetastasen	

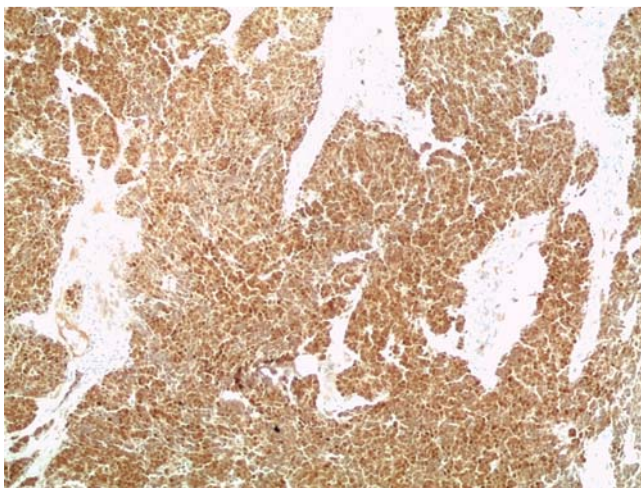
typischen neuroendokrinen Granula (Ø ca. 100 nm) und die paranukleären Plaques lassen die Keratin- und Neurofilamente erkennen, die sie aufbauen. Immunhistochemisch sind daneben meist neuronenspezifische Enolase (NSE), Synaptophysin (► **Abb. 3b**) u.a. nachweisbar, nicht aber HMB 45, S100 und Vimentin.

### Prognose

Ein sehr wichtiger prognostischer Marker ist der Status der Lymphknoten (► **Tab. 2**). Die 5-Jahres-Überlebensrate beträgt für Patienten ohne lokalen Lymphknotenbefall 97%, bei histologisch betroffenen Lymphknoten 62% und bei klinisch positiven Lymphknoten noch 40% [5]. Ein knotiges Wachstumsmuster, mehr oberflächliche Tumorlokalisation, keine Invasion in periphere Gefäße sowie die Anwesenheit von tumorinfiltrierenden Lymphozyten verlängert das überlebensfreie Intervall [24]. Weitere wichtige Prognosefaktoren sind der Tumordurchmesser (> oder ≤ 2 cm), die Mitoserate (Ki 67-Expression), Bcl-2, p63, CD34, sowie der vaskuläre endotheliale Wachstumsfaktor (VEGF) und der Plättchen-Wachstumsfaktor (PDGF; [24–26]). Weiterhin sind prognostisch günstig das männliche Geschlecht, ein jüngeres Alter bei der Diagnosestellung und Stadium I der Tumorerkrankung [27].

### Management

Die Exzision des Primärtumors ist Standard, ein Sicherheitsabstand von 2–3 cm sollte angestrebt werden [27]. Eine adjuvante Strahlentherapie der Tumorregion und eventuell der regionären Lymphknoten mindert die lokale Rezidivrate [28]. Eine Sentinel lymph node biopsy (SLNB) sollte angestrebt werden, die immerhin in ca. 25% der Fälle Lymphknotenmetastasen erkennt [29], danach ist eine komplette Lymphadenektomie angeraten [30]. Sind dem Patienten derartige operative Eingriffe nicht mehr zuzumuten, sollte auch auf die SLNB verzichtet werden. Bei unauffälligem SLN wird meist auf die Radiatio der Lymphregion verzichtet. Auch im Tumorstadium II steht die chirurgische Sanie-



**Abb. 4** Peroxidasefärbung des Merkelzellkarzinoms mit Antikörper CM2B4 (Santa Cruz Biotechnology) gegen das Large-T-Antigen des MCPyV. Die meisten Tumorzellen zeigen eine Anfärbung des Zellkerns. Der Antikörper (CM2B4) färbt die Zellkerne deutlich, die wahrscheinlich Virus enthalten.

zung der Rezidive, mit nachfolgender Radiatio, im Vordergrund, die alleinige Radiatio erzielt ähnlich gute Ergebnisse [31]. Das Tumorstadium III entwickeln etwa 30% der Patienten. Dann beträgt die 3-Jahres-Überlebensrate noch 17% und die mediane Überlebenszeit nur 9 Monate [27]. Ein ausgiebiges Staging mit CT, MRT des Kopfes etc. sind notwendig. Abhängig vom Umfang und der Lokalisation der Metastasen sind chirurgische, radiologische oder Chemotherapien indiziert in palliativer und kurativer Intention [32].

Chemotherapie ist der Goldstandard für Patienten im Stadium III, meist werden Cis-Platin oder Etoposid als Monotherapie oder in Kombinationen mit Doxorubicin gegeben [33]. Sehr gute Responderaten von 75,7% oder 60% wurden mit Cyclophosphamid/Doxorubicin/Vincristin bzw. Etoposid/Cis-Platin erreicht, sogar bis zu 100%ige Ansprechraten wurden beobachtet [34]. Eine Data-Base-Analyse (n=72) zeigte Ansprechraten von 47% und eine mittlere Überlebenszeit von 9 Monaten [35]. Jedoch erwiesen sich die Remissionen als sehr kurz. Die Ansprechraten von Chemotherapien in Zweit- oder Drittlinie nehmen rasch auf 45 bzw. 20% ab [34].

Somit bleibt die Prognose des Merkelzellkarzinoms, insbesondere im fernmetastasierten Stadium III, sehr schlecht. Daher wird versucht, aus den neuen molekularbiologischen Ergebnissen, die im vergangenen Jahrzehnt erzielt wurden, neue zielgerichtete Therapien (targeted therapies) zu etablieren. Das Merkelzellkarzinom weist eine Inaktivierung des MAP-Kinase-signalweges (s.o.) auf, im Gegensatz zu den meisten anderen malignen Tumoren. Daher könnte zukünftig eine Aktivierung der MAP-Kinasewege einen Therapieansatz darstellen [33]. C-kit, eine Rezeptortyrosin-Kinase, die einen Teil des MAP-Kinase-signalweges darstellt, ist bei den meisten Merkelzellkarzinomen exprimiert [37]. Ihr Inhibitor, Imatinib, erwies sich aber als nicht effizient im Rahmen einer klinischen Studie [38]. Sehr wahrscheinlich fehlt meist die spezielle c-KIT-Mutation in den Merkelzellkarzinomen [39]. Andere Komponenten des MAP-Kinase-signalweges, die Mitglieder der ras-Familie, werden z.B. durch S-Transfarnesylthiosalicylsäure (FTS) inhibiert [38]. Die Anwendung von FTS bei SCID-Mäusen, die mit Merkelzellkarzinomen xenotransplantiert waren, ergab eine dramatische Verminderung des Tumorwachstums [40], wobei der Wirkmechanismus

von FTS unklar ist, möglicherweise inaktiviert es unabhängig vom MAP-Kinaseweg. Ein anderer Erfolg war der Nachweis einer Expression des antiapoptotischen Moleküls Bcl-2 in Merkelzellkarzinomen [41], aber eine targeted therapy, die ein Bcl-2-Antisense-Molekül (Oblimersen<sup>®</sup>, Genasense) bei Patienten mit Metastasen einsetzte, erbrachte keinen Benefit [42]. Zu beachten ist, dass es sich um limitierte Studien handelt, die keine endgültige Beurteilung erlauben.

Das MCPyV (s.o.) hat wahrscheinlich eine wesentliche Bedeutung in der Pathogenese. Daher scheinen neue targeted therapies gegen virale Proteine oder Proteine, die das Polyomavirus möglicherweise benutzt, wie z.B. Survivin, ideale targets darzustellen. Es kommen aufgrund der viralen Genese Immuntherapien z.B. mit Interferonen oder Vakzinationen in Betracht [39]. Jedoch zeigte die Anwendung von 3 MIU/Tag Interferon  $\alpha$  bisher keinen Effekt [43]. Dies ist allerdings an einer größeren Fallzahl und anderen Konzentrationen zu überprüfen. Interessanterweise konnte gezeigt werden, dass Bleomycin, ein verbreitetes Chemotherapeutikum, bei vier Patienten im Stadium III des Merkelzellkarzinoms nach intraläsionaler Applikation von 5 IU mehrfach zu einer guten Rückbildung führte [44]. Es wird sich zeigen, ob Bleomycin, lokal oder systemisch appliziert, das Tumorwachstum hemmt. Die virale Genese spricht auch für Therapieversuche durch Vakzinierungen – ähnlich wie beim malignen Melanom – mit stimulierten dendritischen Zellen. Die Zukunft wird zeigen müssen, welche neue antivirale Strategie beim Merkelzellkarzinom erfolgreich sein könnte.

#### Interessenkonflikt

Die Autorin gibt an, dass kein Interessenkonflikt besteht.

#### Abstract

#### Merkel Cell Carcinoma

Merkel cell carcinomas (MCC) are highly aggressive neuroendocrine tumors of skin usually localized in UV-exposed skin of elderly and immunoincompetent patients. The isolation of a new virus, the Merkel cell polyoma virus, in most MCC is a main stay in clarifying the pathogenesis of MCC and especially its so-called Large T antigen seems tumorigenic. This antigen is mutated in MCC but still active in cell cycle regulation, inducing the proliferation of tumor cells.

There are no established markers of prognosis and no evidence based therapeutic procedures.

In stage I there is consent to remove the primary with 2–3 cm distance and applying radiation to the tumor bed and the regional lymph nodes. Sentinel node biopsy should be done if possible. Also in tumor stage II surgery and radiation are recommended. Chemotherapies are the first line therapies in stage III but not yet evidence based, usually of limited effect and palliative. Currently, innovative strategies such as targeted therapies and vaccinations are in discussion and under clinical trials. These aspects are discussed in this review paper.

## Literatur

- 1 *Toker C*. Trabecular carcinoma of the skin. *Arch Dermatol* 1972; 105: 107–110
- 2 *Tang CK, Toker C*. Trabecular carcinoma of the skin. An ultrastructural study. *Cancer* 42 1978: 2311–2321
- 3 *Heath M, Jaimes N, Lemos B* et al. Clinical characteristics of Merkel cell carcinoma at diagnosis in 195 patients: the AEIOU features. *J Am Acad Dermatol* 2008; 58: 375–381
- 4 *Hodgson NC*. Merkel cell carcinoma: changing incidence trends. *J Surg Oncol* 2005; 89: 1–4
- 5 *Allen PJ, Bowne WB, Jaques DP* et al. Merkel cell carcinoma: prognosis and treatment of patients from a single institution. *J Clin Oncol* 2005; 23: 2300–2309
- 6 *Medina-Franco H, Urist MM, Fiveash J* et al. Multimodality treatment of Merkel cell carcinoma: case series and literature review of 1024 cases. *Ann Surg Oncol* 2001; 8: 204–208
- 7 *Yiengpruksavan A, Coit DG, Thaler HT* et al. Merkel cell carcinoma: prognosis and management. *Arch Surg* 1991; 126: 1514–1519
- 8 *Merkel Cell Carcinoma*, Chapter 30. In: *Edge SB, Byrd DR, Compton CC* et al., eds. *AJCC Cancer Staging Manual*. 7th ed. New York: Springer; 2010
- 9 *Lemos BD, Storer BE, Iyer JG* et al. Pathologic nodal evaluation improves prognostic accuracy in Merkel cell carcinoma: Analysis of 5823 cases as the basis of the first consensus staging system. *J Am Acad Dermatol* 2010; 63: 751–761
- 10 *Moll I, Zieger W, Schmelz M*. Proliferative Merkel cells were not detected in human skin. *Arch Dermatol Res* 1996; 288: 184–187
- 11 *Becker JC*. Merkel cell carcinoma. *Ann Oncol* 2010; 21: (Suppl. 07): vii81–vii85
- 12 *Houben R, Michel B, Voller-Kanczek CS* et al. Absence of classical MAP kinase pathway signalling in Merkel cell carcinoma. *J Invest Dermatol* 2006; 126: 1135–1142
- 13 *Feng H, Shuda M, Chang Y* et al. Clonal integration of a polyomavirus in human Merkel cell carcinoma. *Science* 2008; 319: 1096–1100
- 14 *Foulongne V, Kluger N, Dereure O* et al. Merkel cell polyomavirus and Merkel cell carcinoma. *France Emerg Infect Dis* 2008; 14: 1491–1493
- 15 *Shuda M, Feng H, Kwun HJ* et al. T antigen mutations are a human tumor-specific signature for Merkel cell polyomavirus. *Proc Natl Acad Sci USA* 2008; 105: 16272–16277
- 16 *Fischer N, Brandner JM, Moll I* et al. Detection of Merkel cell polyoma virus (MCPyV) in Merkel cell carcinoma cell lines: cell morphology and growth phenotype do not reflect presence of the virus. *Int J Cancer* 2010; 126: 2133–2142
- 17 *Wong HH, Wang J*. Merkel cell carcinoma. *Arch Pathol Lab Med* 2010; 134: 1711–1776
- 18 *Shuda M, Kwun HJ, Feng H* et al. Human Merkel cell polyomavirus small T antigen is an oncoprotein targeting the 4E-BP1 translation regulator. *J Clin Invest* 2011; 121: 3623–3634
- 19 *Wieland U, Mauch C, Kreuter A* et al. Merkel cell Polyomavirus DNA in persons without Merkel cell carcinoma. *Em Infect Diseases* 2009; 9: 1496–1498
- 20 *Lunder EJ, Stern RS*. Merkel cell carcinoma in patients treated with methoxsalen and ultraviolet A radiation. *N Engl J Med* 1998; 339: 1247
- 21 *Buell JF, Trofe J, Hanaway MJ* et al. Immunosuppression and Merkel cell cancer. *Transplant Proc* 2002; 34: 1780–1781
- 22 *Engels EA, Frisch M, Goedert JJ* et al. Merkel cell carcinoma and HIV infection. *Lancet* 2002; 359: 497–498
- 23 *Gould VE, Dardi LE, Memoli VA*. Neuroendocrine carcinomas of the skin: Light microscopic, ultrastructural, and immunohistochemical analyses. *Ultrastruct Pathol* 1980; 1: 499–509
- 24 *Andea AA, Coit DG, Amin B* et al. Merkel cell carcinoma: histologic features and prognosis. *Cancer* 2008; 113: 2549–2558
- 25 *Fernandez-Figueras MT, Puig L, Musulen E* et al. Prognostic significance of p27kip1, p45Skp2 and Ki67 expression profiles in Merkel cell carcinoma, extracutaneous small cell carcinoma, and cutaneous squamous cell carcinoma. *Histopathology* 2005; 46: 614–621
- 26 *Brunner M, Thurnher D, Pammer J* et al. Expression of VEGF-A/C, VEGF-R2, PDGF alpha/beta, c-kit, EGFR, Her-2/Neu, Mcl-1 and BMI-1 in Merkel cell carcinoma. *Mod Pathol* 2008; 21: 876–884
- 27 *Senchenkov A, Barnes SA, Moran SL*. Predictors of survival and recurrence in the surgical treatment of merkel cell carcinoma of the extremities. *J Surg Oncol* 2007; 95: 229–234
- 28 *Mojica P, Smith D, Ellenhorn JD*. Adjuvant radiation therapy is associated with improved survival in Merkel cell carcinoma of the skin. *J Clin Oncol* 2007; 25: 1043–1047
- 29 *Civantos FJ, Moffat FL, Goodwin WJ*. Lymphatic mapping and sentinel lymphadenectomy for 106 head and neck lesions: contrasts between oral cavity and cutaneous malignancy. *Laryngoscope* 2006; 116: 1–15
- 30 *Maza S, Trefzer U, Hofmann M* et al. Impact of sentinel lymph node biopsy in patients with Merkel cell carcinoma: results of a prospective study and review of the literature. *Eur J Nucl Med Mol Imaging* 2006; 33: 433–440
- 31 *Mortier L, Mirabel X, Fournier C* et al. Radiotherapy alone for primary Merkel cell carcinoma. *Arch Dermatol* 2003; 139: 1587–1590
- 32 *Voog E, Biron P, Martin JP* et al. Chemotherapy for patients with locally advanced metastatic Merkel cell carcinoma. *Cancer* 1999; 85: 2589–2595
- 33 *Eng TY, Boersma MG, Fuller CI* et al. A Comprehensive Review of the Treatment of Merkel cell Carcinoma. *Am J Clin Oncol* 2007; 30: 634–636
- 34 *Tai PT, Yu E, Winquist E* et al. Chemotherapy in neuroendocrine/Merkel cell carcinoma of the skin: case series and review of 204 cases. *J Clin Oncol* 2000; 18: 2493–2499
- 35 *Bichakjian CK, Lowe L, Lao CD* et al. Merkel Cell Carcinoma: Critical Review With Guidelines for Multidisciplinary Management. *Cancer* 2007; 110: 1–12
- 36 *Houben R, Ortman S, Schrama D* et al. Activation of the MAP kinase pathway induces apoptosis in the Merkel Cell carcinoma cell line UI50. *J Invest Dermatol* 2007; 127: 2116–2122
- 37 *Su LD, Fullen DR, Lowe L* et al. CD117 (kit receptor) expression in Merkel cell carcinoma. *Am J Dermatopathol* 2002; 24: 289–293
- 38 *Samłowski WE, Moon J, Tuthill RJ* et al. A Phase II Trial of Imatinib mesylate in Merkel Cell Carcinoma (Neuroendocrine Carcinoma of the Skin). *Am J Clin Oncol* 2010; 33: 495–499
- 39 *Strong S, Shalders K, Carr R* et al. KIT receptor (CD 117) expression in Merkel cell carcinoma. *Br J Dermatol* 2004; 150: 384–385
- 40 *Jansen B, Heere-Ress E, Schlagbauer-Wadl H* et al. Farnesylthiosalicylic acid inhibits the growth of human Merkel cell carcinoma in SCID mice. *J Mol Med* 1999; 77: 792–797
- 41 *Feinmesser M, Halpern M, Fenig E* et al. Expression of the apoptosis-related oncogenes bcl-2, bax, and p53 in Merkel cell carcinoma: can they predict treatment response and clinical outcome? *Hum Pathol* 1999; 30: 1367–1372
- 42 *Shah MH, Varker KA, Collamore M* et al. G3139 (Genasense) in patients with advanced merkel cell carcinoma. *Am J Clin Oncol* 2009; 32: 174–178
- 43 *Biver-Dalle C, Nguyen T, Touzé A* et al. Use of interferon-alpha in two patients with Merkel cell carcinoma positive for Merkel cell polyoma virus. *Acta Oncol* 2011; 50: 479–480
- 44 *Ely H, Pascucci A*. Merkel cell carcinoma: Treatment with bleomycin. *Dermatol Online J* 2008; 14: 3