

Dermatophyten-Infektionen der Haut, Haare und Nägel – ein Update

Teil 1: Klinische Aspekte

Dermatophyte Infections of the Skin, Hair and Nails – an Update

Part 1: Clinical Aspects



P. Nenoff, C. Krüger

Labor für medizinische Mikrobiologie, Mölbis

Lernziele



Kenntnisse über:

- ▶ verschiedene Formen von Dermatophyten
- ▶ klinische Bilder
- ▶ Erregerspektren
- ▶ Verbreitung
- ▶ Onychomykosen

Dermatophyten



Die durch Hautpilze, Dermatophyten, verursachten Erkrankungen der Haut werden als Dermatophyten bezeichnet. Gemeint ist die „Tinea“ (lat. Holzwurm oder Motte), ein historisch entstandener Begriff, der für Dermatophyten-Infektionen des behaarten Kopfes verwendet wurde, die zu einem wie durch Motten zerfressenen Aussehen der Kopfhaut führen.

Tinea pedis



Prävalenz

Die Fußpilzinfektion oder Tinea pedis ist in der Bevölkerung sehr verbreitet. Eine 1999 veröffentlichte europäische Studie [1] fand eine Prävalenz der Tinea pedum von 22% unter nicht ausgewählten Patienten, die wegen unterschiedlicher Erkrankungen und Probleme in dermatologischen Praxen behandelt wurden. In Risikogruppen, z.B. unter Obdachlosen, ist die Prävalenz der Tinea mit 38% sogar noch deutlich höher [2].

Erregerreservoir

Die Infektion entsteht, wenn eine ausreichende Exposition gegenüber den Erregern, anthropophile Dermatophyten, neben Trichophyton (*T. rubrum*) noch *T. interdigitale* und *Epidermophyton floccosum*, vorliegt. Als wichtigste Infektionsquelle gilt das häusliche Bad. Im familiären Umfeld kommt es immer dann zur Übertragung der Dermatophyten, wenn auch die entsprechende Disposition vorliegt, z.B. eine chronisch-venöse

Insuffizienz oder eine periphere arterielle Verschlusskrankheit. Weitere Infektionsquellen sind Gemeinschaftsduschen, Umkleieräume von Saunen, Schwimmhallen, Sportclubs, Fitness-Centern, Solarien etc.

Sport und Fußpilz

Sportliche Aktivitäten gelten als ein wesentlicher Risikofaktor für Tinea pedis sowie Onychomykose [3]. Fußpilz wird im englischen Sprachraum als „athlet's foot“ bezeichnet, ein Hinweis auf die Ätiologie zumindest bei einem Teil der Patienten mit Tinea pedis. Von 145 Marathonläufern wiesen 66 (45%) Symptome einer Interdigitalmykose auf, bei 45 (31%) ließ sich ein Dermatophyt nachweisen (*T. interdigitale* 49% und *T. rubrum* 35,5%) [4]. Bei 33 (22%) der 102 Sportler, welche keine Dermatophyten-Infektion hatten, waren klinisch der Tinea pedis ähnliche Symptome zu erkennen. Eine aktuelle epidemiologische Erhebung unter Sportlern aus Brasilien zeigte, dass 32% der Sportler eine Tinea pedis und/oder Onychomykose hatten, in der Kontrollgruppe waren es 20%. Konkret fand sich bei den Sportlern in 16% eine Onychomykose, 12% hatten eine Tinea pedis und 4% beides gemeinsam [5].

Übertragung der Tinea pedis in Moscheen?

Nicht zu vergessen sind religiöse Bet- und Begegnungsstätten, hier vor allem Moscheen, in denen aufgrund des islamischen Rituals die Füße vorab gereinigt und gewaschen werden und die Gläubigen dann barfuß bzw. in Strümpfen im Gebetsaal Kontakt zum Teppichboden haben [6, 7].

Als wichtigste Infektionsquelle für die Tinea pedis gilt das häusliche Bad.

Diabetes mellitus und Tinea pedis sowie Onychomykose

Patienten mit Diabetes mellitus, von denen 60–70% unter einer diabetischen Neuropathie leiden, sind besonders disponiert für eine Tinea pedis und Onychomykose [8]. Im Umkehrschluss haben

VNR

2760512012137991157

Bibliografie

DOI <http://dx.doi.org/10.1055/s-0032-1310255>
Akt Dermatol 2012; 38: 347–359
© Georg Thieme Verlag KG
Stuttgart · New York
ISSN 0340-2541

Korrespondenzadresse

Prof. Dr. med. Pietro Nenoff
Labor für medizinische Mikrobiologie
Partnerschaft Prof. Dr. med. Pietro Nenoff & Dr. med. Constanze Krüger
Straße des Friedens 8
04579 Mölbis
nenoff@mykologie-experten.de

Abb. 1 Tinea pedis interdigitalis durch *Trichophyton rubrum* bei einem 59-jährigen Patienten mit hyperkeratotischen, trockenen, schuppigen und mazerierten Zehenzwischenräumen.

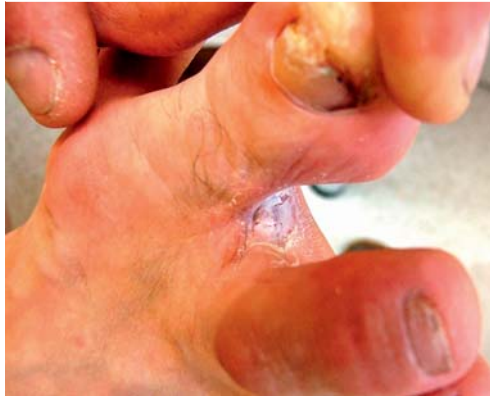
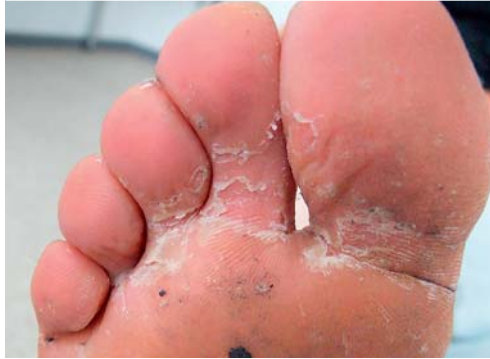
Abb. 2 Hyperkeratotische und interdigitale Tinea pedis durch *Epidermophyton floccosum* bei einem 29-jährigen Mann.



Tab. 1 Symptome der Tinea pedis im Zehenzwischenraum und plantar.

oberflächliche Bläschen
Abschilferung der Hornhaut
Schuppung
Erythem
Mazeration
Juckreiz
Rhagaden
Foetor, infolge sekundärer bakterieller Infektion
Hyperkeratose

Diabetiker mit Tinea pedis und Onychomykose ein erhöhtes Risiko für die Entwicklung eines diabetischen Fußsyndroms mit *Malum perforans* [9].

Formen der Tinea pedis

Die Tinea pedis beginnt als Tinea interdigitalis meist im Zehenzwischenraum mit hyperkeratotischen, entweder trockenen, schuppigen oder eher feuchten, mazerierten, erosiven Läsionen (► **Abb. 1**). Diese intertriginöse Dermatophyteninfektion an den Füßen führt zur Zerstörung des Stratum corneum der Epidermis mit Mazeration, Erosion und Rhagaden (► **Tab. 1**).

Juckreiz ist mäßig ausgeprägt, im Verlauf kommt es durch Rhagadenbildung zu Brennen und Schmerzen. Beim hyperkeratotischen Typ der Tinea pedis breitet sich die Infektion plantar (► **Abb. 2**), medial und lateral auf Fußkanten und Fußrücken aus. Man spricht von der sog. Mokassin-Form der Tinea pedis, bei welcher konfluierende erythrosquamöse Läsionen am Fußrand mit relativ scharf begrenzter Randzone auftreten. Oft ist eine Tinea unguium bzw. Onychomykose

vergesellschaftet. Als dritten Typ unterscheidet man die entzündliche vesikulobullöse oder dyshidrotische Tinea pedis entweder plantar im Fußgewölbe oder medial an der Fußkante. In klassischer Weise treten oberflächliche, juckende Bläschen auf entzündlich gerötetem Grund auf, es kommt zu Exfoliationen des Stratum corneum mit Schuppung.

Sekundäre bakterielle Infektionen

Die Mazeration im Zehenzwischenraum und die damit verbundene bakterielle Infektion führt zu Foetor durch Bildung von bakteriellen Stoffwechselprodukten, z.B. von Fettsäuren. Verantwortlich sind an erster Stelle grampositive Erreger, wie *Staphylococcus aureus*, aber auch gramnegative, u.a. Klebsiellen und *Pseudomonas aeruginosa*. Die Tinea pedis ist gerade beim Diabetiker eine entscheidende Eintrittspforte für A-Streptokokken (*Streptococcus pyogenes*), welche das Erysipel als potenziell lebensbedrohliche Infektion verursachen. Eine weitere Komplikation der Tinea pedis stellt der sog. gramnegative Fußinfekt dar. Hierbei entwickeln sich erosive, manchmal bullöse, nässende, schmierig belegte, putride und foetide riechende Läsionen in den Zehenzwischenräumen, an den Zehen, am Fußrücken sowie plantar, manchmal mit Streuung auf die übrige Haut.

Bei der Mokassin-Form der Tinea pedis treten konfluierende, erythrosquamöse Läsionen am Fußrand mit relativ scharf begrenzter Randzone auf.

„Two-feet-one-hand-syndrom“

Bei einer Pilzinfektion nur einer – meist der linken – Hand zusammen mit adäquaten Hauterscheinungen an beiden Füßen (plantare und interdigitale Mykose), oft unter Einbeziehung der Finger- und Zehennägel, kann aufgrund des klinischen Bildes die Verdachtsdiagnose des sog. „Two-feet-one-hand-syndrom“ gestellt werden. Erreger dieser Tinea manus et pedum et unguium ist meist *T. rubrum*, gelegentlich auch *T. interdigitale*.

Differenzialdiagnosen sind dyshidrosiformes Hand- und Fußsekzem, kumulativ-subtoxisches, evtl. allergisches Kontaktekzem sowie Psoriasis palmoplantaris. Selten wird auch ein Dermatophytid – eine hypererge Reaktion auf Dermatophytenbestandteile bei massiver Tinea pedum – gesehen.

Das Two-feet-one-hand-syndrom betrifft wahrscheinlich häufiger Männer. Ursache ist die Übertragung des Dermatophyten von der Tinea pedis oder Onychomykose auf die (linke) Hand, z.B. beim Kratzen. Im Einzelfall ist auch ausschließlich die rechte Hand betroffen, als Tinea manus oder Tinea unguium (► **Abb. 3**). Es besteht zudem eine Korrelation zur Pediküre, bei der die rechte Hand



die Schere hält, die linke Hand dagegen Kontakt zur mykotisch befallenen Haut und den Nägeln an den Füßen hat. Eine aktuelle Fallkontrollstudie an 113 Patienten aus China mit bilateraler Tinea pedis und unilateraler Tinea manuum zeigte einen deutlichen Zusammenhang zwischen der Tinea manus und der Hand, mit welcher nach Angabe des Patienten an den Füßen gekratzt wurde [10]. Die Genotypisierung mittels PCR-Amplifikation der tandem repeat elements der ribosomalen DNS innerhalb der nontranscribed spacer region der Isolate, vorzugsweise zur Spezies *T. rubrum* gehörend, zeigte, dass 94,5% der Paare von Hand und Füßen zur selben Spezies gehörten, 80% der Paare hatten denselben Genotyp.

Bemerkenswert ist, dass die kontralaterale Hand nicht infiziert wird bzw. zumindest keine sichtbaren Zeichen einer Tinea manus aufweist. Denkbar ist jedoch, dass ein subklinischer Befall durch den Dermatophyten vorliegt. Kontrovers diskutiert wird eine disponierende Hyperhidrosis manuum mit Links-Rechts-Asymmetrie. Darüber hinaus spielt wahrscheinlich die Händigkeit eine Rolle; so ist meist die nichtdominierende, also linke Hand von der Dermatophytose betroffen. Ursächlich ist evtl., dass die dominierende oder Arbeits-hand über ein stärker ausgeprägtes, schützendes Stratum corneum verfügt.

Differenzialdiagnosen des „Two-feet-one-hand-syndroms“ sind dyshidrosiformes Hand- und Fußekzem, kumulativ-subtoxisches, evtl. allergisches Kontaktekzem sowie Psoriasis palmoplantaris.

Tinea corporis

Dermatophytosen treten an der freien Haut in ihrer charakteristischen Form als zentrifugal wachsende erythrosquamöse Plaques auf. Dementsprechend wird die Tinea corporis, aber auch die Tinea capitis im Englischen als „ringworm“ bezeichnet. Verursachende Erreger sind in Deutschland und Europa fast immer *T. rubrum* und gelegentlich anthropophile Stämme von *T. interdigitale*. Bei Kindern und Jugendlichen sind dagegen zoophile Dermatophyten die wesentliche Ursache (● **Tab.2**). An erster Stelle werden zoophile Stämme von *T. interdigitale* (alte Nomenklatur *T. mentagrophytes*) isoliert (● **Abb.4a, b**). Infektionsquelle sind Haustiere, die als „Kuscheltiere“ im häuslichen Umfeld gehalten werden. Bedeutung haben kleine Nagetiere, u.a. Meerschweinchen, Goldhamster, Mäuse, Ratten und Kaninchen, auch Frettchen und selten Chinchilla [11].

Tab.2 Zoophile Dermatophyten und deren Erregerreservoir.

Dermatophyt	Tier
Trichophyton interdigitale (früher <i>T. mentagrophytes</i>)	Nagetiere Meerschweinchen, Goldhamster, Ratten, Mäuse, Kaninchen, Zwergkaninchen, Frettchen, Chinchilla
Trichophyton species von <i>Arthroderma benhamiae</i>	Meerschweinchen, andere kleine Nager
<i>Microsporum canis</i>	Katze (Mittelmeeranrainerländer), selten Hunde
Trichophyton verrucosum	Kälber, Rinder, selten andere Stalltiere
Trichophyton equinum	Pferd
Trichophyton erinacei	Igel
<i>Microsporum gallinae</i>	Hühner (sehr seltene Übertragung auf den Menschen)
Trichophyton mentagrophytes (früher <i>T. mentagrophytes</i> var. <i>quinckeanum</i>)	Kamele und Mäuse (nicht in Deutschland, sondern im Nahen Osten)

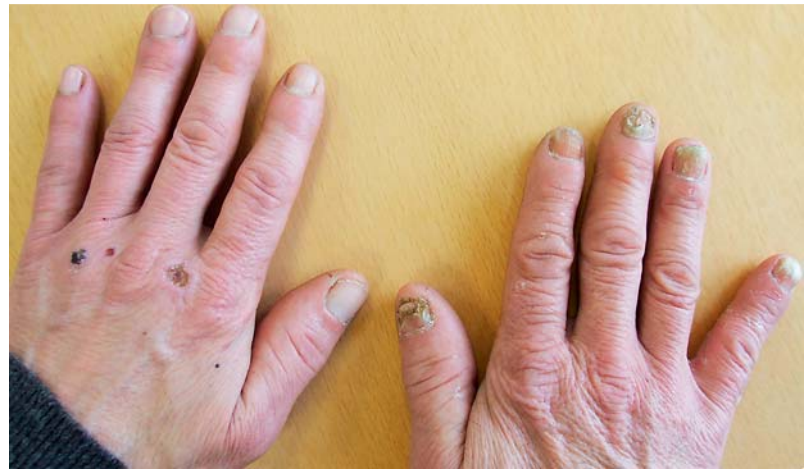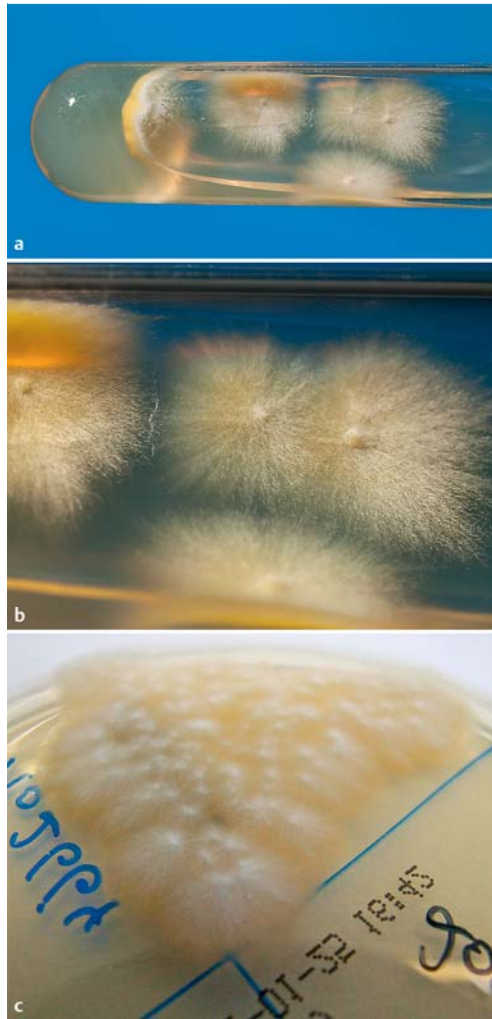


Abb.3 Two-feet-one-hand-syndroms mit *Trichophyton rubrum*-Infektion der Fingernägel der rechten Hand bei einem 77-jährigen Patienten.

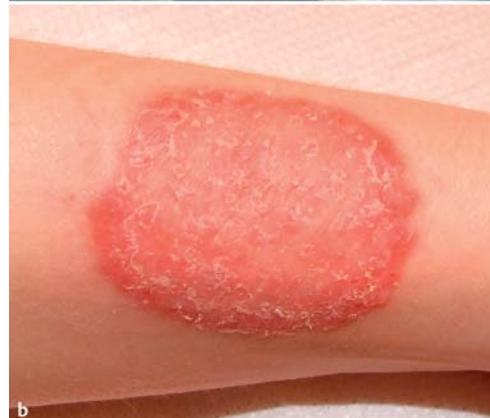
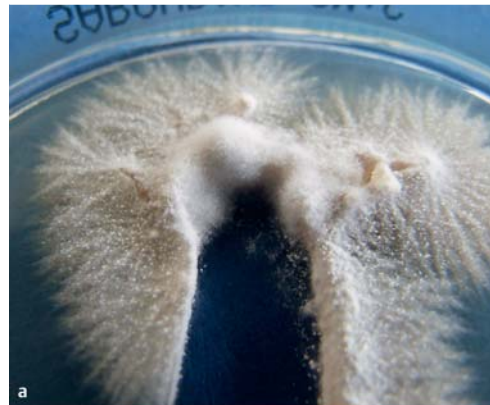
Abb.4 a *Trichophyton interdigitale*: Der zoophile Stamm wurde von einem 4-jährigen Jungen mit Tinea faciei isoliert, Infektionsquelle war ein Meerschweinchen. Morphologisch ist an die früher in der alten Nomenklatur bekannte Subspezies *Trichophyton mentagrophytes* variatio *asteroides* zu denken, welche heute jedoch *Trichophyton interdigitale* entspricht. **b** Tinea manus durch einen zoophilen Stamm von *Trichophyton interdigitale* bei einer 26-jährigen Frau. Potenzielle Infektionsquellen waren als Haustiere gehaltene Meerschweinchen, Mäuse oder Zwergkaninchen.

Abb. 5 a, b *Arthroderma benhamiae*: flache granuläre, ausstrahlende Kolonien mit gelber Rückseite auf Sabouraud-Glukose-Agar. Isolat von der Flanke eines 13-jährigen Jungen mit *Tinea corporis*. Infektionsquelle waren Meerschweinchen. **c** *Arthroderma benhamiae*: ausstrahlendes Luftmyzel des gelb gefärbten Thallus. Isolat aus einem Abstrich von einem 9-jährigen Kind mit *Tinea corporis*.



Trichophyton species von *Arthroderma benhamiae* – ein zoophiler Dermatophyt im Aufwind

Erst seit wenigen Jahren tritt zunehmend *Trichophyton species* von *Arthroderma benhamiae* als neuer zoophiler Erreger von Dermatophytosen auf. Dermatophyten gehören taxonomisch zur Familie *Arthrodermataceae*. Man unterscheidet darin die drei bekannten Gattungen *Trichophyton* (T.), *Microsporum* (M.) und *Epidermophyton*. Die dazugehörigen Spezies sind anamorphe Formen der Dermatophyten („imperfekte“ Pilze) [12]. Die teleomorphe („perfekte“) Spezies *Arthroderma* (A.) *benhamiae* hat dasselbe Erregerreservoir wie *T. interdigitale*, also kleine Nagetiere, auffälligerweise jedoch an erster Stelle Meerschweinchen. *A. benhamiae* verursacht hoch entzündliche *Tinea*-Formen bei Kindern und Jugendlichen sowie immunsupprimierten Patienten [13, 14].

Die morphologische Differenzierung der Pilzisolat ist trotz der meist leuchtend gelben Kolonierückseite schwierig, da Verwechslungen mit *M. canis* und *T. erinacei* möglich sind (Abb. 5 a–c). Die Dermatophyten-PCR ist demgegenüber in der Lage, *A. benhamiae* direkt aus Hautschuppen zu identifizieren.

In der Pilzkultur isolierte *A. benhamiae*-Kolonien können aktuell nur mit molekularen Techniken, z.B. der Matrix-Assisted Laser Desorption/Ionization Time-Of-Flight Massenspektrometrie (MALDI-TOF MS) als Kulturbestätigungstest zuverlässig differenziert werden. Bei der MALDI-TOF MS erhält man ein eindeutiges „fingerprint“-Massenspektrum des Mikroorganismus. Dieser fingerprint ist individuell und kann zur Identifizierung von Spezies, Subspezies bis hin zum Stamm herangezogen werden. Diese Technik steht heute in einigen mikrobiologischen Laboren bereits zur Verfügung.

Als Infektionsquelle für *T. interdigitale* und *A. benhamiae* zählen Haustiere, die als „Kuscheltiere“ im häuslichen Umfeld gehalten werden, z. B. Meerschweinchen, Goldhamster, Mäuse, Ratten, Kaninchen, Frettchen und Chinchilla.

Microsporum canis

Infektionsquelle für *M. canis* sind Katzen, seltener in Deutschland, häufiger nach direktem Katzenkontakt während eines Urlaubsaufenthaltes in Südeuropa – Spanien, Italien, Griechenland – bis hin nach Südosteuropa – Balkanländer, Bulgarien – und Nordafrika – Tunesien, Marokko (Abb. 6a). In Mittelitalien waren 13% der in Privathaushalten gehaltenen Katzen (100 untersuchte Tiere) Träger von *M. canis*, dagegen ließ sich bei 100% von 100 streunenden Katzen *M. canis* nachweisen; es waren in der Regel symptomlose Träger [15]. Für *M. canis* gilt, dass das übertragende Tier nicht als offensichtlich infiziert erkennbar sein muss. Ein rüdiges Fell oder sonstige Zeichen (Fellausfall, kahle Stellen, vermehrte Schuppung, Krusten) einer Dermatophytose sind oft nicht erkennbar (Abb. 6b).

Trichophyton verrucosum – der Erreger der Kälberflechte

Darüber hinaus gibt es Dermatophyten, die schon fast vergessen waren, jedoch in den letzten Jahren wieder als Infektionserreger in Erscheinung getreten sind. Zu nennen ist in diesem Zusammenhang an erster Stelle die für den Menschen heute wieder relevante Kälber- oder Glatzflechte durch *T. verrucosum*. Dieser Erreger trat früher fast ausschließlich bei in der Landwirtschaft Beschäftigten auf. Heute wird in der Viehwirtschaft aus Kostengründen oft auf die Prophylaxe der *T. verrucosum*-Infektion durch Impfung des Viehbestands verzichtet. So bilden Kälber und Rinder die direkte Infektionsquelle für Kinder und Jugendliche, die sich z.B. während der Ferien auf einem Bauernhof infizieren. Daneben ist eine indirekte Übertragung über Kontakt zu sporentragenden Gegenständen – Holz der Stallumfassungen, Sättel und sonstige Reitutensilien – möglich. Typische Manifestationsformen sind neben der *Tinea manuum* die *Tinea barbae*, *Tinea capitis* und sehr



selten eine *Tinea profunda* des Mons pubis (☉ **Abb. 7 a, b**) [16].

Bei Reitern oder sonstigem Kontakt zu Pferden ist auch an Infektionen durch *T. equinum* zu denken. *T. erinacei*, ein zoophiler Dermatophyt, wird als sog. „emerging pathogen“ angesehen, welcher vom Igel auf den Menschen übertragen wird. Infektionsquelle ist der geschützte mitteleuropäische Igel, alternativ zunehmend auch die importierten, nicht geschützten und im Zoohandel frei käuflichen afrikanischen Weißbauchigel sowie der ägyptische Langohrigel [17].

Tinea incognito

Es sind vor allem ältere Patienten mit *Tinea unguium et pedis*, bei denen sich sekundär eine *Tinea corporis* am Körperstamm, manchmal im Gesicht und am behaarten Kopf entwickelt. Diese oft klinisch nicht erkannte Dermatophytose betrifft z. B. den Bauch, die Flanken, relativ häufig den Glutealbereich bis hin zur perianalen Region (*Tinea glutealis*), jedoch auch die Leisten (*Tinea inguinalis*) und selten die Extremitäten (*Tinea cruris*). Disponierende Faktoren sind Diabetes mellitus, aber auch eine im höheren Alter trockene Haut (Exsikkationsekzem) oder im Einzelfall auch ein Morbus Cushing mit Hypercortisolismus [18]. Der Begriff *Tinea incognito* beschreibt die randbetonten erythrosquamösen Läsionen, welche eben nicht als Dermatophytose, sondern fälschlicherweise als Ekzem (atopisches Ekzem, mikrobielles oder nummuläres Ekzem), Psoriasis vulgaris oder Kontaktekzem gedeutet werden. Insbesondere wenn eine antientzündliche Behandlung mit topischen Kortikosteroiden erfolgte, worunter sich Erythem und Schuppung zurückbildeten, die deutlich blasere Läsion sich jedoch meist trotzdem langsam weiter ausbreitet, sollte an eine *Tinea corporis incognito* gedacht werden.

Disponierende Faktoren für eine *Tinea incognito* sind Diabetes mellitus, eine im höheren Alter trockene Haut (Exsikkationsekzem) oder auch ein Morbus Cushing mit Hypercortisolismus.

Trichophyton-rubrum-Syndrom

Das *Trichophyton-rubrum*-Syndrom ist eine chronisch verlaufende generalisierte Dermatophytose. Definitionsgemäß sollte es mindestens vier Lokalisationen des Körpers betreffen:

- ▶ Füße (plantar)
- ▶ Hände (palmar)
- ▶ Nägel
- ▶ eine andere Lokalisation am Integument (☉ **Abb. 8**) [19]

Die Leiste, als sonst häufige Lokalisation einer *Tinea*, ist dabei explizit ausgeschlossen. Ein zweites Kriterium für die Diagnosestellung ist der mikroskopische Nachweis der Pilze im Nativprä-

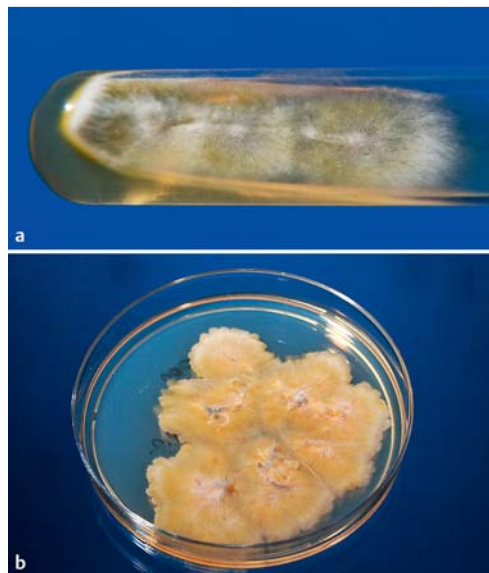


Abb. 6 a *Microsporum canis*: Isolat auf einem Sabouraud-Glukose-Schrägagarröhre von einer familiären *Tinea corporis*-Endemie. b *Microsporum canis*: veterinärmedizinisches Isolat von einer Katze mit ausgeprägter infektiöser Alopezie und Dermatophytose.

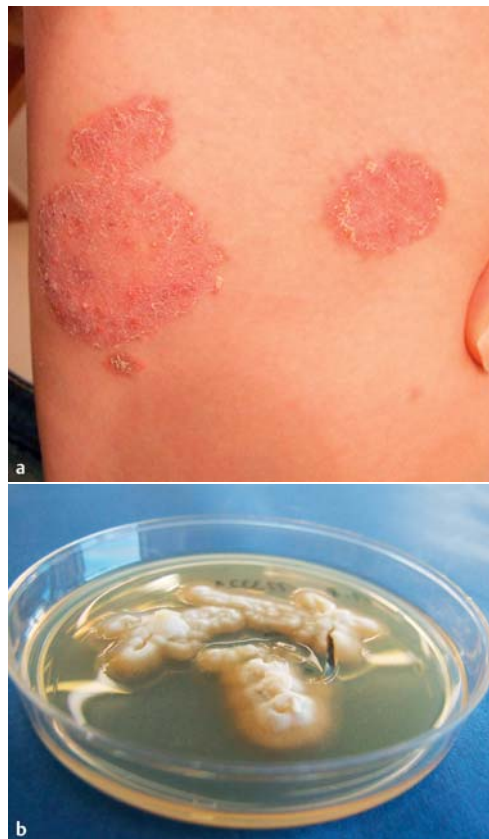
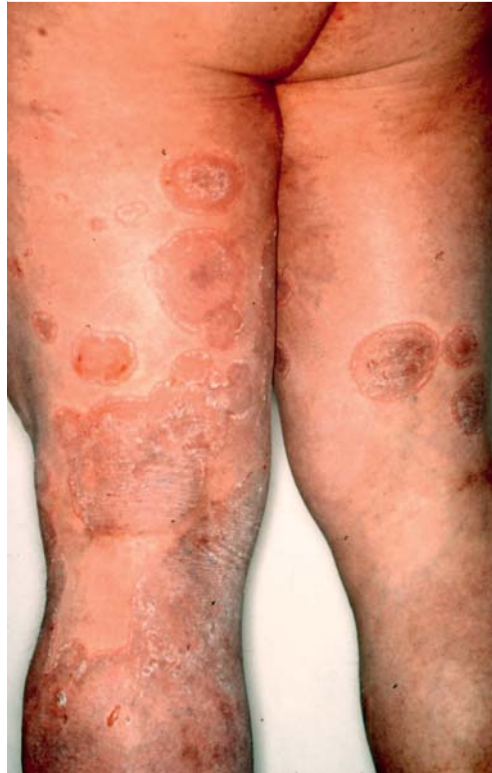
Abb. 7 a *Tinea corporis* durch *Trichophyton verrucosum* bei einer 17-jährigen Patientin, die im Rinderstall beschäftigt war. Die Plaques sind infiltriert und pustulös im Sinne einer stark entzündlichen *Tinea profunda*. b *Trichophyton verrucosum*: Isolat von der 17-jährigen Patientin (☉ **Abb. 7 a**). Der langsam wachsende zoophile Dermatophyt zeigte einen typischen verrukösen, weiß-grauen Thallus.

parat (KOH oder Blancophor®) ebenfalls aus vier Lokalisationen der Pilzinfektion. Das dritte Kriterium, der kulturelle Nachweis von *T. rubrum* aus mindestens drei der vier Lokalisationen der *Tinea*, ergibt sich selbstverständlich.

Es handelt sich nicht nur um eine diagnostische, sondern vor allem um eine therapeutische Herausforderung, wenn an die Rezidivfreudigkeit dieser generalisierten *Tinea* gedacht wird. Das *Trichophyton-rubrum*-Syndrom ist sicher nicht neu, wenn man sich die bekannten Synonyme vor Augen führt:

Abb. 8 59-jähriger Patient mit Trichophyton-rubrum-Syndrom: Tinea corporis generalisata mit dem Erythema multiforme ähnlicher Morphologie der erythrosquamösen Plaques.



Tab. 3 Differenzialdiagnosen der Tinea faciei.

(allergische) Kontaktdermatitis
atopisches Ekzem
periorale Dermatitis
Psoriasis vulgaris
diskoider Lupus erythematodes
„Schmetterlingserythem“ bei SLE
seborrhoisches Ekzem
Rosazea
polymorphe Lichtdermatose
lymphozytische Infiltration der Haut
Granuloma faciale

- ▶ chronisches Dermatophytosesyndrom
 - ▶ generalisierte, chronisch-persistierende Rubrophytie
 - ▶ Tinea corporis generalisata
 - ▶ im Englischen „dry-type“-T. rubrum infection
- Nach wie vor nicht geklärt ist, ob es sich beim Trichophyton-rubrum-Syndrom um eine nosologische Entität handelt. Ein disponierender Faktor ist eine zuvor erfolgte lokale und erst recht systemische Steroidbehandlung. Piñeiro et al. [20] weisen darauf hin, dass es erstens häufiger als gedacht zu einer sekundären Tinea kommt, die infolge einer Autoinokulation ausgehend von einer Primärinfektion meist die Füße betrifft. Zweitens liegt in 7% dieser sekundären Infektionen ein Trichophyton-rubrum-Syndrom vor. Sie beschreiben 4 Patienten mit Trichophyton-rubrum-Syndrom, welche allesamt disponierende Faktoren aufwiesen. Von den 38–56 Jahre alten männlichen Patienten hatte einer das Down-Syndrom, einer war HIV-positiv, einer litt unter

Diabetes mellitus und ein Patient wurde vorab mit topischen Kortikosteroiden behandelt. Im eigenen Patientengut ließ sich eine HIV-Infektion bei Trichophyton-rubrum-Syndrom bislang nicht nachweisen, jedoch durchaus ein Diabetes mellitus.

Die sonst häufige Lokalisation einer Tinea in der Leiste ist bei einem Trichophyton-rubrum-Syndrom explizit ausgeschlossen.

Tinea faciei

Im Gesicht, oft an den Wangen, auch an den Augenlidern und Brauen, manchmal submandibulär, entwickeln sich erythematöse, randbetonte, zentrifugal wachsende Herde mit diskreter Schuppung. Bei Erwachsenen tritt die Tinea faciei selten auf, als Erreger wird in der Regel T. rubrum isoliert. Deshalb sollte bei fazialen Erythemen – juckenden, schuppenden, randbetonten Herden im Gesicht – immer auch eine Tinea faciei durch mykologische Diagnostik ausgeschlossen bzw. diverse differenzialdiagnostisch infrage kommende Dermatosen bedacht werden (● Tab. 3). Die Tinea faciei durch T. rubrum entsteht fast immer über den Weg einer Autoinokulation von einer gleichzeitig bestehenden Tinea pedis et unguium der unteren Extremitäten, gelegentlich auch über eine Tinea manus und Onychomykose der Fingernägel [21,22].

An der dermatologischen Abteilung der Universitätsklinik Cagliari (Italien) wurden von 1988 bis 2007 107 Patienten mit Tinea faciei gesehen, darunter 72 Frauen und 35 Männer im Alter von 2 bis 72 Jahren. Ältere Patienten, die wahrscheinlich ein höheres Risiko für eine Dermatophytose haben, weisen häufiger atypische Formen der Tinea auf. Neun Kinder (4–10 Jahre) hatten ebenfalls eine Tinea capitis und acht Patienten eine Tinea corporis. Elf Patienten, die älter als 35 Jahre alt waren, litten außerdem gleichzeitig unter einer Onychomykose) [23].

Bei Kindern stehen zoophile Dermatophyten – zoophile Stämme von T. interdigitale, M. canis und Trichophyton species von A. benhamiae – als Ursache einer Tinea faciei im Vordergrund [24].

Da die Tinea faciei bei Erwachsenen selten auftritt, sollte bei fazialen Erythemen immer auch eine Tinea faciei durch mykologische Diagnostik ausgeschlossen bzw. diverse differenzialdiagnostisch infrage kommende Dermatosen bedacht werden.



Tinea capitis



Epidemiologie und Pathogenese

Die Tinea capitis ist die häufigste Dermatophyteninfektion bei Kindern und kommt meist im Alter zwischen 3–8 Jahren vor, insbesondere im 5. und 6. Lebensjahr (▶ **Abb. 9**). Bei Erwachsenen in Deutschland ist diese Dermatose eher ungewöhnlich. Zunehmend scheint es jedoch bei älteren Menschen zu sekundären Infektionen nicht nur im Sinne einer Tinea corporis oder Tinea faciei, sondern auch einer Tinea capitis bei primärer Tinea pedis und Onychomykose infolge Autoinokulation zu kommen. So trat bei einem 83-jährigen Mann eine purulente und verkrustete Tinea capitis im Glatzenbereich des Kapillitiums auf. Histologisch sah man eine Follikulitis mit perifollikulären Abszessen in der oberen Dermis im Sinne einer Tinea capitis profunda. Infektionsquelle war eine Onychomykose der Fingernägel durch *T. rubrum* [25]. Es gibt eine Geschlechtsabhängigkeit der Tinea capitis; diese tritt bei Jungen im Schulalter häufiger auf, im Erwachsenenalter sind jedoch Frauen – vor allem nach der Menopause – 3–4-mal häufiger betroffen als Männer [26].

Die verursachenden Dermatophyten – zumeist zoophile Arten – werden durch direkten Kontakt zum Fell des Haustieres auf die Haut und das Kapillitium der Kinder übertragen. Anthropophile Dermatophyten, an erster Stelle *T. tonsurans*, werden indirekt über kontaminierte Matten beim Ringkampf übertragen. Man spricht bei dieser Dermatophytose von der Tinea corporis (capitis) gladiatorum. Mikrotraumen beim Auftreffen und Schürfen der Haut auf der Oberfläche der Matte scheinen die Eintrittspforte für die Erreger in das Stratum corneum der Epidermis zu bilden. Der direkte Kontakt zwischen den Kindern beim Ringkampf ist wahrscheinlich eher nicht entscheidend. Bekannt ist, dass Dermatophyten durch gemeinsam genutzte Käämme und Haarbürsten übertragen werden können [27,28].

Erreger

In den USA findet man – anders als in Deutschland – den anthropophilen Dermatophyten *T. tonsurans* als häufigsten Erreger der Tinea capitis. In Afrika, wo in bestimmten Regionen südlich der Sahara (Sub-Saharan Africa) Dermatophytosen bei 20–25% der Schulkinder anzutreffen sind, wird mit bis zu 8% Prävalenz der Tinea capitis gerechnet. Hauptsächlicher Erreger ist *T. violaceum*, gefolgt von *M. audouinii*, darüber hinaus auch *T. soudanense* (▶ **Abb. 10**) [29].

In Deutschland werden die gleichen zoophilen Dermatophyten, wie sie für die Tinea corporis und Tinea faciei verantwortlich sind, auch bei Tinea capitis isoliert, außerdem auch *T. verrucosum*. *M. audouinii* als anthropophiler Pilz wird in Frankreich wieder vermehrt gefunden, sicher infolge der Einwanderungsbewegung aus afrikani-

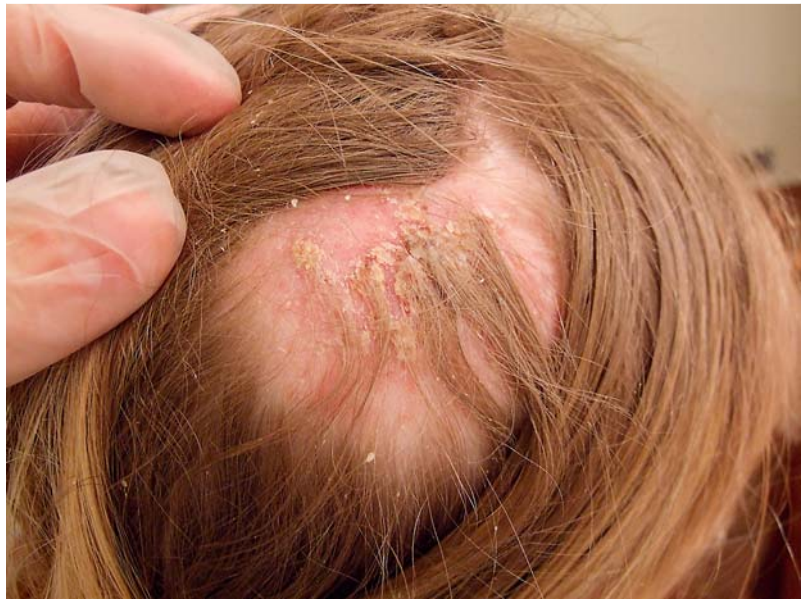

Abb. 9 Tinea capitis durch *Arthroderma benhamiae* bei einem 11-jährigen Mädchen. Rechts parietal entwickelte sich ein 4×5 cm großes, kreisrundes, erythematöses, zentral hyperkeratotisches, verkrustetes und schuppendes Areal mit zentrifugalem Wachstum sowie Alopezie und Juckreiz. Infektionsquelle waren wiederum Meerschweinchen.

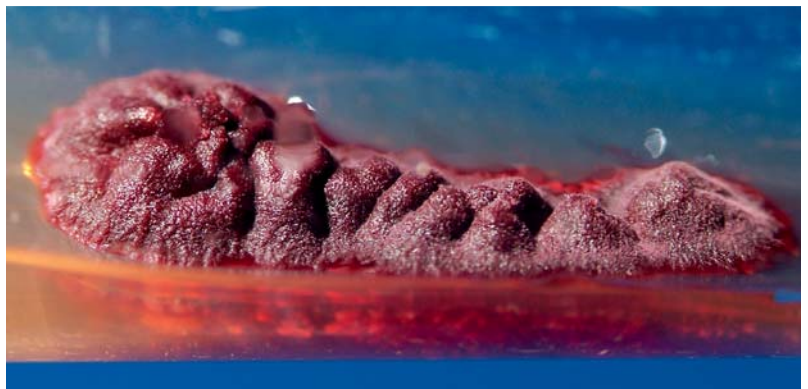

Abb. 10 *Trichophyton violaceum*: isoliert von einem 8-jährigen, in Leipzig lebenden afrikanischen Jungen mit Tinea capitis. Der langsam wachsende, anthropophile Dermatophyt bildet einen charakteristischen, violett-pigmentierten, glabrosen Thallus aus.

schen Ländern [30]. *M. audouinii* ist Erreger der klassischen Mikrosporidie, die im 18. und 19. Jahrhundert eine charakteristische Erkrankung der Kinderköpfe war und u. a. als „Waisenhauskrankung“ epidemischen Charakter hatte. In Deutschland kam es zuletzt 1962/63 im Rhein-Ruhrgebiet zu einem Ausbruch [31]. Ganz aktuell – im Jahr 2011 – kam es jedoch zu Ausbrüchen in München sowie in Wittlich (Rheinland-Pfalz) mit *M. audouinii*-Infektionen bei Kindern sowie Erwachsenen, die zu Immigrantenkinder aus Afrika Kontakt hatten (eigene Beobachtung).

Geophile Dermatophyten verursachen selten eine Tinea capitis. Gerade wurde eine solche Infektion durch *M. gypseum* bei einem 10-jährigen Jungen in Japan beschrieben; die Behandlung mit Itracozazol über 4–5 Monate war langwierig [32].



Klinisches Bild

Man unterscheidet bis zu 6 verschiedene Formen der Tinea capitis [33]:

1. Die „grey patch“-Tinea capitis, bei der scheibenförmige, alopezische Herde mit einer grauen Schuppenschicht bedeckt sind; die Haare brechen kurz über der Hautoberfläche ab, sodass ein stoppelfeldähnliches Bild entsteht. Die zoophilen Dermatophyten *M. canis* und *A. benhamiae* verursachen diese kreisrunden, erythematösen, oft stark hyperkeratotischen, verkrusteten und schuppigen Areale mit zentrifugalem Wachstum sowie Alopezie und Juckreiz. *M. canis* und *M. gypseum* zeigen einen ektotrichen Befall der Haare und Haarwurzeln als Umhüllung oder Scheide um die Haarschäfte, bestehend aus Arthrokonidien oder -sporen. Im Wood-Licht erkennt man hierbei eine grünlich-gelbe Fluoreszenz der Kopfhaut und Haare [33].
2. Die „mottenfraßartige“ (moth eaten) Tinea capitis wird im englischsprachigen Raum separat aufgeführt.
3. Die wenig entzündliche „black dot“-Form der Tinea capitis entsteht als Restzustand der in Hautniveau abgebrochenen Haarschäfte bei Infektionen durch Trichophyton-Arten, z. B. *T. tonsurans*, *T. interdigitale*, *T. soudanense* oder *T. violaceum*.
4. Wie eine Pityriasis capillitii imponiert die Tinea capitis, die mit diffuser Schuppung der Kopfhaut ohne Entzündungsreaktion einhergeht. Sie wird bspw. durch *T. tonsurans* hervorgerufen.
5. Bei der pustulösen Form der Tinea capitis erkennt man gelbliche Pusteln im Sinne einer Follikulitis, die rein mykotisch bedingt ist. Darüber hinaus sind jedoch auch sekundäre bakterielle Infektionen z. B. durch *Staphylococcus aureus* möglich.
6. Die Maximalvariante der Tinea capitis ist das Kerion Celsi, eine abszessartige tiefe Infektion der Kopfhaut, die subjektiv mit starken Schmerzen, Abgeschlagenheit und nuchaler bzw. zervikaler Lymphknotenschwellung einhergeht. Diese Tinea capitis profunda sieht man eigentlich nur bei Infektionen durch zoophile Dermatophyten, z. B. zoophile Stämme von *T. interdigitale* oder *T. verrucosum*. Die Haare im Randbereich lassen sich leicht epilieren. Im Wood-Licht ist im Falle von *T. verrucosum* keinerlei Fluoreszenz erkennbar.

Dagegen sind bei einer Tinea capitis superficialis durch anthropophile Dermatophyten die der Alopecia areata ähnlichen Herde am behaarten Kopf meist trocken, mehr oder weniger erythematös, hyperkeratotisch und schuppig. Manche Kinder sind lediglich Träger des Erregers, insbesondere von *T. tonsurans*, sodass keine ausgeprägten Symptome bis auf eine diskrete Pityriasis capitis bestehen.

Sekundäre bakterielle Infektionen der Tinea capitis sind möglich; gelegentlich führen sie den Kinderarzt oder auch Dermatologen in eine falsche Richtung, sodass lokal und oft auch systemisch mit Antibiotika behandelt wird. Im Einzelfall erfolgen eigentlich nicht notwendige chirurgische Interventionen, von der Inzision bis zur Abszess-ausräumung. Gelegentlich wird keinerlei mykologische Diagnostik durchgeführt. Neu ist, dass es im Einzelfall auch zu einer gleichzeitigen bzw. sekundären Infektion durch cMRSA (community acquired *Staphylococcus aureus*) kommen kann, was weitreichende therapeutische Konsequenzen hat [34].

Im Schulalter tritt die Tinea capitis häufiger bei Jungen auf, im Erwachsenenalter sind jedoch Frauen – vor allem nach der Menopause – 3–4-mal häufiger betroffen als Männer. Insgesamt werden bis zu 6 verschiedene Formen der Tinea capitis unterschieden.

Onychomykosen

Onychomykosen (OM) sind wegen ihrer ubiquitären Verbreitung sowie der hohen Prävalenz ein aktuelles Problem in der Dermatologie. Seit dem Ersten Weltkrieg stetig ansteigend, ist die Onychomykose heute eine Volkskrankheit, die durch Chronizität sowie die nach wie vor problematische Therapie gekennzeichnet ist.

Der Anteil der Onychomykosen an allen Nagelerkrankungen ist mit 50% sehr hoch. Etwa 2–3% der weltweiten Bevölkerung leiden schätzungsweise an einer Nagelpilzerkrankung. In Deutschland beträgt die Prävalenz der Onychomykose laut der „Foot-Check-Studie“ 12,4% [35]. Durch zunehmende Überalterung der Gesellschaft in den Industrienationen ist eine steigende Inzidenz der Onychomykose anzunehmen.

Der Begriff Tinea unguium steht für eine Onychomykose, deren Erreger ein Dermatophyt ist, meistens *T. rubrum*, nicht jedoch Hefe- oder Schimmelpilze; dagegen ist die Bezeichnung Onychomykose allgemeinerer Natur. Gemeint ist die Nagelpilzinfektion, welche sowohl durch Dermatophyten als auch durch Hefe- und/oder Schimmelpilze verursacht sein kann.

Tinea unguium

Erreger

Bei Tinea unguium kommen in Deutschland lediglich 3 Dermatophyten als Erreger infrage. Dies sind neben *T. rubrum* (ca. 90% der isolierten Dermatophyten) noch *T. interdigitale* (fast ausschließlich anthropophile Stämme) sowie im Einzelfall *E. floccosum* [36, 37]. Prinzipiell sind auch weitere Dermatophyten-Arten in der Lage, eine Onychomykose zu verursachen, z. B. *M. gypseum*,



T. tonsurans, M. canis, T. schoenleinii und T. soudanense [38]. Die weiße superfizielle Onychomykose (WSO) oder mykotische Leukonychie soll häufiger durch T. interdigitale verursacht werden. Des Weiteren wurden Schimmelpilze, z. B. Fusarium oxysporum, jedoch auch Aspergillus terreus und Acremonium spp. isoliert. Die WSO kommt häufig bei HIV-positiven Patienten vor; Erreger in dieser Personengruppe ist jedoch fast ausschließlich T. rubrum [39]. Hier nicht aufgeführt sind Hefe- und Schimmelpilze, die ebenfalls eine Onychomykose verursachen können [40].

Klinisches Bild

In der Regel beginnt die Nagelpilzinfektion am freien Rand der Zehennägel als distale subunguale Onychomykose (DSO), wobei sich der Erreger vom Hyponychium an der Unterseite der Nagelplatte von distal langsam nach proximal zur Matrix ausbreitet. Nicht selten entwickelt sich im weiteren Verlauf ein Befall der lateralen Nagelanteile im Sinne der lateralen oder distolateralen subungualen Onychomykose (DLSO). Der Nagel ist hyperkeratotisch verdickt, gelbbraun gefärbt, dazu kommt ggf. eine Onycholyse [41].

Die proximal subunguale Onychomykose (PSO) tritt eher selten auf. Ausgehend vom proximalen Nagelwall bei gleichzeitiger Tinea pedis geht der Erreger auf die Kutikula, später auf das Eponychium (Epithel der Unterseite des proximalen Nagelwalles) über. Man sieht die PSO häufiger bei immunsupprimierten Patienten, vorzugsweise bei HIV-Positiven sowie AIDS-Kranken (▶ **Abb. 11**).

Die Leukonychia trichophytica bzw. weiße superfizielle Onychomykose (WSO) entwickelt sich infolge eines oberflächlichen Befalls der Nagelplatte mit dem Dermatophyten, meist T. rubrum, aber relativ häufig auch T. interdigitale. Auf der Nagelplatte bildet sich ein flacher, oft nicht durchgehender, manchmal jedoch auch die gesamte Oberfläche des Nagels überziehender, meist leuchtend-weißer plaqueartiger Pilzbefall aus. Als Sonderform wird die proximale weiße subunguale Onychomykose (PWOM) angesehen, hierbei kommt es zur weißen Verfärbung unterhalb der proximalen Nagelplatte. Erreger sind neben T. rubrum auch T. schoenleinii (nicht in Deutschland) oder Epidermophyton floccosum (▶ **Abb. 12**). Beschrieben ist als weitere Sonderform die schwarze superfizielle Onychomykose durch Hendersonnula toruloidea (taxonomisch heute Natrassia mangiferae), einen Schwärzeschimmelpilz.

Die endonychia Onychomykose, bei der die subunguale Hyperkeratose fehlt und auch keine Onycholyse auftritt, führt zu einer Verdickung der Nägel, die weiß verfärbt sind. Da T. soudanense diese Onychomykose-Form verursachen soll, muss eher in Afrika mit dieser Variante gerechnet werden.

Die Maximalvariante ist die total dystrophische Onychomykose (TDO). Früher gab es den von H. Grimmer geprägten Begriff des Gletscher-Nagels.

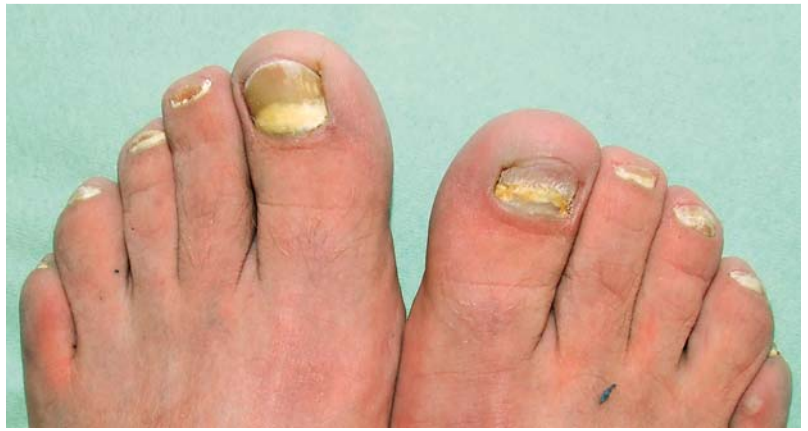

Abb. 11 Proximal weiße subunguale Onychomykose durch Trichophyton rubrum bei einem 41-jährigen HIV-positiven Mann mit manifester AIDS-Infektion.

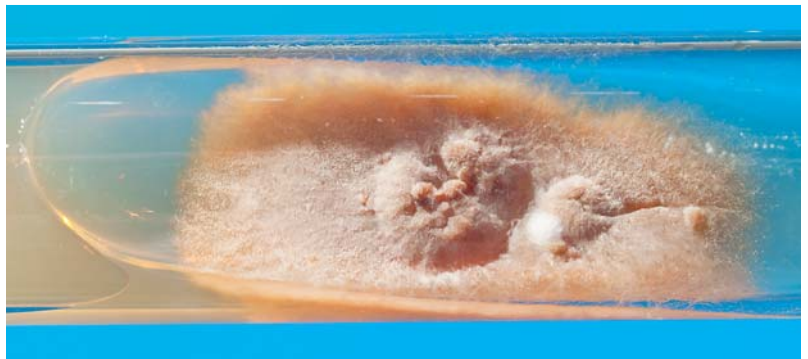

Abb. 12 Epidermophyton floccosum: Auf Sabouraud-Glucose-Agar erscheint ein olivgrüner, samtartiger Thallus des anthropophilen Dermatophyten. Isolat aus Hautschuppen bei Tinea pedis.

Grimmer hielt am 15.1.1961 in Essen zur Gründungsversammlung der Deutschsprachigen Mykologischen Gesellschaft den Vortrag „Histologische Untersuchungen bei Nagelmykosen (Nachweis vegetativer Pilzelemente und deren Bedeutung für die Griseofulvin-Therapie)“. Er schrieb damals, von Ausnahmen abgesehen, „stellt die Lokalisation einer Pilzkrankung durch Hyphomyzeten primär eine subunguale Mykose und keine Onychomykose im eigentlichen anatomischen Sinne dar...Die Reaktion des Epithels des Nagelbettes auf die pathogene Wirkung des Hyphomyzeten ist eine evtl. recht erhebliche Akanthose sowie wechselnde starke Hyperkeratose, die sich klinisch in einer Anhebung der Nagelplatte äußert.“ Die gesunde, nachwachsende Nagelplatte schiebt sich „nach Art eines Gletschers über das hyperkeratotische Nagelbett hinweg“ [42]. Heute kennt man die sog. subungualen Dermatophytome, d.h. Zusammenballungen von Pilzelementen, vorzugsweise Arthrosporen, aber auch Pilzhyphen und Keratinmassen unterhalb der gelblich-braun verfärbten Nagelplatte [43]. Eine für diese OM charakteristische Ausprägungsform sind die „gelben Streifen“, die als Längsstreifen medial oder lateral oft die Nagelmatrix erreichen.



Der gesamte Nagel ist mykotisch infiziert und wird durch die subungualen Hyperkeratosen nach oben geschoben, sodass sich eine Onycholyse entwickelt. Bei der chronischen mukokutanen Kandidose sind infolge einer von der Schleimhaut-Kandidose des Mundes und der Zunge ausgehenden Autoinokulation die Fingernägel durch Hefepilze infiziert und imponieren klinisch als TDO [44].

Ursache der Onychia et Paronychia candidosa sind Hefepilze. Dem Nagelbefall durch Sprosspilze geht zumeist eine chronische Infektion des proximalen und/oder lateralen Nagelwalls voraus. In der Folge kommt es durch Matrixschädigung zu einer Störung der Struktur der Nagelplatte mit Querrillen. Daraus kann die Candida-Onycholyse (ohne Befall der Nagelplatte) als eigenständiges Krankheitsbild entstehen.

Die Tinea unguium wird in Deutschland lediglich von 3 Erregern hervorgerufen: *T. rubrum*, *T. interdigitale* sowie *E. floccosum*.

Die proximal subunguale Onychomykose sieht man häufiger bei immunsupprimierten Patienten.

Zusammenfassung

Infektionen der Haut und deren Anhangsgebilde – Nägel und Haarwurzeln – durch Dermatophyten zählen vor Kandidosen und den seltenen Schimmelpilzinfektionen zu den häufigsten oberflächlichen Pilzinfektionen. In den westlichen Ländern sind Tinea pedis und Tinea unguium heute Volkskrankheiten. Nicht zuletzt durch die Assoziation zum Diabetes mellitus und dessen Komplikationen – dem diabetischen Fußsyndrom – besitzen sie erhebliche gesundheitliche Relevanz. Erreger der Tinea unguium et pedum ist an erster Stelle *Trichophyton rubrum*, daneben lassen sich *Trichophyton interdigitale* und *Epidermophyton floccosum*, evtl. auch *Trichophyton tonsurans* isolieren. Zoophile Dermatophyten sind aktueller denn je. *Microsporum canis*, *Trichophyton interdigitale* (*Trichophyton mentagrophytes*) und *Trichophyton verrucosum* finden sich bei Tinea corporis, Tinea faciei und Tinea capitis. Insbesondere Tinea capitis ist eine diagnostische und therapeutische Herausforderung. Darüber hinaus sind neue Erreger auf dem Vormarsch. Das betrifft v. a. *Trichophyton species* von *Arthroderma benhamiae*, aber auch *Trichophyton erinacei*, dessen Reservoir Igel darstellen. Insbesondere bei diesen Dermatophyten erweist sich, dass neue molekularbiologische Methoden für die Diagnostik erforderlich sind und dringend in der Dermatomykologie etabliert werden müssen.

Danksagung

Die exzellenten makroskopischen Fotografien der Pilzkulturen verdanken wir dem Leipziger Fotografen Uwe Schoßig.

Interessenkonflikt

Die Autoren geben an, dass kein Interessenkonflikt besteht.

Literatur

- Roseeuw D. Achilles foot screening project: preliminary results of patients screened by dermatologists. *J Eur Acad Dermatol Venereol* 1999; 12 (Suppl. 01): S6–S9
- Stratigos AJ, Stern R, González E et al. Prevalence of skin disease in a cohort of shelter-based homeless men. *J Am Acad Dermatol* 1999; 41: 197–202
- Jenkins DW, Cooper K, O'Connor R et al. Prevalence of podiatric conditions seen in Special Olympics athletes: Structural, biomechanical and dermatological findings. *Foot (Edinb)* 2011; 21: 15–25
- Lacroix C, Baspeyras M, de La Salmonière P et al. Tinea pedis in European marathon runners. *J Eur Acad Dermatol Venereol* 2002; 16: 139–142
- Sabadin CS, Benvegnú SA, da Fontoura MM et al. Onychomycosis and tinea pedis in athletes from the State of Rio Grande Do Sul (Brazil): a cross-sectional study. *Mycopathologia* 2011; 171: 183–189
- Raboobe N, Aboobaker J, Peer AK. Tinea pedis et unguium in the Muslim community of Durban, South Africa. *Int J Dermatol* 1998; 37: 759–765
- Ilkit M, Tanir F, Hazar S et al. Epidemiology of tinea pedis and toenail tinea unguium in worshippers in the mosques in Adana, Turkey. *J Dermatol* 2005; 32: 698–704
- Vanhooteghem O, Szepietuk G, Paouballi D et al. Chronic interdigital dermatophytic infection: a common lesion associated with potentially severe consequences. *Diabetes Res Clin Pract* 2011; 91: 23–25
- Lauterbach S, Kostev K, Kohlmann T. Prevalence of diabetic foot syndrome and its risk factors in the UK. *J Wound Care* 2010; 19: 333–337
- Zhan P, Ge YP, Lu XL et al. A case-control analysis and laboratory study of the two feet-one hand syndrome in two dermatology hospitals in China. *Clin Exp Dermatol* 2010; 35: 468–472
- Nenoff P, Herrmann J, Gräser Y. *Trichophyton mentagrophytes* sive interdigitale? Ein Dermatophyt im Wandel der Zeit. *J Dtsch Dermatol Ges* 2007; 5: 198–203
- De Hoog GS, Guarro J, Gené J, Figueras MJ. Atlas of clinical fungi. 3rd ed. Centraalbureau voor Schimmelcultures, Utrecht, The Netherlands & Universitat Rovira i Virgili, Reus, Spain; 2009
- Gräser Y, Scott J, Summerbell R. The new species concept in dermatophytes – a polyphasic approach. *Mycopathologia* 2008; 166: 239–256
- Budihardja D, Freund V, Mayser P. Widespread erosive tinea corporis by *Arthroderma benhamiae* in a renal transplant recipient: case report. *Mycoses* 2010; 53: 530–532
- Iorio R, Cafarchia C, Capelli G et al. Dermatophytoses in cats and humans in central Italy: epidemiological aspects. *Mycoses* 2007; 50: 491–495
- Grunewald S, Paasch U, Gräser Y et al. Scarring tinea profunda in the pubic area due to *Trichophyton verrucosum*. *Hautarzt* 2006; 57: 811–813
- Mayser P. Achtung Stacheliebhaber: Igelpilz liebt Menschen. *Medical Tribune* 2010; 45: 4
- Peixoto I, Maquine G, Francesconi VA et al. Dermatophytosis caused by *Trichophyton rubrum* as an opportunistic



- infection in patients with Cushing disease. *An Bras Dermatol* 2010; 85: 888–890
- 19 Kick G, Korting HC. The definition of *Trichophyton rubrum* syndrome. *Mycoses* 2001; 44: 167–171
 - 20 Piñeiro L, Larruskain J, Idigoras P et al. *Trichophyton rubrum* syndrome: the tip of the iceberg and a preventable outcome. *Mycoses* 2010; 53: 186
 - 21 Nenoff P, Mügge C, Herrmann J et al. *Tinea faciei* incognito due to *Trichophyton rubrum* as a result of autoinoculation from onychomycosis. *Mycoses* 2007; 50 (Suppl. 02): 20–25
 - 22 Tchernev G, Cardoso JC, Ali MM et al. Primary onychomycosis with granulomatous *Tinea faciei*. *Braz J Infect Dis* 2010; 14: 546–547
 - 23 Aste N, Atzori L, Aste N et al. A 20-year survey of *tinea faciei*. *Mycoses* 2010; 53: 504–508
 - 24 Del Boz J, Crespo V, Rivas-Ruiz F et al. *Tinea incognito* in children: 54 cases. *Mycoses* 2011; 54: 254–258
 - 25 Kuklová I, Stork J, Lacina L. *Trichophyton rubrum* suppurative *tinea* of the bald area of the scalp. *Mycoses* 2011; 54: 84–86
 - 26 Chen W, Mempel M, Traidl-Hofmann C et al. Gender aspects in skin diseases. *J Eur Acad Dermatol Venereol* 2010; 24: 1378–1385
 - 27 Leeming JG, Elliott TS. The emergence of *Trichophyton tonsurans tinea capitis* in Birmingham, UK. *Br J Dermatol* 1995; 133: 929–931
 - 28 Wood B, Rademaker M. Nosocomial *Trichophyton tonsurans* in a long stay ward. *N Z Med J* 1997; 110: 277–278
 - 29 Feuilhade M, Lacroix C. *Epidémiologie des teignes du cuir chevelu*. *Presse Med* 2001; 30: 499–504
 - 30 Nenoff P. *Tinea capitis* beim Kind – aktuelle Aspekte der Pathogenese, Epidemiologie sowie Therapie. *Dt Dermatol* 2003; 10: 756–761
 - 31 Gromzig H, Ehnert FA, Rieth H. Erfahrungen aus der Mikrosporidien-Epidemie in Duisburg und ihre Bedeutung für den öffentlichen Gesundheitsdienst. *Öffentl Gesundheitsdienst* 1963; 25: 363–373
 - 32 Iwasawa M, Yorifuji K, Sano A et al. A case of kerion celsi caused by *Microsporum gypseum* (*Arthroderma gypseum*) in a child. *Nippon Ishinkin Gakkai Zasshi* 2009; 50: 155–160
 - 33 Patel GA, Schwartz RA. *Tinea capitis*: still an unsolved problem? *Mycoses* 2011; 54: 183–188
 - 34 Blömer RH, Keilani N, Faber A et al. *Tinea capitis profunda* due to *Trichophyton verrucosum* with abscessing secondary infection by cMRSA in an infant. *Mycoses* 2011; 54: 392–393 (Abstract)
 - 35 Abeck D, Haneke E, Nolting S et al. Onychomykose: Aktuelle Daten zu Epidemiologie, Erregerspektrum, Risikofaktoren sowie Beeinflussung der Lebensqualität. *Dt Arztebl* 2000; 97: A 1984–1986
 - 36 Mügge C, Haustein UF, Nenoff P. Onychomykosen – eine retrospektive Studie zum Erregerspektrum. *J Dtsch Dermatol Ges* 2006; 4: 218–228
 - 37 Nenoff P, Ginter-Hanselmayer G, Tietz HJ. Onychomykose – ein Update Teil 2 – Vom Erreger zur Diagnose – konventionelle und molekularbiologische mykologische Diagnostik. *Hautarzt* 2012; 63: 130–138
 - 38 Maraki S, Nioti E, Mantadakis E et al. A 7-year survey of dermatophytoses in Crete, Greece. *Mycoses* 2007; 50: 481–484
 - 39 Moreno-Coutiño G, Toussaint-Caire S, Arenas R. Clinical, mycological and histological aspects of white onychomycosis. *Mycoses* 2010; 53: 144–147
 - 40 Seebacher C, Blaschke-Hellmessen R. *Mykosen. Epidemiologie, Diagnostik, Therapie*. Jena: Urban & Fischer; 1990
 - 41 Nenoff P, Ginter-Hanselmayer G, Tietz HJ. Onychomykose – ein Update Teil 1 – Prävalenz, Epidemiologie, disponierende Faktoren und Differenzialdiagnose. *Hautarzt* 2012; 63: 30–38
 - 42 Seebacher C, Müller J. 50 Jahre Deutschsprachige Mykologische Gesellschaft. Ein Rückblick auf die Gründungsveranstaltung am 15. Januar 1961 in Essen. *Mykologie Forum* 2011; 1/11: 6–11
 - 43 Seebacher C, Brasch J, Abeck D. *German Society of Dermatology; German-speaking Mycological Society* et al. Onychomycosis. *Mycoses* 2007; 50: 321–327
 - 44 Manz M, Scholz GH, Willgerodt H et al. Autoimmune polyglandular syndrome (APS) type I and *Candida* onychomycosis. *Eur J Dermatol* 2002; 12: 283–286



CME-Fragen Dermatophyten-Infektionen der Haut, Haare und Nägel

1 Welche Aussage ist richtig? Der Begriff „Tinea“ bezeichnet eine infektiöse Dermatose der Haut durch

- A Bakterien, meist *Staphylococcus aureus*.
- B Hefepilze, insbesondere *Candida albicans*.
- C Schimmelpilze, im Sinne einer subkutanen Mykose.
- D Dermatophyten, z. B. *Trichophyton rubrum*.
- E Parasiten, z. B. Leishmanien.

2 Welche Aussage ist richtig? Welches ist die wichtigste, weil wahrscheinlich häufigste Infektionsquelle für eine *Tinea pedis*?

- A Gemeinschaftsdusche und Umkleieräume in Gemeinschaftseinrichtungen, z. B. Sportclubs, Fitness-Center
- B Sauna
- C Schwimmhalle
- D Hotel
- E das häusliche Bad

3 Welche Aussage ist falsch? Das „Two-feet-one-hand-syndrom“ wird folgendermaßen charakterisiert:

- A *Tinea pedis* an beiden Füßen (plantare und interdigitale Mykose)
- B *Tinea manus* an einer Hand, meist der linken
- C Die Nägel sind meist ebenfalls von der Pilzinfektion betroffen.
- D Erreger ist in der Regel *Trichophyton rubrum*
- E Die Dermatophytose betrifft fast ausschließlich Diabetiker.

4 Welche Aussage ist richtig? *Trichophyton species* von *Arthroderma benhamiae*

- A ist ein zoophiler Dermatophyt, welcher neuerdings vermehrt nachgewiesen wird.
- B lässt sich ganz einfach mykologisch differenzieren, insbesondere die Unterscheidung zu *Microsporum canis* und *Trichophyton erinacei* ist makroskopisch möglich.
- C hat sein Reservoir in Reptilien.
- D wird vorzugsweise bei *Tinea pedis* und *Tinea unguium* isoliert.
- E verursacht wenig entzündliche Tinea-Formen.

5 Welche Aussage ist richtig? Der zoophile Dermatophyt *Microsporum canis*

- A kommt nie bei Katzen in Deutschland vor, sondern wird zu 100% „importiert“.
- B wird in bestimmten Regionen Italiens bei 100% der streunenden Katzen im Fell nachgewiesen.
- C ist der häufigste zoophile Dermatophyt in Deutschland.
- D hat sein Erregerreservoir in kleinen Nagetieren, vor allem Meerschweinchen.
- E lässt sich, wenn eine *Tinea capitis* verursacht wurde, problemlos und schnell behandeln.

6 Welche Aussage ist falsch? Die *Tinea corporis (capitis) gladiatorum*

- A wird durch *Trichophyton rubrum* verursacht.
- B entsteht infolge von Abschürfungen der Haut an Matten beim Sport. Durch diese Eintrittspforten gelangen die Pilze in das Stratum corneum der Epidermis.
- C wird ausschließlich durch den in Europa seltenen Dermatophyten *Trichophyton tonsurans* verursacht. tritt bei Ringkämpfern auf, meist sind Kinder und Jugendliche betroffen.
- D hat einen indirekten Übertragungsmodus (Matten) und wird eher nicht direkt von „Haut-zu-Haut“ übertragen.

7 Welche Aussage ist falsch? Die *Tinea capitis*

- A wird in den USA meist durch den anthropophilen Pilz *Trichophyton tonsurans* verursacht.
- B als wenig entzündliche „black dot“-Form entsteht als Restzustand der in Hautniveau abgebrochenen Haarschäfte bei Infektionen durch *Trichophyton*-Arten.
- C durch den anthropophilen Dermatophyten *Microsporum audouinii* kommt nicht mehr in Deutschland vor.
- D in ihrer Maximalvariante – das Kerion Celsi – stellt eine abszessartige, tiefe Infektion der Kopfhaut dar.
- E wird oft sekundär bakteriell besiedelt bzw. manchmal infiziert, durch *Staphylococcus aureus*, neuerdings sogar durch MRSA.

8 Welche Aussage ist richtig? Die Tinea capitis wird nahezu nie durch folgenden Dermatophyten verursacht:

- A Microsporum canis
- B Trichophyton rubrum
- C Trichophyton interdigitale (zoophile Stämme)
- D Trichophyton tonsurans
- E Arthroderma benhamiae

9 Welche Aussage ist falsch? Die Onychomykose

- A ist eine „Volkskrankheit“, deren Prävalenz laut Foot-Check-Studie 12,4% beträgt.
- B kann durch Dermatophyten, Hefepilze oder Schimmelpilze verursacht werden.
- C wird ausschließlich durch den Dermatophyten Trichophyton rubrum verursacht.
- D kann klinisch am Merkmal der „gelben Streifen“ relativ zuverlässig diagnostiziert werden.
- E in ihrer Form als weiße superfizielle Onychomykose (WSO) kommt überzufällig häufig bei HIV-positiven Patienten vor.

10 Welche Aussage ist falsch? Als Erreger einer Tinea unguium kommen folgende Erreger infrage:

- A Trichophyton rubrum
- B Trichophyton interdigitale
- C Epidermophyton floccosum
- D der „rote Hefepilz“ Rhodotorula spp.
- E Trichophyton tonsurans

CME-Fortbildung mit der Aktuellen Dermatologie

Zertifizierte Fortbildung Hinter der Abkürzung CME verbirgt sich continuing medical education, also kontinuierliche medizinische Fort- und Weiterbildung. Zur Dokumentation der kontinuierlichen Fortbildung der Ärzte wurde das Fortbildungszertifikat der Ärztekammern etabliert. Hauptzielgruppe für das Fortbildungszertifikat sind Ärzte mit abgeschlossener Facharzt Ausbildung, die im 5-jährigen Turnus einen Fortbildungsnachweis erbringen müssen. Es ist jedoch auch für Ärzte im Praktikum bzw. in der Facharztweiterbildung gedacht.

Die Fortbildungseinheit In den einheitlichen Bewertungskriterien der Bundesärztekammer ist festgelegt: Die Grundeinheit der Fortbildungsaktivitäten ist der Fortbildungspunkt. Dieser entspricht in der Regel einer abgeschlossenen Fortbildungsstunde (45 Minuten). Für die erworbenen Fortbildungspunkte muss ein Nachweis erbracht werden. Hat man die erforderliche Anzahl von 250 Punkten gesammelt, kann man das Fortbildungszertifikat bei seiner Ärztekammer beantragen, welches man wiederum bei der KV (niedergelassene Ärzte) oder bei seinem Klinikträger (Klinikärzte) vorlegen muss.

Anerkennung der CME-Beiträge Die Fortbildung in der Aktuellen Dermatologie wurde von der Nordrheinischen Akademie für ärztliche Fort- und Weiterbildung für das Fortbildungszertifikat anerkannt, das heißt, die Vergabe der Punkte kann direkt durch die Thieme Verlagsgruppe erfolgen. Die Fortbildung in der Aktuellen Dermatologie gehört zur Kategorie strukturierte interaktive Fortbildung. Entsprechend einer Absprache der Ärztekammern werden die von der Nordrheinischen Akademie für ärztliche Fort- und Weiterbildung anerkannten Fortbildungsveranstaltungen auch von den anderen zertifizierenden Ärztekammern anerkannt.

Datenschutz Ihre Daten werden ausschließlich für die Bearbeitung dieser Fortbildungseinheit verwendet. Es erfolgt keine Speicherung der Ergebnisse über die für die Bearbeitung der Fortbildungseinheit notwendige Zeit hinaus. Die Daten werden nach Versand der Testate anonymisiert. Namens- und Adressangaben dienen nur dem Versand der Testate. Die Angaben zur Person dienen nur statistischen Zwecken und werden von den Adressangaben getrennt und anonymisiert verarbeitet.

Teilnahme Jede Ärztin und jeder Arzt soll das Fortbildungszertifikat erlangen können. Deshalb ist die Teilnahme am CME-Programm der Aktuellen Dermatologie nicht an ein Abonnement geknüpft! Die Teilnahme ist im Internet unter <http://cme.thieme.de> möglich. Man muss sich registrieren, wobei die Teilnahme an Fortbildungen abonniertes Zeitschriften ohne Zusatzkosten möglich ist.

Teilnahmebedingungen Für eine Fortbildungseinheit erhalten Sie 3 Fortbildungspunkte im Rahmen des Fortbildungszertifikates. Hierfür müssen 70% der Fragen richtig beantwortet sein.

CME-Fortbildung für Nicht-Abonnenten Teilnehmer, die nicht Abonnenten der Aktuellen Dermatologie sind, können für die Internet-Teilnahme dort direkt ein Guthaben einrichten, von dem pro Teilnahme ein Unkostenbeitrag abgebucht wird.

Teilnahme online unter <http://cme.thieme.de>