



Laterale Tibiakopfspaltimppressionsfraktur (41-B 3): Stabilisierung mit LCP-L-Abstützplatte 4,5/5,0, links

Operationstechnik

- Stabilisierung mit LCP-L-Abstützplatte 4,5/5,0, links

Alternative Implantate/Technik

- T- oder L-Abstützplatte 4,5
- LCP-T-Abstützplatte 4,5/5,0
- LCP proximale laterale Tibiaplatte (PLT) 3,5
- arthroskopisch assistierte Operation

1. Einführung

- Spaltimppressionsbrüche treten dann auf, wenn der spongiöse Knochen der Belastung während der axialen und valgischen Gewalteinwirkung nicht widerstehen kann.
- Bei diesen Frakturen ist normalerweise eine autologe Spongiosaplastik oder Knochenersatzmaterial notwendig. Die beste Quelle für körpereigenen Knochen ist der gleichseitige Beckenkamm.
- Die Behandlungsprinzipien beinhalten das Anheben der imprimierten Gelenkfragmente mit stufenfreier Rekonstruktion der Gelenkfläche und Abstützplattenosteosynthese an der lateralen proximalen Tibiakortikalis.

* Das hier vorliegende Kapitel erschien in englischer Sprache: Techniques and Principles for the Operating Room. Porteous M, Bäuerle S. © 2010 by AO Foundation, Switzerland, Clavadelerstr. 8, CH-7270 Davos. Platz Distribution by Georg Thieme Verlag, Rüdigerstr. 14, D-70469 Stuttgart and Thieme New York, 333 Seventh Avenue, New York, NY 10001, USA.

** Übersetzung: E. Schwab

Proximale Tibiafrakturen (2)*

■ Peter Campbell**

2. Präoperative Vorbereitung

Das OP-Personal sollte Folgendes wissen und kontrollieren:

- Frakturort und -seite (rechts–links)
- Art der geplanten Operation
- Überprüfen der Seitenmarkierung durch den Chirurgen
- Weichteilverhältnisse (geschlossen/offen)
- Vorgesehene Implantate (die Platten gibt es in rechter und linker Version)
- Patientenlagerung
- Spongiosaentnahme
- Patientenunterlagen (einschließlich Einwilligungserklärung, durchgeführter Antibiotika- und Thromboseprophylaxe)
- Nebenerkrankungen einschließlich Allergien

Notwendiges Instrumentarium:

- Grundsieb mit Instrumenten und Schrauben 4,5/6,5
- LCP-L-Abstützplatte 4,5/5,0, links
- allgemeine orthopädische Instrumente (Knochen-, Weichteilsieb)
- kompatible Druckluft- oder Akku-Bohrmaschinen mit entsprechendem Zubehör

Eventuell notwendige Zusatzinstrumente:

- 7,0 mm kanüliertes Schraubenset
- Kleinfragmentinstrumenten- und -schraubenset 3,5/4,0 mm
- Arthrodensespreizer
- femoraler Distraktor oder Fixateur externe als Repositionshilfe
- Osteotomiemeißel und scharfe Löffel zur Spongiosaentnahme

Gerätschaften:

- Röntgenstrahlendurchlässiger Operationstisch
- Zubehör für die Lagerung in Rückenlage bei unabhängiger Position beider Beine
- Röntgenbildverstärker
- Strahlenschutz für Patient und Personal im OP
- Blutsperre (anlegen, jedoch selten aufpumpen)

3. Anästhesie

- Der operative Eingriff erfolgt unter Vollnarkose oder Regionalanästhesie (Spinalanästhesie).
- Bei Regionalanästhesieverfahren muss der Kompartimentdruck im Unterschenkel mit geeigneten Maßnahmen überprüft werden, da intra- und post-

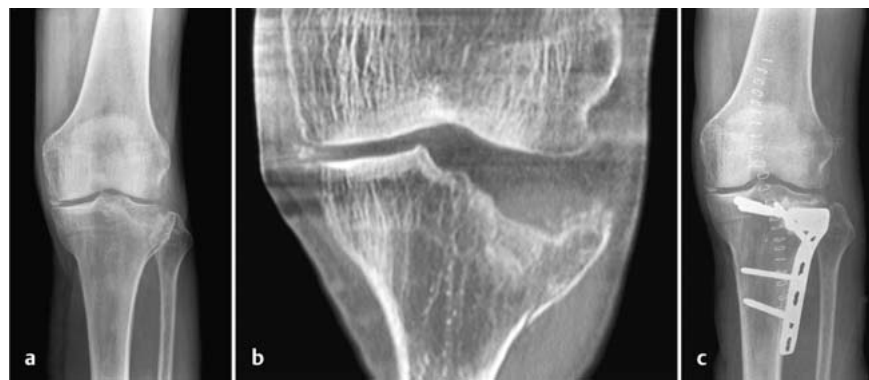

Abb. 7a bis c a Präoperatives Röntgenbild: Spaltimppressionsbruch des Tibiakopfs. b Präoperatives CT: Impression der Gelenkfläche. c Postoperatives Röntgenbild: Stabilisierung mit Zugschrauben und Abstützplatte.

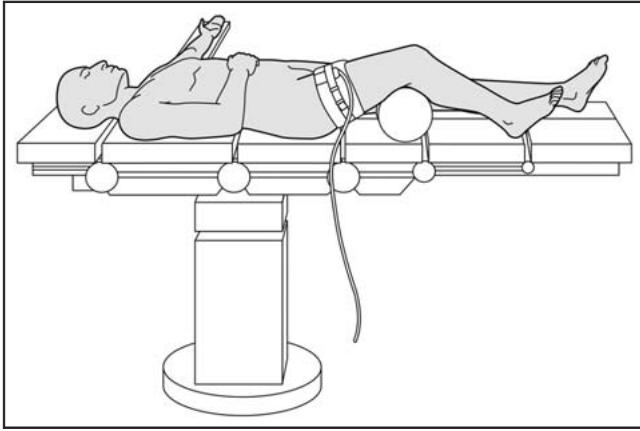


Abb. 8

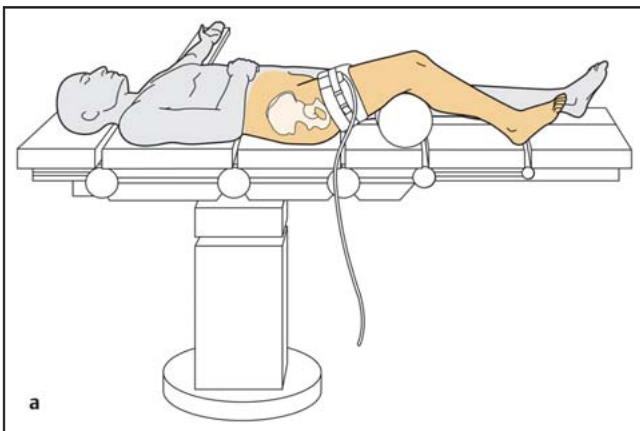


Abb. 9a

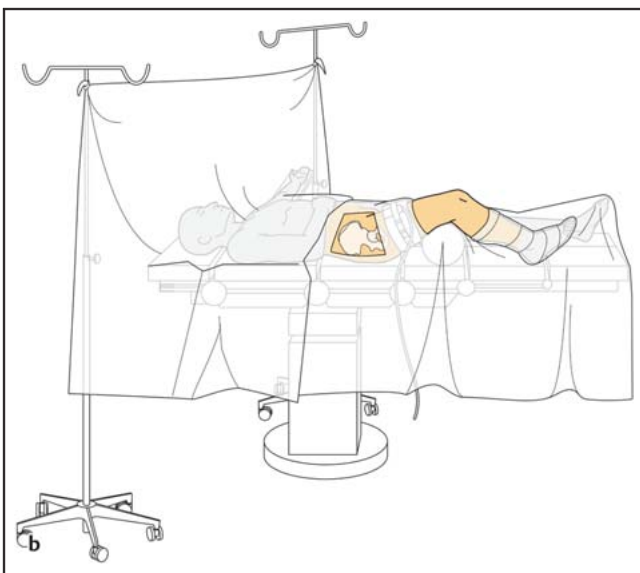


Abb. 9b

operativ ein Kompartmentsyndrom auftreten kann und der Patient unter Regionalanästhesie nicht über typische Schmerzen klagen kann, die als erstes und wichtigstes Symptom eines Kompartmentsyndroms auftreten.

– Falls eine Spinalanästhesie verwendet wird, sollte sich der Operateur sicher sein, dass der Eingriff innerhalb der verfügbaren Zeit durchgeführt werden kann, bevor die Anästhesiewirkung wieder nachlässt. Im Regelfall

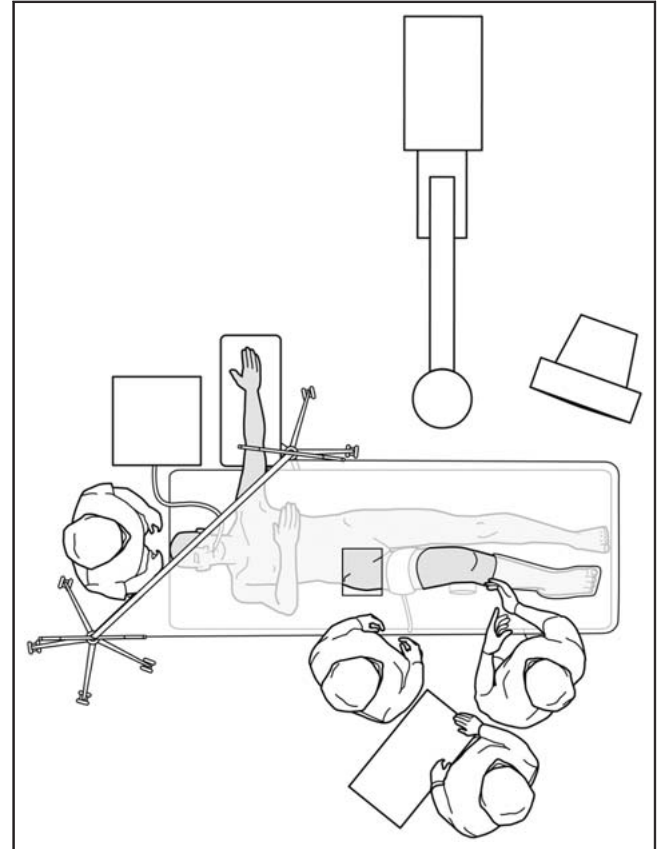


Abb. 10

sind dies ungefähr 90 Minuten, allerdings bei sehr individueller Abweichung.

4. Patientenlagerung und Positionierung des Röntgenbildverstärkers

- Der Patient liegt in Rückenlage auf dem Operationstisch.
- Während der Operation muss das Knie bis 90° gebeugt werden können. Hierdurch kann die Gelenkfläche besser eingesehen werden und der Tractus iliotibialis von der lateralen Kondyle nach hinten verschoben werden. Die Kniebeugung kann man entweder durch Abklappen des Tisches in Kniehöhe mit dann herunterhängendem Unterschenkel erzielen oder durch Unterlage eines Lagerungspolsters unter den Oberschenkel (**Abb. 8**).
- Das andere Bein wird entweder auf dem OP-Tisch gerade gelagert oder in Abspreizposition bei gebeugtem Hüft- und Kniegelenk, um einen leichteren Zugang für den Bildverstärker zu haben.
- Man muss darauf achten, dass Weichteile, Hautauflagestellen und die sub-

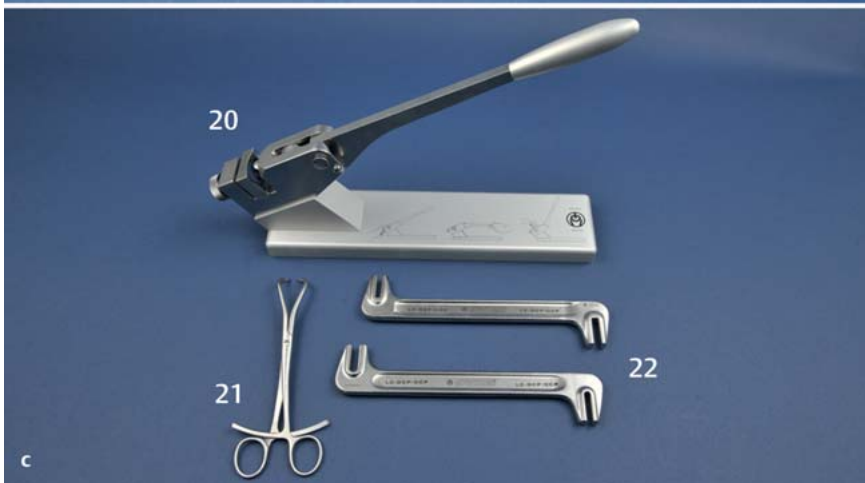


Abb. 11 a bis c

a Implantate

1. LCP-L-Abstützplatte 4,5/5,0, links
2. Kopfverriegelungsschraube 5,0 mm, selbstschneidend
3. Spongiosaschraube 6,5 mm, 32 mm Gewindelänge
4. Spongiosaschraube 6,5 mm, 16 mm Gewindelänge
5. Kortikalisschraube 4,5 mm

b Instrumente für Plattenosteosynthese mit konventionellen und Kopfverriegelungsschrauben

6. Spiralbohrer 3,2 mm
7. Spiralbohrer 4,3 mm
8. Universalbohrbüchse 4,5/3,2
9. Doppelbohrbüchse 6,5/3,2
10. LCP-Bohrbüchse 4,3 mm
11. Längenmessgerät
12. Gewindeschneider 4,5 mm für Kortikalisschrauben
13. Gewindeschneider 6,5 mm für Spongiosaschrauben
14. T-Handgriff
15. Schraubenzieherschaft
16. Drehmomentbegrenzer, 4 Nm
17. Handgriff für Drehmomentbegrenzer
18. Drehmomentschraubendreher, 4 Nm
19. Schraubenzieher

c Instrumente für Frakturreposition und Plattenbiegung

20. Biegepresse
21. Große spitze Repositionszange
22. Schränkeisen (2)

kutan gelegenen Nerven (N. ulnaris am Ellbogen und N. peroneus am gegenseitigen Knie) vor Lagerungsdruck geschützt sind.

- Der Operationstisch wird auf die erforderliche Höhe eingestellt, der Bildverstärker steht auf der Gegenseite des verletzten Beins.
- Man muss darauf achten, dass entsprechende Durchleuchtungsaufnahmen a.-p. und seitlich ohne Störquellen angefertigt werden können.

5. Hautdesinfektion und Abdeckung

- Anlegen einer Blutsperrle, die bei Bedarf aufgepumpt wird.
- Während der Vorbereitung wird ein leichter Zug von Hand auf das Bein ausgeübt.
- Desinfektion des freiliegenden Beins von Mitte Oberschenkel bis zum Fuß sowie des Beckenkamms mit einem geeigneten Desinfektionsmittel (**Abb. 9a**).

- Das Bein wird mit einem Einmal-U-Tuch oder Extremitätentuch abgedeckt (**Abb. 9b**).
- Der Beckenkammbereich wird separat abgedeckt.
- Eine Stockinette bedeckt Fuß und Unterschenkel und wird mit einem Klebeband fixiert.
- Sterile Abdeckung des Röntgenbildverstärkers.

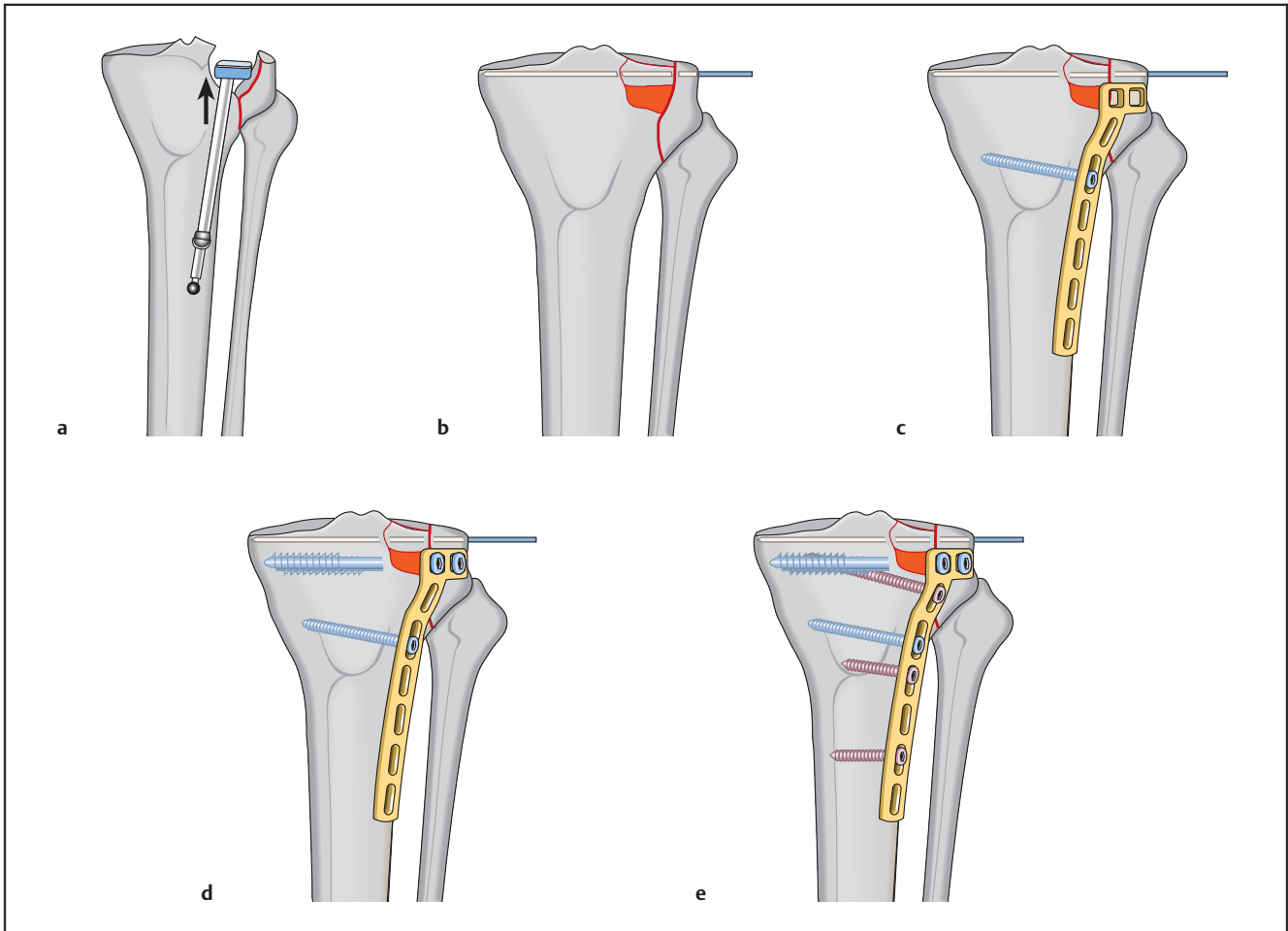


Abb. 12a bis e

6. Setup im Operationssaal

- Operateur und Assistent stehen (oder sitzen) auf der Seite der Verletzung.
- Die/der Instrumentierende steht neben dem Operateur.
- Der Röntgenbildverstärker (BV) steht auf der Gegenseite mit dem Monitor gut sichtbar für das gesamte OP-Team und der Person, die den BV bedient (Abb. 10).

7. Instrumente und Implantate (Abb. 11)

8. Operationstechnik – Schritt für Schritt

- Lateraler parapatellarer Hautschnitt (6–8 cm lang) an der Anterolateralseite des Kniegelenks, beginnend 4–6 cm oberhalb der Gelenklinie und nach distal bis zur proximalen Tibia. Die Länge des Schnitts nach distal hängt von der Fraktur-anatomie und der Osteosynthesetechnik ab.
- Proximal wird in der Tiefe das laterale patellare Retinakulum inzidiert und die Gelenkkapsel dargestellt. Distal erfolgt die Freilegung des Frakturspalts mit minimaler Weichteilablösung.
- Die Gelenkkapsel wird knapp unterhalb des Außenmeniskus horizontal eröffnet, um eine direkte Sicht auf die Gelenkfläche zu erlauben. Dabei muss ein ausreichender Weichteilrand belassen werden, um einen späteren Verschluss der Gelenkkapsel zu ermöglichen.
- Darstellen des Frakturspalts, Hämatom und kleine Knochensplitter werden mit scharfem Löffel und Spülung entfernt.
- Der Außenmeniskus wird inspiziert, aber nicht entfernt, wenn er eingerissen oder eingeschlagen ist, sondern mit Haltefäden am lateralen Rand angeschlossen, um ihn beim Wundverschluss zu refixieren.
- Der Frakturspalt wird eröffnet, um das Ausmaß der Gelenkimpaktion beurteilen zu können.
- Mithilfe eines Arthrodesenspreizers oder kleinen Gewebsspreizers wird der Frakturbereich offen gehalten, während die imprimierten Gelenkfragmente angehoben werden (Abb. 12a).
- Man muss daran denken, dass die laterale Gelenkfläche höher steht und konvex geformt ist im Vergleich zur medialen konkaven Gelenkfläche.
- Der metaphysäre Defekt, der durch das Anheben der Gelenkfragmente entstanden ist, wird mit autologer Spongiosa, Knochenersatzmaterial oder einer Mischung aus beidem aufgefüllt.
- Die exakte Reposition der Gelenkfläche wird unter direkter Sicht und/oder mithilfe des Röntgenbildverstärkers kontrolliert.
- Die reponierte laterale Kortikalis wird mit temporär eingebrachten K-Drähten fixiert (Abb. 12b).
- Dann wird eine LCP-L-Abstützplatte 4,5/5,0, links, mit der erforderlichen Länge ausgewählt und an die laterale Kortikalis angelegt. Die Platte muss

- evtl. mit der Biegepresse oder den Schränkeisen der Knochenform angepasst werden. Idealerweise sollte die Platte etwas zu wenig gebogen sein, damit beim Festziehen der Schrauben die Platte einen Kompressionseffekt auf die laterale Tibiakopfkortikalis ausübt. Man muss darauf achten, dass genügend Platz für zusätzliche Schrauben oberhalb der Platte verbleibt, falls dies erforderlich ist.
- Die Platte wird mit einer konventionellen Kortikalisschraube durch das ovale Loch des Plattenschafts am Tibiaschaft fixiert. Dadurch kann die Plattenposition nach Einbringen der Schraube noch geringfügig geändert werden. Bohren eines 3,2-mm-Lochs, Längenmessung, Gewinde schneiden und Eindrehen einer 4,5-mm-Kortikalisschraube der erforderlichen Länge (**Abb. 12 c**).
- Eine subchondrale Kompression der Fraktur lässt sich mit 2 oder mehr 6,5-mm-Spongiaschrauben mit Teilgewinde erzielen. Es wird ein 3,2-mm-Loch durch eines der obersten Plattenlöcher gebohrt. Dabei darf die Gelenkfläche oder die mediale Tibiakortikalis nicht durchbohrt werden. Längenmessung, Gewinde schneiden an der lateralen Kortikalis und Eindrehen einer 6,5-mm-Spongiaschraube mit Teilgewinde der entsprechenden Länge. Dabei muss darauf geachtet werden, dass sich der gesamte Gewindeanteil der Schraube jenseits der Frakturfläche befindet, damit Kompression erzielt wird (**Abb. 12 d**).
- Alternativ können 7,0 mm kanülierte Spongiaschrauben mit Teilgewinde verwendet werden.
- Mit dem Röntgenbildverstärker wird die Reposition und Schraubenlage überprüft.
- Die weitere Fixation der Platte am Tibiaschaft erfolgt mit mindestens 3 4,5-mm-Kortikalisschrauben oder 1 oder 2 zusätzlichen Kopfverriegelungsschrauben.
- Das Einbringen einer optionalen Kopfverriegelungsschraube (durch das Loch oberhalb des ovalen Lochs) kann die Konstruktion zusätzlich verstärken. Dabei ist darauf zu achten, dass der richtige Spiralbohrer für eine Kopfverriegelungsschraube (4,3 mm) benutzt wird und das endgültige Festziehen der Schraube mit dem Drehmomentschraubenzieher erfolgt (**Abb. 12 e**).
- Entfernen aller K-Drähte.
- Anfertigen und Ausdruck endgültiger Röntgenaufnahmen in 2 Ebenen.

- Refixation des Meniskus mit den vorgelegten Haltefäden.
- Schichtweiser Wundverschluss.
- Überprüfung der Kniestabilität auf Valgusstress. Da die Naht eines gerissenen Innenbands selten notwendig ist, können Patienten mit instabilem Knie mit einer Bewegungsothese mit seitlichen Scharnieren mobilisiert werden.

9. Spezielle perioperative Vorsichtsmaßnahmen

- Mögliche Druckstellen müssen genau beobachtet werden, besonders bei Regionen mit subkutan verlaufenden Nerven (beide Ellbogen und Knie der Gegenseite).
- Die Blutsperrmanschette muss korrekt angelegt sein und auf den richtigen Druck aufgepumpt werden, aber nur, falls dies notwendig wird.
- Beim Durchschwenken des Röntgenbildverstärkers um das Operationsgebiet ist streng auf Sterilität zu achten.

10. Spezielle postoperative Nachsorge

- Postoperativ sind konventionelle Röntgenaufnahmen anzufertigen, um die Frakturposition und Implantatposition zu überprüfen und zu dokumentieren, falls keine geeigneten Ausdrucke vom Bildverstärker vorliegen.
- Mit der postoperativen Mobilisation des Kniegelenks und des Patienten sollte so früh wie möglich begonnen werden, vorausgesetzt, die Osteosynthese ist stabil genug.
- Eine motorbetriebene Bewegungsschiene kann bei der Frühmobilisation eingesetzt werden, bis die postoperativen Beschwerden nachlassen. Der Patient sollte dazu angehalten werden, das Knie aktiv zu beugen und das gestreckte Bein anzuheben.
- Der Patient wird unter Teilbelastung an Gehstützen mobilisiert, entweder mit oder möglichst ohne Bewegungsbrace oder -gips. Die Scharniere sollten dabei unlimitiert sein für möglichst maximales Bewegungsausmaß.
- Bei klinischer und radiologischer Verlaufskontrolle der zunehmenden knöchernen Heilung kann die Vollbelastung normalerweise nach 6–8 Wochen begonnen werden.

11. OP-Personal – Kernpunkte

- Kontrolle auf Richtigkeit von Patient, Seite, Markierung und OP-Gebiet.

- Kontrolle auf Vollständigkeit von Instrumenten und Implantaten.
- Immer Kontrolle aller Schraubenlängen und der korrekten Gewindelänge bei den Spongiaschrauben.
- Prüfung des richtigen Spiralbohrers für die verschiedenen Schrauben.
- Dokumentation und Nachbestellung aller gebrauchten Implantate.

12. Operateur – Kernpunkte

- Kontrolle auf Richtigkeit von Patient, Seite, Markierung und OP-Gebiet.
- Aufzeichnen eines OP-Planes und einer geeigneten Operationsstrategie vor OP-Beginn.
- Kontrolle auf korrekte Patientenlagerung.
- Kontrolle auf Strahlendurchlässigkeit in beiden Ebenen.
- Sorgfältiges Management von Weichteilen und Fragmenten zur Schonung der Blutversorgung und Vermeidung von Devitalisierung des Knochens.
- Beim Zugang sollte ein intakter Meniskus nicht abgelöst werden. Falls er eingerissen oder eingeschlagen ist, sollten Haltefäden angelegt werden, um die Reparatur nach Rekonstruktion der Gelenkfläche zu erleichtern.
- Anlegen der Repositionszangen und K-Drähte unter Berücksichtigung der späteren Platten- und Schraubenposition. Die mediale Kortikalis sollte mit Drähten oder Schrauben nicht durchbohrt werden.
- Daran denken, dass die laterale Gelenkfläche höher steht und konvex geformt ist im Vergleich zur medialen konkaven Gelenkfläche.
- Sicherstellen, dass die Schraubengewinde nur jenseits der Frakturbene liegen, um für interfragmentäre Kompression zu sorgen, und dass sie die Gelenkfläche nicht penetrieren.
- Die Gelenkfragmente dürfen nicht zu stark komprimiert werden, damit es nicht zu einer Verwerfung der Gelenkfläche kommt.
- Vorsicht bei Verwendung eines Arthroskops, dass keine Flüssigkeit vom Knie in die Wadenmuskulatur gelangt, wodurch es zu einem Kompartmentsyndrom kommen könnte.

Peter Campbell

MBBS, FRCS(ED)Orth
Consultant Orthopaedic & Trauma Surgeon

York District Hospital
Wiggington Road
York, YO3 7HE, UK