

# 60 Monate Gesamtüberleben bei Hirnmetastasen eines Melanoms – in der Schwangerschaft diagnostiziert

## 60 Month Overall Survival in Patient with Brain Metastases from Malignant Melanoma – Diagnosed During Pregnancy

### Autoren

C. Crößmann, C. Bayerl

### Institut

Klinik für Dermatologie und Allergologie, Hauttumorzentrum Wiesbaden, HSK, Dr.-Horst-Schmidt-Kliniken GmbH

### Bibliografie

**DOI** <http://dx.doi.org/10.1055/s-0032-1325985>  
Akt Dermatol 2013; 39: 19–22  
© Georg Thieme Verlag KG  
Stuttgart · New York  
ISSN 0340-2541

### Korrespondenzadresse

**Dr. med. Catharina Crößmann**  
Klinik für Dermatologie  
und Allergologie  
HSK, Dr.-Horst-Schmidt-Kliniken  
GmbH  
Aukammallee 39  
65191 Wiesbaden  
Catharina.Croessmann@  
hsk-wiesbaden.de

### Zusammenfassung

▼  
**Einleitung:** Liegt bei einer schwangeren Patientin die Diagnose Malignes Melanom vor, so sind viele Entscheidungen erforderlich. Im Folgenden wird über eine schwangere Melanompatientin berichtet, bei der eine Kombinationstherapie aus Radio- und Zytostatikum erst nach Entbindung eingeleitet wurde; mit einer erstaunlichen Überlebenszeit.

**Fallbericht:** Eine damals 23-jährige, in der 20. Woche schwangere Patientin stellt sich im Juni 2007 in der Hautklinik Wiesbaden mit einem ulzerierten Malignen Melanom mit Lymphangiosis melanomatosa (Tumordicke 3,8 mm, Clark-Level IV) im Bereich der rechten Schulter vor. Die Patientin entschied sich für eine schwangerschaftserhaltende Diagnostik und zurückhaltende Therapie. Nach Entbindung (Dezember 2007) wurde das Staging komplettiert. Im MRT-Schädel wurden drei rechtshemisphärische Hirnmetastasen diagnostiziert.

### Einleitung

▼  
Wenn sich ein Malignes Melanom während der Schwangerschaft bei einer Patientin bildet, ist es sowohl für die Betroffenen als auch für die behandelnden Ärzte eine Herausforderung. Da es kein genau definiertes Standardvorgehen gibt, sind Therapieempfehlungen individuell für die Betroffenen zu erarbeiten. Eine Operation ist zwar während der Schwangerschaft möglich, jedoch sind zur optimalen Behandlung sowohl für die Mutter als auch für den Fötus viele weitere Entscheidungen erforderlich. Sowohl Diagnostik als auch Therapie sind individuell zu besprechen und werden auf Wunsch der Patientinnen zum Wohle des Kindes oft erst später bzw. erst nach Entbindung eingeleitet. Im Folgenden wird über eine Patientin berichtet, bei der ein Melanom während der

**Therapie und Verlauf:** Nach Entbindung wurde bei der Patientin eine Kombination aus Gamma-Knife-Therapie (3 Zyklen) und Temozolomid (8 Zyklen) durchgeführt. Die Hirnfiliae haben sich bis auf eine größenkonstante solitäre Filia rechts frontal kortikal zurückgebildet.

**Diskussion:** Zur Behandlung von Hirnmetastasen stehen unterschiedliche Therapiemöglichkeiten zur Verfügung. Eine Kombination aus Gamma-Knife-Therapie und Temozolomid bietet einen vielversprechenden Therapieansatz, denn Temozolomid wirkt auch als Strahlensensitizer. In einer von Antonadou 2002 durchgeführten Studie führte solch eine Kombinationsbehandlung zu einer Erhöhung der Ansprechrate von 67% mit alleiniger Strahlentherapie auf 96%. In dem hier vorgestellten Fall wurde die Gesamtüberlebenszeit des Patienten trotz Latenz bis zu Therapiebeginn abweichend von der bisherigen Literatur auf bisher 5 Jahre verlängert. Möglicherweise basiert diese lange Überlebenszeit aus dem synergistischen Effekt aus Radiotherapie und Chemotherapie.

Schwangerschaft diagnostiziert wurde, jedoch eine Systemtherapie zur Behandlung von Hirnmetastasen erst nach Entbindung eingeleitet werden konnte; mit einer erstaunlichen Überlebenszeit.

### Fallbericht

▼  
Eine damals 23-jährige Patientin wurde im Juni 2007 vom niedergelassenen Kollegen in das Hauttumorzentrum Wiesbaden überwiesen. Im Bereich der rechten Schulter wurde ein ulzeriertes Malignes Melanom mit einer Tumordicke von 3,8 mm, Clark-Level IV mit Lymphangiosis melanomatosa diagnostiziert. Die Patientin befand sich in der 20. Schwangerschaftswoche. Es erfolgte Ende Juni 2007 die stationäre Aufnahme zur

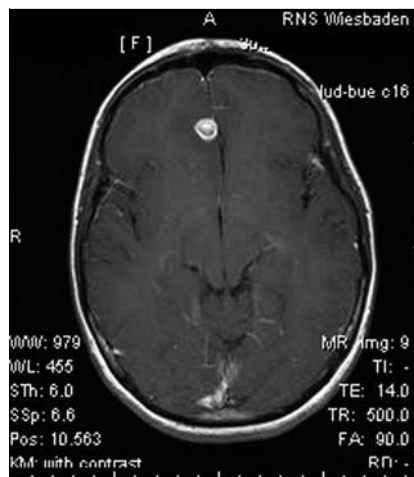ausgedehnten Lokalexzision mit einem ausreichenden Sicherheitsabstand von 2 cm, die Defektdeckung erfolgte mittels Verschiebelappenplastik. Die Patientin entschied sich für eine schwangerschaftserhaltende Therapie, weshalb zum Staging lediglich eine Sonografie des Abdomens und der Lymphknoten erfolgte, ohne pathologischen Befund. Das nach Leitlinien empfohlene komplette Staging wurde erst nach Entbindung gewünscht, die Durchführung einer Sentinel-Lymphknotenbiopsie zum Wohle des Kindes abgelehnt. Die laborchemische Untersuchung von Protein S-100 zeigte sich normwertig.

Nach natürlicher Entbindung eines gesunden Mädchens im Dezember 2007 wurde das Staging komplettiert. Im Schädel-CT nativ fiel supratentoriell kaudoventral des rechten Seitenventrikelvorderhorns eine ca. 1 cm große, unscharf begrenzte Läsion auf. Eine neurologische Symptomatik bestand nicht. Im daraufhin durchgeführten MRT-Schädel wurde der hochgradige Verdacht auf eine intrazerebrale Metastasierung mit drei rechtshemisphärischen Hirnmetastasen bis zu einer Größe von 1 cm erhärtet (● **Abb. 1**, ● **Abb. 2**). Die CT-Thorax-Untersuchung zeigte keinen Hinweis auf Filiae. Das Tumorstadium betrug nun pT3b N0 M1c. Vor Beginn einer Chemotherapie wurde die Patientin am 20.12.2007 erstmalig mittels Gamma-Knife-Therapie behandelt mit einer Tumorraddosis von 20 Gy. Parallel dazu wurde ab Januar 2008 zusätzlich eine Chemotherapie mit Temozolomid, zunächst mit einer Dosis von 245 mg 1 × tgl. sowie Granisetron 2 mg 1 × tgl. für 5 Tage durchgeführt. Die Behandlungen wurden von der Patientin gut vertragen, weshalb weitere Chemotherapiezyklen im Februar, März, April und Mai mit einer gesteigerten Dosierung von 320 mg pro Tag erfolgten. Während des 5. Zyklus entwickelte die Patientin starke abdominelle Beschwerden, weshalb die Chemotherapie abgebrochen wurde. Eine Ileus-Symptomatik konnte ausgeschlossen werden. Weitere Temozolomid-Therapiezyklen erfolgten wieder im Juni, August und September. Zwischenzeitlich wurde parallel die Gamma-Knife-Therapie im Februar und September 2008 fortgesetzt. Nach einer MRT-Kontrolle nach 6 Monaten konnte bereits ein gutes Ansprechen der behandelten Metastasen verzeichnet werden, die sich auch in den MRT-Kontrolluntersuchungen weiterhin rückläufig darstellten (● **Abb. 3**).

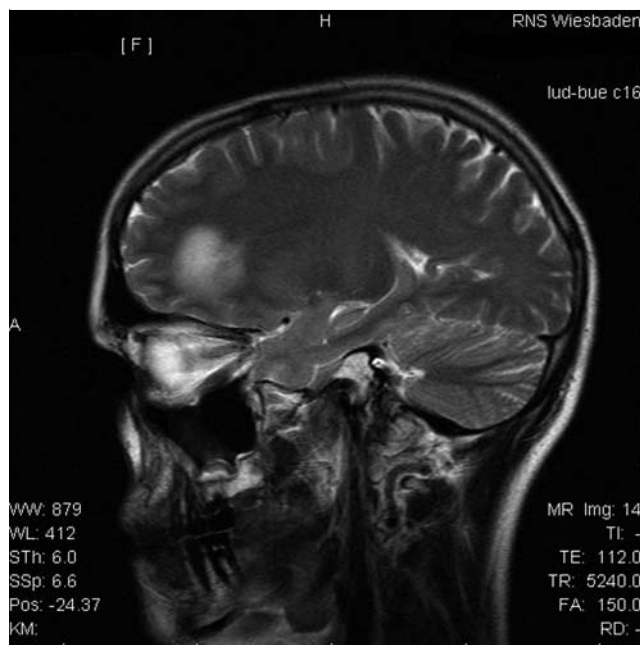
2009 wurde ein stationärer Aufenthalt zur Behandlung eines Zoster generalisatus erforderlich. Zur Therapie wurde eine Aciclovir-Infusionstherapie durchgeführt. Seitdem wies die Patientin keine weiteren Komplikationen durch die immunsuppressive Therapie auf.

Bis heute haben sich die Hirnfiliae bis auf eine größen- und formkonstante solitäre Filia rechts frontal kortikal zurückgebildet. Weitere Metastasen konnten in den regelmäßig durchgeführten klinischen sowie apparativen Nachsorgeuntersuchungen bis zum heutigen Tag nicht festgestellt werden. Die regelmäßigen Kontrollen des Protein S-100 zeigten sich undulierend um die obere Normgrenze pendelnd. Der Patientin wurde zusätzliche Hilfe durch den psychoonkologischen Dienst des Hauses angeboten, der neben der psychoonkologischen Betreuung auch psychotherapeutische Unterstützung bei ehemaliger Drogenabhängigkeit im Jugendalter und Sorgerechtsstreitigkeiten um die Tochter bot. Zur Behandlung von Schlafstörungen wurde kurzzeitig Mirzapin 45 mg verordnet.

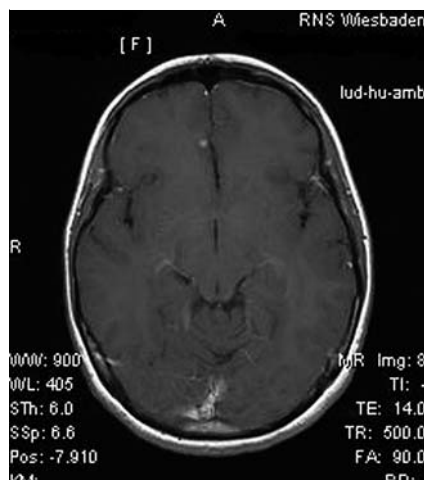
Im März 2012 kam es zu einem Anstieg von Protein S-100 auf 0,219 µg, jedoch zeigten auch die zuletzt im Sommer 2012 durchgeführten apparativen Untersuchungen keine Hinweise auf Filialisierung, lediglich die bekannte Hirnmetastase rechts frontal zeigte sich weiterhin punktförmig konstant.



**Abb. 1** Metastase frontal rechts (1,3 cm messend) vor Therapiebeginn.



**Abb. 2** Metastase frontal rechts mit deutlichem perifokalem Ödem vor Therapiebeginn.



**Abb. 3** Größenregrediente Metastase frontal rechts 2 Jahre nach Gamma-Knife-Therapie und Temozolomid-Therapie.

## Diskussion



Die Prognose bei einem metastasierten Malignen Melanom ist ungünstig. Die Fünf-Jahres-Überlebensrate beträgt bei Patienten mit organischen Metastasen weniger als 10% [1]. Die zerebrale Metastasierungsrate bei fortgeschrittenen Melanomen liegt zwischen 10–20%. Ohne Behandlung sterben diese Patienten meist innerhalb von einem Vierteljahr [2–3].

Für die Behandlung von zerebralen Metastasen stehen unterschiedliche Therapie-Möglichkeiten zur Verfügung, je nach Art und Lokalisation der Metastasen: mikrochirurgische Tumoresektion, Ganzhirnradiatio, stereotaktische Einzelbestrahlung, Chemotherapie. Wenn einzelne oder multiple Hirnmetastasen unter 3 cm Durchmesser bestehen und in der Nähe von hochempfindlichen Strukturen liegen, wie es im Falle unserer Patientin vorliegt, ist eine probate Methode die sogenannte Gamma-Knife-Therapie. Lars Leksell hat diese Methode in Schweden 1968 entwickelt.

Dieses nahezu schmerzfreie, hocheffiziente präzise Verfahren geht durch hochdosierte Gammastrahlen direkt das Tumorgewebe an und schont das umliegende gesunde Hirnparenchym weitgehend. Es wird von einer Tumorkontrolle von bis zu 82% berichtet [4].

Zu den wichtigsten Indikationen der systemischen Chemotherapie gehört die inoperable Fernmetastasierung. Der rechtzeitige Einsatz einer Chemotherapie kann eine Stagnation bis hin zur Rückbildung des Tumors erzielen. Für zerebrale Filialisierung eignen sich Blut-Hirn-Schranken-gängige Chemotherapeutika. Da neuere Chemotherapeutika noch nicht verfügbar waren, wurde im Tumorboard eine Therapie mit Temozolomid (Temo-dal®), einer alkylierenden Substanz, die in Tablettenform verabreicht wird, beschlossen. Bei einer Gabe von Temozolomid 150–200 mg/m<sup>2</sup> oral 5 Tage alle 4 Wochen ist mit einer Ansprechrate von 12–25% zu rechnen [5, 6]. In Phase-III-Studien haben Temozolomid und das Standardchemotherapeutikum Dacarbazin äquivalente Wirksamkeiten gezeigt. Das mediane Gesamtüberleben im Temozolomid-Arm betrug 7,7 Monate, gegenüber 6,4 Monaten unter der Dacarbazin-Monotherapie [7].

Eine 2001 veröffentlichte Kasuistik berichtet über eine komplette Remission der Hirnfiliae durch Temozolomid bei einem bereits vorbehandelten Melanompatienten [8]. 2002 wurde über eine mit Fotemustin vorbehandelte Melanompatienten berichtet, die eine Überlebenszeit von 28 Monaten ab Behandlung mit Temozolomid zeigte. In der gleichen Beobachtungsstudie zeigten 2 Fälle eine komplette Remission der Hirnfiliae nach Temozolomid-Therapie [9]. 2004 wurde ebenfalls über eine komplette Remission bei einer Patientin mit Hirnmetastasen berichtet, die mit 6 Zyklen Temozolomid (300 mg täglich über 5 Tage) behandelt wurde [10].

Eine Kombination aus Radiochemotherapie und Temozolomid bietet einen vielversprechenden Therapieansatz. Während Temozolomid initial sequenziell zur Strahlentherapie eingesetzt wurde, ist seit der EORTC-Studie 2005 mittlerweile bekannt, dass Temozolomid auch als Strahlensensitizer wirkt [11]. In einer Studie von Antonadou (2002) führt eine Kombinationsbehandlung zu einer Erhöhung der Ansprechrate von 67% mit alleiniger Strahlentherapie auf 96% [12]. Einen Einfluss auf die Erhöhung der medianen Überlebenszeit blieb hier ohne Signifikanz.

In einer retrospektiven klinischen Studie von Summer wurde eine Verbesserung der Gesamtüberlebenszeit des Patienten von 2–6 Monate auf 24 Monate beschrieben [13]. Schmidt et al. konnten 2000 bei 9 Patienten mit Hirnfiliae durch eine Kombina-

tionsbehandlung aus Temozolomid und stereotaktischer Bestrahlung bei 5 Patienten eine Krankheitsstabilisierung und bei 3 Patienten eine partielle Remission erzielen [14].

In dem hier vorgestellten Fall wurde die Gesamtüberlebenszeit der Patientin abweichend von der bisherigen Literatur auf bisher 5 Jahre verlängert. Möglicherweise basiert diese erstaunliche Überlebenszeit aufs dem synergistischen Effekt aus Radiotherapie und Chemotherapie.

## Interessenkonflikt



Die Autorinnen geben an, dass kein Interessenkonflikt besteht.

## Abstract

### 60 Month Overall Survival in Patient with Brain Metastases from Malignant Melanoma – Diagnosed During Pregnancy



**Introduction:** When a pregnant patient is diagnosed with malignant melanoma, many decision are required. In the following we report about a pregnant patient with malignant melanoma, who received a combination of radiotherapy and cytostatic drug therapy after childbirth, with an amazing survival time.

**Case report:** A 23-year-old pregnant women (20th week) visited the Department of Dermatology in Wiesbaden in June 2007. She was diagnosed with an ulcerated malignant melanoma with lymphangiosis melanomatosa (tumor thickness 3.8 mm; Clark-level IV) in the area of the right shoulder. The patient wished a pregnancy-sustaining diagnostic testing and conservative treatment. After childbirth (December 2007) a MRI scan showed three right hemispheric brain metastases.

**Therapy:** After delivery the patient received a combination of gamma knife therapy (3 cycles) and temozolomid chemotherapy (8 cycles). The brain metastases regressed but for a constant solitary, constant brain filia on the right side of the frontal cortex.

**Discussion:** For the treatment of brain metastases there are different treatment options available. A combination of gamma knife therapy and temozolomid offers a promising new approach, because temozolomid also acts as radiation-sensitizer. A study presented by Antonadou showed that such combined treatments increase a tumor response rate from 67% (only radiotherapy) to 96%. The patient in our case, who received the treatment of metastatic melanoma after a latency, showed an unexpected overall survival of 5 years at present. Perhaps this is based on the synergistic effect of radiotherapy and chemotherapy.

## Literatur

- 1 Hauschild A, Garbe C, Stolz W et al. Dacarbazine and interferon alpha with or without interleukin 2 in metastatic melanoma: a randomized phase III multicentre trial of the Dermatologic Cooperative Oncology Group (DeCOG). *Br J Cancer* 2001; 84: 1036–1042
- 2 Baron JM, Heise R, Merk HF et al. Current and future directions in the treatment of metastatic malignant melanoma. *Curr Med Chem Anti Cancer Agents* 2003; 3: 393–398
- 3 Sampson JH, Carter JH Jr, Friedman AH et al. Demographics, prognosis, and therapy in 702 patients with brain metastases from malignant melanoma. *J Neurosurg* 1998; 88: 11–20
- 4 Mingione V, Oliviera M, Prasad D et al. Gamma surgery for melanoma metastases in the brain. *J Neurosurg* 2002; 96: 544–551

- 5 *Bleehen NM, Newlands ES, Lee SM et al.* Cancer Research Campaign phase II trial of temozolomide in metastatic melanoma. *J Clin Oncol* 1995; 13: 910–913
- 6 *Hauschild A.* New aspects in the chemotherapy of Malignant melanoma. In: *Altmeyer P, Hoffmann K, Stücker M, eds.* Skin cancer and UV-radiation. Berlin: Springer; 1997: 1183–1188
- 7 *Middleton MR, Grob JJ, Aaronson N et al.* Randomized phase III study of temozolomide versus dacarbazine in the treatment of patients with advanced metastatic malignant melanoma. *J Clin Oncol* 2000; 18: 158–166
- 8 *Biasco G, Pantaleo MA, Casadei S.* Treatment of brain metastases of malignant melanoma with temozolomide. *N Engl J Med* 2001; 345: 621–622
- 9 *Frick S, Lischner S, Rosien F et al.* Temozolomid als Therapieoption bei Patienten mit fernmetastasiertem Melanom und ungünstiger Prognose. *Der Hautarzt* 2002; 53: 659–665
- 10 *Dvorak J, Melichar B, Zizka J et al.* Complete Response of Multiple Melanoma Brain Metastases after Treatment with Temozolomide. *Onkologie* 2004; 27: 171–174
- 11 *van Rijn J, Heimans JJ, van den Berg J et al.* Survival of human glioma cells treated with various combination of temozolomide and X-rays. *Int J Radiat Oncol Biol Phys* 2000; 47: 779–784
- 12 *Antonadou D, Paraskevaidis M, Sarris G et al.* Phase II randomized trial of temozolomide and concurrent radiotherapy in patients with brain metastases. *J Clin Oncol* 2002; 20: 3644–3650
- 13 *Summers Y, Middleton MR, Alvert HC et al.* Effect of temozolomide (TMZ) on central nervous systems (CNS) relapse in patients with advanced melanoma. *Proc Asco* 1999; 18: 2048A
- 14 *Schmid D, Hofmann U, Stein A et al.* Palliativer Therapieansatz bei Fern- und Hirnmetastasen des malignen Melanoms mit Temozolomid und Hirnbestrahlung. *Akt Dermatol* 2000; 26: 60–64