

Erfolgreiche Lokaltherapie eines Plattenepithelkarzinoms mit niedrig dosiertem 5-Fluorouracil (0,5%) in Kombination mit Salizylsäure (10%)

Successful Treatment from 5-Fluorouracil (0,5%) in Combination with Salicylic Acid (10%) in Squamous Cell Carcinoma

Autor

J. Löchner

Institut

Hautarztpraxis Dr. Löchner, Wirges

Bibliografie

DOI <http://dx.doi.org/10.1055/s-0032-1326413>
 Online-Publikation: 15.4.2013
 Akt Dermatol 2013; 39: 181–184
 © Georg Thieme Verlag KG
 Stuttgart · New York
 ISSN 0340-2541

Korrespondenzadresse

Dr. med. Joachim Löchner
 Hautarztpraxis Dr. Löchner
 Südstraße 2
 56422 Wirges
 drloechner@web.de

Zusammenfassung

▼
 Aktinische Keratosen, die im internationalen Konsens als Carcinoma in situ eingestuft werden, können in ein Plattenepithelkarzinom übergehen und sollten adäquat und frühzeitig behandelt werden. Bedauerlicherweise wird die Erkrankung oftmals erst im späten Stadium ernst genommen, sodass die Patienten dann zum Teil aufwendige Operationen über sich ergehen lassen müssen. Die Lokalbehandlung mit niedrig-dosiertem 5-Fluorouracil (0,5%) in Kombination

mit Salizylsäure (10%) bietet die Möglichkeit einer rechtzeitigen, einfachen und kostengünstigen Therapieintervention mit guter Effizienz und Langzeiteffekt. Am Fall eines 73-jährigen Patienten, der sein gesamtes Berufsleben mit hautgefährdenden Keramikglasuren gearbeitet hat, kann eindrucksvoll gezeigt werden, wie effektiv eine Behandlung mit 5-FU/Salizylsäure auch bei einem Plattenepithelkarzinom sein kann. Unser Fall zeigt, dass eine ausreichend frühe konservative Behandlung aktinischer Keratosen spätere aufwendige Operationen verhindern kann.

Anamnese

▼
 Bei Zustand nach Amputation des linken Zeigefingers wegen eines Plattenepithelkarzinoms stellte sich ein 73-jähriger Patient unter großer Angst mit einem seit etwa einem ½ Jahr bestehenden hyperkeratotischen Tumor am linken Mittelfinger erstmals in unserer Hautarztpraxis vor. Sein ganzes Berufsleben arbeitete er in der Keramikindustrie mit schwermetallhaltigen Glasuren (u. a. Blei, Kadmium, Arsen). Bisher wurden bereits multiple aktinische Keratosen, Basalzellkarzinome und Plattenepithelkarzinome im Gesicht, an den Unterarmen, an den Handrücken und den Fingerstreckseiten operativ entfernt. Vorherige konservative Behandlungsversuche des vorbehandelnden Hautarztes waren nicht erfolgt.

Histologie (Tag 0): Atypisches Stratum basale der Epidermis. Die Reteleisten unregelmäßig elongiert. Von der Oberfläche abgelöste Epithelkomplexe. Kleine Buchten. Hornperleneinschlüsse.
Diagnose: Mittelgradig (G2) differenziertes, schwach verhornendes Plattenepithelkarzinom (Tumordicke 1,3 mm C44.9) (◉ **Abb. 2**).

Therapie und Verlauf

▼
 Der Patient wünschte explizit kein erneutes operatives Vorgehen. Nach sehr ausführlicher Aufklärung entschieden wir uns daher für eine lokale Lackbehandlung mit niedrigdosiertem 5-Fluorouracil (0,5%) in Kombination mit Salizylsäure (10%), die der Patient einmal pro Tag für 4 Wochen selbst auftragen sollte. Bis zum 20. Behandlungstag bildete sich hierunter zunächst eine medikationstypische Reizung an der behandelten Stelle, mit Bildung eines Detritus aus Lackrückständen und zerstörtem Tumorgewebe (◉ **Abb. 3**). Nach Débridement resultierte eine flache Erosion auf irritativ gereiztem erythematösem Grund mit hyperkeratotischer Schuppung (◉ **Abb. 4**).
Histologie: Stanzbiopsie mit Fettgewebe, Hyperkeratose, hypergranulotische Akanthose aus kleinkernigen monomorphen Zellen. Elastose.

Aufnahmebefund

▼
 Bei erster Vorstellung zeigte sich am linken Mittelfinger eine etwa 0,5 cm große, hyperkeratotische, schuppige Keratose mit leicht entzündeter Basis. An beiden Handrücken disseminierte, einzeln stehende aktinische Keratosen sowie reizfreie Narbenverhältnisse nach diversen Operationen (◉ **Abb. 1**).

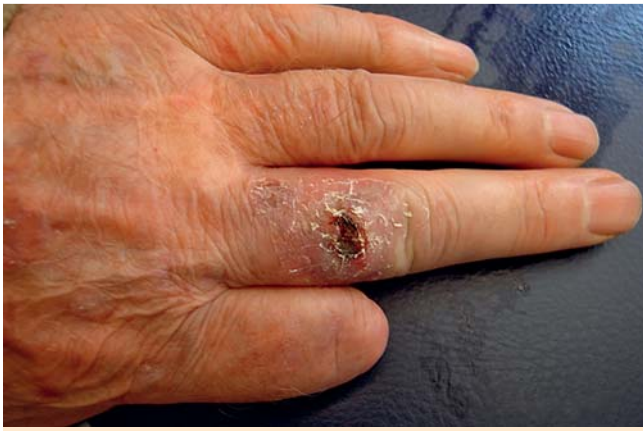

Abb. 1 Befund Tag 0: ulzerierter Tumor.

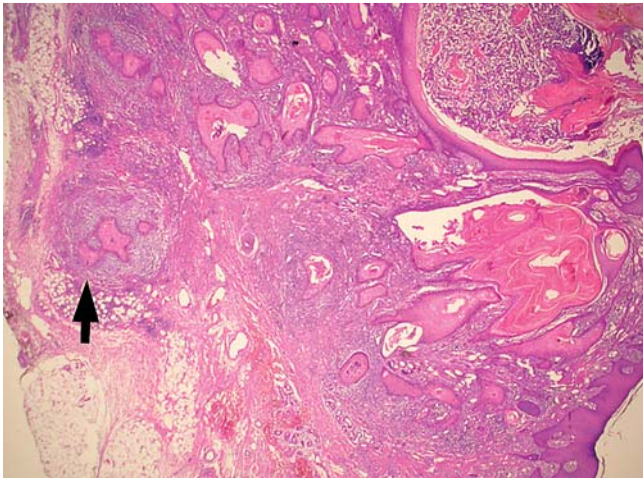


Abb. 2 Histologie Tag 0: Plattenepithelkarzinom.

Diagnose: Seborrhoische Keratose in solarer Elastose. Biopsie ohne Malignität (▶ **Abb. 5**).

Nach Beendigung der 5-FU/Salizylsäure-Therapie und „Beruhigung“ der Reizung mit einer Triamcinolon-Creme spontanes Ablösen des Restdetritus mit folgenloser rezidivfreier Abheilung bis zum heutigen Tag (▶ **Abb. 6**, ▶ **Abb. 7**).

Diskussion

Die Häufigkeit der aktinischen Keratose (AK) und des hellen Hautkrebses in der weißen Bevölkerung steigt weltweit dramatisch. 82% der nicht-melanozytären Tumore gehen von AKs aus [7,10]. Genaue Zahlen für Deutschland liegen nicht vor, da nicht-melanozytäre Tumoren von den meisten Krebsdatenbanken noch nicht vollständig erfasst werden. Die Kommission Hautkrebs-Screening Deutschland geht von über 100 000 Neuerkrankungen bei einer Inzidenz von 140/100 000 für Männer und 100/100 000 für Frauen aus [11]. Im Krebsregister Schleswig-Holstein stellten 2004 nicht-melanozytäre Hauttumoren bei Männern mit 22,63% und bei Frauen mit 23,75% die häufigste Krebsart dar [11]. Die AKs als Carcinoma in situ sind bei hoher Dunkelziffer noch wesentlich häufiger. Bei bis zu 20% der Betroffenen kommt es zu einem schleichenden Übergang in Plattenepithelkarzinome (SCC), bei Immunsupprimierten sogar in bis zu 60% [3]. In seltenen Fällen kann es beim SCC zum Auftreten von lymphogenen

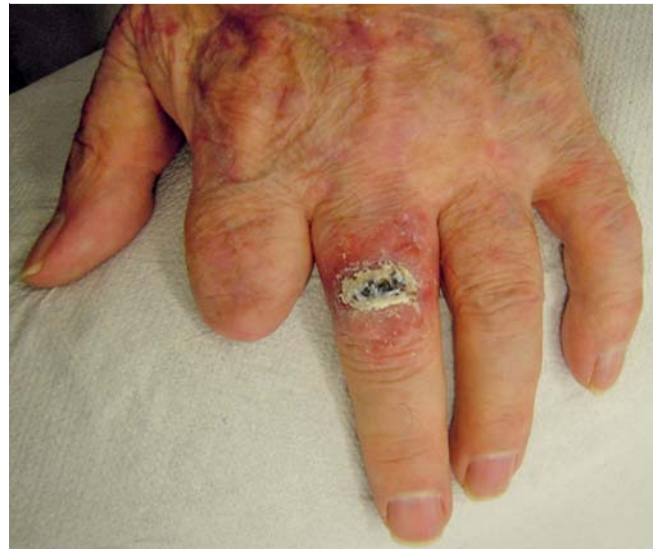

Abb. 3 Befund Tag 20: typische Lackreste nach Actikerall®.

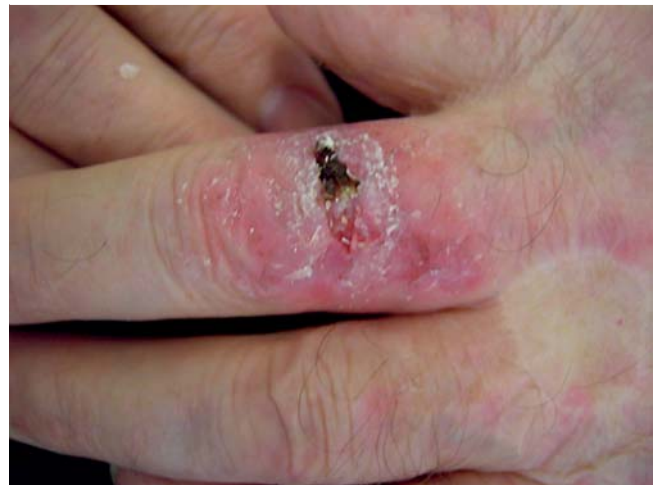

Abb. 4 Befund Tag 20: nach Abtragen des Detritus.

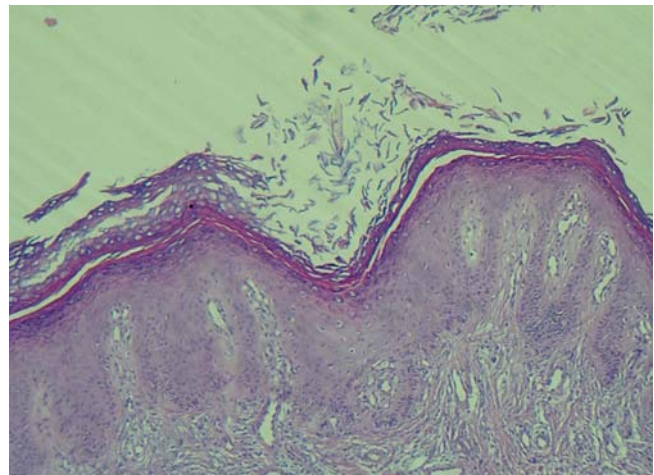


Abb. 5 Histologie Tag 20: Biopsie ohne Malignität.

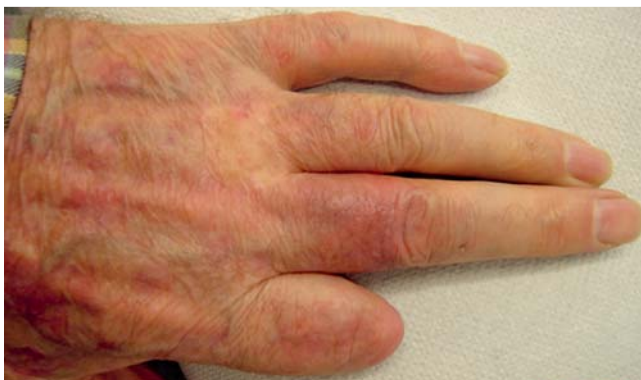

Abb. 6 Befund Tag 60: nur noch leichtes Resterythem.

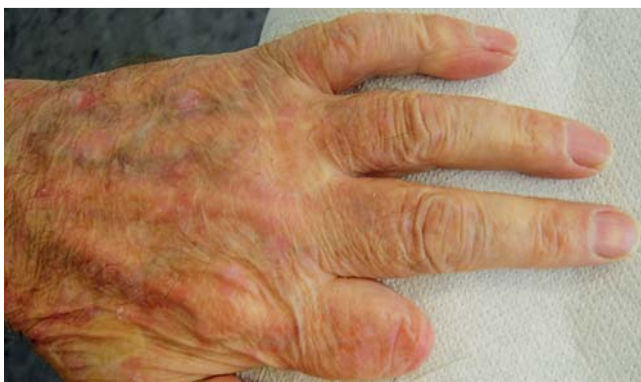

Abb. 7 Befund Tag 294: Resitutio ad integrum – Langzeitergebnis.

und hämatogenen Metastasen und damit zu einer potenziell lebensbedrohlichen Situation kommen [2]. Aus diesen Gründen wird die Behandlung von AK-Patienten mit neuen, einfachen und kostengünstigen Therapiestrategien immer wichtiger. Der Paradigmenwechsel, die AK als Carcinoma in situ ernst zu nehmen und differenziert zu behandeln [1], wird heute noch von zu vielen Dermatologen und Ärzten anderer Fachrichtung nicht ausreichend gewürdigt. Dabei weisen nach den aktuellen Fassungen der „Guideline on Actinic Keratosis“ des European Dermatology Forum [9] sowie der aktuellen internationalen Literatur die derzeit in Deutschland verfügbaren topischen, ablativen und physikalischen Therapien relevanten therapeutischen Nutzen für den Patienten auf. Höchste Empfehlungs- und Evidenzgrade finden sich für die topische Behandlung mit Diclofenac/Hyaluronsäure [4], Imiquimod und Low-dose-5-FU/Salizylsäure [2, 4] sowie für die PDT [12]. Stockfleth [3] konnte in einer Metaanalyse zeigen, dass auch die Rezidivraten der modernen konservativen Verfahren mit den Ergebnissen eines operativen Vorgehens konkurrieren können. Die aktuelle Leitlinie aktinischer Keratosen [9] beziffert die Rezidivquote nach 1 Jahr bei den ablativen/operativen Verfahren mit 10–15%, nach PDT mit 19% und nach Imiquimod (5%) mit 27%. Weniger effektiv sind Peelings mit 25–30%, die Behandlung mit 5-FU (5%) allein mit 46% und die Kryotherapie mit 72% Rezidiven nach 1 Jahr [9]. In einer Phase-III-Studie beobachteten Stockfleth et al. [4] nach Behandlung mit niedrig dosierter 5-FU/Salizylsäure nur eine Rezidivrate von 14% nach einem Jahr. Aktuell konnten die Ergebnisse von Dirschka et al. [13] in einer randomisierten, kontrollierten, multizentrischen Vergleichsstudie mit 66 Patienten zwischen niedrig dosierter 5-FU/Salizylsäure und Kryotherapie bestätigt werden. So fand sich nach

6 Monaten eine vollständige histologische Clearance bei 62% vs. 42% und eine Rezidivrate von 39% vs. 85% (5-FU/S vs. Kryotherapie). Die Lokalbehandlung mit niedrig dosiertem 5-FU (0,5%) in Kombination mit Salizylsäure (10%) bietet die Möglichkeit einer frühzeitigen, einfachen und kostengünstigen Therapieintervention mit guter Effizienz und Langzeiteffekt. Am Fall eines 73-jährigen Patienten, der sein gesamtes Berufsleben mit hautgefährdenden Keramikglasuren gearbeitet hat, kann eindrucksvoll gezeigt werden, wie effektiv eine Behandlung mit niedrig dosierter 5-FU/Salizylsäure nicht nur bei AKs, sondern auch bei bereits vorliegendem SCC sein kann, wobei wir dies nicht als primäre Indikation sehen. Hilfreich war vermutlich in diesem Falle auch, dass durch die große Biopsie bereits ein nennenswerter Teil des Tumors entfernt wurde. In unserem Fall wurde der Patient ausführlich aufgeklärt und hat diesen individuellen Behandlungsversuch explizit gewünscht. Die Behandlung eines Plattenepithelkarzinoms mit 5-FU/Salizylsäure kann, trotz des beachtlichen Erfolges in unserem Fall, auch aufgrund der rechtlichen Situation nicht empfohlen werden. Ziel muss es sein, diese Therapie anzuwenden, bevor das Carcinoma in situ in ein Karzinom übergeht. Es bleibt zu hoffen, dass in Zukunft trotz aller aktuell bestehenden Beschränkungen in der täglichen dermatologischen Versorgungspraxis häufiger und früher eine leitliniengerechte Therapie aktinischer Keratosen eingesetzt wird.

Interessenkonflikt

Der Autor ist als Referent für die Firma Almirall tätig.

Abstract

Successful Treatment from 5-Fluorouracil (0,5%) in Combination with Salicylic Acid (10%) in Squamous Cell Carcinoma

Actinic keratoses, which are classified as in situ carcinomas according to an international consensus, may have a transition to invasive squamous cell carcinomas and should be treated adequately and early. Unfortunately, the disease is often taken seriously only in advanced stage, so that patients undergo extensive operations. The local application of low-dose 5-FU (0,5%) in combination with salicylic acid (10%) provides an opportunity for an accurately timed, simple and cost-saving treatment with good efficiency and time sustained effect. The case of a 73-year-old male, who was exposed to imperiling glaze materials from the ceramic industry during his whole working life, impressively showed the effectiveness of a treatment with a 5-FU/salicylic acid combination in a case of invasive squamous cell carcinoma. Our cases underline, that consequent early conservative treatments of actinic keratoses can prevent complicated operations.

Danksagung

Für die histologischen Befunde und die Erstellung der histologischen Bilder bedanke ich mich bei Herrn PD Dr. med. M. Nilles (www.histo-giessen.de).

Literatur

- 1 Expertengespräch in Deidesheim – Paradigmenwechsel bei der aktinischen Keratose; Onkoderm Newsletter 1/2012
- 2 *Schlaak M, Simon JC.* Topische Anwendung von niedrig dosiertem 5-Fluorouracil in Kombination mit Salicylsäure bei aktinischen Keratosen – Pilotstudie. *JDDG* 2010; 8: 174–178
- 3 *Stockfleth E* et al. Development of a treatment algorithm for actinic keratoses: a European Consensus. *Eur J Dermatol* 2008; 18: 651–659
- 4 *Stockfleth E, Kerl H, Zwingers T* et al. Low-dose 5-fluorouracil in combination with salicylic acid as a new lesion-directed option to treat topically actinic keratoses – histological and clinical study results. *BJD* 2011; 163: 1101–1108
- 5 *Martin GM, Stockfleth E.* *Drugs. Dermatol* 2012; 11: 600–608
- 6 *Schlaak M, von Bartenwerffer W, Mauch C.* Medikamentöse Therapie nichtmelanozytärer epithelialer Tumore. *Der Hautarzt* 2011; 6: 430–434
- 7 *McGillis ST, Fein H.* Topical treatment strategies for non-melanoma skin cancer and precursor lesions. *Semin Cutan Med Surg* 2004; 23: 174–183
- 8 *Dirschka T.* Aktinische Keratosen: Praktische Aspekte in Diagnostik und Therapie. *Der Deutsche Dermatologe* 2010; 3: 174–178
- 9 EDF Guideline on Actinic Keratosis. 2011
- 10 *Mittelbronn MA, Mullins DL, Rsmos-Caro PA* et al. Frequency of pre-existing actinic keratosis in squamous cell carcinoma. *Int J Dermatol* 1998; 37: 677–681
- 11 Kommission Hautkrebs-Screening Deutschland, Dt. Ärzte-Verlag 2004
- 12 *Klein A, Babilas P, Karrer S* et al. Photodynamic therapy in dermatology – an update. *J Dtsch Dermatol Ges* 2008; 06: 839–846
- 13 *Dirschka T, Dominicus R, Lars K* et al. Long term efficacy and recurrence of topical 0,5% 5-fluorouracil with 10% salicylic acid for actinic keratosis compared to cryotherapy. A prospective, active controlled, randomized, exploratory study; 8th EADO Congress Barcelona, Spain: 11/2012: posterpresentation P 91