Diagnostik und Therapie fetaler Rhythmusstörungen Teil 1 – Methoden der Rhythmusdiagnostik, Extrasystolen und Bradyarrhythmien

Autoren C. Berg[1, 2], I. Gottschalk[1], A. Geipel[2], U. Gembruch[2]

Institute
[1] Pränatale Medizin und Gynäkologische Sonographie, Uniklinik Köln
[2] Abteilung für Geburtshilfe und Pränatale Medizin, Uniklinik Bonn

VNR 2760512013141213216

eingereicht 15.7.2012
akzeptiert 24.10.2012

Bibliografie
DOI http://dx.doi.org/10.1055/s-0032-1330341
Online-Publikation: 2013
Ultraschall in Med 2013; 34: 114–130 © Georg Thieme Verlag KG Stuttgart · New York · ISSN 0172-4614

Korrespondenzadresse
Prof. Dr. Christoph Berg
Pränatale Medizin und Gynäkologische Sonographie, Uniklinik Köln
Kerpener Str. 34
50931 Köln
Tel.: ++ 49/2 21/4 78-49 75
Fax: ++ 49/2 21/4 78-49 98
praenatalmedizin@uk-koeln.de

Lernziele

- Methoden der Rhythmusdiagnostik
- Intrauterine Diagnose der Extrasystolen
- Intrauterine Diagnose der Bradyarrhythmien

Einleitung

Arrhythmien sind häufige Auffälligkeiten des fetalen Herzens, unterteilt in Extrasystolen, Bradyarrhythmien und Tachyarrhythmien. Während über 90 % der fetalen Arrhythmien passagere supraventrikuläre Extrasystolen sind, die vom Fetus problemlos toleriert werden, können andere seltenere Rhythmusstörungen zu intrauteriner Herzinsuffizienz und konsekutivem Hydrops fetalis führen [1]. Manche Arrhythmien profitieren von einer intrauterinen Therapie, während bei anderen deren Benefit nicht erwiesen ist; bei wieder anderen ist die intrauterine Therapie obsolet und kann sogar einen Behandlungsfehler darstellen. Daher kommt der vorgeburtlichen Differenzierung der unterschiedlichen Arrhythmien größte Bedeutung zu. In den letzten Jahren sind verschiedene neue Methoden der intrauterinen Rhythmusdiagnostik beschrieben worden. Manche führen zu einer vereinfachten Darstellung der oft schwer zu interpretierenden Erregungsabläufe, andere stellen zwar einen diagnostischen Fortschritt dar, sind aber mit hohem technischem Aufwand verbunden und stehen somit nicht flächendeckend zur Verfügung. Diese zweiteilige Übersichtsarbeit beschreibt die wichtigsten Rhythmusstörungen des Fetus, die zur Differenzierung notwendigen diagnostischen Schritte und die entsprechenden Therapieansätze bei behandlungspflichtigen oder behandelbaren Befunden. Im vorliegenden ersten Teil wird auf die Methoden der Rhythmusdiagnostik und die Diagnose und das Management von Extrasystolen und bradykarden Rhythmusstörungen eingegangen. Der zweite Teil behandelt die tachykarden Rhythmusstörungen und deren intrauterine Therapie.

Methoden der intrauterinen Rhythmusdiagnostik

Grundlage der Rhythmusdiagnostik ist die zeitliche Darstellung und Zuordnung der elektrischen Impulse, die zu den Vorhof und Kammeraktionen führen. Was beim Erwachsenen problemlos mittels Elektrokardiografie (EKG) erfolgt, ist beim Fetus schwieriger.

Transabdominale fetale Elektrokardiographen sind zwar entwickelt worden, allerdings leiden selbst die neueren Geräte noch unter großen technischen Schwierigkeiten: ungünstiges Signal-Rausch-Verhältnis, Störungen durch elektrische Felder der mütterlichen Bauchwand und des mütterlichen EKGs und Abschwächung des Signals durch die Vernix caseosa ab der 27. SSW, dem Zeitpunkt, zu dem sich viele Rhythmusstörungen manifestieren [2]. Trotz signifikanter technischer Verbesserungen beschränken sich die meisten Systeme lediglich auf die zuverlässige Ableitung des QRS-Komplexes, während die P-Q- und S-T-Intervalle nur von wenigen experimentellen Systemen erfasst werden und auch dann nur gemittelt über mehrere Herzzyklen [3].

Eine Alternative ist die Magnetokardiografie (MKG), bei der in einem magnetisch abgeschirmten Raum die Magnetfelder der Herzerregungen des Fetus aufgezeichnet werden. Nach mehreren Filterungsschritten erhält man die Aufzeichnung eines gemittelten Herzzyklus des Feten, der eine genaue Messung der Überleitungszeiten des PQRST-Komplexes ermöglicht (**Abb. 1**). Allerdings sind diese Messsysteme sehr kostenintensiv und aufwendig in der technischen Handhabung, was ihren Einsatz derzeit auf die Grundlagenforschung beschränkt [4, 5].

Heruntergeladen von: Ultraschall in der Medizin - European Journal of Ultrasound. Urheberrechtlich geschützt.

Diagnosis and Therapy of Fetal Arrhythmia Part 1 – Assessment of Fetal Cardiac Rhythm, Extrasystoles and Bradyarrhythmias

VNR 2760512013142120022

Training targets

- Assessment of fetal cardiac rhythm
- Intrauterine diagnosis of extrasystoles
- Intrauterine diagnosis of bradyarrhythmias

Introduction

Arrhythmias are frequent cardiac findings in the intrauterine period. They are classified as extrasystoles, bradyarrhythmias and tachyarrhythmias. Although 90% of these arrhythmias are intermittent supraventricular extrasystoles that are well tolerated by the fetus, some less frequent arrhythmias may lead to intrauterine cardiac failure and subsequent hydrops [1]. Some of the fetuses in the latter case profit from intrauterine treatment, while the benefit of such treatment remains unproven in others. In many arrhythmias any treatment would be unnecessary and might even be harmful. Therefore, a precise diagnosis is warranted in cases of fetal arrhythmia. In recent years numerous new tools in the diagnosis of fetal arrhythmias have been reported. Some of these methods are widely available and facilitate the diagnosis of complex atrioventricular relationships, while others are associated with high technical effort and are therefore accessible for few centers only. The goal of this bipartite review is to provide an overview of the most important rhythm disturbances in the fetus, their diagnostic hallmarks at prenatal ultrasound and the basics of intrauterine treatment. Part one focuses on the methods in prenatal rhythm assessment and the diagnosis and management of extrasystoles and bradyarrhythmias. Part two covers the antenatal diagnosis of tachyarrhythmias and their treatment.

Assessment of fetal cardiac rhythm

Diagnosis of the cardiac rhythm is based on simultaneous recording of atrial and ventricular pacing. Although readily obtained by electrocardiogram (ECG) after birth, the electrophysiological signals from the fetus are difficult to obtain in utero.

Transabdominal fetal ECG has been developed, but this relatively new technique still suffers from a poor signal-to-noise ratio, low fetal-maternal ECG discrimination and high signal absorption through the vernix caseosa from 27 weeks onward, a time when many arrhythmias occur [2]. Despite recent advances, most systems are limited to the recording of the QRS complex while complete information on PQRS and T is often averaged over multiple cardiac cycles [3].

Magnetocardiography (MCG) is an alternative noninvasive method that records magnetic fields generated by the electrical activity of the fetal heart in a magnetically shielded room. A PQRST complex averaged over multiple cardiac cycles is obtained, allowing accurate measurement of cardiac time intervals (**Fig. 1**). However, the relatively high cost of the system as well as the sophisticated technical requirements restrict its use to few institutions mostly enrolled in basic research [4, 5].

Due to these problems in acquiring electric signals from the fetal heart, intrauterine rhythm assessment mostly relies on the detection of mechanical events that are interpreted as consequences of electrical events. High temporal resolution is warranted in order to accurately measure the cardiac time intervals, namely those between atrial and ventricular contraction that are of utmost importance in the differentiation of fetal arrhythmias. One method to acquire and analyze fetal cardiac rhythm with high temporal resolution is M-mode imaging. With this technique the wall movements of the atria, the AV and semilunar valves

Heruntergeladen von: Ultraschall in der Medizin - European Journal of Ultrasound. Urheberrechtlich geschützt.

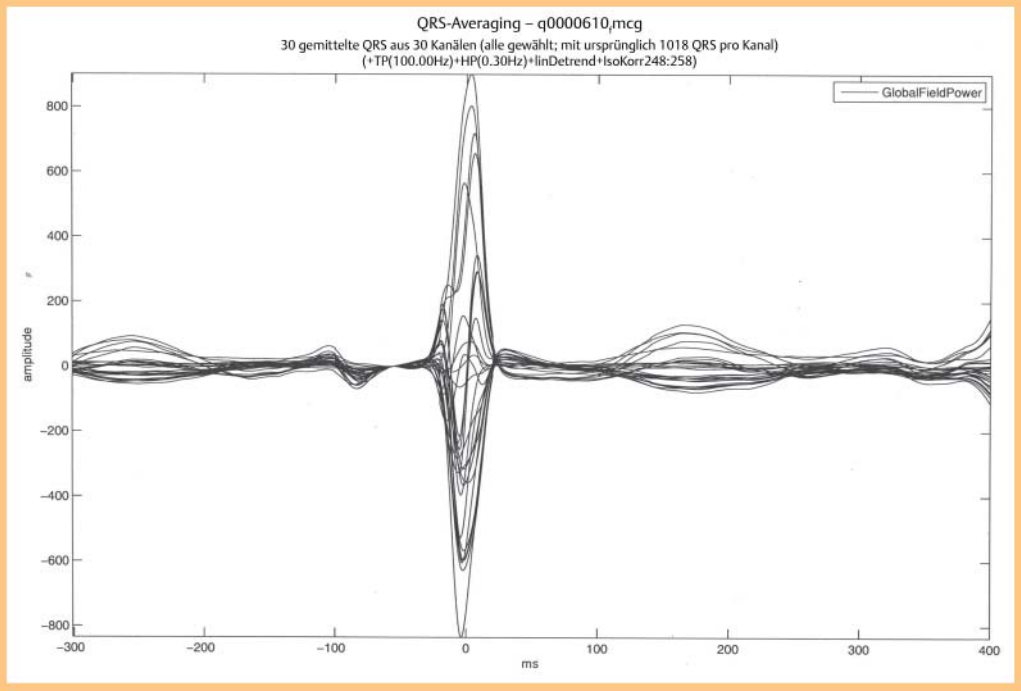

Abb. 1 Fetales Magnetokardiogramm gemittelt aus PQRST-Komplexen (mit freundlicher Genehmigung von U. Schneider, Jena).

Fig. 1 Fetal magnetocardiogram averaged from 30 PQRST complexes (courtesy of U. Schneider, Jena)

Aufgrund dieser Probleme bei der Aufzeichnung der elektrischen Reizleitung beschränkt sich die intrauterine Rhythmusdiagnostik meist auf die Darstellung mechanischer Ereignisse des fetalen Herzens, die Rückschlüsse auf die elektrischen Ereignisse erlauben. Eine hohe zeitliche Auflösung ist erforderlich, um die Zeitintervalle genau messen und so insbesondere die für die Differenzierung fetaler Arrhythmien wichtige Beziehung zwischen atrialer und ventrikulärer Systole analysieren zu können. Eine zeitlich hoch auflösende Methode, den Herzrhythmus des Fetus darzustellen und zu analysieren, ist die M-Mode-Sonografie des fetalen Herzens, bei der die Bewegungen der Vorhofwände, der Atrioventrikular-, der Semilunarklappen und Ventrikelwände in Abhängigkeit von der fetalen Lage und dem Insonationswinkel simultan mittels Ultraschall dargestellt werden (**Abb. 2**). Die M-Mode-Sonografie kann auch mit der Farbdoppler-Sonografie zum farbkodierten M-Mode kombiniert werden, sodass gleichzeitig Informationen über die Flussverhältnisse in der analysierten Region des Herzens erhalten werden (**Abb. 3**).

Vorteile der M-Mode-Sonografie des fetalen Herzens bei der Rhythmusdiagnostik sind die weite Verbreitung, die hohe zeitliche Auflösung und die Tatsache, dass der Herzrhythmus dort abgegriffen wird, wo er entsteht, nämlich am Herz selbst. Nachteile sind die Abhängigkeit von guten Sichtverhältnissen und optimaler Lage des Fetus. Bei schlechter Bildqualität, ungünstigem Insonationswinkel oder Ventrikeldilatation und -hypokinesie, beispielsweise im Rahmen einer fetalen Herzinsuffizienz, werden die teilweise geringen Wandbewegungen der Vorhöfe und Ventrikel nur schlecht aufgezeichnet und sind oftmals schwer zu interpretieren [6].

Daher hat sich in den letzten Jahren die gepulste Doppler-Sonografie bei der intrauterinen Rhythmusdiagnostik immer stärker etabliert. Hierbei werden üblicherweise die Flusssignale von linkem Ausflusstrakt und der Einfluss über die Mitralklappe simultan dargestellt. Alternativ kann das weit geöffnete „Sample Volume“ des gepulsten Dopplers auch über arteriovenöse Gefäßpaare gelegt werden, wie z. B. Aorta ascendens und V. cava superior, Aortenbogen und V. brachiocephalica, Aorta descendens und V. cava inferior, Aorta descendens und V. azygos, A. und V. pulmonalis und A. und V. renalis (**Abb. 4**). Voraussetzung ist lediglich, dass die entsprechende Vene ein pulsatiles Flussmuster hat, weshalb sich die Nabelschnurgefäße nur bei kardialer Dekompensation eignen, wenn auch die Nabelvene Pulsationen aufweist. Die Nierengefäße eignen sich besonders gut zur Rhythmusdiagnostik, da sie fast immer im optimalen Winkel eingestellt werden können, eng nebeneinander liegen und immer ein pulsatiles venöses Flussmuster aufweisen [6]. Allerdings wird die Messung der Herzintervalle mit zunehmender Entfernung vom Herzen unzuverlässig, da die Laufzeiten der Pulswellen in Arterien und Venen unterschiedlich sind und ein

Heruntergeladen von: Ultraschall in der Medizin - European Journal of Ultrasound. Urheberrechtlich geschützt.

and/or the ventricles are recorded simultaneously, depending on the fetal presentation and the insonation angle (**Fig. 2**). It can also be combined with color Doppler (color-coded M-mode) that allows additional information on the flow and its direction in the interrogated area of the heart (**Fig. 3**). The advantages of M-mode imaging in the diagnosis of fetal arrhythmias are its widespread use, the high temporal resolution and the acquisition of the rhythm at the heart itself. However, optimal fetal positioning and sufficient image resolution are warranted in order to achieve interpretable tracings. If the image quality or insonation angle is unfavorable, or if cardiac function is poor with dilation of the ventricles and hypokinesia, it can be exceedingly difficult to visualize the small movements of the atria and ventricles with this method [6].

In recent years pulsed wave Doppler (PWD) techniques have been increasingly used for the diagnosis of fetal arrhythmias. A common approach in rhythm assessment with spectral Doppler is to place the enlarged pulsed wave Doppler cursor gate between the left ventricular outflow tract and the mitral valve so that both the aortic and the mitral Doppler signals are detected. Alternatively, the Doppler gate can be simultaneously placed over neighboring arteries and veins, e. g. the superior vena cava and ascending aorta, the brachiocephalic vein and aortic arch, the inferior vena cava and descending aorta, the azygos vein and descending aorta, a branch pulmonary artery and vein or a renal artery and vein (**Fig. 4**). The only prerequisite is a pulsatile venous flow. Therefore, the umbilical vessels are only suitable in fetuses with cardiac failure, when the umbilical venous flow is pulsatile. The renal vessels are good targets in the diagnosis of fetal arrhythmias as an optimal angle of insonation can almost always be obtained. They run parallel to each other in close proximity and almost invariably demonstrate venous pulsations [6]. However, with growing distance from the heart, the measurement of cardiac intervals gets unreliable as the pulse wave propagation times are different between artery and vein, which results in a growing error. With increasing distance from the heart, blood flow events with low stroke volume might also be less discernable from normal blood flow.

Pulsed wave and color tissue Doppler velocity imaging are relatively new methods in the diagnosis of fetal rhythm disturbances. With optimized pulsed wave Doppler settings (low wall motion filter, low pulse repetition frequency), the Doppler cursor gate is placed over the annulus of the AV valve and a Doppler velocity spectrum of the atrioventricular wall motion is obtained. From that reading the E- and A-waves, the S-wave of ventricular contraction as well as the isovolumetric contraction and relaxation time can be obtained (**Fig. 5**) [7]. In contrast to standard tissue Doppler velocity imaging that is available on only few ultrasound systems and requires software for offline analysis, this method can be performed with standard Doppler equipment in real time. Therefore, it will probably find widespread use in the future.

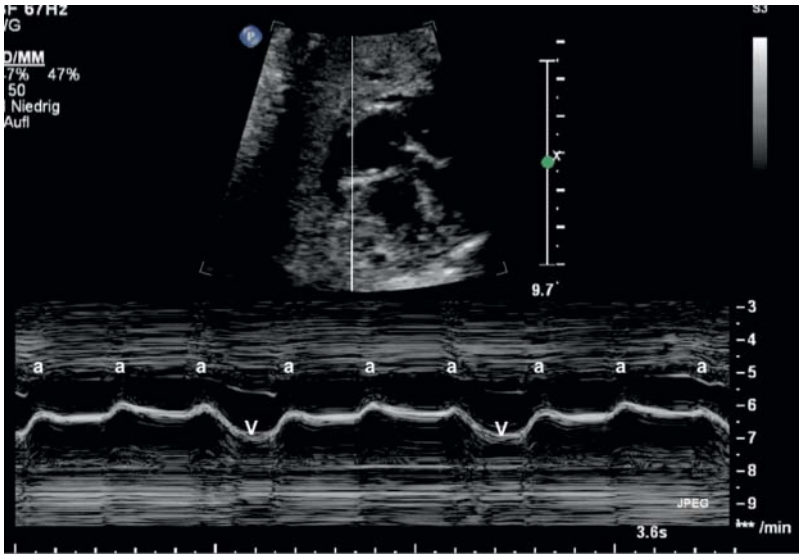

Abb. 2 M-Mode-Sonografie eines Feten mit AV-Block III. Im oberen Teil des Spektrums wird der regelmäßige normfrequente Vorhofrhythmus abgeleitet (a) und im unteren Teil die Ventrikelaktionen (V), die dissoziiert mit einem bradykarden Kammer-Ersatzrhythmus schlagen.

Fig. 2 M-mode echocardiography of a fetus with AV-block III. The upper part of the recording displays the regular atrial rhythm (a) and in the lower part the dissociated slow ventricular escape rhythm (V) is recorded.

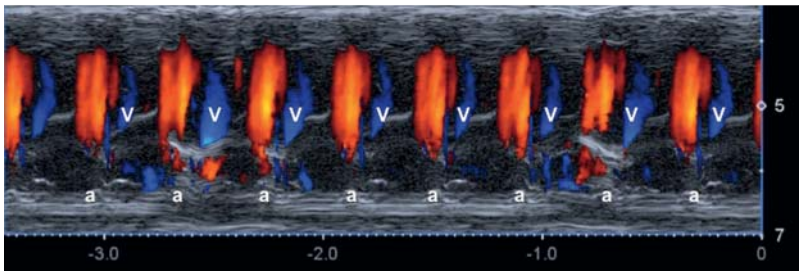

Abb. 3 Farbkodierter M-Mode eines fetalen Herzens mit Sinusrhythmus. Der Strahl ist durch die AV-Klappenebene und die Vorhöfe gelegt. Jede Vorhofaktion (a) ist von einem Einstrom in den Ventrikel begleitet (rot kodiert) und von einer Ventrikelkontraktion (V) mit Fluss im Ausflusstrakt (blau kodiert) gefolgt.

Fig. 3 Color-coded M-mode of a fetal heart with sinus rhythm. The beam is directed through the AV valves and the atria. Every atrial contraction (a) is followed by inflow in the ventricles (coded red) and a ventricular contraction (V) with flow in the outflow tract (coded blue).

Extrasystoles

Irregularly occurring extra systoles are the most frequent arrhythmias in prenatal life and comprise up to 95 % of all prenatally diagnosed arrhythmias [8, 9]. In almost all cases supraventricular extrasystoles are causing these rhythm disturbances. Ventricular extrasystoles are extremely rare and occur in cases of myocardial

Zertifizierte kontinuierliche medizinische Fortbildung für Ärzte und Fachärzte
3
online CME
Thieme

Heruntergeladen von: Ultraschall in der Medizin - European Journal of Ultrasound. Urheberrechtlich geschützt.

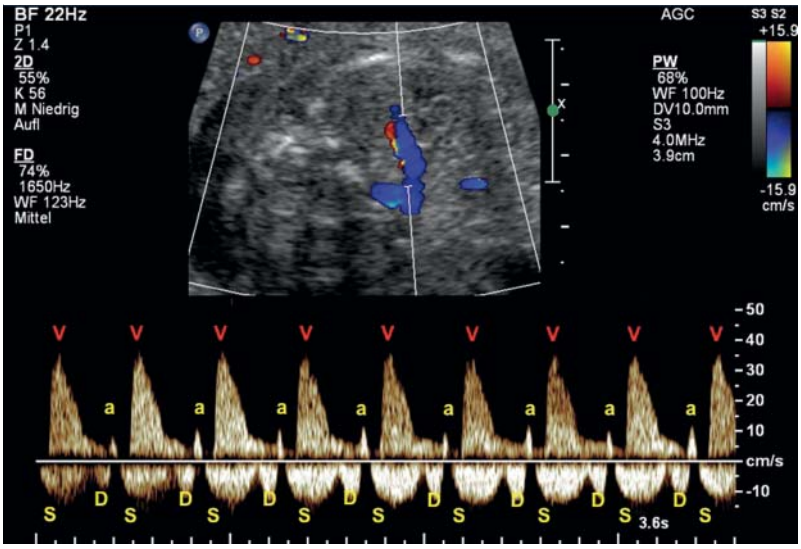

Abb. 4 Simultaner gepulster Spektraldoppler von A. und V. renalis bei einem Fetus mit Sinusrhythmus. Im negativen Teil des Spektrums sind die systolischen (S) und diastolischen (D) Pulsationen der V. renalis dargestellt. Im positiven Teil des Spektrums kommen die reversen a-Wellen der Vene (a) und die antegraden Systolen der Arterie (V) zur Darstellung. Jede a-Welle (a) ist von einer Ventrikelaktion (V) gefolgt.

Fig. 4 Simultaneous spectral Doppler of renal artery and vein in a fetus with sinus rhythm. In the negative Doppler spectrum the venous systolic (S) and diastolic (D) pulsations are displayed. In the positive Doppler spectrum, venous (reversed) atrial (a) and (antegrade) ventricular (V) contractions are depicted. Every atrial contraction (a) is followed by a ventricular (V) contraction.

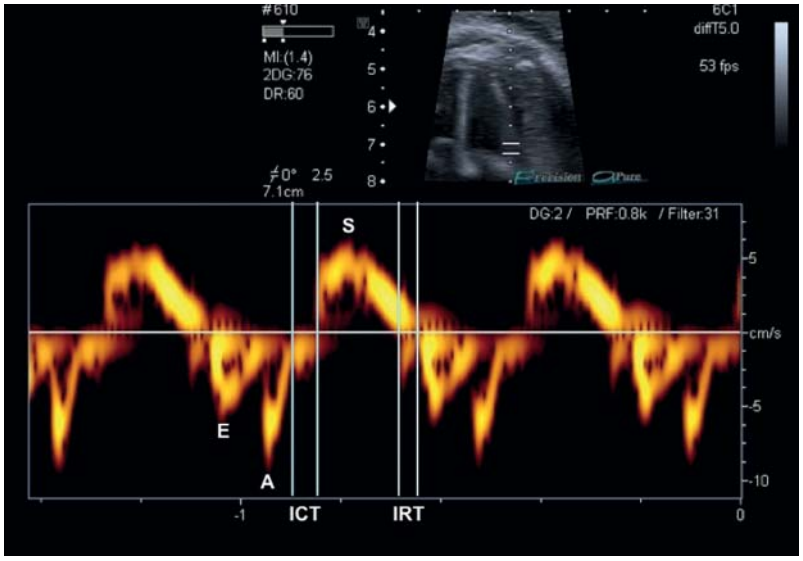

Abb. 5 Gepulste Tissue-Doppler-Sonografie eines Fetus mit Sinusrhythmus. Das Sample-Volume ist über dem Mitralklappenanulus platziert. E- und A-Wellen, S-Welle sowie isovolumetrische Kontraktions-(ICT) und Relaxationszeit (IRT) sind ablesbar. Jede a-Welle (A) ist von einer Ventrikelaktion (S) gefolgt (mit freundlicher Genehmigung von A. Willruth).

Fig. 5 Pulsed wave tissue Doppler velocity imaging in a fetus with sinus rhythm. The sample volume is placed over the annulus of the mitral valve. E- and A-waves, S-wave as well as isovolumetric contraction (ICT) and relaxation (IRT) time are displayed. Every atrial contraction (a) is followed by a ventricular (S) contraction (courtesy of A. Willruth).

Zertifizierte kontinuierliche medizinische Fortbildung für Ärzte und Fachärzte
3
online CME
Thieme

immer größerer Messfehler entsteht. Außerdem lassen sich Blutflussphänomene mit niedrigem Schlagvolumen mit zunehmender Entfernung vom Herzen immer schlechter vom normalen Blutfluss unterscheiden.

Eine relativ neue Methode, den fetalen Herzrhythmus zu erfassen, ist die gepulste und auch farbkodierte Gewebe-Doppler-Sonografie. Hierbei wird das Sample Volume des gepulsten Dopplers in den AV-Klappen-Anulus gelegt und bei niedriger Pulsrepetitionsfrequenz und niedrigem Wandfilter ein Dopplerspektrum der Wandbewegung abgeleitet. Aus diesem lassen sich die E- und A-Wellen, die S-Welle der Ventrikelkontraktion und die isovolumetrische Kontraktions- und Relaxationszeit ableiten (**Abb. 5**) [7]. Im Gegensatz zur farbkodierten Tissue-Doppler-Sonografie, die spezielle Ultraschallsysteme erfordert und die Software zur Offline-Analyse, kann diese Methode mit handelsüblichen Dopplergeräten in Echtzeit durchgeführt werden und wird deshalb vermutlich in Zukunft weitere Verbreitung finden.

Extrasystolen

Irregulär einfallende Extrasystolen sind die häufigsten Arrhythmien der Fetalperiode und machen 95 % der vorgeburtlich diagnostizierten Arrhythmien aus [8, 9]. In fast allen Fällen liegt eine supraventrikuläre Extrasystolie vor; ventrikuläre Extrasystolen sind extrem selten und treten fast nur im Rahmen myokardialer Dekompensation bei kritischen Ausflusstraktobstruktionen, Aneurysmen oder Myokarditiden auf. Supraventrikuläre Extrasystolen treten häufig sporadisch auf und verschwinden in den meisten Fällen mit zunehmendem Schwangerschaftsalter wieder [10], da das Reizleitungssystems und der Rhythmusgeber im Herzen rasch reifen. Zwischen der 36. und 41. Schwangerschaftswoche haben 1,7 % aller Feten supraventrikuläre Extrasystolen [9, 11]. Sie können im AV-Knoten blockiert sein, übergeleitet werden oder ein wechselndes Überleitungsverhalten aufweisen, je nachdem, wann der Extraschlag im Vorhof entsteht. Oft trifft die Vorhofextrasystole auf einen refraktären AV-Knoten und wird daher nicht auf den Ventrikel übergeleitet. Trifft die nächste Sinuserregung dann auf ein noch refraktäres atriales Myokard, so fällt die nächste Vorhofsystole aus und der Herzrhythmus beginnt mit der nächsten, in der Regel früher einfallenden Sinuserregung von Neuem. Somit entsteht eine nicht kompensatorische postextrasystolische Pause (**Abb. 6**). Das Schlagvolumen nach der Pause ist durch den Frank-Starling-Mechanismus und einer verstärkten elektromechanischen Kopplung erhöht. Trifft die Vorhofextrasystole auf einen nicht refraktären AV-Knoten, so wird sie übergeleitet und ist von einer ventrikulären Kontraktion gefolgt, die verfrüht einfällt. Die nächste Sinuserregung folgt nach einer nicht-kompensatorischen Pause (**Abb. 7**).

Eine supraventrikuläre Extrasystolie wird vom Fetus problemlos toleriert und ist nicht behandlungsbedürftig, auch nicht, wenn sie bei blockierten bigeminalen Extrasystolen zu einer ventrikulärer Bradykardie um 60 – 80 Schlägen/min führt

Heruntergeladen von: Ultraschall in der Medizin - European Journal of Ultrasound. Urheberrechtlich geschützt.

decompensation in critical obstruction of the outflow tract, aneurysms or myocarditis. Supraventricular extrasystoles are sporadic in most cases and resolve spontaneously with advancing gestational age [10] as the conduction system and the pacemakers maturate. Between 36 and 41 weeks of gestation, 1.7 % of fetuses have premature atrial contractions [9, 11]. Atrial ectopic beats can be conducted to the ventricles, blocked in the AV node or mixed, depending on the time point of the atrial ectopic beat. In some cases the atrial ectopic hits a refractory AV node and is not conducted to the ventricles. If the following sinus impulse hits a still refractory atrial myocardium, it does not provoke an atrial contraction and consequently the next ventricular beat is skipped. In most cases the following sinus impulse occurs earlier resulting in a non-compensatory pause (▶ **Fig. 6**). The stroke volume of the next beat rises as a result of the Frank-Starling mechanism and enhanced electromechanic coupling. If the supraventricular extrasystole is conducted to a non-refractory AV node, the next ventricular beat is preterm with a low stroke volume; the next regular sinus impulse follows after a non-compensatory pause (▶ **Fig. 7**).

These atrial ectopic beats are well tolerated by the fetus and do not warrant intrauterine treatment even in cases of blocked bigeminy with a resulting ventricular bradycardia of 60 – 80 bpm [8]. On the contrary, due to the proarrhythmic properties of most antiarrhythmic drugs, any transplacental treatment would be erroneous.

Supraventricular extrasystoles can occur sporadically or, rarely, can be sustained in a fixed relationship to the normal atrial beats, e.g. 3:1, 2:1 or 1:1. If sustained and blocked, they result in bradycardia and, although equally well tolerated, have to be differentiated from 2nd and 3rd degree AV-Block. In addition, atrial ectopics can trigger a reentry circuit via an accessory pathway with consecutive sustained tachycardia. This occurs in 1 – 2 % of affected fetuses [9]. Therefore, the detection of an irregular fetal heart rhythm should prompt detailed fetal echocardiography including analysis of the type of arrhythmia. Once the diagnosis of supraventricular extrasystoles is established, sustained fetal tachycardia should be ruled out either by weakly echocardiography or cardiotocography, especially after 28 weeks of gestation when the incidence of supraventricular tachycardia is highest [9].

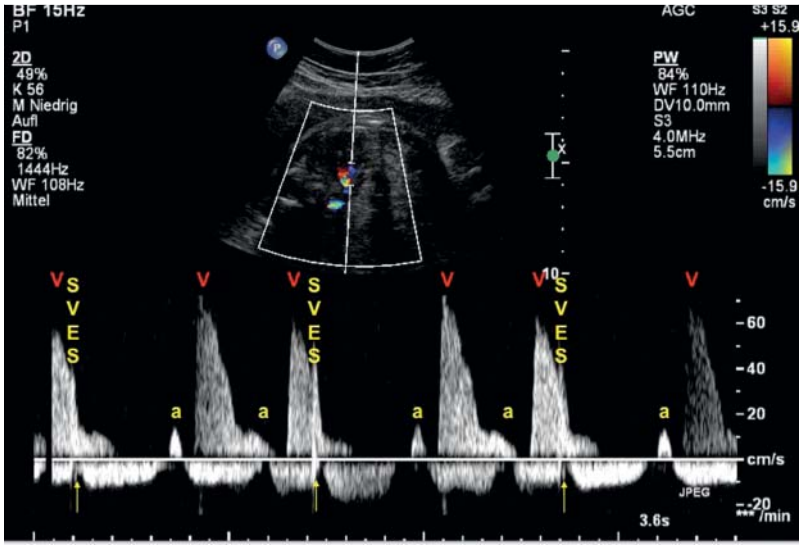

Abb. 6 Spektraldoppler der Nierengefäße bei einem Fetus mit supraventrikulären Extrasystolen (SVES) ohne AV-Überleitung, die in einem 2:1 Verhältnis zu den physiologischen Vorhofkontraktionen (a) auftreten. Dadurch fällt jede dritte Ventrikelaktion (V) aus. Die postextrasystolische Pause ist nicht kompensatorisch, die postextrasystolische Kontraktion führt zu einem verstärkten Blutfluss (postextrasystolische Potenzierung).

Fig. 6 Spectral Doppler of the renal vessels in a fetus with supraventricular extrasystoles (SVES) without conduction to the ventricles and 2:1 relationship to the normal atrial beats (a). Consequently every third ventricular contraction is missed. The post-extrasystolic pause is non-compensatory, the post-extrasystolic contraction has an enhanced stroke volume (post-extrasystolic potentiation)

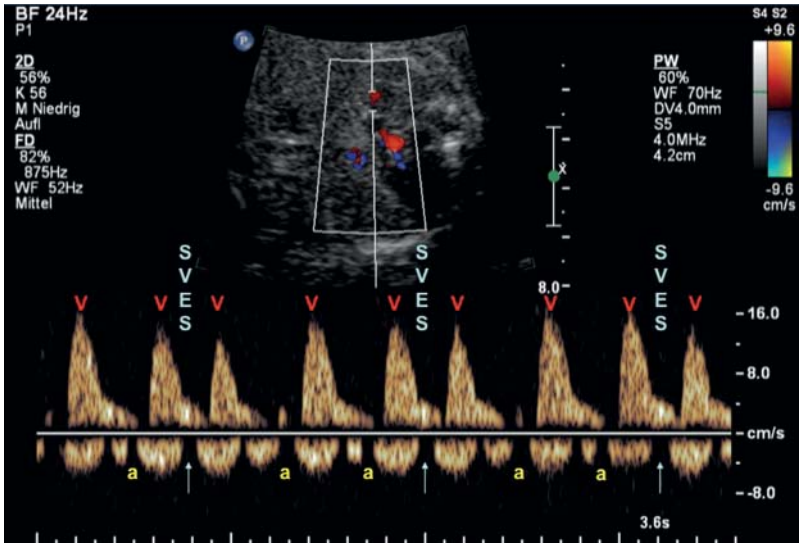

Abb. 7 Spektraldoppler der Nierengefäße bei einem Fetus mit einer 2:1 supraventrikulären Extrasystolie mit AV-Überleitung und nicht kompensatorischer postextrasystolischer Pause. Jede zweite Vorhofkontraktion (a) wird von einer SVES gefolgt, die übergeleitet wird und zu einer ventrikulären Systole (V) führt, gefolgt von einer nicht kompensatorischen postextrasystolischen Pause.

Fig. 7 Spectral Doppler of the renal vessels in a fetus with 2:1 atrial ectopic beats, AV-conduction and non-compensatory post-extrasystolic pause. Every second atrial contraction (a) is followed by an ectopic beat that is conducted and results in a ventricular systole (V) with subsequent post-extrasystolic pause.

Bradyarrhythmias

Fetal bradycardias include sinus bradycardia, atrioventricular block and in the widest sense blocked atrial ectopic beats. The type of arrhythmia should be assessed in a stepwise manner demonstrating first the slow regular ventricular rhythm followed by the assessment of the type of atrial rhythm (▶ **Table 1**). In the case of sinus bradycardia, the atrial rhythm is regular and slow, while in the case of frequent blocked ectopic beats it is irregular and in AV block it is unchanged (regular with normal frequency).

Zertifizierte kontinuierliche medizinische Fortbildung für Ärzte und Fachärzte
3
online CME
Thieme

Heruntergeladen von: Ultraschall in der Medizin - European Journal of Ultrasound. Urheberrechtlich geschützt.

Tab. 1 Ventrikelrhythmus, Vorhofrhythmus und Überleitungsart bei den häufigsten bradykarden Rhythmusstörungen

anhaltende Ventrikelfrequenz < 110/min		
Sinusbradykardie	Blockierte SVES 1:1/2:1	AV-Block II.°/III.°
Ventrikel bradykard	Ventrikel bradykard	Ventrikel bradykard
Vorhöfe bradykard	*Vorhof-Extrasystolen*	*Vorhöfe normofrequent*
1:1 AV-Überleitung	blockiert	2:1 AV-Überleitung/AV-Dissoziation

[8]. Im Gegenteil, aufgrund der proarrhythmischen Wirkung der meisten Antiarrhythmika wäre eine transplazentare Therapie sogar fehlerhaft.

Supraventrikuläre Extrasystolen können unregelmäßig einfallen oder seltener in einem fixen Verhältnis zu den normalen Vorhofaktionen, z. B. 3:1, 2:1 oder 1:1. Treten Letztere blockiert auf, resultieren bradykarde Rhythmusstörungen, die zwar ebenfalls gut toleriert werden, aber durch exakte Rhythmusdiagnostik von einem AV-Block II.° und III.° unterschieden werden müssen. Auch können supraventrikuläre Extrasystolen in 1 – 2 % der betroffenen Feten Re-Entry-Tachykardien triggern, entweder über ein akzessorisches Leitungsbündel oder sehr selten über Vorhofflattern [8]. Daher muss die Diagnose eines unregelmäßigen fetalen Herzrhythmus eine detaillierte Echokardiographie mit genauer Rhythmusdiagnostik nach sich ziehen. Ist die Diagnose von supraventrikulären Extrasystolen gestellt, sollten wöchentliche echokardiografische oder kardiotokografische Kontrollen erfolgen, um das Vorliegen behandlungspflichtiger Re-Entry-Tachykardien auszuschließen [9].

Bradykarde Herzrhythmusstörungen

Bradykarde Herzrhythmusstörungen umfassen den AV-Block II. und III. Grades sowie Sinusbradykardien, im weiteren Sinne auch blockierte supraventrikuläre Extrasystolen. Die Diagnose beruht zunächst auf dem Nachweis eines langsamen (< 110 Schläge pro Minute) regelmäßigen oder unregelmäßigen Ventrikelrhythmus. Anhand des Vorhofrhythmus kann dann die weitere Differenzierung erfolgen (**Tab. 1**). Bei der Sinusbradykardie schlägt der Vorhof bradykard, bei supraventrikulären Extrasystolen arrhythmisch und beim AV-Block ist er unverändert (also rhythmisch normfrequent).

Sinusbradykardien

Passagere Sinusbradykardien, die bis zu wenigen Minuten anhalten können, und selbst kurzzeitige Asystolien sind häufige physiologische Befunde im ersten und zweiten Trimenon und benötigen keiner weiteren Abklärung [2]. Sie werden meist von einem unauffälligen fetalen Bewegungsmuster begleitet und können so von Bradykardien im Rahmen fetaler Erkrankungen oder Hypoxien unterschieden werden, die eine sehr ungünstige Prognose haben.

Anhaltende Bradykardien des Fetus < 110 Schläge pro Minute sollten jedoch auch bei unauffälligem fetalen Bewegungsmuster oder reaktivem Kardiotokogramm eine detaillierte Echokardiografie mit Rhythmusdiagnostik nach sich ziehen.

Die Sinusbradykardie zeichnet sich durch eine anhaltende Herzfrequenz mit < 110 Schlägen pro Minute und 1:1 Überleitung zwischen Vorhöfen und Ventrikeln aus (**Abb. 8**). Es handelt sich um eine sehr seltene Rhythmusstörung, die entweder im Rahmen schwerer fetaler Erkrankungen (z. B. Hydrops fetalis oder Herzfehler) als Zeichen der Dekompensation auftritt, oder bei Erkrankungen des Sinusknotens. Eine Sinusbradykardie kann auch das einzige Hinweiszeichen auf ein QT-Syndrom des Fetus sein [12]. Diese Repolarisationsstörung gehört zu einer heterogenen Gruppe von Erkrankungen, denen veränderte Ionenkanäle des Myokards zugrunde liegen. Sie kommen sporadisch vor oder im Rahmen von genetischen Syndromen, vor allem dem Romano-Ward- und dem Jervell-Lange-Nielsen-Syndrom. Obwohl die typischen Rhythmusstörungen des Long-QT-Syndroms ventrikuläre Tachykardien und AV-Blockierungen sind, ist die Sinusbradykardie in der Fetalzeit und den ersten 3 Lebensjahren ebenfalls häufig beschrieben [13]. Die Sinusbradykardie im Rahmen des Long-QT-Syndroms führt nicht zu einer Herzinsuffizienz und muss daher auch nicht therapiert werden. Allerdings sollte eine polymorphe ventrikuläre Tachykardie im Verlauf ausgeschlossen werden, da diese zu Hydrops und Tod des Fetus führen kann und mit einem deutlich erhöhten Risiko für einen Kindstod innerhalb des ersten Lebensjahrs einhergeht. Da das verlängerte QT-Intervall weder mittels M-Mode noch mit gepulstem Doppler nachgewiesen werden kann, sollten alle betroffenen Feten eine intrauterine Magnetokardiografie erhalten oder eine postnatale Elektrokardiografie. Betroffene Kinder profitieren von einer Therapie mit Betablockern, die die Mortalität der ersten Lebensjahre auf 3 % senkt [12].

Blockierte supraventrikuläre Extrasystolen

Blockierte supraventrikuläre Extrasystolen können vereinzelt oder regelmäßig in einem fixen Verhältnis zu den physiologischen Vorhofschlägen auftreten. Beim Bigeminus wird jeder Vorhofschlag von einer Extrasystole gefolgt (1:1 Verhältnis) (**Abb. 9**). Oft treffen die Extrasystolen auf einen refraktären AV-Knoten und die atriale Erregung wird nicht übergeleitet. Die nun folgende

Heruntergeladen von: Ultraschall in der Medizin - European Journal of Ultrasound. Urheberrechtlich geschützt.

Sinus bradycardia

Sporadic episodes of fetal bradycardia with durations of up to a few minutes or even short episodes of asystolia are common benign findings in the first and second trimester and do not warrant further evaluation [2]. They are usually associated with unchanged fetal movement patterns and can therefore be differentiated from bradycardias in fetal diseases and hypoxia that carry a poor prognosis. However, in sustained bradycardias < 110 bpm, a detailed fetal echocardiography with rhythm assessment has to be performed even if fetal well-being is suggested by movements or a reactive cardiotocogram.

Sinus bradycardia is defined as sustained bradycardia of < 110 bpm and 1:1 atrioventricular conduction (**Fig. 8**). This rare form of bradyarrhythmia occurs in severe fetal diseases as a sign of deterioration (e. g., hydrops or cardiac defects) or in sinus node dysfunction. It can also be the only sign of a long QT syndrome, a heterogeneous group of disorders with altered cardiac ion channels leading to a prolonged repolarization [8]. The disease can be sporadic or associated with genetic syndromes, namely Romano-Ward syndrome and Jervell-Lange-Nielsen syndrome. Although the typical rhythm disturbances in long QT syndrome are ventricular tachycardia and AV block, sinus bradycardia is a well known feature in the intrauterine period and the first three years of life [13]. Sinus bradycardia in long QT syndrome is well tolerated and does not warrant intrauterine treatment. However, the development of polymorphic ventricular tachycardia has to be ruled out longitudinally as it is highly associated with intrauterine death and dramatically increases the risk of death in the first year of life. As an intrauterine diagnosis of a prolonged QT interval is not possible with M-mode or pulsed Doppler, all fetuses with a diagnosis of sinus bradycardia should either receive a magnetocardiogram in utero or an electrocardiogram after birth. Affected children profit from treatment with beta-blockers, which has been shown to reduce the postnatal mortality rate to 3 % [12].

Blocked atrial ectopic beats (supraventricular extrasystoles)

Blocked atrial ectopic beats occur sporadically or are regular and sustained in a fixed relationship to the physiologic atrial beats. In atrial bigeminy every physiologic atrial beat is followed by a supraventricular extrasystole (1:1 relationship) (**Fig. 9**). In the majority of cases these atrial ectopics are blocked due to the refractory period of the AV node. The following sinus impulse usually hits a still refractory atrial myocardium. It therefore does not provoke an atrial contraction and consequently the next ventricular beat is skipped, resulting in a non-compensatory pause. This results in a regular bradycardia with frequencies between 60 – 80 bpm and has to be differentiated from the escape rhythm in AV block III. This differentiation is based on the demonstration of atrial ectopics in bigeminy while the atrial rhythm is undisturbed in AV block. In contrast to AV block, the synchronicity between atrial and ventricular beats is preserved in bigeminy. This is important as in fetuses the atrial contraction contributes largely to ventricular filling. Due to this synchronicity, the higher frequency and the absence of cardiac defects or endocarditis, both of which are associated with AV block, bradycardia in bigeminy is well tolerated and does not warrant intrauterine therapy. Furthermore, bigeminy is sporadic in most cases, in contrast to AV block III that is invariably present.

Conduction to the ventricles is rare in bigeminy and results in ventricular couplets. Blocked atrial ectopics with a 2:1 relationship to the physiologic atrial beats lead to a missed beat after every 2 ventricular beats (**Fig. 10**). This benign arrhythmia has to be differentiated from AV block II.

Table 1 Ventricular rhythm, atrial rhythm and type of atrioventricular conduction in the most frequent fetal bradycardias.

sustained bradycardia < 110/min		
sinus bradycardia	blocked atrial ectopics 1:1/2:1	AV block II°/III°
ventricular bradycardia	ventricular bradycardia	ventricular bradycardia
atrial bradycardia	*atrial ectopics*	*unchanged atrial rhythm*
1:1 AV-conduction	blocked beats	2:1 AV-conduction/AV-dissociation

AV block

In AV block the atrial rhythm is undisturbed, while the conduction to the ventricles is blocked. In 1st degree AV block the AV interval is prolonged but in the case of 1:1 conduction the ventricular rhythm is undisturbed with normal frequency. It can only be diagnosed by measuring the interval between the beginning of atrial contraction and the onset of ventricular systole by Doppler (**Fig. 11**), tissue Doppler or M-mode. This interval is the mechanical equivalent of the PR interval and normative values have been established for various measurement methods. It is of outmost importance to use the normative values corresponding to the applied method as the pulse wave propagation velocities are higher in the artery than in the vein. Therefore, the AV interval decreases with growing distance from the heart [14] (**Fig. 11**). Alternatively, magnetocardiography can be used for the direct measurement of the PR interval.

In 2nd degree AV block the AV interval is progressively lengthened until one atrial contraction is not conducted to the ventricles and consequently

Zertifizierte kontinuierliche medizinische Fortbildung für Ärzte und Fachärzte
3
online CME
Thieme

Heruntergeladen von: Ultraschall in der Medizin - European Journal of Ultrasound. Urheberrechtlich geschützt.

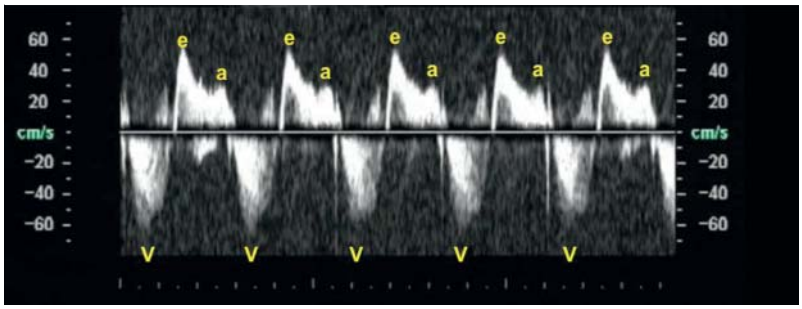

Abb. 8 Spektraldoppler des linksventrikulären Ein- und Ausflusses bei einem Fetus mit Sinusbradykardie (80/min) im Rahmen eines QT-Syndroms. Im negativen Teil des Spektrums ist der systolische Auswurf in die Aorta dargestellt (V). Im positiven Teil des Spektrums kommen der passive (e) und aktive (a) diastolische Einfluss in den Ventrikel zur Darstellung. Jede a-Welle (a) ist von einer Ventrikelaktion (V) gefolgt. Im Gegensatz zu der physiologischen e/a-Radio ist hier aufgrund der Bradykardie die e-Welle höher als die a-Welle.

Fig. 8 Spectral Doppler of the left ventricular inflow and outflow in a fetus with long QT syndrome and sinus bradycardia (80 bpm). In the negative spectrum the systolic outflow in the aorta is displayed. In the positive spectrum the early diastolic inflow (e) and the active atrial contraction (a) are displayed. Every a-wave is followed by a ventricular contraction (V). In contrast to the physiological e/a ratio, the e-wave is larger than the a-wave due to bradycardia.

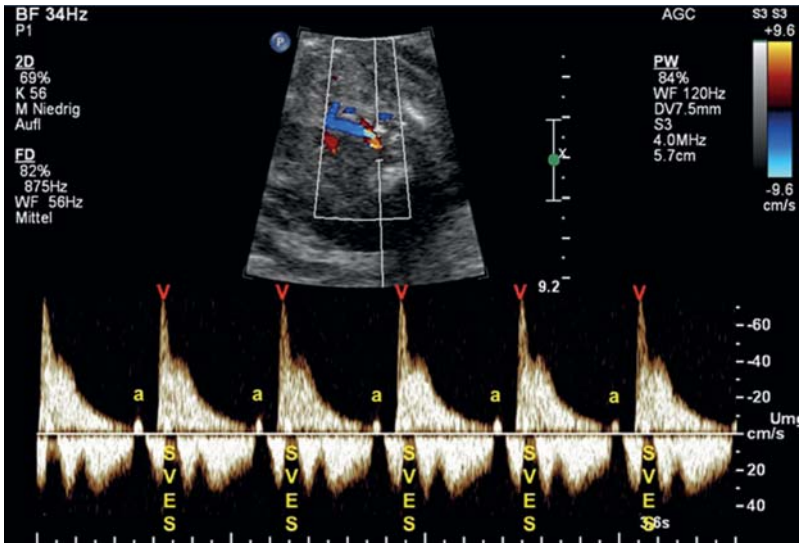

Abb. 9 Spektraldoppler der Nierengefäße bei einem Feten mit bigeminalen supraventrikulären Extrasystolen (SVES), die in einem 1:1 Verhältnis zu den physiologischen Vorhofkontraktionen (a) auftreten. Dadurch fällt jede zweite Ventrikelaktion (V) aus, die Ventrikelfrequenz liegt bei 90/min.

Fig. 9 Spectral Doppler of the renal vessels in a fetus with atrial ectopics (SVES) in a 1:1 relationship (bigemini) to the normal atrial beats (a). Consequently every second ventricular beat is missed, resulting in a ventricular frequency of 90 bpm.

Sinusknotenerregung trifft üblicherweise auf ein refraktäres atriales Myokard und wird daher blockiert, sodass eine nicht kompensatorische postextrasystolische Pause entsteht. Es resultiert bei einer 1:1 Extrasystolie (Bigeminus) somit eine regelmäßige Ventrikelfrequenz von 60 – 80 Schlägen pro Minute, die von einem Ventrikelersatzrhythmus bei einem AV-Block III.° differenziert werden muss. Das entscheidende Unterscheidungskriterium ist hier der Vorhofrhythmus, der beim Bigeminus Extrasystolen aufweist, während er beim AV-Block regelmäßig und normofrequent ist. Im Gegensatz zum AV-Block III.° bleibt bei der Extrasystolie eine Synchronität zwischen Vorhof- und Ventrikelaktionen erhalten. Dies ist wichtig, da die Vorhofkontraktion beim Fetus maßgeblich zur Ventrikelfüllung beiträgt. Aufgrund dieser Synchronität, der relativ hohen Ventrikelfrequenz und dem Fehlen von Herzfehlern oder Entzündung des Endokards wird die Bradykardie bei einer bigeminalen atrialen Extrasystolie ohne AV-Überleitung im Gegensatz zum AV-Block problemlos toleriert und bedarf keiner intrauterinen Therapie. Auch tritt sie zumeist nur passager auf, während ein AV-Block III.° ständig nachweisbar ist.

Selten werden die Vorhofextrasystolen beim Bigeminus übergeleitet, dann resultieren ventrikuläre Bigemini. Treten die Vorhofextrasystolen in einem 2:1 Verhältnis zu den physiologischen Vorhofaktionen auf und werden blockiert, so fällt scheinbar jede dritte Ventrikelaktion aus (**Abb. 6**). Diese Rhythmusstörung muss dann vom AV-Block II unterschieden werden.

AV-Block

Beim AV-Block ist der Vorhofrhythmus unverändert, die Überleitung zu den Ventrikeln aber ist blockiert. Der AV-Block I.° zeichnet sich durch ein verlängertes AV-Intervall aus, der Kammerrhythmus ist bei bestehender 1 : 1 AV-Überleitung jedoch unverändert (**Abb. 10**). Er kann pränatal nur diagnostiziert werden, indem der Abstand zwischen Beginn der Vorhofkontraktion und Beginn der Ventrikelkontraktion im Spektraldoppler, Tissue-Doppler oder M-Mode gemessen wird. Dieses AV-Intervall ist das mechanische Äquivalent des PR-Intervalls und für jede der Messmethoden wurden entsprechende Normwerte erstellt. Zudem sind die Referenzbereiche der AV-Intervalle nur für die jeweiligen Messorte zu benutzen, da die Ausbreitungsgeschwindigkeit der arteriellen Pulsationen deutlich höher als die der venösen Pulsationen sind [14]; somit nehmen die AV-Zeiten ab, je weiter die Messung vom Herzen entfernt erfolgt (**Abb. 11**). Alternativ kann das PR-Intervall auch direkt mittels Magnetokardiographie bestimmt werden.

Der AV-Block II.° ist durch immer länger werdende AV-Intervalle gekennzeichnet, bis schließlich eine Vorhoferregung im AV-Knoten blockiert und nicht übergeleitet wird und so eine Ventrikelaktion ausfällt (Typ Wenckebach) (**Abb. 12**). Alternativ können die Vorhoferregungen in einem 2:1 oder seltener 3:1 Verhältnis blockiert sein (Typ Mobitz II). Der Ventrikelrhythmus ist beim AV-Block II.° unregelmäßig und muss daher von blockierten supraventrikulären Extrasystolen unterschieden werden. Beim AV-Block III.° ist die AV-Überleitung auf die Ventrikel komplett blockiert, daher schlagen Vorhöfe und Ventrikel unabhängig voneinander, wobei die Ventrikel einen Er-

Heruntergeladen von: Ultraschall in der Medizin - European Journal of Ultrasound. Urheberrechtlich geschützt.

one ventricular beat is missed (Wenckebach) (Fig. 12). Alternatively, the conduction is blocked in a 2:1 or rarely 3:1 manner and the AV interval is unchanged (Mobitz II). The heart rate is irregular in AV block II and therefore has to be differentiated from blocked ectopics. In 3rd degree AV block the conduction is completely interrupted. Therefore, the atria and ventricles beat independently and the ventricles have an autonomous escape rhythm of 40 – 60 bpm (Fig. 13).

Congenital heart block is a rare finding, occurring in approximately 1:11 000 to 1:20 000 live births [15]. Previous prenatal studies showed that a significant proportion of fetuses die before term [16] suggesting a higher prevalence of heart block in fetal life. According to the associated findings, fetuses with heart block can be divided into two main groups: those with maternal antinuclear antibodies and those with cardiac anomalies.

In the first group maternal antinuclear antibodies are most often of the anti-Ro (SSA) or anti-La (SSB) type, although only some of the mothers actually display clinical signs of systemic lupus erythematosus or Sjögren's syndrome. There is compelling evidence that antibodies directed against the 52-kd protein of the Ro antigen (anti-Ro52/SSa) are more likely to produce heart block than those directed against the 60-kd protein of the Ro antigen (anti-Ro60/SSa) and the La antigen [17, 18]. These antibodies cause an inflammatory injury to the conducting tissue, namely the AV node, with subsequent fibrous replacement and AV block, but also cause a myocarditis with consecutive endocardial fibroelastosis and cardiomyopathy [18]. If anti-Ro (SSA) antibodies are present in the sera of pregnant women, the incidence of third-degree heart block in live births has been reported to be 1 – 2 % [19] and the recurrence risk in a subsequent child has been reported to be 16 % [20]. Up to 20 % of fetuses exposed to anti-Ro52/SSA demonstrate prolonged AV intervals in utero and 1st degree AV block at birth. However, spontaneous resolution of 1st degree AV block is seen in virtually all infants one month after birth and only those with more severe AV block are unlikely to revert to sinus rhythm [21, 22]. Serial measurements of the AV conduction with the aim to start a transplacental dexamethasone therapy as soon as 1st degree AV block develops have not proved to be effective in preventing complete AV block, first of all because complete AV block may develop within a week after measurement of a normal AV-Interval, second because dexamethasone can be ineffective in preventing progression of AV block II and third because AV block I rarely progresses to complete AV block [22 – 24].

The prognosis of 3rd degree AV block caused by maternal antinuclear antibodies is favorable with only 10 % intrauterine fetal hydrops and an overall survival rate of 80 – 90 %. However, two-thirds of the survivors have a pacemaker at one year old and a subset will develop severe cardiomyopathy [16, 25].

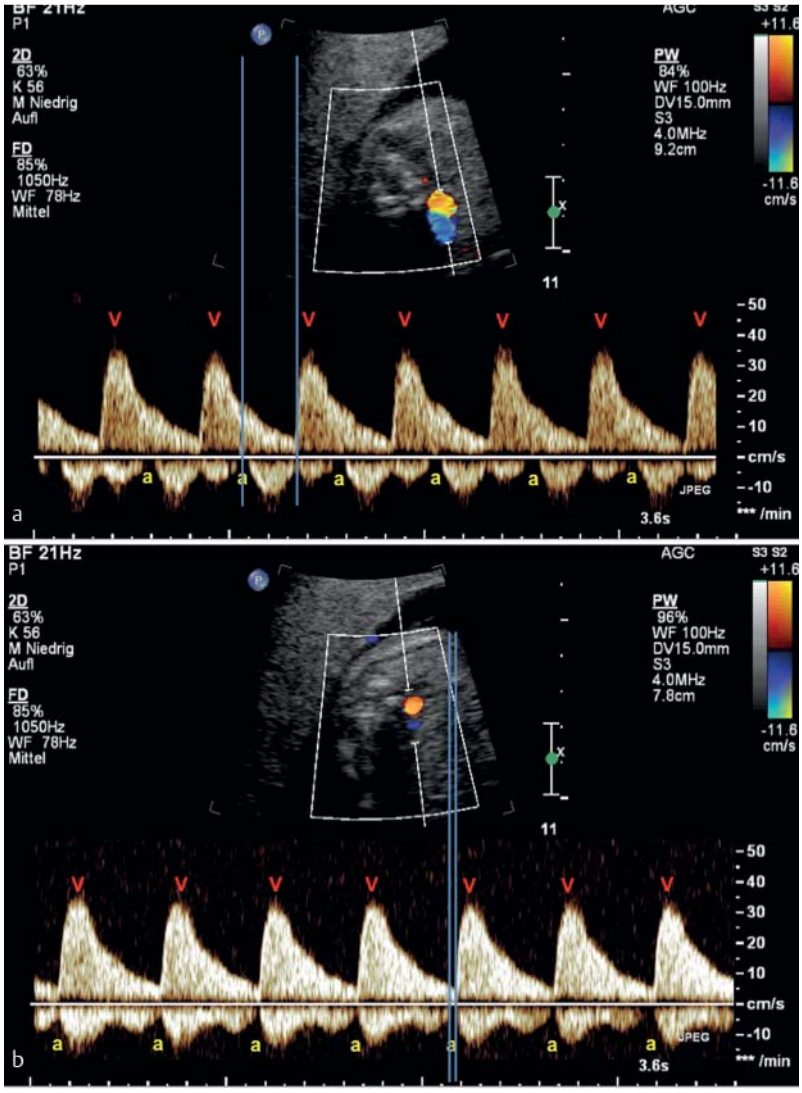

Abb. 10 Spektraldoppler der Nierengefäße bei einem Fetus mit intermittierendem AV-Block I.° im Rahmen eines Long-QT-Syndroms. In **a** besteht ein Sinusrhythmus und das AV-Intervall (blaue Linien) ist unauffällig. Wenige Sekunden später besteht ein AV-Block I.° mit deutlich verlängertem AV-Intervall **b**.

Fig. 10 Spectral Doppler of the renal vessels in a fetus with intermittent AV-block I caused by a long-QT syndrome. Sinus rhythm with normal AV-interval is demonstrated in **a**. Only seconds later AV-block I occurs, with markedly prolonged AV-interval **b**.

In the second group that is associated with complex cardiac malformations, left isomerism is almost invariably present and only very rarely corrected transposition [2, 16]. In left isomerism, a discontinuity between the atrioventricular node and the ventricular [25, 26] conduction tissues may result in heart block [26]. The AV-block may be present as early as in the first trimester or develop later in the course of pregnancy. Two-thirds of these fetuses are diagnosed with intrauterine hydrops and thus have a very limited prognosis. The reason for the higher proportion of cardiac insufficiency in AV block associated with left isomerism is probably the almost invariably present atrioventricular septal defect that poses a burden

Zertifizierte kontinuierliche medizinische Fortbildung für Ärzte und Fachärzte
3
online CME
Thieme

Heruntergeladen von: Ultraschall in der Medizin - European Journal of Ultrasound. Urheberrechtlich geschützt.

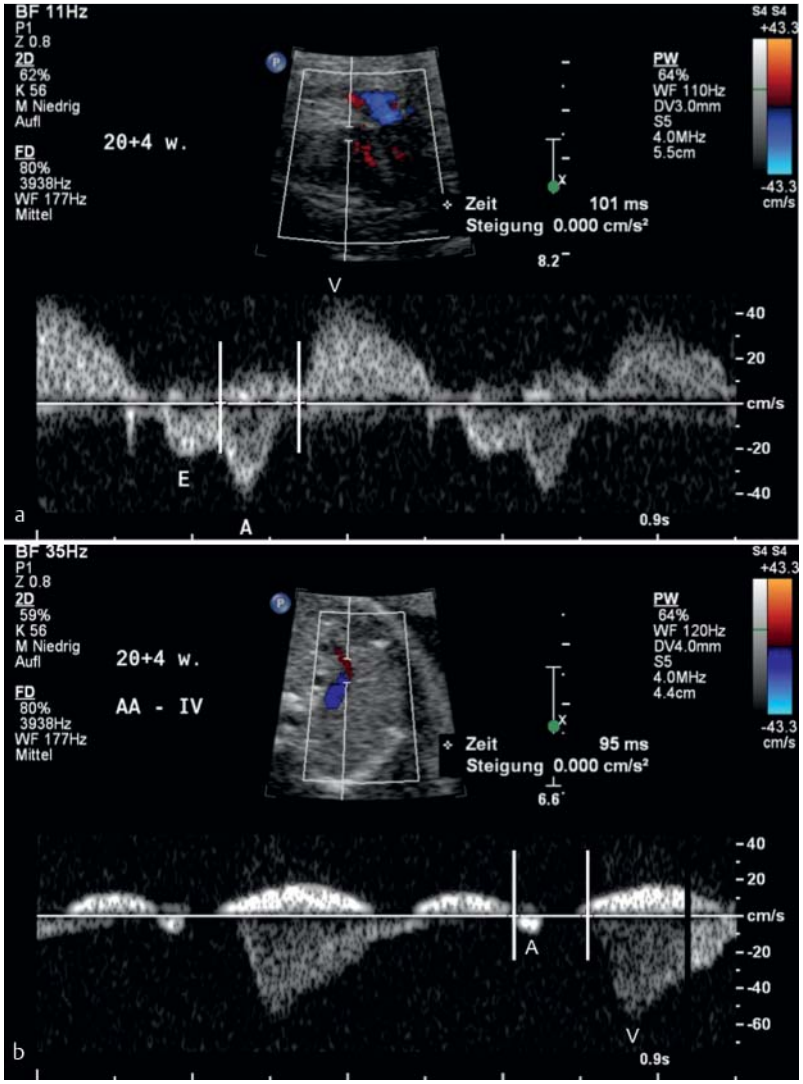

Abb. 11 Spektral-Dopplermessung des AV-Intervalls eines Fetus an zwei unterschiedlichen Orten. In **a** ist der Messpunkt im Herzen selbst (Einfluss über die Mitralklappe und Ausfluss über den linken Ausflusstrakt). In **b** ist der Messpunkt in der oberen Gefäßebene (Aortenbogen und V. anonyma). Im Herzen **a** beträgt das AV-Intervall 101 ms, in der oberen Gefäßebene 95 ms **b** .

Fig. 11 Spectral Doppler measurement of the fetal AV-interval at two distinct locations. In **a** the measurement is performed in the heart itself (inflow over the mitral wave and outflow over the left ventricular outflow tract). In **b** the measurement is performed in the upper three-vessel view (aortic arch and brachiocephalic vein). In the heart itself **a** the AV-interval is 101 ms and in the tree vessel view 95 ms **b**.

satzrhythmus von 40 – 60 Schlägen/min aufweisen (▶ **Abb. 13**).

Der angeborene AV-Block ist selten und kommt bei 1 : 11 000 1:20 000 Lebendgeborenen vor [15]. Vorangegangene pränatale Studien zeigen, dass ein erheblicher Teil der betroffenen Feten intrauterin versterben, somit dürfte die vorgeburtliche Prävalenz höher sein [16]. In Abhängigkeit der Befunde lassen sich Feten mit Herzblock vor allem in zwei Gruppen einteilen: die mit maternalen Antikörpern assoziierten und die mit Herzfehlern assoziierten.

In der ersten Gruppe liegen fast immer maternale antinukleäre IgG-anti-Ro(SSA)- oder anti-La(SSB)-Antikörper vor, obwohl nur ein Teil der werdenden Mütter klinische Zeichen eines Lupus erythematosus oder eines Sjögren-Syndroms aufweist. Alles deutet darauf hin, dass Antikörper, die gegen das 52-kd-Protein des Ro-Antigens (anti-Ro52/SSA) sehr viel wahrscheinlicher einen fetalen AV-Block verursachen als die gegen das 60-kd Protein des Ro-Antigens (anti-Ro60/SSA) oder das La-Antigen gerichteten [17, 18]. Die Antikörper schädigen inflammatorisch das Reizleitungssystem, speziell im Bereich des AV-Knotens mit konsekutiver bindegewebiger Umwandlung und AV-Block, aber führen auch zu einer Myokarditis mit konsekutiver Endokardfibroelastose und Kardiomyopathie [18]. Das Risiko einer anti-Ro(SSA)-positiven Schwangeren für einen AV-Block III.° bei ihrem Neugeborenen wird mit 1 – 2 % beziffert [19], wobei das Wiederholungsrisiko für ein weiteres Kind 16 % beträgt [20]. Der antiköperinduzierte AV-Block erfordert den plazentaren Übertritt der maternalen Autoantikörper auf den Fetus und tritt daher erst nach 16 SSW, zumeist zwischen 16 und 20 SSW auf. Bis zu 20 % der Feten, die anti-Ro52/SSA-Antikörpern ausgesetzt sind, weisen intrauterin verlängerte AV-Intervalle auf und einen AV-Block I.° bei der Geburt. Allerdings verschwindet dieser AV-Block I.° bei fast allen Kindern wieder bis zum ersten Lebensmonat und nur höhergradige AV-Blockierungen (AV-Block II.° und III.°) kehren selten zum Sinusrhythmus zurück [21, 22]. Serielle Messungen der AV-Zeiten mit dem Ziel, bei Auftreten eines AV-Blocks I.° durch Beginn einer transplazentaren Dexamethason-Behandlung eine Progression zum kompletten AV-Block zu verhindern, erwiesen sich als nicht effektiv, zum einen, weil bei normaler AV-Zeit eine Woche später ein kompletter AV-Block vorliegen kann, zum anderen, weil es auch unter Dexamethasontherapie zur Progredienz eines AV-Blocks II.° zum AV-Block III.° kommen kann und zum letzten, weil ein AV-Block I.° in der Regel nicht progredient ist [22 – 24]. Die Prognose des antikörperassoziierten AV-Blocks III.° ist relativ günstig: Nur 10 % der Feten entwickeln einen Hydrops und das Gesamtüberleben beträgt 80 – 90 %. Allerdings benötigen zwei Drittel der betroffenen Kinder vom ersten Lebensjahr an einen Schrittmacher und ein Teil entwickelt eine schwere Kardiomyopathie [16, 25].

Die zweite Gruppe ist mit komplexen Herzfehlern assoziiert, vor allem Links-Isomerien, selten auch mit korrigierter Transposition der großen Arterien [16]. Bei der Links-Isomerie führt das Fehlen einer Verbindung zwischen AV-Knoten und dem Reizleitungssystem der Ventrikel zum AV-Block [26]. In diesen Fällen kann der AV-Block bereits im ersten Trimenon vorliegen oder sich erst im Laufe der Schwangerschaft entwickeln. Zwei Drittel der Feten entwickeln einen Hydrops und haben eine äußerst ungünstige Prognose. Der Grund für die deutlich höhere Rate an intrauteriner Herzinsuffizienz bei mit Links-Isomerie assoziiertem AV-Block ist vermutlich der fast immer vorliegende atrioventrikuläre Septumdefekt, der zu-

Heruntergeladen von: Ultraschall in der Medizin - European Journal of Ultrasound. Urheberrechtlich geschützt.

to the overall cardiac performance in addition to the low ventricular rate and the discordant ventricular filling [27]. Even in the absence of hydrops, the overall survival of fetuses with complex cardiac defects and AV block is below 20 % [16, 28].

Some case studies have suggested that maternal administration of high-dose steroids that cross the placenta can prevent or inhibit the progression or even reverse antibody-associated AV block to sinus rhythm. However a large scale retrospective multicenter study found no significant effect of treatment in 175 fetuses that received 4 mg dexamethasone or betamethasone per day. The risk of progression to 3rd degree AV block was decreased only in the treatment group in the subgroup of fetuses with second-degree AV block [25]. It has to be kept in mind that treatment with high doses of fluorinated steroids has potentially serious side effects in the mother and might alter the brain development in the fetus [29]. Thus, treatment with fluorinated steroids should be considered carefully and be withheld until detection of signs of second-degree AV block [21]. On the other hand, the Toronto group reports survival rates > 95 % in their cohort of antibody-associated AV block treated with dexamethasone and there was no evidence of neurological impairment [30]. Once complete AV block is present, the aim of intrauterine treatment with fluorinated glucocorticoids is to lessen the myocarditis and the degree of cardiomyopathy.

Transplacental treatment with betamimetics that increase cardiac frequency and stroke volume under normal circumstances has been applied in 3rd degree AV block associated with ventricular rates < 55 bpm (and frequently hydrops). However, although a rise in ventricular frequency could be achieved in most studies, the benefit concerning survival in most reports was minimal [16]. The effects of this therapy probably raise the myocardial oxygen consumption that cannot be compensated due to myocardial hypertrophy and/or myocarditis. Due to the missing proof of improved outcome and the serious side effects in the mother, treatment with betamimetics in antibody-associated as well as heterotaxy-associated AV block has meanwhile been largely abandoned [16, 30].

Two prospective studies on intravenous immunoglobulins (400 mg IgG/Kg every 3 weeks between 12 and 24 weeks of gestation) in the prevention of AV block in anti-SSA-positive women with one previous affected child were terminated preterm because 20 % of the cohorts developed AV block [23, 31].

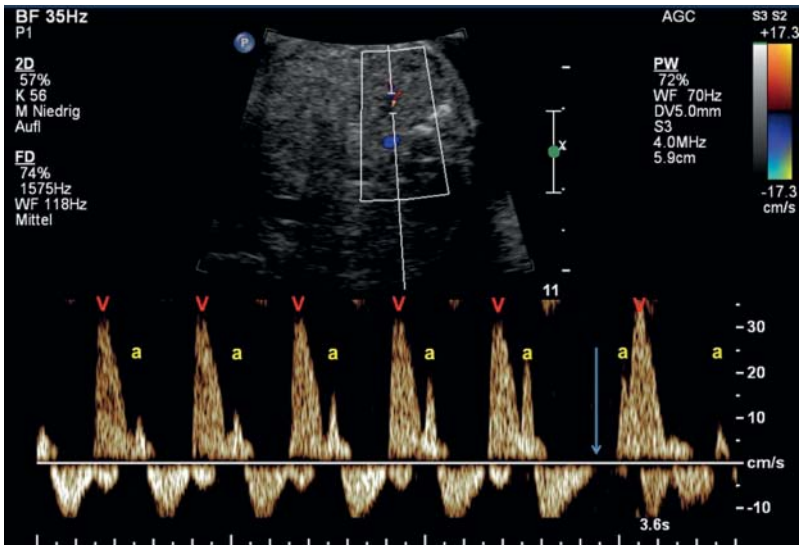

Abb. 12 Spektraldoppler der Nierengefäße bei einem Fetus mit Long-QT-Syndrom und AV-Block II Typ Wenckebach. Die Abstände zwischen Vorhofkontraktion (a) und Ventrikelkontraktion (V) werden sukzessive länger, bis schließlich eine atriale Kontraktion nicht mehr AV-übergeleitet wird, sodass eine Ventrikelaktion ausfällt (Pfeil).

Fig. 12 Spectral Doppler of the renal vessels in a fetus with long QT syndrome and AV-block II type Wenckebach. The interval between atrial contraction (a) and ventricular contraction (V) is progressively lengthened until one atrial contraction is not conducted to the ventricles and consequently one ventricular beat is missed.

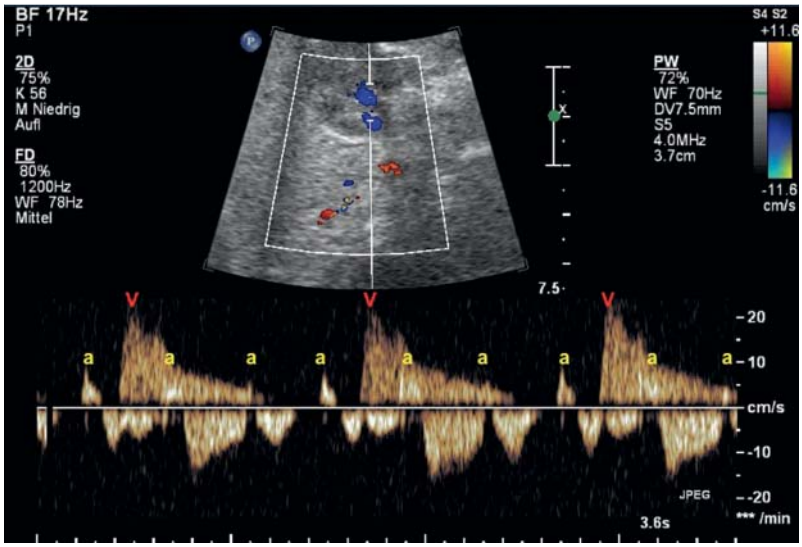

Abb. 13 Spektraldoppler der Nierengefäße bei einem Fetus mit antikörperassoziiertem AV-Block III.°. Die Vorhöfe (a) schlagen mit einem regelmäßigen Rhythmus von 140/min. Die Ventrikelkontraktionen sind vom Vorhof komplett dissoziiert mit einer Frequenz von 47/min.

Fig. 13 Spectral Doppler of the renal vessels in a fetus with antibody-associated AV-block III. The atria (a) are beating with a regular rhythm and a frequency of 140/min. The ventricular contractions (V) are completely dissociated from the atria with a frequency of 47/min.

Zertifizierte kontinuierliche medizinische Fortbildung für Ärzte und Fachärzte
3
online CME
Thieme

Heruntergeladen von: Ultraschall in der Medizin - European Journal of Ultrasound. Urheberrechtlich geschützt.

sätzlich zur unkoordinierten Kammerfüllung und niedrigen Herzfrequenz zu einer weiteren Herzbelastung führt [27]. Selbst wenn kein Hydrops vorliegt, beträgt das Gesamtüberleben von Feten mit komplexen Herzfehlern und AV-Block unter 20 % [16, 28].

Einige Autoren berichten in Fallstudien, dass bei Nachweis maternaler Antiköper (anti-SSA und anti-SSB) die transplazentare Behandlung mit hoch dosierten Steroiden die Entwicklung und den Progress des AV-Blocks verhindern kann und sogar Komplettremissionen erzielt werden können. Außerdem soll die Myokarditis abgemildert werden. Eine kürzlich veröffentlichte große retrospektive Multicenterstudie fand allerdings bei 175 Feten mit antikörperinduziertem AV-Block II.° und AV-Block III.° keinen signifikanten Effekt der täglichen Behandlung mit 4 mg Dexa- oder Betamethason. Lediglich in der Untergruppe der Feten mit AV-Block II.° konnte das Risiko eines Progresses zum kompletten AV-Block reduziert werden [25]. Dabei muss bedacht werden, dass die hoch dosierte Behandlung mit fluorinierten Glukokortikoiden sowohl für die Mutter erhebliche Nebenwirkungen hat, als auch zu einer gestörten Hirnentwicklung des Fetus führen kann [29]. Daher sollte die Indikation zur transplazentaren Steroidtherapie zurückhaltend und auch erst bei Auftreten eines AV-Blocks II.° gestellt werden [21]. Andererseits berichtet die Arbeitsgruppe aus Toronto über eine Überlebensrate von > 95 % bei ihren mit Dexamethason behandelten Feten mit kompletten AV-Block, ohne dass neurologische Entwicklungsstörungen beobachtet wurden [30].

Bei bereits manifesten AV-Block ist das Ziel einer intrauterinen Therapie, die Myokarditis und das Ausmaß der sekundären Kardiomyopathie durch Dexamethason einzudämmen. Die transplazentare Therapie mit $Beta_2$-Sympathomimetika, die unter physiologischen Bedingungen einen chronotropen und inotropen Effekt haben, wurde in einigen Studien bei Feten mit AV-Block III.° und Ventrikelfrequenzen < 55 Schlägen/min (vielfach bei schon hydropischen Feten) eingesetzt. Allerdings war der Behandlungserfolg bezüglich des Gesamtüberlebens minimal, obwohl in fast allen Studien die Ventrikelfrequenz gesteigert werden konnte [16]; wahrscheinlich führen Anstieg der Herzfrequenz und der Inotropie zu einem Anstieg des myokardialen Sauerstoffverbrauchs, was bei vielen dieser Feten infolge der schweren myokardialen Hypertrophie bzw. Kardiomyopathie nicht durch eine Zunahme der myokardialen Sauerstoffversorgung beantwortet werden kann. Aufgrund des fehlenden Benefits und der erheblichen Nebenwirkungen für die Mutter ist die Therapie mit Betamimetika bei antikörperassoziiertem und herzfehlerassoziiertem AV-Block größtenteils verlassen worden [16, 30].

Zwei prospektive Studien zur Prävention eines kompletten AV-Blocks durch die intravenöse Gabe von 400 mg IgG/kg maternalem Körpergewicht alle 3 Wochen zwischen 12 und 24 SSW bei anti-SSA-positiven Schwangeren, die bereits ein Kind mit komplettem AV-Block geboren hatten, wurden vorzeitig abgebrochen, als 20 % der Feten einen kompletten AV-Block entwickelten [23, 31].

Literatur

1 *Copel JA, Liang RI, Demasio K et al.* The clinical significance of the irregular fetal heart rhythm. Am J Obstet Gynecol 2000; 182: 813 – 817; discussion 817-819
2 *Api O, Carvalho JS.* Fetal dysrhythmias. Best Pract Res Clin Obstet Gynaecol 2008; 22: 31 – 48
3 *Clifford G, Sameni R, Ward J et al.* Clinically accurate fetal ECG parameters acquired from maternal abdominal sensors. Am J Obstet Gynecol 2011; 205: 47.e1 – 47.e5
4 *Zhao H, Cuneo BF, Strasburger JF et al.* Electrophysiological characteristics of fetal atrioventricular block. J Am Coll Cardiol 2008; 51: 77 – 84
5 *Grimm B, Haueisen J, Huotilainen M et al.* Recommended standards for fetal magnetocardiography. Pacing Clin Electrophysiol 2003; 26: 2121 – 2126
6 *Berg C, Geipel A, Gembruch U.* Spectral Doppler imaging of the renal vessels facilitates the assessment of fetal arrhythmias. Ultrasound Obstet Gynecol 2009; 33: 367 – 368
7 *Tutschek B, Schmidt KG.* Pulsed-wave tissue Doppler echocardiography for the analysis of fetal cardiac arrhythmias. Ultrasound Obstet Gynecol 2011; 38: 406 – 412
8 *Fouron JC.* Fetal arrhythmias: the Saint-Justine hospital experience. Prenat Diagn 2004; 24: 1068 – 1080
9 *Simpson JM, Yates RW, Sharland GK.* Irregular heart rate in the fetus – not always benign. Cardiol Young. Cambridge University Press; 2008; 6 (01): 28 – 31
10 *Ludwig AK, Chase K, Axt-Fliedner R et al.* Follow-up of children with prenatal diagnosis of supraventricular extrasystole. Ultraschall in Med 2009; 30: 564 – 570
11 *Southall DP, Richards J, Hardwick RA et al.* Prospective study of fetal heart rate and rhythm patterns. Arch Dis Child 1980; 55: 506 – 511
12 *Beinder E, Grancay T, Menéndez T et al.* Fetal sinus bradycardia and the long QT syndrome. Am J Obstet Gynecol 2001; 185: 743 – 747
13 *Simpson JM, Maxwell D, Rosenthal E et al.* Fetal ventricular tachycardia secondary to long QT syndrome treated with maternal intravenous magnesium: case report and review of the literature. Ultrasound Obstet Gynecol 2009; 34: 475 – 480
14 *Nii M, Hamilton RM, Fenwick L et al.* Assessment of fetal atrioventricular time intervals by tissue Doppler and pulse Doppler echocardiography: normal values and correlation with fetal electrocardiography. Heart 2006; 92: 1831 – 1837
15 *Michaëlsson M, Engle MA.* Congenital complete heart block: an international study of the natural history. Cardiovasc Clin 1972; 4: 85 – 101
16 *Berg C, Geipel A, Kohl T et al.* Atrioventricular block detected in fetal life: associated anomalies and potential prognostic markers. Ultrasound Obstet Gynecol 2005; 26: 4 – 15
17 *Salomonsson S, Dörner T, Theander E et al.* A serologic marker for fetal risk of congenital heart block. Arthritis Rheum 2002; 46: 1233 – 1241
18 *Bergman G, Eliasson H, Bremme K et al.* Anti-Ro52/SSA antibody-exposed fetuses with prolonged atrioventricular time intervals show signs of decreased cardiac performance. Ultrasound Obstet Gynecol 2009; 34: 543 – 549
19 *Brucato A, Frassi M, Franceschini F et al.* Risk of congenital complete heart block in newborns of mothers

Heruntergeladen von: Ultraschall in der Medizin - European Journal of Ultrasound. Urheberrechtlich geschützt.

with anti-Ro/SSA antibodies detected by counterimmunoelectrophoresis: a prospective study of 100 women. Arthritis Rheum 2001; 44: 1832 – 1835
20 *Buyon JP*, *Waltuck J*, *Kleinman C et al.* In utero identification and therapy of congenital heart block. Lupus 1995; 4: 116 – 121
21 *Bergman G*, *Wahren-Herlenius M*, *Sonesson SE*. Diagnostic precision of Doppler flow echocardiography in fetuses at risk for atrioventricular block. Ultrasound Obstet Gynecol 2010; 36: 561 – 566
22 *Jaeggi ET*, *Silverman ED*, *Laskin C et al.* Prolongation of the atrioventricular conduction in fetuses exposed to maternal anti-Ro/SSA and anti-La/SSB antibodies did not predict progressive heart block. A prospective observational study on the effects of maternal antibodies on 165 fetuses. J Am Coll Cardiol 2011; 57: 1487 – 1492
23 *Friedman DM*, *Llanos C*, *Izmirly PM et al.* Evaluation of fetuses in a study of intravenous immunoglobulin as preventive therapy for congenital heart block: Results of a multicenter, prospective, open-label clinical trial. Arthritis Rheum 2010; 62: 1138 – 1146
24 *Friedman DM*, *Kim MY*, *Copel JA et al.* Prospective evaluation of fetuses with autoimmune-associated congenital heart block followed in the PR Interval and Dexamethasone Evaluation (PRIDE) Study. Am J Cardiol 2009; 103: 1102 – 1106
25 *Eliasson H*, *Sonesson SE*, *Sharland G et al.* Isolated atrioventricular block in the fetus: a retrospective, multinational, multicenter study of 175 patients. Circulation 2011; 124: 1919 – 1926
26 *Ho SY*, *Fagg N*, *Anderson RH et al.* Disposition of the atrioventricular conduction tissues in the heart with isomerism of the atrial appendages: its relation to congenital complete heart block. J Am Coll Cardiol 1992; 20: 904 – 910
27 *Berg C*, *Kaiser C*, *Bender F et al.* Atrioventricular septal defect in the fetus – associated conditions and outcome in 246 cases. Ultraschall in Med 2009; 30: 25 – 32
28 *Berg C*, *Geipel A*, *Kamil D et al.* The syndrome of left isomerism – Sonographic findings and outcome in prenatally diagnosed cases. J Ultras Med 2005; 24: 921 – 931
29 *Murphy KE*, *Hannah ME*, *Willan AR et al.* Multiple courses of antenatal corticosteroids for preterm birth (MACS): a randomised controlled trial. Lancet 2008; 372: 2143 – 2151
30 *Hutter D*, *Silverman ED*, *Jaeggi ET*. The benefits of transplacental treatment of isolated congenital complete heart block associated with maternal anti-Ro/SSA antibodies: a review. Scand J Immunol 2010; 72: 235 – 241
31 *Pisoni CN*, *Brucato A*, *Ruffatti A et al.* Failure of intravenous immunoglobulin to prevent congenital heart block: Findings of a multicenter, prospective, observational study. Arthritis Rheum 2010; 62: 1147 – 1152

Heruntergeladen von: Ultraschall in der Medizin - European Journal of Ultrasound. Urheberrechtlich geschützt.

Zertifizierte kontinuierliche medizinische Fortbildung für Ärzte und Fachärzte
3
online CME
Thieme

CME-Fragen Diagnostik und Therapie fetaler Rhythmusstörungen Teil 1 – Methoden der Rhythmusdiagnostik, Extrasystolen und Bradyarrhythmien

1 Welche Aussage zu unregelmäßigen Herzrhythmusstörungen trifft zu? Ursächlich handelt es sich meist um

A supraventrikuläre Extrasystolen.
B AV-Block III.°.
C ventrikuläre Tachykardien.
D Vorhofflattern.
E supraventrikuläre Tachykardien.

2 Welche Aussage zu supraventrikulären Extrasystolen trifft nicht zu?

A Sie sind gelegentlich Trigger einer supraventrikulären Tachykardie.
B Sie sind intrauterin nicht therapiepflichtig.
C Sie können in einem 1:1 Verhältnis zu den physiologischen Vorhofaktionen vorkommen.
D Sie werden meist nicht auf die Ventrikel übergeleitet.
E Sie werden typischerweise von einer kompensatorischen postextrasystolischen Pause gefolgt.

3 Welche Aussage trifft zu? Eine atriale bigeminale Extrasystolie ohne AV-Überleitung resultiert meist in

A einem langsamen unregelmäßigen Herzrhythmus.
B einem schnellen unregelmäßigen Herzrhythmus.
C einem langsamen regelmäßigen Herzrhythmus.
D einem schnellen regelmäßigen Herzrhythmus.
E keiner Veränderung des Herzrhythmus.

4 Welche Aussage zu trifft zu? Der fetale AV-Block I.°

A führt zu einem veränderten Ventrikelrhythmus.
B ist intrauterin dringend behandlungspflichtig.
C kann nur mittels Magnetokardiografie nachgewiesen werden.
D kann im Rahmen von maternalen Autoimmunerkrankungen auftreten.
E tritt nur im Rahmen von Heterotaxiesyndromen auf.

5 Welche Aussage zum AV-Block II.° trifft nicht zu?

A Er kann zu einer unregelmäßigen Herzrhythmusstörung führen.
B Die AV-Überleitungszeit kann sich von Schlag zu Schlag verlängern, bis eine Ventrikelaktion ausfällt.
C Blockierte Ventrikelaktionen können in einem fixen Verhältnis zu den physiologischen Vorhofaktionen vorkommen.
D Eine Progression zum AV-Block III.° ist möglich.
E Eine Behandlung mit Betamimetika führt zuverlässig zu einer Kardioversion.

6 Welche Aussage zum AV-Block III.° trifft nicht zu?

A Er kommt häufig in Assoziation mit Herzfehlern vor.
B Er kann mit maternalen Antikörpern assoziiert sein.
C Ein AV-Block III.° im ersten Trimenon ist fast immer mit Herzfehlern assoziiert.
D Eine Therapie mit plazentagängigen Steroiden ist nur bei Heterotaxiesyndromen sinnvoll.
E Der AV-Block III.° kann zu einer intrauterinen Herzinsuffizienz führen.

7 Welche Aussage zu Anti-SSA-Antikörpern trifft zu?

A Bei Vorliegen von maternalen Anti-SSA-Antikörpern beträgt das Risiko für die Entwicklung eines AV-Blocks III.° des Fetus 25 %.
B Bei Vorliegen von maternalen Anti-SSA-Antikörpern entwickeln bis zu 90 % der Feten einen AV-Block I.°.
C Die maternalen Antikörper richten sich bei antikörperassoziiertem AV-Block des Fetus meist gegen das 52-kd-Protein des Ro-Antingens.
D Das Wiederholungsrisiko für die Entwicklung eines antikörperassoziierten AV-Blocks in einer Folgeschwangerschaft beträgt 50 %.
E Eine intrauterine Steroidtherapie führt in den meisten Fällen zur Remission eines antikörperassoziierten AV-Blocks des Fetus.

8 Welche der folgenden Methoden kann derzeit am wenigsten zur Differenzierung intrauteriner Rhythmusstörungen eingesetzt werden?

A Simultaner Spektraldoppler einer herznahen Arterie und Vene.
B Simultaner Spektraldoppler der Nierengefäße.
C M-Mode-Echokardiografie.
D Magnetokardiografie.
E Fetales EKG.

9 Welches Gefäßpaar eignet sich nur bei schwer kompromittierten Feten zur Rhythmusdiagnostik mittels Spektraldoppler?

A Aorta + V. cava inferior
B Aortenbogen + V. brachiocephalica
C A. + V. renalis
D A. + V. umbilicalis
E linksventrikuläre Ausflusstrakt + Mitralklappe

10 Welche Aussage zum kompletten AV-Block im Rahmen von fetalen Herzfehlern trifft nicht zu?

A Meist ist ein atrioventrikulärer Septumdefekt assoziiert.
B In der überwiegenden Anzahl der Fälle handelt es sich um Heterotaxiesyndrome.
C Viele Feten entwickeln eine intrauterine Herzinsuffizienz.
D Eine Erfolg versprechende Behandlung ist die Betamimetikatherapie zur Steigerung der Herzfrequenz.
E In den meisten Fällen endet die Erkrankung tödlich.

Heruntergeladen von: Ultraschall in der Medizin - European Journal of Ultrasound. Urheberrechtlich geschützt.

CME-Questions Diagnosis and Therapy of Fetal Arrhythmia Part 1 – Assessment of Fetal Cardiac Rhythm, Extrasystoles and Bradyarrhythmias

1 Which statement concerning irregular heart beats is correct? In most cases the underlying cause is

A atrial ectopics.
B AV block III.
C ventricular tachycardia.
D atrial flutter.
E supraventricular tachycardia.

2 Which statement concerning atrial ectopics is wrong?

A They can be the trigger for supraventricular tachycardia.
B They do not warrant intrauterine treatment.
C They may occur in a fixed 1:1 relationship to the normal atrial beats.
D They are not conducted to the ventricles in most cases.
E They are typically followed by a compensatory postextrasystolic pause.

3 Atrial bigeminy mostly results in

A a slow irregular rhythm.
B a fast irregular rhythm.
C a slow regular rhythm.
D a fast regular rhythm.
E an unchanged rhythm.

4 Which statement is correct? AV block I

A results in an altered ventricular rhythm.
B urgently warrants intrauterine therapy.
C can only be diagnosed using magnetocardiography.
D can be caused by maternal autoimmune disease.
E is always associated with heterotaxy syndromes.

5 Which statement concerning AV block II is incorrect?

A It can be associated with an irregular heart rhythm.
B The AV conduction interval might progressively lengthen until one beat is missed.
C Missed beats might occur in a fixed relationship to the normal ventricular beats.
D They can progress to AV block III.
E Treatment with betamimetics effectively reverses AV block II.

6 Which statement concerning AV block III is not correct?

A It occurs in association with cardiac defects.
B It occurs in association with maternal antibodies.
C 1st trimester AV block is associated with cardiac defects in most cases.
D Transplacental therapy with steroids is a therapeutic option in heterotaxy syndromes
E AV block III can lead to cardiac insufficiency.

7 Which statement concerning antibody-associated AV block is correct?

A Maternal antinuclear antibodies of the anti-Ro (SSA) type are associated with a 25 % risk of complete fetal heart block.
B Maternal antinuclear antibodies of the anti-Ro (SSA) type are associated with a 90 % risk of 1st degree fetal heart block.
C In antibody-associated fetal AV block, the antibodies are mainly directed against the 52-kd protein of the Ro antigen.
D The recurrence risk of an antibody-associated AV block in a subsequent pregnancy is 50 %.
E In antibody-associated fetal AV block, transplacental steroid treatment successfully re-establishes sinus rhythm in most cases.

8 Which method is nowadays least effective in the exact intrauterine differentiation of rhythm disturbances?

A Simultaneous spectral Doppler of an artery and vein adjacent to the heart.
B Simultaneous spectral Doppler of the renal vessels.
C M-mode echocardiography.
D Magnetocardiography.
E Fetal ECG.

9 Which pair of vessels can only be used for the evaluation of the cardiac rhythm by spectral Doppler if the fetus is seriously compromised?

A Aorta + V. cava inferior.
B Aortic arch + V. brachiocephalica.
C A. + V. renalis.
D A. + V. umbilicalis.
E Mitral valve + left ventricular outflow tract.

10 Which statement concerning fetal AV block associated with cardiac defects is incorrect?

A Atrioventricular septal defect is associated in most cases.
B Most cases have heterotaxy syndromes.
C Cardiac insufficiency is a frequent problem.
D Treatment with betamimetics with the aim to raise the cardiac frequency is a promising concept.
E The prognosis is fatal in most cases.

Heruntergeladen von: Ultraschall in der Medizin - European Journal of Ultrasound. Urheberrechtlich geschützt.

Continuing Medical Education (CME) – important note for readers outside Austria, Germany and Switzerland

▼

At present, certification of the Continuing Medical Education features in Ultraschall in der Medizin/European Journal of Ultrasound (UiM/EJU) is officially recognised by the German and Austrian medical associations and by the Swiss Ultrasound Society. Participants residing in other countries may please address their national medical association or their national specialist society for recognition of their CME scores.

Participation is possible via internet under http://cme.thieme.com. For one Continuing Medical Education unit you will be credited with 3 score points. To be awarded this score, 70% of the questions must have been answered correctly. The CME unit in the present issue is available online for 12 months for CME participation.

CME participation for this article can be done online under http://cme.thieme.com.

CME-Fortbildung mit Ultraschall in der Medizin

▼

Für Teilnehmer in Deutschland

Die Fortbildung in Ultraschall in der Medizin wurde von der Nordrheinischen Akademie für Ärztliche Fort- und Weiterbildung für das Fortbildungszertifikat anerkannt, das heißt, die Vergabe der Punkte kann direkt durch die Thieme Verlagsgruppe erfolgen. Die Fortbildung in Ultraschall in der Medizin gehört zur Kategorie „strukturierte interaktive Fortbildung“. Entsprechend einer Absprache der Ärztekammern werden die von der Nordrheinischen Akademie für Ärztliche Fort- und Weiterbildung anerkannten Fortbildungsveranstaltungen auch von den anderen zertifizierenden Ärztekammern anerkannt.

Für Teilnehmer in Österreich

Die Fortbildungspunkte der Ultraschall in der Medizin werden gemäß der Novellierung der DFP-Richtlinien vom 23.6.2005 (§26 Abs. 3) auch von den österreichischen Ärztekammern anerkannt.

Für Teilnehmer in der Schweiz

Die Fortbildungspunkte der Ultraschall in der Medizin werden gemäß der Richtlinien der SGUM/SSUM anerkannt. Die Kontrolle der Fortbildung durch die SGUM/SSUM erfolgt im Auftrag der FMH (Foederation Medicorum Helveticorum) im Rahmen der Fortbildungsordnung.

Datenschutz

Ihre Daten werden ausschließlich für die Bearbeitung dieser Fortbildungseinheit verwendet. Es erfolgt keine Speicherung der Ergebnisse über die für die Bearbeitung der Fortbildungseinheit notwendige Zeit hinaus. Die Daten werden nach Versand der Testate anonymisiert. Namens- und Adressangaben dienen nur dem Versand der Testate. Die Angaben zur Person dienen nur statistischen Zwecken und werden von den Adressangaben getrennt and anonymisiert verarbeitet.

Teilnahme

Jede Ärztin und jeder Arzt soll das Fortbildungszertifikat erlangen können. Deshalb ist die Teilnahme am CME-Programm von Ultraschall in der Medizin nicht an ein Abonnement geknüpft! Die Teilnahme ist im Internet unter http://cme.thieme.de möglich. Im Internet muss man sich registrieren, wobei die Teilnahme an Fortbildungen abonnierter Zeitschriften ohne Zusatzkosten möglich ist. Die Fortbildungseinheit in diesem Heft ist 12 Monate online für eine CME-Teilnahme verfügbar.

Teilnahmebedingungen

Für eine Fortbildungseinheit erhalten Sie 3 Fortbildungspunkte im Rahmen des Fortbildungszertifikats. Hierfür müssen 70% der Fragen richtig beantwortet sein.

CME-Fortbildung für Nicht-Abonnenten

Teilnehmer, die nicht Abonnenten von Ultraschall in der Medizin sind, können für die Internet-Teilnahme dort direkt ein Guthaben einrichten, von dem pro Teilnahme ein Unkostenbeitrag abgebucht wird.

Die CME-Teilnahme für diesen Beitrag ist online möglich unter http://cme.thieme.de.

CME.thieme.de

CME-Teilnahme

- Viel Erfolg bei Ihrer CME-Teilnahme unter http://cme.thieme.de
- Diese Fortbildungseinheit ist 12 Monate online für eine CME-Teilnahme verfügbar.
- Sollten Sie Fragen zur Online-Teilnahme haben, unter http://cme.thieme.de/hilfe finden Sie eine ausführliche Anleitung.

zertifizierte kontinuierliche medizinische Fortbildung für Ärzte und Fachärzte 3 online CME Thieme

Heruntergeladen von: Ultraschall in der Medizin - European Journal of Ultrasound. Urheberrechtlich geschützt.