3-Jahres-Follow nach Aneurysmabehandlung mit dem Silk® Flow Diverter

3-Year Follow-Up after Endovascular Aneurysm Treatment with Silk® Flow Diverter

Autoren A. Ringelstein[1], M. Schlamann[1], S. L. Goericke[1], C. Mönninghoff[1], I. E. Sandalcioglu[1], N. El Hindy[1], M. Forsting[1], I. Wanke[2]

Institute
[1] Institut für diagnostische und interventionelle Radiologie und Neuroradiologie, Universitätsklinikum Essen
[2] Abteilung für Neuroradiologie, Schweizerisches Neuro-Institut Hirslanden, Zürich

Key words
- CNS
- stents
- aneurysm

eingereicht 15.7.2012
akzeptiert 12.11.2012

Bibliografie
DOI http://dx.doi.org/10.1055/s-0032-1330353
Online-Publikation: 18.2.2013
Fortschr Röntgenstr 2013; 185: 328–332 © Georg Thieme Verlag KG Stuttgart · New York · ISSN 1438-9029

Korrespondenzadresse
Dr. Adrian Ringelstein
Institut für diagnostische und interventionelle Radiologie und Neuroradiologie,
Universitätsklinikum Essen
Hufelanstraße 55
45147 Essen
Tel.: ++ 49/2 01/72 38 40 73
Fax: ++ 49/2 01/7 23 15 63
adrian.ringelstein@uk-essen.de

Zusammenfassung

Ziel: Flow Diverter (FD) können Aneurysmen durch eine endoluminalen Rekonstruktion des Trägergefäßes und die Reduktion des Bluteinstroms in das Aneurysma verschließen. Diese Studie zeigt die interventionsassoziierte Komplikationsrate und das angiografische und klinische Outcome 3 Jahre nach der Behandlung.

Material und Methoden: Wir analysierten retrospektiv 18 nicht rupturierte Aneurysmen bei 18 Patienten, die mit Silk®-FD behandelt wurden. Die Patienten erhielten eine MRT/MRA-Kontrolluntersuchung noch während des stationären Aufenthalts und mindestens eine DSA- und/oder MRT/MRA-Verlaufskontrolle nach 6 Monaten, nach 18 Monaten und nach 3 Jahren. Die Behandlungsindikationen waren fusiforme Aneurysmen, Riesenaneurysmen oder Aneurysmarezidive. Alle Aneurysmen waren nach interdisziplinärer Einschätzung mittels konventioneller Therapien nicht behandelbar.

Ergebnisse: Die FD konnten bei 16/18 Patienten korrekt platziert werden. In einem Fall wurde eine zusätzliche PTA des Stents notwendig. In einem anderen Fall hat sich der erste FD nicht entfaltet, er wurde durch einen zweiten FD komplikationslos ersetzt. Bei 3 vorbehandelten Aneurysmen konnte sofort nach Stenteinlage eine Thrombosierung des Aneurysmas beobachtet werden. Alle anderen Aneurysmen zeigten zumindest eine Kontrastierungsverzögerung. Im ersten Follow-up nach 6 Monaten und auch langfristig nach 3 Jahren zeigten sich 17 von 18 Aneurysmen (95 %) vollständig ausgeschaltet. Die technische Komplikationsrate betrug 11,1 % (2/18). Komplikationen traten ohne klinische Relevanz bei 11,1 % (2/18) und mit schweren persisitierenden neurologischen Defiziten bei 16,6 % (3/18) der Patienten auf. 15 von 18 Patienten wiesen bei Entlassung einen Wert von 0 auf der modifizierten Rankin-Skala auf, ein Patient einen Wert von 3, zwei Patienten einen Wert von 4.

Abstract

Purpose: Flow diverters may occlude aneurysms by endoluminal reconstruction of the parent artery and by reducing the blood flow into the aneurysm. The purpose of this study was to assess the rate of intervention-associated complications and a 3-year-follow-up.

Materials and Methods: We retrospectively analyzed 18 patients treated with Silk® FD. Only patients with unruptured aneurysms were included. Treatment indications were fusiform, giant or recurrent aneurysms. We considered all aneurysms to have a high likelihood of failure and/or recurrence when treated with conventional endovascular techniques.

Results: Silk FD could directly be placed in a proper position across the whole length of the aneurysm in 16/18 patients. In one case an additional PTA was necessary. In another case the first FD could not be properly deployed. 17 of 18 aneurysms (95 %) were occluded immediately, in the midterm follow-up after 6 months or 3 years after treatment. The overall complication rate including technical (11.1 %), acute or delayed thromboembolic complication without (11.1 %) or with (16.6 %) severe complications was documented.

Conclusion: FD treatment is effective with a high occlusion rate of aneurysms also in long-term follow-up. In these complex aneurysms the complication rate is higher than in conventional stent-assisted coiling.

Dieses Dokument wurde zum persönlichen Gebrauch heruntergeladen. Vervielfältigung nur mit Zustimmung des Verlages.

Schlussfolgerung: Aneurysmabehandlungen mit dem SILK® Flow Diverter zeigen eine dauerhaft niedrige Rezidivrate. Die Komplikationsrate ist bei den komplexen Aneurysmen dieser Studie aber höher als bei konventioneller Aneurysmabehandlung.

Einleitung

Die endovaskuläre Therapie ist neben dem Clipping erste Wahl zur Behandlung intrakranieller Aneurysmen. Heutzutage sind im Rahmen multidisziplinärer Evaluation und Vorgehensweise die neurochirurgische Gefäßrekonstruktionsoperationen und die Bypass-Chirurgie ebenfalls angewandte Verfahren. Die prätherapeutische Evaluation und Indikation zur Therapie sind insbesondere beim inzidentellen Aneurysma sorgfältig vorzunehmen [1], ein Vorgehen, das möglicherweise in Zukunft von weiteren bildgebenden Untersuchungen unterstützt werden kann [2].

Im Besonderen sind die Behandlung und Indikationsstellung zur Behandlung breitbasiger und fusiformer Aneurysmen anspruchsvoll und noch nicht zufriedenstellend gelöst, da ein größerer Gefäßabschnitt rekonstruiert werden muss. Selbstexpandierende Stents plus Coiling sind dafür eine etablierte Behandlungsoption, führt aber nicht immer zu langfristigem Erfolg. Die neueren Flow Diverter Stents (FD) wurden entwickelt, um eine endoluminale Rekonstruktion des Trägergefäßes zu erreichen und den Blutfluss am Aneurysma vorbeizuleiten [3]. FD können durch die hohe Dichte des Stentgeflechts den Blutfluss im Aneurysma so stark verlangsamen, dass es zu einem thrombotischen Verschluss des Aneurysmalumens kommt, bei gleichzeitig erhaltener Perfusion kleiner, durch den FD gleichzeitig überbrückter Gefäße. Verschiedene Arbeiten zeigten, dass FD-Stenting eine technisch sicher durchführbare Behandlungsmethode ist [4, 5]. Der Zweck dieser Studie war es, die technischen und klinischen Komplikationen nach Aneurysmabehandlung bei 18 mit SILK®-FD (Balt, Montmorency, Frankreich) behandelten Patienten zu erläutern und die langfristige Aneurysmaverschlussrate zu zeigen.

Materialien und Methoden

Retrospektiv wurden das 3-jährige Outcome und die therapieassoziierte Komplikationsrate von 18 in unserem Institut mit SILK®-Stents behandelten Patienten (12 Frauen, 6 Männer, Durchschnittsalter 44 Jahre) analysiert (**Tab. 1**). Nur Patienten mit nicht rupturierten Aneurysmen (Durchschnittsgröße 10,3 mm) wurden behandelt. Alle Patienten erhielten eine MRT/MRA-Kontrolluntersuchung noch während des stationären Aufenthalts sowie eine DSA- und MRT/MRA-Verlaufskontrolle nach 6 Monaten. Alleinige MRT/MRA-Kontrolluntersuchungen (12 Patienten), alleinige DSA-Kontrollen (1 Patientin) oder DSA- und MRT-Kontrolluntersuchungen (6 Patienten) wurden nach 18 Monaten und nach 3 Jahren durchgeführt. Behandelt wurden fusiforme oder breitbasige Aneurysmen der vorderen (A. carotis interna [ACI] = 9) oder hinteren Zirkulation (A. basilaris [BA] = 5), bereits endovaskulär (BA = 1, ICA = 1) oder operativ (A. cerebri media [MCA] = 1) vorbehandelte Aneurysmen und ein lokal raumforderndes ACI-Riesenaneurysma. Alle Aneurysmen wurden von uns und im Konsens mit den Kollegen der Neurochirurgischen Klinik als entweder hochgradig rupturgefährdet angesehen (kumulative 5-Jahres-Rupturwahrscheinlichkeit), zeigten bereits ein Rezidiv oder waren mit konventionellen Behandlungsmethoden weder interventionell noch operativ therapierbar.

Alle Patienten erhielten 75 mg Clopidogrel und 100 mg Aspirin pro Tag meist ab einer Woche vor dem Eingriff. Wenn dies nicht möglich war, erhielten die Patienten eine „Loading-Dose“ von 600 mg Clopidogrel und 100 mg Aspirin am Tag vor dem Eingriff. Die Therapien wurden in Vollnarkose durchgeführt. Die Gabe von Clopidogrel (75 mg/d) wurde frühestens 6 Wochen nach der Behandlung abgesetzt, Aspirin (100 mg/d) erhalten die Patienten bis heute. Alle Patienten wurden mittels Magnetresonanztomografie (MRT)/Magnetresonanz-Angiografie (MRA) oder Computertomografie (CT)/CT-Angiografie (CTA) noch während des stationären Aufenthalts untersucht. Das radiologische Follow-up-Protokoll umfasste eine konventionelle Angiografie (DSA) und MRT-Untersuchung 3 – 6 Monate nach Entlassung und weitere MRT-Untersuchungen 1 Jahr und 3 Jahre nach Therapie.

Das Behandlungsergebnis wurde folgendermaßen dokumentiert:

1. Sofortiger vollständiger Verschluss (immediate complete occlusion, ICO) = keine Kontrastierung des Aneurysmas unmittelbar nach Entfaltung des Stents.
2. Vollständige Aneurysmaausschaltung spätestens bei Entlassung (complete occlusion, CO)
3. Teilverschluss bei Entlassung mit lediglich Kontrastierungsverzögerung des Aneurysmas (no complete occlusion, NCO)
4. Posttherapeutisch unveränderte Kontrastierung des Aneurysmas (no occlusion, NO).

SILK®-Stents sind selbstexpandierend und bestehen aus 48 um einen zentralen Platinsteg geflochtene Nitinolfäden. Der Platzierung des FD ähnelt dem konventionellen Stenting. Eine Neupositionierung des FD ist möglich, bis 90 % des Stents freigesetzt wurden. Die von uns verwendeten Stentgrößen lagen zwischen 3 und 5 mm Durchmesser und 20 – 60 mm Länge.

Der Stentdurchmesser sollte das 1,5-Fache des Trägergefäßdurchmessers betragen und der Stent muss den gesamten Aneurysmahals überbrücken, wenn möglich proximal und distal jeweils um 10 mm. Bei der Wahl der Stentlänge muss bedacht werden, dass sich die Stents im ungeschützten Abschnitt des Aneurysmahalses stärker entfalten als in den Trägergefäßabschnitten vor und hinter der Aneurymabasis, was zu einer entsprechenden Verkürzung des Stents nach Entfaltung führt.

Als Faustregel kann gelten: Länge des entfalteten SILK®-Stents = Länge der Aneurysmabasis bzw. des fusiformen Aneurysmas plus 10 mm.

Vierzehnmal wurde der SILK®-Stent allein zur Behandlung fusiformer oder weithalsiger Aneurysmen eingesetzt, in 4 Fällen wurde ein zusätzliches Coiling (In-Jailing-Technik) durchgeführt (**Abb. 1**). Dies entspricht wesentlich mehr einem konventionellen stentassistierten Coiling als einer FD-Behandlung allein. Diese 4 Patienten sind daher gesondert zu betrachten. Man kann dennoch die coilassistierte FD-Behandlung nicht mit konventionellem stentassistiertem Coiling gleichsetzen, weil der FD aufgrund seiner Maschenstruktur durch die spezifische Veränderung des Blutflusses die intraaneurysmale Thrombosierung auch nach zusätzlichem Coiling beschleunigt. Die endovaskulären Behandlungen wurden an einer 2-Ebenen-Flachdetektor-Anlage in digitaler Subtraktionstechnik durchgeführt (Allura Xper, Philips, Amsterdam, Niederlande).

Dieses Dokument wurde zum persönlichen Gebrauch heruntergeladen. Vervielfältigung nur mit Zustimmung des Verlages.

Tab. 1 Retrospektiv wurden das 3-jährige Outcome und die therapieassoziierte Komplikationsrate von 18 in unserem Institut mit SILK®-Stents behandelten Patienten analysiert.

Patientenummer, Geschlecht, Alter bei Behandlung	Lokalisation und Aneurysmatyp	Silk®-FD-Typ	Aneurysmagröße (mm)	technischer Erfolg	Komplikationen	Outcome (modified Ranking Scale)
#1, f, 69	fusiform ACI	Silk® 4,5/50	19	NCO/CO	keine	0
#2, f, 42	fusiform ACI	Silk® 4,5/40	28	NCO/CO	keine	0
#3, m, 46	fusiform ACI	Silk® 4,5/50 und Silk® 4,5/60	9	NCO/CO	erster Silk-Stent nicht entfaltbar	0
#4, f, 44	MCA Rezidiv nach Clipping	Silk® 3,5/25	14	ICO	In-Stent-Thrombose	0
#5, f, 49	Rezidiv BA	Silk® 3,5/20/Coiling	23	ICO	Ischämie PICA beidseits	0
#6, f, 26	fusiform ACI	Silk® 4,5/50	22	NCO/CO	Mediateilinfarkt	3
#7, f, 51	BA	Silk® 3,5/30	28	CO/CO	zusätzliche PTA, Basilaris-thrombose	4
#8, f, 41	fusiform ACI	Silk® 4/20/Coiling	6	CO/CO	keine	0
#9, m, 36	BA	Silk® 3,5/20	8	NCO/CO	keine	0
#10, m, 51	fusiform ACI	Silk® 5/30	5	NO	keine	0
#11, f, 47	fusiform ACI	Silk® 4,5/30	13	CO/CO	keine	0
#12, f, 69	BA	Silk® 3/25	7	NCO/CO	keine	0
#13, f, 55	Rezidiv ACI	Neuroform 3/20 und Silk® 3,5/25	11	ICO	keine	0
#14, m, 47	fusiform ACI	Silk® 4,5/30	2	NCO/CO	keine	0
#15, f, 41	BA	Silk® 3,0/20	8	CO/CO	keine	0
#16, m, 49	BA	Silk® 3,5/30/Coiling	13	NCO/CO	Ponsinfarkte	4
#17, f, 55	Riesen-A. ACI, raumfordernde Wirkung	Silk® 3,5/25/Coiling	22	CO/CO	keine	0
#18, m, 51	fusiform ACI	Silk® 4/20	4	CO/CO	keine	0

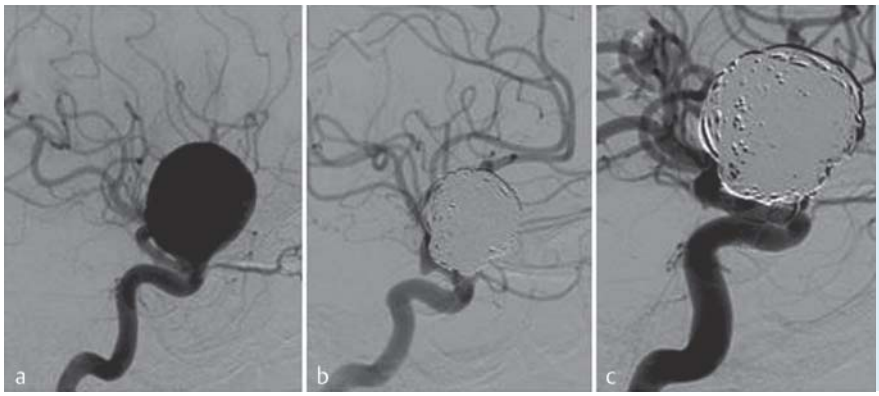

Abb. 1 **a** Riesenaneurysma der rechten ACI (laterale Ansicht), symptomatisch aufgrund lokaler raumfordernder Wirkung. **b** Sofortiges postinterventionelles Ergebnis: vollständige Ausschaltung des Aneurysmas nach Silk®-FD-Implantation und zusätzlichem Coiling („jailing Technik"). **c** Follow-up 3 Jahre postinterventionell zeigt eine unverändert vollständige Aneurysmaausschaltung.

Über eine kurze femorale Schleuse wurde ein Guidingkatheter in die zervikalen Abschnitte des jeweiligen Trägergefäßes eingebracht. Über einen 14er-Mikrodraht (Synchro oder Transend, Boston Scientific, Fremont (CA), USA) wurde der Mikrokatheter (Vasco 21; Balt, Montmorency, Frankreich) in eine stabile Position distal der Aneurysmabasis gebracht und der Stent unter Rückzug des Mikrokatheters freigesetzt. In einem Fall wurde der SILK®-Stent in einen bereits eingebrachten Neuroform-Stent (Boston Scientific, Fremont [CA], USA) platziert. In einem Fall wurde ein Aneurysmarezidiv nach Coiling behandelt, in einem weiteren Fall nach Clipping.

Ergebnisse

▼

Technischer Erfolg

Die FD konnten letztlich immer in die richtige Position gebracht werden und überbrückten die gesamte Länge der Aneurysmabasis. In einem Fall war eine zusätzliche perkutane transarterielle Angioplastie (PTA) notwendig, in einem zweiten Fall entfaltete sich der zunächst eingebrachte FD nicht adäquat, sodass dieser entfernt und durch einen zweiten FD ersetzt werden musste.

Verschlussrate

Die 3 Rezidivaneurysmen der A. basilaris (nach Coiling), der ACI (nach stentassistiertem Coiling) und der MCA (nach Clipping) waren nach Entfaltung des Stents sofort vollständig aus der Zirkulation ausgeschaltet. 14 Aneurysmen zeigten nach Entfaltung des Stents (in 4 Fällen mit zusätzlichem Coiling) noch einen Resteinstrom, aber bereits eine deutliche Perfusionsverzögerung inner-

Dieses Dokument wurde zum persönlichen Gebrauch heruntergeladen. Vervielfältigung nur mit Zustimmung des Verlages.

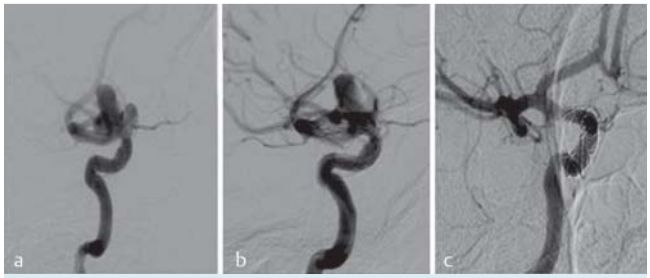

Abb. 2 **a** Gelapptes Aneurysma der rechten ACI (laterale Ansicht) asymptomatisch. **b** Sofortiges postinterventionelles Ergebnis: deutliche Flussreduktion, insbesondere im ventralen und dorsalen Anteil des Aneurysmas nach Silk®-FD-Implantation. **c** Follow-up 6 Monate postinterventionell zeigt eine vollständige Aneurysmaausschaltung (Verlaufskontrollen bis 3 Jahre postinterventionell zeigen im MRT keinen Resteinstrom).

halb des Aneurysmas (▶ **Abb. 2**). Ein Aneurysma konnte nie ausgeschaltet werden. In der anschließenden Schnittbildgebung, noch während des stationären Aufenthalts, wurde ein vollständiger Verschluss bei 9 der 18 Aneurysmen (50 %) beobachtet. Nach 3 – 6 Monaten zeigten sich 17 von 18 Aneurysma vollständig aus der Zirkulation ausgeschaltet. Auch 3 Jahre nach der Behandlung konnte bei keinem der Patienten MR-angiografisch ein Rezidiv beobachtet werden. Besonders die sehr großen Aneurysmen zeigten in den MRT Verlaufsuntersuchungen häufig eine signifikante Größenreduktion („Shrinking") nach FD-Implantation, was als indirektes MRT-Zeichen für eine erfolgreiche Ausschaltung des Aneurysmas gewertet werden kann.

Komplikationen

Thrombembolische Komplikationen mit transienten neurologischen Symptomen sind in einem Fall aufgetreten. Das Follow-up-MRT zeigte kleine punktförmige Diffusionsstörungen in beiden PICA-Stromgebieten. Der Patient wurde asymptomatisch entlassen.

In einem weiteren Fall ist eine In-Stent-Thrombose (MCA, M2) aufgetreten, die aber aufgrund einer ausreichenden pialen Kollateralisierung folgenlos blieb. Der Verschluss des Trägergefäßes ist als unerwünschtes Ereignis aufgetreten, hierbei hat sich keine neurologische Verschlechterung eingestellt, der positive Nebeneffekt war der komplette Aneurysmaverschluss.

Bei einem dritten Patient hatte sich das proximale Stentende nach Freisetzung nicht vollständig entfaltet, daher wurde eine ergänzende PTA durchgeführt, was zu einer sofortigen und deutlichen Reduktion der Aneurysmakontrastierung führte. Zwölf Stunden postinterventionell wurde der Patient komatös. In der MRT/MRA zeigten sich zunächst ein akuter rechtsseitiger Ponsinfarkt und ein linksseitiger Thalamusinfarkt. Der Patient wurde erneut angiografiert, dabei zeigte sich dann eine Basilaristhrombose, die erfolgreich intraarteriell lysiert werden konnte. Trotz erfolgreicher Rekanalisierung blieb der Patient intubationspflichtig. Ein weiteres MRT zeigte ein weiterhin vollständig ausgeschaltetes Aneurysma, aber ein deutliches Hirnstammödem. Die Symptomatik des Patienten besserte sich auch nach Entlassung in eine Rehabilitations- und Pflegeeinrichtung nicht wesentlich.

Nach Behandlung eines fusiformen ACI-Aneurysmas kam es, trotz korrekt durchgeführter Antiaggregationstherapie mit Clopidogrel und Aspirin und korrekt einliegendem Stent, der die Karotisbifurkation nicht überragte, zu einem ischämischen Schlaganfall im linken Mediastromgebiet 13 Tage postinterventionell. Die Patientin wurde mit einer schweren persistierenden rechtsseitigen Hemiparese entlassen.

Eine weitere schwerwiegende Komplikation betraf eine Patientin mit einem großen Basilarisspitzenaneurysma. Dieses Aneurysma wurde zusätzlich zum Stenting mit 2 Coils versorgt, um ein Prolabieren des Stents durch die Aneurysmabasis zu vermeiden. Proximal endete der Stent distal des Abgangs der A. cerebelli anterior inferior, distal endete der Stent im linken P1-Segment. Beide Aa. cerebelli superiores (SCA) wurden überstentet. Dabei zeigte sich eine deutliche Flussverzögerung der linken SCA, woraufhin wir uns für die intraartrielle Gabe eines IIb-/IIIa-Glykoproteinantagonisten (Tirofiban) entschieden. Der Patient wurde extubiert und verließ letztlich das Krankenhaus in gutem klinischem Zustand ohne neurologische Defizite. Nach der Stentimplanatation zeigte sich eine deutliche Perfusionsverzögerung des Aneurysmas, im weiteren Verlauf schließlich auch ein vollständiger Verschluss. Vier Wochen nach Entlassung stellte sich der Patient mit einer akuten Hirnstammsymptomatik vor. Im MRT war eine akute Ischämie im Pons rechts nachweisbar. In der unmittelbar anschließend durchgeführten Reangiografie zeigte sich eine regelrechte Kontrastierung der hirnversorgenden Gefäße und des Stents. In einem weiteren MRT später fand sich erneut eine akute Ischämie kontralateral links pontin. Bei der Entlassung zur Rehabilitation war der Patient schwer dysarthrisch und rechts hemiplegisch. Die beiden überstenteten Aa. cerebelli superiores blieben MR-tomografisch offen, auch ein Kleinhirninfarkt zeigte sich nie.

Insgesamt betrug die technische Komplikationsrate 11,1 % (2/18). Thrombembolische Komplikationen traten ohne klinische Relevanz bei 11,1 % der Patienten (2/18) auf und mit schweren persistierenden neurologischen Defiziten bei 16,6 % der Patienten (3/18). Fünfzehn von 18 Patienten wiesen bei Entlassung einen Wert von 0 auf der modifizierten Rankin-Skala auf, ein Patient erreichte eine Wert von 3, 2 Patienten einen Wert von 4.

Diskussion

▼

Die Ergebnisse dieser Studie zeigen, dass bei 50 % Aneurysmen sofort und mittel- bis langfristig bei 95 % dieser komplexen Aneurysmen ein vollständiger Verschluss erreicht werden konnte, aber auch dass bei etwa 17 % der langfristig verfolgbaren Patienten schwere Komplikationen aufgetreten sind. Ähnliche Ergebnisse finden sich auch in aktuellen Arbeiten nach Implantation des bereits länger verfügbaren Pipeline Flow Diverter mit Mortalitätsraten von 6 % und Komplikationsraten von 15 % [6]. Akute embolische Ereignisse traten allerdings nicht häufiger als nach konventioneller stentassistierter Aneurysmabehandlung auf, wobei die Angaben hier zwischen 4 – 9 % schwanken [6, 7]. Möglicherweise können konisch zulaufende („tapered") Stents dies noch verbessern [7].

Die Okklusion oder die Reduktion des Blutflusses in kleinen Seitenästen (z. B. Rr. ad pontem oder lenticulostriatale Äste) wird als die häufigste FD-typische Komplikation angesehen. In unserer Gruppe konnten wir diese Art der Komplikation zunächst nur in einem Fall beobachten. Häufiger fanden wir thrombotische Komplikation mit einem Verschluss des Trägergefäßes. Der Verschluss des Trägergefäßes scheint nach Implantation von FD häufiger aufzutreten als nach „normalem" intrakraniellem Stenting [8]. Die Häufigkeit von In-Stent-Thrombosen oder -stenosen nach Verwendung von Neuroform-Stents wird mit 5,1 % in der Literatur angegeben [9], in FD-

Dieses Dokument wurde zum persönlichen Gebrauch heruntergeladen. Vervielfältigung nur mit Zustimmung des Verlages.

Studien zeigten sich In-Stent-Thrombosen oder -stenosen in 18–33 % der berichteten Fälle nach 6 Monaten [7, 10].

Zum häufig berichteten Verschluss der Perforatoren kommt es vermutlich nicht aufgrund einer mechanischen Verlegung des Ostiums kleiner Seitäste durch die Stentmaschen. Die verlegte Fläche hängt nicht nur vom Durchmesser des Perforatorostiums und des Stentfilaments ab, sondern auch von der Krümmung des Trägergefäßes bzw. des Stents und vom Durchmesser des FD, bezogen auf den Durchmesser des Trägergefäßes. Die geringe Dicke der Stentfilamente des Silk®-FD, reicht nicht aus, um die Perfusion der Perforatoren ausreichend zu stören [11]. In unserer Gruppe trat bei 2 Patienten ein Ponsinfarkt nach Behandlung eines Basilarisaneurysmas auf. In einem Fall zeigte sich erst im Verlauf ein Verschluss von Rr. ad pontem, im zweiten Fall war eine In-Stent-Basilaristhrombose Ursache der Ischämie. Der Verschluss des Trägergefäßes bzw. eine In-Stent-Thrombose trat ebenfalls nach FD-Implantation in der A. cerebri media auf.

Grund dafür ist vermutlich, dass das Maschendesign des Silk®-FD zu einer akuten überschießenden Thrombusbildung im Stent führen kann oder mittelfristig zu einer überschießenden Intimahyperplasie. Möglicherweise ist diese Intimahyperplasie zusammen mit der Veränderung des Blutflusses durch den FD ursächlich für den – wenn überhaupt – verzögerten Verschluss von Perforatoren. Wir können nicht ausschließen, dass eine sofortige Okklusion von Perforatoren in Einzelfällen durch eine mechanische Verlegung und/oder die Veränderung der lokalen Strömungsverhältnisse im Trägergefäß verursacht wird, aber dies ist keine häufige Komplikation nach FD-Therapie. Die Wahrscheinlichkeit, dass diese Komplikationen auftreten, sinkt zusätzlich mit zunehmender Größe der überstenteten Gefäße, sodass z. B. ein Verschluss der in einem Fall überstenteten Aa. cerebelli superiores auch im Verlauf nicht zu erwarten ist und sich hier auch nicht beobachten ließ. Die sorgfältige und ausreichende peri- und postprozedurale antiaggregatorische Therapie ist in jedem Fall zu gewährleisten und zu überwachen, um ischämische Komplikationen signifikant zu reduzieren. Fallberichte zeigen Komplikationen mit tödlichem Ausgang auch nach nur kurzzeitig unwirksamer Thrombozytenaggregationshemmung [11]. Diese Studie kann als erster Hinweis für die Dauerhaftigkeit der SILK®-FD-Therapie dienen. Um diese Aussage zu treffen, ist die Zahl der Patienten mit längerem Follow-up noch zu begrenzt.

Zusammenfassung

▼

Die Behandlung komplexer Aneurysmen mittels SILK® Flow Diverter ist in dieser Fallserie dauerhaft effektiv. Möglicherweise ist ein zusätzliches Coiling des Aneurysmas notwendig, um den Thrombosierungsprozess im Aneurysma zu beschleunigen. Diese Ergebnisse zeigen eine insgesamt höhere Komplikationsrate (nicht im Bezug auf akute embolische Ereignisse allein) als beim herkömmlichen stentassistierten Coiling, sodass Flow Diverter eher eine therapeutische Option für Aneurysmen sind, die konventionell nicht therapierbar sind.

Literatur

1 *Fiehler J.* Unruptured brain aneurysms: when to screen and when to treat? Fortschr Röntgenstr 2012; 184: 97–104

2 *Karmonik C, Diaz O, Grossman R et al.* In-vivo quantification of wall motion in cerebral aneurysms from 2D cine phase contrast magnetic resonance images. Fortschr Röntgenstr 2010; 182: 140–150

3 *Pierot L, Liebig T, Sychra V et al.* Intrasaccular Flow-Disruption Treatment of Intracranial Aneurysms: Preliminary Results of a Multicenter Clinical Study. Am J Neuroradiol 2012, [Epub ahead of print]

4 *Kulcsar Z, Ernemann U, Wetzel SG et al.* High-Profile Flow Diverter (Silk®) implantation in the Basilar Artery. Efficacy in the Treatment of Aneurysms and the Role of the Perforators. Stroke 2010; 41: 1690–1696

5 *Briganti F, Napoli M, Tortora F et al.* Italian multicenter experience with flow-diverter devices for intracranial unruptured aneurysm treatment with periprocedural complications-a retrospective data analysis. Neuroradiology 2012, [Epub ahead of print]

6 *O'Kelly CJ, Spears J, Chow M et al.* Canadian Experience with the Pipeline Embolization Device for Repair of Unruptured Intracranial Aneurysms. Am J Neuroradiol 2012, [Epub ahead of print]

7 *Lubicz B, Collignon L, Raphaeli G et al.* Flow-Diverter for the Endovascular Treatment of Intracranial Aneurysms: A Prospective Study in 29 Patients with 34 Aneurysms. Stroke 2010; 41: 2247–2253

8 *Maldonado IL, Machi P, Costalat V et al.* Neuroform stent-assisted coiling of unruptured intracranial aneurysms: short- and midterm results from a single-center experience with 68 patients. Am J Neuroradiol 2011; 32: 131–136

9 *Fiorella D, Albuquerque FC, Woo H et al.* Neuroform in-FD stenosis: incidence, natural history, and treatment strategies. Neurosurgery 2006; 59: 34–42

10 *Berge J, Biondi A, Machi P et al.* Flow-Diverter Silk® Stent for the Treatment of Intracranial Aneurysms: 1-year Follow-Up in a Multicenter Study. Am J Neuroradiol 2012, [Epub ahead of print]

11 *Aurboonyawat T, Blanc R, Schmidt P et al.* An in vitro study of Silk® FD morphology. Interventional Neuroradiology 2011; 53: 659–667

12 *Fiorella D, Hsu D, Woo HH et al.* Very late thrombosis of a pipeline embolization device construct: case report. Neurosurgery 2010; 67: 313–314

Dieses Dokument wurde zum persönlichen Gebrauch heruntergeladen. Vervielfältigung nur mit Zustimmung des Verlages.